This is a digital copy of a book that was preserved for generations on library shelves before it was carefully scanned by Google as part of a project to make the world's books discoverable online.

It has survived long enough for the copyright to expire and the book to enter the public domain. A public domain book is one that was never subject to copyright or whose legal copyright term has expired. Whether a book is in the public domain may vary country to country. Public domain books are our gateways to the past, representing a wealth of history, culture and knowledge that's often difficult to discover.

Marks, notations and other marginalia present in the original volume will appear in this file - a reminder of this book's long journey from the publisher to a library and finally to you.

Usage guidelines

Google is proud to partner with libraries to digitize public domain materials and make them widely accessible. Public domain books belong to the public and we are merely their custodians. Nevertheless, this work is expensive, so in order to keep providing this resource, we have taken steps to prevent abuse by commercial parties, including placing technical restrictions on automated querying.

We also ask that you:

+ *Make non-commercial use of the files* We designed Google Book Search for use by individuals, and we request that you use these files for personal, non-commercial purposes.

+ *Refrain from automated querying* Do not send automated queries of any sort to Google's system: If you are conducting research on machine translation, optical character recognition or other areas where access to a large amount of text is helpful, please contact us. We encourage the use of public domain materials for these purposes and may be able to help.

+ *Maintain attribution* The Google "watermark" you see on each file is essential for informing people about this project and helping them find additional materials through Google Book Search. Please do not remove it.

+ *Keep it legal* Whatever your use, remember that you are responsible for ensuring that what you are doing is legal. Do not assume that just because we believe a book is in the public domain for users in the United States, that the work is also in the public domain for users in other countries. Whether a book is still in copyright varies from country to country, and we can't offer guidance on whether any specific use of any specific book is allowed. Please do not assume that a book's appearance in Google Book Search means it can be used in any manner anywhere in the world. Copyright infringement liability can be quite severe.

About Google Book Search

Google's mission is to organize the world's information and to make it universally accessible and useful. Google Book Search helps readers discover the world's books while helping authors and publishers reach new audiences. You can search through the full text of this book on the web at `http://books.google.com/`

UC-NRLF
B 3 732 541

UNIVERSITY OF CALIFORNIA
MEDICAL CENTER LIBRARY
SAN FRANCISCO



DEUTSCHE ZEITSCHRIFT

FÜR

CHIRURGIE

HERAUSGEGEBEN

VON

PROF. BARDELEBEN IN BERLIN, DR. BECK IN CARLSRUHE, PROF. v. BERGMANN IN BERLIN, PROF. BRAUNE IN LEIPZIG, PROF. PAUL BRUNS IN TÜBINGEN, PROF. BUSCH IN BERLIN, DR. DANZEL IN HAMBURG, PROF. DOUTRELEPONT IN BONN, DR. G. FISCHER IN HANNOVER, PROF. HEINEKE IN ERLANGEN, DR. O. HEYFELDER IN ST. PETERSBURG, PROF. KOCHER IN BERN, PROF. KÖNIG IN GÖTTINGEN, PROF. KRÖNLEIN IN ZÜRICH, PROF. LÜCKE IN STRASSBURG, PROF. MAAS IN WÜRZBURG, DR. NEUDÖRFER IN WIEN, PROF. v. NUSSBAUM IN MÜNCHEN, DR. PASSAVANT IN FRANKFURT A/M., PROF. RIED IN JENA, PROF. E. ROSE IN BERLIN, PROF. SCHUPPERT IN NEW-ORLEANS, PROF. SOCIN IN BASEL, PROF. THIERSCH IN LEIPZIG, PROF. TRENDELENBURG IN BONN, PROF. VOGT IN GREIFSWALD, PROF. R. VOLKMANN IN HALLE UND PROF. v. WAHL IN DORPAT

REDIGIRT

VON

DR. A. LÜCKE UND DR. E. ROSE

PROFESSOR IN STRASSBURG. PROFESSOR IN BERLIN.

Neunzehnter Band.

Mit 10 Holzschnitten und 6 Tafeln.

LEIPZIG,

VERLAG VON F. C. W. VOGEL.

1884.

UNIV OF CALIF
MEDICAL SCHOOL

Druck von J. B. Hirschfeld in Leipzig.

Inhalt des neunzehnten Bandes.

Erstes Heft

ausgegeben am 14. August 1883.

Seite

I. Ueber die Perforation der Blase durch ein Dermoidkystoma des linken Ovariums. Von Dr. Ludwig Pincus aus Kröpelin in Mecklenburg (Tafel I) 1

II. Die Hasenscharten in der Göttinger chirurgischen Klinik von October 1875 bis Juli 1882. Von Dr. med. Carl Stobwasser 11

III. Ueber die Exstirpation gutartiger Bauchgewächse. (Die Laparektomie.) Von Prof. Dr. Edmund Rose in Berlin 24

IV. Ueber den Erfolg der Nervendehnung und Nervenresection bei Trigeminusneuralgien. Von Dr. F. Dumont. Assistenzarzt der chirurg. Poliklinik zu Bern 51

V. Die Fractur des Radiusköpfchens. Von Dr. O. Pinner, Docent und Assistenzarzt in Freiburg i. B. (Tafel II) 74

VI. Kritische und experimentelle Untersuchungen über die Nervennaht und Nervenregeneration. Von Dr. Louis Wolberg, Arzt am Warschauer Bersohn-Baumann'schen Kinderhospital (Schluss) . . . 82

VII. Kleinere Mittheilungen.

1. Zur Geschichte des Schwefeläthers und des Chloroforms. Von Dr. Oppler, Oberstabsarzt in Strassburg 118
2. Studien über Anästhetica. Von Prof. Dr. Edm. Rose, dirig. Arzt der chirurg. Abtheilung in Bethanien 123
3. Gummigeschwülste an der Innenfläche der Wange und im sublingualen Raum der Mundhöhle. Von Dr. Georg Fischer in Hannover 127
4. Papillom der Gesichtshaut. Von Dr. Georg Fischer in Hannover 130
5. Verzögerte Heilung eines Unterkieferbruchs nach 5 Monaten. Von Dr. Georg Fischer in Hannover 131

372

VII. Kleinere Mittheilungen.

Seite

6. Erschütterung des Rückenmarks. Von Dr. Georg Fischer in Hannover 131
7. Echinococcusgeschwulst zwischen Blase und Mastdarm. Von Dr. Georg Fischer in Hannover 133
8. Der Philosoph Leibniz über Baracken (1714). Von Dr. Georg Fischer in Hannover 135

Zweites und drittes (Doppel-) Heft

ausgegeben am 22. November 1883.

VIII. Ueber den Ausgang der fungösen Gelenkentzündungen und die Bedeutung der Gelenkresection bei solchen. Von Dr. J. Albrecht, Assistenzarzt der chirurg. Klinik in Zürich 137

IX. Zur Casuistik des Endothelioma und des Sarcoma der Parotis. Von N. N. Snamensky in Moskau 218

X. Aus der chirurgischen Klinik zu Breslau.
Casuistische Beiträge zur circulären Darmresection und Darmnaht. Von Dr. Paul Reichel, Assistent der chirurgischen Poliklinik . 230

XI. Ueber die Therapie hoher Grade von Kinderlähmung. Von Dr. C. Rockwitz zu Strassburg i. E. 288

XII. Kleinere Mittheilungen.

1. Beiträge zur Nervendehnung. Von Dr. Hildebrandt in Halle a. S. 329
2. Herniologische Mittheilungen. Von Dr. Flatten, Assistenzarzt des Bürgerhospitals in Köln 333
3. Zur Kenntniss der Ursache der secundären Veränderungen beim musculären Schiefhalse. Von Dr. Alfred Falkenberg in Tula (Russland) 338

XIII. Besprechungen.

1. Der endemische Kropf und seine Beziehungen zur Taubstummheit und zum Cretinismus. Von Dr. H. Bircher (Lücke) 339
2. Atlas der Gelenkkrankheiten, nebst diagnostischen Bemerkungen und einem Abriss der Anatomie der Gelenke. Von Dr. August Schreiber (Ledderhose) 340
3. Handbuch der anatomischen Chirurgie. Von W. Roser (Ledderhose) 341
4. Zur Lehre von den complicirten Luxationen und deren Behandlung. Von Dr. August Schreiber (Bartels) 342

Seite

XIV. Zum Andenken an Wilhelm Baum. Ein Nekrolog von Professor Dr. Edmund Rose in Berlin 345

Viertes und fünftes (Doppel-) Heft

ausgegeben am 20. December 1883.

XV. Der Luftröhrenschnitt bei diphtherischem Croup. Von Dr. Gustav Passavant, Arzt der chirurg. Abtheilung des Senckenbergischen Spitals zu Frankfurt a. M. (Tafel III [I]) 353

XVI. Ueber den Ausgang der fungösen Gelenkentzündungen und die Bedeutung der Gelenkresection bei solchen. Von Dr. J. Albrecht, Assistenzarzt der chirurg. Klinik in Zürich (Schluss) 401

XVII. Aus der chirurgischen Klinik zu Strassburg.
Doppelseitige Osteotomia subtrochanterica wegen Ankylose beider Hüftgelenke. Mittheilung von Dr. G. Ledderhose 463

XVIII. Neue Beobachtungen über Zerreissung wichtiger Organe des Unterleibs. Von Dr. B. Beck, General- und Corpsarzt des 14. Armeecorps 480

XIX. Kleinere Mittheilungen.

1. Ein Fall von Nervennaht bei frischem Trauma. Von Dr. N. N. Snamensky, Assistenzarzt der Moskauer chirurgischen Universitätsklinik 519
2. Ein Beitrag zur Casuistik der Verletzungen des Hirnsinus. Von H. Reinhold in Barmen 522

XX. Besprechungen.

Die Elektro-Technik in der praktischen Heilkunde. Von Dr. Rudolf Lewandowsky (Bartels) 527

Sechstes Heft

ausgegeben am 6. Februar 1884.

XXI. Ueber Drüsentuberculose und die Wichtigkeit frühzeitiger Operation. Von Dr. Carl Garrè, Assistenzarzt am Cantonspital St. Gallen 529

Seite

XXII. Der Luftröhrenschnitt bei diphtherischem Croup. Von Dr. Gustav Passavant, Arzt der chirurgischen Abtheilung des Senckenbergischen Spitals zu Frankfurt a. M. (Fortsetzung) (Tafeln IV—VI [II–IV]) 554

XXIII. Aus der chirurgischen Klinik zu Göttingen.
Ueber die Endresultate der Empyembehandlung unter dem Einflusse der Antiseptik. Von Ernst Schädla, approb. Arzt aus Liebenau 593

XXIV. Mittheilungen aus der Strassburger chirurgischen Klinik.
Ein Fall von Exstirpatio laryngis. Von Dr. A. Preetorius . 621

I.

Ueber die Perforation der Blase durch ein Dermoidkystoma des linken Ovariums.

Von

Dr. Ludwig Pincus
aus Kropelin in Mecklenburg

(Hierzu Tafel I.)

Im Folgenden theile ich die Krankengeschichte einer Patientin mit, die wegen Perforation der Blase durch eine Dermoidcyste des Ovariums während des Sommersemesters 1881 und des Wintersemesters 1881/82 je mehrere Monate lang in der Behandlung des Herrn Geh. Hofrath Czerny war und nach glücklich überstandener Ovariotomie (mit Blasennaht) als geheilt entlassen wurde.

Die 27jährige Frau K. aus F. will früher gesund gewesen sein, bis vor 2 Jahren im Anschluss an ihre erste Geburt (Januar 1879) eine Unterleibsentzündung eintrat. Vor 10 Wochen kam sie zum zweiten Mal, im 8. Monat der Schwangerschaft, nieder. Bei der ersten Geburt war Kunsthülfe (Zange) erforderlich; die zweite verlief schnell (1/4 Stunde) ohne ärztliche Hülfe. Das Kind starb 2 Tage nach der Geburt. Nach der Unterleibsentzündung blieb im linken Hypogastrium eine harte Geschwulst zurück, deren Lage zuerst eine nach aussen und oben schräge gewesen sein soll. Später lag die Geschwulst mehr nach der Mittellinie zu unterhalb des Nabels. Der Umfang der Geschwulst soll allmählich abgenommen haben. Die Menstruation ist stets schmerzfrei gewesen; über die Menses während der Unterleibsentzündung weiss Patientin nichts anzugeben.

Der Urin zeigte nach der ersten Geburt einige Mal eine milchweisse Farbe; nach der zweiten Geburt zeigten sich bald Eiterflocken, bald war er ganz rein. Harndrang oder sonstige Harnbeschwerden hat Patientin nie verspürt. Vom behandelnden Arzte wurden Einspritzungen und das ständige Tragen einer Gummibinde verordnet — ohne wesentliche Besserung.

Der beim Eintritt der Patientin in die hiesige chirurgische Klinik (12. Juni 1881) aufgenommene Status lautet:

Ziemlich magere, etwas leidend aussehende Frau. Brustorgane, Leber und Milz nicht nachweisbar verändert.

Das Abdomen ist in seinen oberen Partien weich und nicht empfindlich. Ueber der Symphyse fühlt man einen dicht unter den Bauchdecken liegenden, rundlichen, fluctuirenden Tumor, der nach oben bis 2 Querfinger unterhalb des Nabels hinaufragt, nach rechts 1½ Querfinger die Mittellinie überschreitet, nach links ca. 4 Querfinger über dieselbe hinausgeht und nach unten links bis ca. 1 Querfinger über das Lig. Poup. hinunterreicht.

Percussionsschall über dem Tumor leer. Druck auf denselben etwas empfindlich.

Bei der Einführung eines Katheters in die Blase entleert sich anfangs nur schwach trüber, übelriechender Urin; drückt man aber auf die Geschwulst, so fliesst durch den Katheter eine fast rein eitrige, widerlich stinkende Flüssigkeit ab, und der Tumor verkleinert sich.

Bei Untersuchung per vaginam erreicht man vom vorderen, etwas herabgedrängten Scheidengewölbe aus den von oben fühlbaren Tumor, der bei Druck von unten her nur wenig empfindlich ist. Port. vaginalis zerklüftet, ziemlich kurz, aber sonst nicht verändert. Der im vorderen Scheidengewölbe fühlbare Uteruskörper scheint nicht vergrössert und ist nicht empfindlich. Das hintere Scheidengewölbe steht ebenfalls ziemlich tief, und ungefähr in seiner Mitte fühlt man eine ausserordentlich weiche, fluctuirende, unempfindliche, kastaniengrosse, kugelige Anschwellung.

Die etwas gekrümmte Uterussonde dringt 7 Cm. tief, und zwar mehr nach rechts hin, ein. Die kugelig sich anfühlende Geschwulst kann man zwischen den Fingern gleiten lassen.

Am 13. Mai Operation. Nach Dilatation der Urethra durch Einführung von Speculis von zunehmender Dicke (nach Simon) ist genauere Palpation der innern Blasenoberfläche möglich. Die Blasenwandung ist blass. Die Spitze des in die Blase eingeführten Katheters kann man sowohl vor als hinter der Geschwulst in die Höhe schieben und dann durch die Bauchdecke resp. die Vagina fühlen. Die Geschwulst lässt sich vom Blasenscheitel nicht abdrängen, fühlt sich weich-elastisch an; Schleimhaut über der Geschwulst verschiebbar. Die Blase wird mit Salicylwasser ausgespült. Hierauf zeigt sich eine rothe, warzige Stelle, aus der sich mit der langen Pincette ein Blutcoagulum hervorholen lässt. Bei Druck auf den Tumor mehrfach plötzliche Eiterentleerungen. Der Eiter, sowie der Urin reagiren stark sauer. Nach mehrfachem Sondiren gelingt es, vermittelst des in die Blase eingeführten Zeigefingers die Communicationsstelle zu perforiren, worauf sich reichliche Mengen übelriechenden, jauchigen Eiters in die Blase entleeren.

Geht man mit dem Finger durch die Urethra, Blase und die Oeffnung im rechten, hinteren, oberen Theil der Blasenwand in die Abscesshöhle ein, so kommt man zunächst in eine etwa eigrosse, von ziemlich starren mit Granulationen ausgekleideten Wandungen umgebene Höhle, die von einem zweiten, weiter nach oben gelegenen, grösseren Hohlraume zwar durch eine Art einspringenden Septums abgegrenzt ist, aber doch mit dem letzteren durch eine ca. 2 Finger breite Oeffnung communicirt. Die Wandungen der zweiten grösseren Höhle mit dem Finger abzutasten ist nicht möglich.

Dieser Befund veranlasste Herrn Geh. Hofrath Czerny, die Diagnose dahin zu formuliren, dass es sich am wahrscheinlichsten um eine vereiterte, multiloculare Ovarialcyste handele.

Blase und Abscesshöhle werden mit 1/6 proc. Salicylsäurelösung ausgewaschen, wobei sich noch ziemlich viel mit Blut gemischter Eiter entleert, und durch die Urethra und Blase hindurch in die Eiterhöhle ein ungefenstertes Drainrohr eingeschoben.

Der Tumor ist nach Entleerung des Eiters fast verschwunden, nur ist etwas nach links und oben von der Symphyse eine stärkere Resistenz fühlbar, die bei tiefem Druck empfindlich ist.

Ordination: Eisblase auf Abdomen. Tr. op. croc. gtts. X. Alle 3 Stunden Ausspritzungen durch das Drainrohr mit schwacher Salicyllösung.

Am Abend entleert sich beim Durchspritzen des Drainrohrs noch ziemlich viel übelriechender Eiter. Trotzdem das Urethralorificium nach oben und unten ziemlich weit eingerissen ist, geht neben dem Drain nur wenig Flüssigkeit aus der Blase ab; führt man aber den Katheter neben dem Drainrohr in die Blase ein, so entleeren sich mehr oder weniger grosse Mengen von trübem, eitrig gemischten Urin, der sauer reagirt.

Kein Fieber; etwas Harn- und Stuhldrang; bei ruhiger Lage kein Leibschmerz; etwas Erbrechen.

Am folgenden Tage schon war die Blasencontinenz ganz normal; der Urin wurde willkürlich entleert. Der mit dem Katheter entleerte Urin sowohl, wie der spontan gelassene, ist ziemlich klar. Beim Durchspülen des Drains (3 mal am Tage) entleert sich weniger Eiter, der nicht mehr so übel riecht. Die durch das Drain eingespritzte Ausspülungsflüssigkeit fliesst theilweise in die Blase zurück und erst, wenn grössere Flüssigkeitsmengen eingegossen sind und die Blase ziemlich gefüllt ist, fliesst aus dem Drain die jetzt mit Eiter gemischte Flüssigkeit wieder ab. Dass der Urin aber in der Zwischenzeit klar abfliesst, muss dadurch erklärt werden, dass von dem Inhalt der Abscesshöhle nichts in die Blase hineinfliesst, so lange das Drainrohr ruhig in derselben liegt und von aussen kein Druck auf dieselbe ausgeübt wird.

Die Verhältnisse bleiben nun in den nächsten Tagen dieselben, der Urin fliesst bald ganz klar, bald etwas mit Eiter gemischt aus, reagirt stets sauer.

Die Ausspülungen werden täglich 2 mal mit lauem Salicylwasser gemacht; dabei fühlt man aber, dass die offenbar noch vorhandene Abscesshöhle sich jedesmal füllt. Ja, 14 Tage nach der Operation, nachdem das Drainrohr entfernt worden war, konnte man durch Druck auf die seit kurzer Zeit wieder etwas gefüllte Abscesshöhle eitrige, übelriechende Flüssigkeit entleeren.

Die Entleerung wurde in den nächsten Tagen schwieriger und unvollständig, so dass die Abscesshöhle bereits am 2. Juli bis zu Kindskopfgrösse ausgedehnt war. Es stellte sich Fieber, desgleichen Schmerzen und Spannung in der linken unteren Bauchgegend ein, so dass am 4. Juli wieder (zwecks genauerer Untersuchung) die Narkose eingeleitet wurde.

In derselben Weise wie am 13. Juni wird nach Dilatation der Urethra die Communicationsöffnung zwischen Blase und Abscess aufgesucht, durch Einschnitte mit einem Knopfmesser beträchtlich dilatirt und 2 Drains durch die Blase in die Abscesshöhle eingelegt. Dabei entleert sich eine beträchtliche Menge äusserst übelriechenden Eiters. Blase und Abscess werden mit lauem Salicylwasser ausgewaschen.

Continenz der Blase war schon einige Stunden nach der Operation wieder vorhanden. Die Nachbehandlung ist genau wie früher eingerichtet. Fieber und Schmerzen hörten sofort nach der Operation auf; nur am dritten Tage bestand noch leichtes Brennen in der Urethra. Die Eiterabsonderung nahm schnell an Menge ab, und auch die Beschaffenheit des Eiters besserte sich, so dass er am 14. Juli (10 Tage nach der Operation) kaum noch üblen Geruch zeigte. Die Drains wurden 8 Tage nach der Operation entfernt, die Höhle füllte sich nicht mehr. Am 19. Juli wurde die Kranke entlassen.

Am 6. November desselben Jahres trat Patientin aber wieder ein.

Nach ihrem Austritt hatte sie sich etwa 4 Wochen lang ganz wohl gefühlt. Der Urin ging schmerzlos ab, war aber häufig trübe. Die Trübung nahm allmählich zu und vor etwa 3 Wochen (vom Datum der Wiederaufnahme an) stellte sich mit Schmerz und starker Trübung des Urins die Geschwulst im Unterleib wieder ein, so dass Patientin sich veranlasst sah, das Krankenhaus wieder aufzusuchen. Die Menses waren 2 mal regelmässig, das letzte Mal blieben sie aus.

Status praesens: Das Abdomen ist oben nicht empfindlich und weich. Unten, etwas oberhalb der Symphyse und mehr nach links ein kindskopfgrosser Tumor, der schmerzhaft ist, trotz praller Spannung aber deutliche Fluctuation zeigt. Der Percussionsschall ist über dem oberen Theil tympanitisch, über der unteren Hälfte gedämpft tympanitisch und theilweise leer. Urin ist stinkend und bildet einen eitrigen Bodensatz von etwa 2 Querfinger Höhe, reagirt aber sauer. Die Klagen der Patientin beziehen sich hauptsächlich auf Schmerzen, die von diesem Tumor ausgehen. Appetitlosigkeit. Abends Fieber bis 40° C. Am 2. Tage nach der Aufnahme (Morgens 8½ Uhr) fühlt Patientin plötzlich starken Harndrang und entleert mehrere Glas voll fast reinen Eiters.

Untersuchung in der Narkose ergab: Beim Einführen eines Metallkatheters in die Urethra entleert sich zuerst Eiter, dann Gasblasen mit Eiter gemischt. Der Tumor verkleinert sich dabei, um bei Anfüllung der Blase mit Salicylwasser sich wieder auszudehnen. Zugleich wird auch die Dämpfungsfigur auf der vorderen Bauchwand grösser; der oberste Theil des Tumors behält aber tympanitischen Schall, welcher durch spontane Gasentwicklung im Inhalt bedingt war; denn zeitweise gingen beim Ausspülen durch den Katheter reichliche Gasblasen ab.

Mit dem Katheter wird die Communicationsstelle zwischen Blase und Tumor gefunden, und zwar an der hinteren, oberen Blasenwand. Der Katheter wird daselbst eingeführt und es fliessen bei erhöhtem Druck etwa 300—400 Ccm. Flüssigkeit ein, die beim Ausfliessen mit Eiter und Blut gemischt ist. Die Balgwand fühlt sich vermittelst des Katheters auf der Innenfläche rauh und derb an und blutet darnach.

Die Untersuchung per vaginam ergab vor der Entleerung einen im hintern Scheidengewölbe vorspringenden Tumor, der nach der Entleerung zusammengefallen ist. Im vordern Scheidengewölbe befindet sich ein zweiter, kleinerer Tumor von oblonger Form, rechts vom Muttermund, der sich vom Körper des Uterus nicht scharf abgrenzen lässt und nach unten bis unter die Symphyse reicht (vielleicht parametritisches Exsudat). Der Uterus selbst ist gut herabziehbar, etwas nach hinten gedrängt, nicht vergrössert. Die Sonde dringt 6½ Cm. tief ein. Blase und Abscesshöhle werden mit ⅙ proc.

Salicyllösung ausgewaschen. Darnach schneller Fieberabfall. (Morgens noch 40°, Abends normal).

Am nächsten Morgen ist (trotz wiederholter Ausspülungen) der Urin blutig, mit geringem Bodensatz, wenig riechend. Die Abscesshöhle ist mit Gas und stinkendem Eiter gefüllt, was beides sich erst entleert, wenn man mit dem Katheter durch die Blase hindurch in die Höhle eindringt und von aussen einen Druck auf die Geschwulst ausübt. Kein Fieber, auf Druck Schmerz.

Am 10. November Morgens wurden grössere Mengen eitrigen, sehr stinkenden Urins aus der Cyste und Blase entleert. Am Abend desselben Tages aber hat Patientin ca. 300 Ccm. klaren, geruchlosen Urin spontan entleert. In den nächsten 8 Tagen trat Besserung ein. Der Ausfluss wurde sehr gering, der Tumor nur durch vermehrte Resistenz von aussen nachweisbar; es wird nur noch einmal täglich ausgespült.

Am 18. November war der Urin plötzlich wieder sehr trübe, eitrig und übelriechend. Beim Einführen des Katheters entleert sich aus der Blase klarer Urin, aus der Cyste nichts, auch das Ausspülwasser bleibt fast klar.

Am 19. November wird aber durch den Katheter viel Eiter entleert (offenbar ist der Katheter in eine andere Höhle gelangt).

Die Ausspülungen werden, je nach der entleerten Eitermenge, 1 oder 2mal täglich fortgesetzt, der Urin ist bald ganz klar, bald getrübt. (Es muss also zeitweise ein Abschluss der Abscesshöhle gegen die Blase stattfinden.)

Unter dem 1. December findet sich verzeichnet: Der spontan und beim Eingehen mit dem Katheter in die Blase entleerte Urin ist fast völlig klar, geruchlos und frei von Albumen. Geht man jedoch mit dem Katheter in die Cyste ein, so entleert sich Morgens und Abends stets eine beträchtliche Menge des wie früher sehr übelriechenden Eiters. Der Katheter dringt bis zu seinem unteren Ende ein, und zwar in verschiedene, anscheinend durch einspringende Septa von einander geschiedene Abschnitte der Cyste. Er ist manchmal dicht unter den Bauchdecken zu fühlen, manchmal lässt er sich mehr in der Richtung nach hinten und oben verschieben.

Am 2. December wird nochmals eine Untersuchung in Narkose vorgenommen mit folgendem Resultat: Oberhalb der Symphyse nach links von der Mittellinie fühlt man eine etwas oblonge, faustgrosse Anschwellung. Bei bimanueller Untersuchung ist sie im vorderen Scheidengewölbe deutlich zu fühlen und ist von demselben deutlich in die Höhe zu drängen.

Uteruskörper mässig anteflectirt, etwas nach rechts verschoben, beweglich. Im hinteren Scheidengewölbe wölbt sich eine weich elastische, leicht zusammendrückbare, kleinapfelgrosse, hernienartige Schleimhautpartie deutlich vor.

Im hinteren Douglas fühlt man einen kleinlappigen, etwas beweglichen Anhang der oben bezeichneten Geschwulst, welcher mit dem linken Uterusrande in engem Zusammenhang zu stehen scheint. Das rechte Ovarium ist deutlich etwas tiefer stehend zu fühlen.

An der unteren Peripherie der Geschwulst ist eine harte Portion sehr deutlich vom Rectum, weniger deutlich von der Vagina aus zu fühlen, welche fast knochenhart, höckerig, uneben, von der Grösse einer halben italienischen Nuss, vom Rectum deutlich verschiebbar ist.

Die Diagnose wurde theils aus dem eigenthümlich stinkenden Secret,

welches manchmal verfettete Epithelien enthielt, theils aus der complicirten Form auf ein Dermoidkystom gestellt.

Dieser Untersuchung folgte am 8. December die Operation, die ich im Wortlaute der Krankengeschichte wiedergeben werde.

Nach vorheriger Reinigung des Operationsfeldes und wiederholter Ausspülung der Blase mit 1/3 proc. Salicylwasser wird ein Hautschnitt vom Nabel bis zur Symphyse in der Medianlinie geführt, und auf der Hohlsonde die Bauchdecke in der Linea alba durchtrennt. Die nicht unerhebliche Blutung erfordert 13 Seidenligaturen zur Stillung. Nach Eröffnung des Peritoneums präsentirt sich ein kindskopfgrosser Tumor, überdeckt von Netzsträngen; derselbe zeigt hauptsächlich Verwachsungen mit der Blase, während er den Uterus frei lässt. Die Netzadhäsionen werden nun theilweise abgetrennt und dabei 2 Seidenligaturen angelegt. Beim Herausheben des Tumors aus der Umgebung reisst derselbe an der Verbindungsstelle mit der Blase plötzlich ein und eine stinkende Jauche tritt hervor. Rasch wird er nun vollends emporgehoben und die umgebenden Theile durch Schwämme vor dem Einfliessen der Jauche geschützt, die durch einen breiten Einschnitt vollständig entleert wird; ausserdem entleeren sich noch reichlich Haare und es zeigen sich auf der Innenfläche der Cyste ausser denselben noch 2 Zähne eingewachsen (vgl. Taf. I, Fig. 1 und 2).

Die ganze Cystenwand wird zur Desinficirung mit 5 proc. Chlorzink, dann mit Salicylwasser so lange ausgewaschen, bis aller Geruch entfernt ist. Zur Blutstillung wird die Schnittfläche der Cystenwand mit 6 Nähten umsäumt und ausserdem werden noch 11 intraperitoneale Ligaturen an blutende Adhäsionen angelegt. Der Rest der Netzadhäsionen wird nun in 2 Portionen unterbunden und nach der Durchschneidung werden noch Ligaturen angelegt. Es zeigt sich dann, dass der Tumor mit dem linken Ovarium durch einen derben Stiel zusammenhängt, der in 2 Portionen unterbunden, mit 5 proc. Chlorzink touchirt und dann versenkt wird.

Ausserdem besteht noch eine zum Theil schon vorhin eingerissene, daumenbreite Adhärenz an die Blase. Dieselbe wird nach vorheriger Ausspülung der Blase mit 1/6 proc. Salicylwasser getrennt. Sie zeigt einen mit lockeren Granulationen ausgekleideten, nussgrossen Sack. Derselbe wird ausgeschabt, und die Blasenwand durch mehrere tiefgreifende und zwei die serösen Flächen vereinigende Knopfnähte mit Seide geschlossen. Der Tumor wird nun noch von der linken Seite der vorderen Bauchwand losgetrennt, wodurch weitere 5 Ligaturen nöthig werden; dadurch wird er vollends frei. Die Bauchhöhle wird jetzt mit auf 35 ° C. erwärmtem 1/6 proc. Salicylwasser vollständig ausgespült, mit Schwämmen getrocknet und dann die Bauchwunde durch Seidennähte geschlossen: 7 tiefgreifende Nähte durch Peritoneum, 6 Zwischennähte durch die Hautränder. In die untere Hälfte der Wunde werden 3 Drains eingelegt (einer nach hinten unten in den Douglas, zwei nach oben). Zwischen den Drains liegt keine tiefe Naht. Listerverband. Bei der Operation Thymolspray.

Nach der Operation geringer Collaps, der Katheter wird alle zwei Stunden gesetzt, um eine zu starke Füllung der Blase zu verhindern. Der Urin ist klar, ohne blutige Beimischung, sauer.

Am 11. December wird nur noch alle 3—4 Stunden katheterisirt, Abends wird der Urin spontan entleert.

Am 12. December war der Urin zum ersten Mal schwach alkalisch (durch fixe Alkalien), ohne Albumen. Sonst ist über den Verlauf bis zum 12. December nichts Besonderes zu bemerken. An diesem Tage aber trat stark stinkende Eitersecretion ein. Stichkanäle und Wundränder infiltrirt, die Umgebung der Wunde empfindlich, sonst der Leib schmerzfrei, auch auf Druck. Die Drains werden zweimal täglich mit 1 proc. warmer essigsaurer Thonerde ausgespritzt und statt Listerverband werden Umschläge mit essigsaurer Thonerde (2 proc.) ordinirt, die zweimal täglich erneuert werden. Ebenso oft Ausspülung der Drains. Während die Eiterung aus dem Bauchraum bald an Menge abnahm, entwickelte sich in der Nähe des oberen Wundwinkels ein ziemlich tiefliegender, schmerzhafter Bauchdeckenabscess, der viel, aber geruchlosen Eiter entleerte.

Ueber den Verlauf der Temperatur sei bemerkt, dass nach der Operation ein Sinken bis 35,8° C. stattfand, dass sie aber schon am nächsten Tage auf 38,5° C. stieg und während 10 Tagen sich um 38° C. bewegte, sogar einmal 39° C. erreichte, bis mit dem 21. December schnelle und, abgesehen von einer einzigen Steigerung am 8. Januar 1882 auf 38,5° C., dauernde Entfieberung eintrat.

Die Harnmengen stiegen continuirlich vom Tage der Operation an und erreichten schon am 15. December mit 1200 Ccm. das Doppelte fast von der am 8. December verzeichneten Menge. 1200 Ccm. Harn ist als Maximum angegeben. Schon seit dem 14. December ist er klar und sauer.

Am 23. December ist in der linken, unteren Bauchgegend an der Stelle des Stiels der Cyste eine kaum empfindliche Infiltration nachweisbar.

25. December. Leib schmerzlos, Infiltration in der linken unteren Bauchgegend nimmt zu. Der Bauchdeckenabscess secernirt noch immer.

27. December. Etwas Brennen beim Uriniren. Urin trübe, neutral, viel Phosphate, kein Albumen.

Ordination: pro die 1 Flasche kohlensaures Salicylwasser.

Die Infiltration hat noch zugenommen, beginnt aber mit dem 12. Januar 1882 sich zurückzubilden, bis am 2. Februar nur noch in der Tiefe, entsprechend der Lage des Geschwulststiels und der Netzadhäsionen eine vermehrte, aber ganz schmerzlose Resistenz nachweisbar ist.

Das erste Drainrohr wurde am 24. December entfernt, da die Eiterung aus dem Bauchraum gering war. Das zweite am 25. December. Das dritte Drainrohr wurde am 2. Januar, nachdem die Ausspülungen wegen geringer Secretion nur noch einmal täglich vorgenommen waren, gekürzt, die Ausspülungen mit diesem Tage ganz ausgesetzt. Am 16. Januar wird das dritte Drainrohr ganz entfernt, nachdem mit dem Ausstossen mehrerer Ligaturen die Eiterung aufhört. Alle 2 Tage ein warmes Vollbad.

Am 2. Februar wird Patientin entlassen. Bauchnarbe fest. In der Nähe des oberen Wundwinkels noch eine kleine, oberflächlich nässende Stelle. Leib sonst weich, nirgends empfindlich. Urin ohne Albumen, reagirt neutral, enthält viel Phosphate als Sediment, wenig gelöst. Urinentleerung unbehindert, circa alle 2 Stunden. Uterus ziemlich hochstehend, beweglich. Blase bei Druck von der Scheide aus etwas empfindlich; links eine kindesfaustgrosse Beckeninfiltration fühlbar, die sich vom Uterus abgrenzen lässt. Patientin wird mit Bauchbandage entlassen.

Am 3. März stellt sie sich wieder ein. In der Nähe des unteren Wund-

winkels noch 3 wenig eiternde Fisteln; aus der oberen und unteren sollen sich in den letzten Wochen noch 3 Ligaturen abgestossen haben. Schwarten in der linken, unteren Bauchgegend bedeutend kleiner geworden. Die Menstruation ist am 27. Februar zuerst unter geringem Schmerz wieder eingetreten. Urin klar, sauer, ohne Albumen, enthält Phosphate.

Vorstehende Krankengeschichte glaubte ich möglichst ausführlich mittheilen zu müssen, erstens, weil sie hohen statistischen Werth hat, da die bis jetzt veröffentlichten Fälle von Perforation der Blase durch Dermoidkystome der Ovarien nur in beschränkter Zahl vorhanden, zum Theil recht mangelhaft mitgetheilt sind, weil sie ferner in diagnostischer und therapeutischer Hinsicht das grösste Interesse bietet. Denn mit Hülfe der von Simon in die chirurgische Praxis eingeführten forcirten Dilatation der Urethra durch Specula von zunehmender Dicke, einer Operation, die ziemlich leicht vorzunehmen ist und, wie dieser Fall glänzend beweist, ohne erhebliche functionelle Störungen zu machen, ertragen werden kann, war es nicht nur möglich geworden, die Blasenwandung genau zu inspiciren, sondern sogar vermittelst des in die Blase eingeführten Zeigefingers die Communicationsstelle zwischen Blase und Geschwulst zu perforiren und dadurch dem Inhalt freien Abfluss zu verschaffen. Ja noch mehr, Herr Geh. Hofrath Czerny konnte mit dem Finger durch die Urethra, Blase und die Communicationsöffnung im rechten, hinteren, oberen Theil der Blasenwand in die Abscesshöhle eingehen und die Wand in ziemlicher Ausdehnung abtasten, so dass er mit grösster Wahrscheinlichkeit die Diagnose auf eine vereiternde Ovarialcyste und im weiteren Verlauf auf ein Dermoidkystom stellen konnte.

Interessant ist der Fall aber weiter ganz besonders dadurch, dass er uns zeigt, dass Eiter, Blut und selbst in putridester Zersetzung befindliche Stoffe unbeschadet der Integrität der Blasenschleimhaut, oder besser gesagt, ohne den Urin in einen Zustand ammoniakalischer Zersetzung zu bringen, die Blase passiren konnten, während doch von sehr vielen Autoren sowohl auf dem Boden theoretischer Reflexionen als auch experimenteller Thatsachen die Lehre entwickelt ist, dass die oben genannten Stoffe als Fermente auf den Harnstoff wirken und in der Blase nicht verweilen können, ohne eine Zersetzung des Harnstoffs in kohlensaures Ammoniak zu bewirken.

Eine der medicinischen Facultät zu Bern im vorigen Jahre vorgelegte Dissertation von Huldreich Waelle handelt „Ueber die Perforation der Blase durch Dermoidkystome des Ovariums", gearbeitet unter Leitung des Herrn Geh.-Rath Winckel in Dresden.

Wenn auch Waelle in der Casuistik hauptsächlich nur die Diagnostik und Therapeutik berücksichtigt zu haben schien, ohne specieller auf die Verhältnisse, wie sie jeweils der Urin dargeboten, zu achten, d. h. ob in Folge der mit dem Urin entleerten Substanzen ammoniakalische Zersetzung des Urins eingetreten oder nicht, ob Cystitis bestanden oder nicht, so musste ich mich doch, nachdem ich die von Waelle, abgesehen von kleineren Versehen, sehr ausführlich und genau angegebene Literatur durchgesehen, zufrieden geben, denn nur in wenigen Fällen fand ich diesbezügliche Notizen.

Den von Waelle angeführten Fällen von Perforation der Blase durch Cysten des Ovariums, die nicht den Charakter von Dermoidcysten haben, kann ich noch 2 Beobachtungen hinzufügen. Beide Fälle wurden von Tillaux[1]) beobachtet. In einem Falle trat, nachdem der gesammte Cysteninhalt durch die Urethra entleert worden, Heilung ein. Bei der zweiten Patientin musste die Ovariotomie vorgenommen werden. Dabei fand sich der Tumor aufs Innigste mit der hinteren Blasenwand verwachsen, so dass ein ziemlich grosses Stück der Cystenwand zurückgelassen werden musste. Heilung.

Den von Waelle zusammengestellten Perforationen der Blase durch Dermoidkystome des Ovariums konnte ich keine neuen hinzufügen als den im Anfange der Arbeit mitgetheilten Fall. Ich muss jedoch gestehen, dass ich nicht behaupten kann, nunmehr alle dahin gehenden Publicationen registrirt zu haben, denn manche Werke, von denen ich mir noch Weiteres versprochen, haben mir nicht zur Verfügung gestanden.

Indem ich im Uebrigen lediglich auf die Dissertation von Waelle verweise, beschränke ich mich darauf, ein vollständiges Literaturverzeichniss folgen zu lassen.

I. Perforation der Blase durch Ovariencysten, die nicht den Charakter von Dermoidcysten haben.

1) Baker, Exp. des diff. moyens usit. dans le traitement des hydropsies 1705. Cfr. Gallez, Histoire des Kystes de l'ovaire. 1873. p. 135. — 2) Bennet, Schmidt's Jahrb. LXV. 347. Cfr. Monthly Journal. Febr. 1849. — 3) Bulletin de thérapeutique. T. XXXVI. p. 235. 15. mars 1849. — 4) Cahen, Berlin. klin. Wochenschrift 1869. Nr. 51. — 5) Clay, Lond. obst. transact. 1860. — 6) Conrad, Correspondenzbl. f. schweiz. Aerzte. 1874. Nr. 21. — 7) Denmann, Med. and phys. Journ. II. 20. — 8) Emery et Lisfranc, Revue méd. 1827. T. I. p. 362. Cfr. Arch. gén. de méd. T. XIII. 1827. p. 295. 296. — 9) Gazette des hopiteaux 1864. — 10) Harding, Lancet 1861. 401. — 11) Holzbeck, Schmidt's Jahrb. V. 120. 1858. — 12) Morelle, cfr. Gallez. p. 154. — 13) Nepveu, Annal. de gynéc. 1875. T. IV. p. 14. — 14) Thirial, cfr. Gallez. p. 147. — 15) Tillaux, Bulletin de la soc. de chir. X. Vgl. Virchow-Hirsch Jahresbericht 1879. II. 570.

1) Considérations à propos de l'ovariotomie. Bulletin de la société de chir. X, vgl. Virchow-Hirsch, Jahrb. 1879. II. S. 570.

II. Perforation der Blase durch Dermoidkystome des Ovariums.

1) Blackmann, Americ. Journal of med. scienc. 1869. 113. No. 49. — 2) Blich-Winge, Schmidt's Jahrb. CL. 294. — 3) Boivin et Dugès, Traité pratique de maladies de l'utérus et de ses annexes. T. II. p. 580. — 4) Delarivière, Lebert in Ziemssen's Handbuch f. Path. u. Ther. Bd. IX. 2. S. 278. 279. Cfr. Journ. de méd. et de chir. de Vandermonde 1. X. p. 516. Jan. 1759. — 5) Delpech, vgl. Lebert a. a. O. Cfr. Clin. chir. de Montpellier. T. II. 521. Paris 1828. — 6) Fuller, Transact. of the path. soc. T. XXI. 273. — 7) Gluge, Schmidt's Jahrb. 149. S. 175. Cfr. Presse méd. XXII. 42. 1870. — 8) Greenhalgh, Lancet II. 22. Nov. 1870. p. 741. — 9) Hamelin, vgl. Lebert a. a. O. Bulletin de la soc. de l'école 1808. No. 4. p. 58. — 10) Larrey, Arch. gén. de méd. 1842. 3. Sér. T. XV. p. 510. Vgl. Spencer-Wells, Krankh. der Eierstöcke. Uebersetzt von Grenser. Leipzig 1874. S. 49. — 11) Lebert, Prager Vierteljahrschr. 1858. Bd. IV. S. 37 ff. — 12) Marshall, vgl. Lebert a. a. O. — 13) Mayer, Monatsschrift f. Geburtsk. Bd. XXI. S. 252. — 14) Obrien, Dubl. Journ. März 1834. Vol. V. Vgl. Monatsschr. f. Geburtsk. XXI. S. 255. — 15) Philipps, vgl. Lebert a. a. O. Cfr. Med. chir. transact. Vol. II. p. 427. — 16) Ruge, Verhandl. der Gesellsch. f. Geburtskunde in Berlin. I. 172. 1846. — 17) Seutin, Billroth, Handb. der Frauenkrankh. Abschn. IX. S. 157 (Winckel). Cfr. Annales de méd. belge. Dec. 1838. Cfr. Gallez a. a. O. S. 147. — 18) Ulrich, Monatsschr. f. Geburtsk. März 1856. — 19) Vidoni, Annal. univers. Milano 1865. Vol. 192. Vgl. Gallez a. a. O. S. 154. — 20) Waelle, vgl. Dissertation S. 17 ff.

II.

Die Hasenscharten in der Göttinger chirurgischen Klinik von October 1875 bis Juli 1882.

Von

Dr. med. Carl Stobwasser.

In dem Zeitraume von October 1875 bis Juli 1882 kamen in der Göttinger chirurgischen Klinik 70 verschiedene Fälle von Hasenscharte zur Behandlung, beziehungsweise Operation, davon waren 8 schon früher anderweitig ohne Erfolg operirt. 65 Kinder wurden aufgenommen, 5 dagegen poliklinisch behandelt. Die durchschnittliche Zahl der Verpflegungstage im Hospital, von einem sehr unglücklich verlaufenden Fall abgesehen, der 5 volle Wochen zur Heilung beanspruchte, betrug einschliesslich der nothwendig gewordenen Nachoperationen 8,7.

Hinsichtlich der Art, des Grades der Spaltbildung, der Complicationen des Lippenspaltes mit Spaltungen des Alveolarrandes, des harten und weichen Gaumens classificiren sich unsere 69 Fälle — von einem fehlen nähere Angaben — folgendermassen:

1. Einfache einseitige Lippenspalten 12
2. Desgleichen mit verschieden tiefer Einkerbung des Alveolarfortsatzes derselben Seite 9
3. Desgleichen mit Spaltung des Alveolarfortsatzes auf der anderen Seite 1
4. Desgleichen mit partieller Spaltung des harten und weichen Gaumens ohne Betheiligung des Alveolarfortsatzes . . . 5
5. Desgleichen mit Spaltung des Alveolarfortsatzes und medianem Defect im harten und weichen Gaumen 1
6. Vollkommene durchgehende einseitige Lippen-Alveolar-Gaumenspalten 15
7. Desgleichen mit partieller Gaumenspalte der anderen Seite 1
8. Doppelseitige Lippenspalten ohne Alveolar- und Gaumenspalte 3
9. Desgleichen mit Alveolar-, aber ohne Gaumenspalte . . . 2
10. Doppelseitige, auf beiden Seiten nicht durchgehende Lippenspalte mit Einkerbung des Alveolarfortsatzes und Spaltung der Uvula ohne Gaumenspalte 1

11. Doppelseitige, beiderseits unvollkommene Lippenspalte mit Einkerbung einer- und Spaltung andererseits des Alveolarfortsatzes, doppelter Gaumenspalte und Spaltung der Uvula . 1
12. Doppelseitige, nur auf einer Seite durchgehende Lippenspalte mit Alveolar- und Gaumenspalte beiderseits 1
13. Doppelseitige durchgehende Lippen-Alveolar-Gaumenspalten mit prominirendem Zwischenkiefer 17

Wie aus obiger Aufzählung hervorgeht, waren also die mannigfaltigsten Spielarten und Nuancen der in Rede stehenden Missbildung von den leichtesten bis zu den schwersten Formen vertreten, sogar einige rarae aves finden sich darunter.

Der Sitz der Spaltbildung war in

31 Fällen links,
13 = rechts, } also 44 mal einseitig,
25 = doppelseitig.

Auch hier tritt die bekannte Bevorzugung der linken Seite evident hervor.

Massgebend für die Zuzählung der einzelnen Fälle zu den einfachen oder doppelten war für uns die Spaltbildung der Lippe, deren Operation wir ausschliesslich in die Betrachtung ziehen wollen, nicht diejenige des Alveolarfortsatzes oder Gaumens, sonst hätte der unter Nr. 7 aufgeführte Fall einer einseitigen durchgehenden Lippen-Alveolar-Gaumenspalte mit partieller Gaumenspalte der anderen Seite auch den doppelseitigen Spaltbildungen angereiht werden können.

Die beiden Geschlechter participiren an den 70 Fällen so, dass 53 dem männlichen, 17 dem weiblichen Geschlecht zufallen, allerdings ein für das erstere sehr ungünstiger Procentsatz, wobei wohl nur der Zufall spielt, denn ein derartiges Ueberwiegen der männlichen Hasenschartenkinder ist anderweitig kaum constatirt. Nur macht Fritzsche[1]) darauf aufmerksam, dass bei den schweren Fällen das männliche Geschlecht prävalire, und diese Erfahrung bestätigt auch unser Material, indem von den 32 hochgradigeren Missbildungen der durchgehenden ein- und doppelseitigen Spalten nur 5 auf das weibliche Geschlecht kommen.

Was die Aetiologie der Hasenscharte im Allgemeinen betrifft, so spielt ja die Heredität nachweislich dabei eine grosse Rolle. Leider waren bei unseren Fällen die Angaben der Angehörigen derartig ungenau, dass sich nur höchst selten etwas Positives darüber ergab. Direct geleugnet wurde das Vorkommen derselben oder irgend einer

1) „Beiträge zur Statistik und Behandlung der angebornen Missbildungen des Gesichts (Hasenscharte, Unterlippenfistel, Gesichtsspalte)" I: „Die Hasenscharten auf der Züricher Klinik in den letzten zehn Jahren." Zürich 1878.

anderen Missbildung in der Familie 11 mal. In 4 anderen Fällen dagegen liessen sich bei Blutsverwandten Hasenscharten nachweisen. 3 mal davon war der Vater mit Hasenscharte behaftet, einer derselben mit einer intrauterinen, während einmal gleichzeitig zwei Brüder daran litten; in einem Falle hatte ein anderes Kind derselben Eltern das Uebel. Als interessante, bei demselben Individuum bestehende Missbildung verdient ein doppeltes Iriscolobom bei einer doppelten Hasenscharte ohne Gaumenspalt erwähnt zu werden.

Hieran schliessen sich die bei Hasenscharten so häufigen Zahnstellungsanomalien und Hemmungen der Zahnentwicklung. In den uns vorliegenden Krankengeschichten finden sich in 6 Fällen Vermerke darüber vor. Zweimal handelte es sich dabei um einseitige, viermal um doppelseitige, wie sich aus den folgenden Passus unserer Krankengeschichten ergibt.

Nr. 11 (unserer chronologisch geordneten Fälle). „Patient hat oben 8, unten 10 Zähne. Ein Theil des Alveolarfortsatzes (Zwischenkiefer) ohne Zähne, obwohl in früher Jugend dort solche vorhanden waren."

Nr. 34. „Spalt im Alveolarfortsatz linkerseits, dessen Ränder dicht an einander liegen, nur durch leichte Stellungsanomalie eines Zahnes, der schlecht aussieht, bezeichnet."

Nr. 52. „Zahnkeim am linken Rande des Zwischenkiefers mit einem gegen die Nase hinwachsenden Zahn."

Nr. 62 (13 Jahre alt). „Durch die Lippenlücke sieht ein schief gewachsener cariöser Zahn nach aussen, da, wo der etwa $^1/_2$ Cm. prominirende Zwischenkiefer sich an den rechten Alveolarrand des Oberkiefers anlehnt."

Nr. 64. „An den Seitentheilen der Oberkiefer findet sich jederseits zunächst dem Spalte ein rudimentärer Zahn, dann folgt einer, der einem Augenzahn ähnlicher sieht als dem ersten Backenzahn, vielleicht schon ein gewechselter. Ausserdem jederseits noch 3 Zähne."

Nr. 65. „Der freie Rand des Zwischenkiefers, an welchem beide zweiten Schneidezähne schlecht, d. h. um einen rechten Winkel gedreht stehen, springt etwas vor den Beginn des linken Alveolarrandes vor."

Andere Bildungsfehler liegen in unseren Krankengeschichten nicht vor.

Mortalitätsverhältnisse.

Indem wir von der Sterblichkeit der Hasenschartenkinder, operirt oder nicht operirt, im Allgemeinen hier absehen, wollen wir nur unsere Resultate in dieser Beziehung anführen. Man hat die Operation der Hasenscharte bei Neugeborenen, Säuglingen und ganz kleinen Kindern von vielen Seiten als eine höchst gefährliche bezeichnet und vor der Vornahme derselben im ersten Kindesalter, als vor einer direct das Leben bedrohenden, gewarnt. Ohne leugnen zu wollen,

dass der Eingriff immerhin ein bedeutender, der Blutverlust namentlich in schweren und complicirten Fällen, wo eine Zurückdrängung des Zwischenkiefers mit Durchschneidung des Vomer nothwendig wird, hohe Grade erreicht, ist doch andererseits ein gut operirtes Kind hinsichtlich seiner Ernährung und Entwicklung so bedeutend besser gestellt als ein nicht operirtes, ferner wiegen die Gefahren, denen ein solches ausgesetzt bleibt, diejenigen, welche die Operation mit sich bringt, so sehr auf, dass heutzutage in der Erkenntniss dieses Verhältnisses die Scheu der bedeutendsten Chirurgen vor der Operation an Neugeborenen gewaltig im Schwinden begriffen ist. Nimmt man den kosmetischen Vortheil des Verschwindens der Narbe, je länger dieselbe besteht, hinzu, der allerdings nicht massgebend sein kann, so erscheint möglichst frühes Operiren der Kinder geboten, wenn, wie selbstverständlich, nicht noch anderweitige das Leben gefährdende oder den Erfolg der Operation in Frage stellende Krankheiten und Schwächezustände dieselbe contraindiciren. Wir schicken hier gleich voraus, dass auch nach unseren Erfahrungen besonders die Krankheiten der Mund- und Nasenschleimhaut, vor Allem Soor und Schnupfen, durch ihre directe Einwirkung die schlimmsten Feinde eines normalen und schnellen Heilungsverlaufs der Operationswunde sind, was wir weiter unten bei Betrachtung der Ausgänge der Operationen näher beleuchten wollen.

Fritzsche berechnet die Mortalität der in den zwei ersten Wochen nach der Operation Gestorbenen an der Hand eines Materials von 225 Fällen aus den Jahresberichten von Guys Hospital, von Billroth, Bartscher, Simon, Kappeler und Rose auf 5 Proc. Bei unseren Kindern haben wir in 70 Fällen nur einen Todesfall in dieser Zeit nach dem Eingriff zu verzeichnen, was einer Mortalität von 1,43 Proc. entspricht, obwohl sich, wie wir oben sahen, viele complicirte Fälle darunter befinden. Die Krankengeschichte des unglücklich endenden Falles lautet:

„Heinrich Grefenstein, 1 Monat, aus Solingen bei Uslar. Aufgenommen 8. December 1880, gestorben 16. December 1880.

Leidet an einer doppelten Hasenscharte mit prominirendem Zwischenkiefer und doppeltem Gaumenspalt. Auf dem Vomer nach hinten zu ein Druckgeschwür.

9. December Operation: Zwei seitliche Läppchen nach Zurückbringen des Kiefers vermittelst Durchschneidung des Vomer nach Bardeleben, Vernähung mit dem viereckig angefrischten ziemlich grossen Filtrum. Borsalbe.

12. December Entfernung einiger Nähte. Die Wunde ist etwas phlegmonös geworden, da die Mutter ungeschickt gefüttert hat, so dass die Milch

aus der Nase auf die Wunde geflossen ist. Daher ist auch ein Stück am rechten Nasenloch aufgeplatzt; unten jedoch hält es gut.

13. December. Seit heute hat das Kind ein Erysipel dazu bekommen.

16. December. Das Erysipel hat sich auf die Wangen fortgesetzt, im Munde ist dazu noch Soor gekommen. Die Wunde ist noch mehr aufgeplatzt. Temperatur gestern Abend 36,6. Heute Morgen Tod."

Da das weitere Schicksal der Patienten wegen der Schwierigkeit der Nachforschungen in den meisten Fällen nicht eruirt ist, so sind wir leider ausser Stande, über die eventuell in einer späteren Zeit nach der Operation Gestorbenen bestimmte Angaben zu machen. Nur ein 70 Tage darauf nach den Angaben des wenig intelligenten Vaters durch „Krämpfe" verursachter Todesfall bei einem zur Zeit der Operation 6 Tage alten Kinde mit uncomplicirter einseitiger Hasenscharte wurde uns bekannt. Wie weit hier der Tod mit der Operation in Zusammenhang steht, müssen wir bei der Ungenauigkeit der Aussagen der Angehörigen dahin gestellt sein lassen, jedenfalls war aber kein directer Causalnexus zwischen derselben und den „Krämpfen" nachweisbar.

Alter der operirten Kinder.

Dasselbe schwankte in den weiten Grenzen zwischen 2 Tagen und 13 Jahren. Man musste die Operation unabhängig von dem Lebensalter vornehmen, je nachdem die Patienten, oftmals weither kommend, der Klinik zugeführt wurden. Selbst Säuglinge von wenigen Tagen wurden nicht zurückgewiesen, auch solche mit complicirten Hasenscharten nicht. Fritzsche hält mit Rose die Zeit von 2—6 Monaten für die geeignetste, Holmes sagt in seinem Lehrbuche: „In simple cases there is no reason at all why the operation should not be done at the earliest age at which the infant is seen. It has even been done on the first dag of life; but this is hardly desirable; and as there is no hurry (for the defect occasions no impediment to suckling) it is, on the whole, better tho wait till the child is two or three months old, and is seen to be healthy and vigorous."

Von diesem Grundsatze des englischen Chirurgen wurde in der Göttinger Klinik sehr abgewichen. Das Lebensalter betrug bei unseren Operirten:

1. 1—7 Tage . . in 6
2. 8—14 = . . = 9 } Fällen.
3. 14 Tage bis 1 Monat = 10

Es standen

4.	im	2.—6.	Lebensmonat	25
5.	=	7.—12.	=	5
6.	=	2.	Lebensjahre . .	3
7.	=	3.—5.	= . .	2
8.	=	6.—10.	= . .	3
9.	=	11.—14.	= . .	7

} Kinder.

Ad 1 sind drei schwere, d. h. mit Gaumenspalt, ad 2 sogar 7, ad 3 10 Fälle zu verzeichnen, die alle die Operation gut überstanden, obwohl sie dem von Rose und Fritzsche ausgeschlossenen zartesten Lebensalter angehörten, und obwohl der Blutverlust wegen der gleichmässig vorgenommenen Bardeleben'schen Zwischenkieferzurückdrängung oftmals ziemlich erheblich war. Das unmittelbar nach der Operation gestorbene Kind, dessen Krankengeschichte wir oben in extenso gaben, befand sich im Anfange des 2. Monats. Man kann dem zu geringen Alter hier unmöglich die Schuld, den letalen Ausgang mit verursacht zu haben, beimessen. Das entschieden verhängnissvoll gewesene Erysipelas hätte ebenso gut eintreten können und wäre in seinem Verlauf nicht weniger gefährlich gewesen, wenn der blutige Eingriff später vorgenommen wäre.

Die bekannte hohe Sterblichkeit der nicht operirten Hasenschartenkinder (vgl. König, Lehrbuch) der sonach eruirten Möglichkeit einer quoad vitam ziemlich gefahrlosen Operation, selbst von den ersten Lebenstagen an, gegenübergestellt, würde entschieden für eine frühzeitige Vornahme derselben sprechen, — von den allgemeinen Contraindicationen natürlich abgesehen. Hierbei möchten wir auf einen Punkt aufmerksam machen, der unseres Wissens an anderen Stellen nicht gehörig beachtet ist. Tritt das kosmetische Resultat evident hervor, was ja meistens der Fall sein wird, so wird eine weniger gut gesinnte Mutter, beziehungsweise Pflegerin des Kindes grösseres Interesse für dasselbe gewinnen; eine gerade in dem zartesten Alter am wenigsten zu entbehrende Sorgfalt bei der Aufziehung desselben aber wird die weitere Folge sein. Namentlich haben wir hier die unehelich geborenen Kinder im Auge. Auf wahrhaft edle Humanität, die sich der unglücklichen Missgestalteten besonders annimmt, ist selten zu rechnen, besonders nicht in den unteren Volksklassen, wo eine grössere Zahl selbst wohlgebildeter, gesunder Kinder oft als unangenehme Last angesehen und empfunden wird.

Ferner ist im Anschluss hieran an letzter Stelle darauf hinzuweisen, dass, je früher man operirt, desto eher die Narbe unsichtbar

werden wird, zum Vortheil des Aussehens des Patienten, was vielleicht bei Mädchen, wo in der Folge der verdeckende Bartwuchs wegfällt, nicht unwesentlich sein dürfte.

Operation und Nachbehandlung.

Um zunächst einen Ueberblick über die Methoden, nach welchen operirt wurde, zu gewinnen, schicken wir einige Zahlen voraus. Es wurde die Anfrischung, 8 Fälle, die schon vorher anderweitig erfolglos operirt waren, einbegriffen,

14 mal nach Malgaigne,
16 = = Mirault,
10 = = Malgaigne und Mirault combinirt,
1 = = Roser,
17 = = einer sogleich zu beschreibenden, von Herrn Prof. König modificirten Methode,
11 = = keiner typischen Methode

gemacht; bei einem Patienten fehlen nähere Angaben. In 18 Fällen war Abtrennung der Nasenflügelgegend von ihrer knöchernen Unterlage am Kiefer, in 15 die Ablösung beider oder einer Lippenseite vom Kiefer nothwendig.

12 mal wurde bei prominentem Zwischenkiefer, und zwar unmittelbar vor der Anfrischung, die subperiostale Durchschneidung des Zwischenkiefers nach Bardeleben in Anwendung gebracht, 2 mal nach Blandin ein Keil aus demselben excidirt.

Der Gang der Operation einschliesslich der Vorbereitung war bei kleinen Kindern in der Regel folgender. Gesicht und Hals wurden abgeseift, die Mundhöhle ausgespült; falls trotz Schnupfens auf Drängen der Angehörigen, nachdem dieselben mit den damit verbundenen Gefahren bekannt gemacht waren, doch operirt werden musste, eine Lösung chlorsauren Kaliums und bei starker Secretion Tamponiren der Nasenlöcher angewendet, das Kind sodann derartig in ein Leinentuch eingewickelt, dass die Arme unbeweglich wurden, und einer sitzenden Person zum Halten auf dem Schoss übergeben, während ein Assistent von hinten her den Kopf so fixirte, dass seine Finger auf die Wangen zu liegen kamen. Der Operateur selbst sass, ein zweiter Assistent stand ihm zur Seite, um Blutungen zu stillen und etwa in den Mund gelaufene grössere Massen Blut mit dem Stielschwamm zu entfernen, wobei gleichzeitig der Kopf des Kindes vornüber geneigt wurde. Am hängenden Kopfe wurde niemals operirt. Ganz kleine Kinder wurden nicht chloroformirt, bei älteren dagegen hin und wieder die Narkose angewendet. Nur Knopfnähte wurden benutzt, stärkere zum Entspannen und feinere zur Vereinigung

der Wundränder, umschlungene Nähte fanden keine Anwendung. Die Seide war regelmässig streng desinficirt.

Seit Januar 1881 wurde sowohl bei einfachen als bei doppelseitigen Hasenscharten beinahe ausschliesslich in einer modificirten Art, abweichend von den bisher üblichen Methoden Malgaigne und Mirault, angefrischt, um bessere kosmetische Resultate zu erzielen als jene geben. Malgaigne hat ja den grossen Nachtheil, dass er die grösste Höhe der Oberlippe nicht in die Mitte bringt, Mirault vermeidet zwar oft diesen Fehler, ist aber im Ganzen, weil Schnittführung und Vernähung zu künstlich sind, nicht sicher genug. Sehr häufig bildeten sich in unseren Fällen bei Anwendung der letzteren Methode kleine zu stark prominirende Wülste am freien Saum der Lippe, die sehr hässlich aussahen. Nachdem Julius Wolff[1]) bei Correcturoperationen schon einmal operirter Hasenscharten die Verziehung des rothen Lippensaumes zur Modellirung einer der normalen beinahe gleichkommenden Oberlippe mit Glück angewendet und von Neuem die bedeutendere Dehnbarkeit desselben ohne die Gefahr der schlechten Ernährung dargethan hatte, versuchte Herr Prof. König, von dieser Erfahrung ausgehend, zuerst in obengenannter Zeit die folgende Schnittführung, die auch jetzt noch in der Göttinger Klinik wegen der besseren dadurch erzielten kosmetischen Resultate, allen anderen Methoden vorgezogen wird. Bei doppelseitiger Hasenscharte (s. Fig. 1 und 2) wird das Messer durchschnittlich 4 Mm. weit vom

Fig. 1.

Fig. 2.



oberen Spaltwinkel entfernt an der Aussenseite in den Lippenflügel eingestochen und parallel mit dem Spaltrand in der Richtung auf die Unterlippe geführt, so dass ein entsprechend breiter Streifen Lippenroth und Lippe abgetrennt, somit also der Spaltlippenrand, welcher doch meistens atrophisch und deshalb nicht recht verwerthbar ist, geopfert wird. Alsdann wird von dem so geschaffenen Wundrande aus in horizontaler Richtung ein durchschnittlich 7—8 Mm.

1) „Die v. Langenbeck'sche Lippensaumverziehung als Methode der Hasenschartenoperation." v. Langenbeck's Archiv. Bd. XXV. Heft 4.

breiter und je nach der Grösse des Filtrums des Zwischenkiefers 1—1 1/2 Cm. langer Lappen Lippenroth und Lippe losgelöst, auf der anderen Seite ebenso verfahren und das Filtrum vierseitig angefrischt. Durch Nähte werden zunächst die beiden Seitentheile der Lippe und die Seitenränder des Filtrums vereinigt, schliesslich die beiden Lappen nach der Mitte verzogen, etwas nach unten umgekippt, mit dem äussersten Theil des oberen horizontalen wunden Randes und dem verticalen Rande senkrecht vernäht, wodurch sich eine Hervorwölbung nach unten bildet, und mit den Seitentheilen und dem unteren Rande des Filtrums so zusammengebracht und vereinigt, dass die senkrechte Naht genau in die Mitte kommt und möglichst wenig Wulstungen der Lippencontinuität entstehen. Bei einseitigen Lippenspalten (s. Fig. 3 und 4) ist, natürlich von der durch das

Fig. 3.

Fig. 4.



Fehlen des Filtrums bedingten Abweichung abgesehen, die Anfrischung genau dieselbe, nur dass der mediale Lappen bis über die Mitte hinaus abgetrennt und dann soweit verkürzt wird, dass nach Verziehung des äusseren Lappens nach der Mitte die senkrechte Vereinigungsnaht und damit die Hervorwölbung, der „Bürzel", genau in die Mitte fällt. Noch einmal möchten wir besonders betonen, dass die horizontalen Lappen nicht ausschliesslich aus rothem Lippensaum, sondern auch aus dem Fleisch der Lippe gebildet werden, was sich schon aus der vorgeschriebenen Breite ergibt.

Nach Vereinigung der Wundränder wurde in allen Fällen das Blut mit in 3 proc. Carbolsäure getauchten Schwämmen gründlich abgewischt, die Wunde vor Juli 1879 gar nicht bedeckt, nach dieser Zeit mit einer dicken Lage Borsalbe bestrichen, worauf dann wieder ein Stück Borlint mit Borsalbe gelegt wurde. Ein Streifen englisches Pflaster, mit den Enden an die Wangen befestigt, hielt dasselbe auf der Oberlippe, diente aber, wohl bemerkt, nicht zur Entspannung der Wunde. Am dritten und vierten Tage durchschnittlich, je nach der Heilung, wurden die ersten Vereinigungsnähte entfernt, während die gröberen Entspannungsnähte bis zum fünften, sechsten, siebenten, ja achten Tage liegen blieben und bei jedem Herausnehmen der

Nähte wurde der Verband in der angegebenen Weise seit Einführung der gut antiseptisch wirkenden Salbe erneuert. Der Mutter, einer Angehörigen oder einer Wärterin wurde bei Säuglingen während der ersten Heilungsperiode die Aufsicht über das Kind, die Ernährung desselben vermittelst einer Schnabeltasse und die Reinigung übertragen, derselben aber auf das Strengste untersagt, den Verband zu lockern oder wohl gar zu wechseln, und ihr Reinlichkeit ihrer eigenen Person selbstverständlich zur Pflicht gemacht. Eine Zuwiderhandlung namentlich gegen die letzte Vorschrift rächte sich in einzelnen Fällen bitter.

Grössere und schon verständigere Kinder wurden durch gute Worte und Androhung von Strafen von dem Abreissen des Verbandes und von der Beschädigung der Wunde abgehalten, Zwangsmittel, wie Fesselung der Hände, konnten immer entbehrt werden.

Zum Schaden einer guten Heilung und der Beobachtung des kosmetischen Endresultates mussten leider oft die Kinder vor dem definitiven Abschluss derselben wegen längerer Unabkömmlichkeit der Mutter beziehungsweise des sonstigen Begleiters in ihre meist ziemlich weit entfernte Heimath halb geheilt entlassen werden.

Resultate der Operation.

Das Ergebniss der Operation der Hasenscharte ist abhängig 1. von der Beschaffenheit des Bildungsfehlers, 2. von der Art der Operation, 3. von dem Verlaufe der Heilung.

Die Heilung wird wie im Allgemeinen so auch hier bedingt einmal von dem körperlichen Zustande der Patienten im Ganzen und den speciellen Krankheiten und dann von den äusseren Einflüssen. Auf beides kann der Arzt einwirken, indem er den Ernährungszustand atrophischer, schlecht entwickelter Kinder zu heben sucht, bei gewissen Krankheiten die Operation hinausschiebt, oder ganz davon absieht, wenn dieselben nicht vorher zur Heilung zu bringen sind, und um sich eines allgemein gebrauchten Schlagwortes zu bedienen, möglichst aseptisch verfährt und mechanisch wirkende Schädlichkeiten während des Wundverlaufs abwendet.

Selbstverständlich kann man von der operativen Behandlung einer gräulich entstellenden doppelseitigen Hasenscharte mit Wolfsrachen, weit klaffenden Spalten und prominirendem Zwischenkiefer nicht dasselbe verlangen wie von einer einfachen schmalen einseitigen; das kosmetische Resultat ist direct abhängig von dem Grade der Missbildung und die Bezeichnung desselben kann immer nur relativ genommen werden.

Ad 2. Unvermeidlich starker Blutverlust, Verlängerung der Operation durch unangenehme kleine Zwischenfälle, wie Abbrechen der Nadeln, Reissen der Fäden, können ebensowenig dem Operateur wie dem assistirenden Personal zur Last gelegt werden und sind desto unangenehmere Störungen als sie sich nicht immer umgehen lassen.

Ad 3. In unserem Journal finden sich bei 5 Fällen Vermerke über den schlechten Ernährungszustand der Kinder.

1. 2 Tage alter Knabe mit linksseitiger Hasenscharte und Gaumenspalt. Atrophisch. Nach der Operation Diarrhoe. Nach 9 Tagen geheilt entlassen. Heilung per primam.

2. 5 Jahre alter Knabe mit doppelseitiger Hasenscharte, Wolfsrachen und colossal prominirendem Zwischenkiefer. Schlechtes Aussehen. Eiterung der Stichkanäle. Nach 20 Tagen geheilt entlassen.

3. 1 Monat alter Knabe mit linksseitiger Hasenscharte und totalem Gaumenspalt. Schwächliches Kind. Heilung per primam. Nach 9 Tagen geheilt entlassen.

4. 7 Wochen alter Knabe mit doppelseitiger Hasenscharte. Schwächliches Kind. Nach der Operation Brechdurchfall. Heilung per primam. Nach 10 Tagen geheilt entlassen.

5. 3 Monate alter Knabe mit doppelseitiger Hasenscharte und Wolfsrachen. Elendes Kind. Nach 8 Tagen halb geheilt entlassen.

Man ersieht aus diesen Fällen, dass ein absolut ungünstiger Ausgang der Operation bei Schwächezuständen der Kinder, sei es, dass dieselben angeboren oder durch Krankheiten, die wiederum als Ernährungsstörungen aus der Bildungsanomalie der Lippe und des Kiefers hervorgingen, erzeugt sind, nicht zu befürchten ist. Andererseits wirkt ja gerade die Beseitigung des Lippenspaltes und die dadurch bedingte Verkleinerung des Gaumenspaltes günstig auf die Ernährung der Kinder ein: sie werden dadurch in den Stand gesetzt besser zu saugen, die Nahrungsflüssigkeiten gelangen sicherer in den Schlund und können sich nicht so leicht in der Nasenhöhle festsetzen, wo sie so sehr der Zersetzung und Fäulniss unterworfen sind und dann schwere Verdauungsstörungen hervorrufen. In wie weit die Operation bei den in Rede stehenden Kindern den Ernährungszustand gehoben und die Krankheiten des Verdauungstractus beseitigt hat, ist zu unserem Bedauern nicht constatirt.

Da die Kinder aus oben erwähnten Gründen, wenn nicht absolute Contraindicationen vorlagen, operirt werden mussten, wie sie der Klinik zugeführt wurden und zum bei Weitem grössten Theile den ärmeren Volksklassen angehörten, so blieb die Frage, ob es nicht vielleicht gerathener war, zunächst durch geeignete Ernährung den Kräftezustand zu bessern und dann erst zur Operation zu schreiten, unerörtert. Als solche absolute Contraindicationen

quoad exitum operatonis galten speciell Soor, Aphten und stärkere Katarrhe der Mund- und Nasenhöhle. Bei den mit diesen Krankheiten behafteten Hasenschartenkindern, welche in das Hospital aufgenommen wurden, suchte man zunächst diese zum Verschwinden zu bringen, bevor man sie operirte. Wie gefährlich Soor für die Heilung der Hasenschartenwunden ist, zeigt die Geschichte folgender Patienten, von denen der eine nach dem zum Verschwinden gebrachten Soor operirt wurde, der andere erst nach der Operation von dieser unangenehmen Pilzkrankheit befallen wurde.

1. „Johann Meister, 8 Tage alt, aus Gerbershausen. Aufgenommen 22. Februar 1876, entlassen 29. März 1876.

Linksseitige complete Hasenscharte mit linksseitigem totalen Gaumenspalt. In der Familie sonst keine Missbildungen bekannt. Linker Kiefer in der Entwicklung zurückgeblieben, daher Nase links abgeflacht. Mund voll Soor.

Therapie: Chlorzink 1:10.

1. März 1876. Nachdem der Soor verschwunden, Operation nach Mirault. Läppchen linksseitig. Lösung des linksseitigen Nasenflügels vom Kiefer durch Incision vom Munde aus. Dann Lösung der rechten Lippe vom Kiefer. Erst dies gibt Platz und entspannt die Naht. Zwei gröbere Nähte oben, sechs feinere weiter unten. Kind schläft lange nach der ziemlich blutigen Operation. Abends 6 Uhr ziemlich starke Schwellung. Tinct. opi. gtt. I.

5. März. Nähte schneiden, wie es scheint, durch.

6. März. Ganze Wunde klafft. Soor wieder da, daher wohl Misserfolg.

12. März. Soor, wie es scheint, ganz verschwunden.

22. März. Erneute Operation nach der gleichen Methode. Kind ebenso unruhig als früher. Stärkere Nähte unter beträchtlicher Spannung und dafür Grund zunächst nicht aufzufinden.

29. März. Bis auf Weiteres entlassen."

2. „Friedrich Henkensmeier, 2 Monate alt, aus Bennaberg bei Detmold. Aufgenommen 27. October 1880, entlassen 8. November 1880.

Doppelte Hasenscharte mit gespaltenem Gaumen und gespaltenem Alveolarrand, die insofern von den gewöhnlichen Formen abweicht, als links die Spalte bis in die Nase geht, rechts nicht. Zwischenkiefer steht im Niveau des Alveolarrandes.

29. October Operation: Vierseitige Anfrischung des Filtrums. Zwei seitliche Malgaigne'sche Läppchen.

Nach Herausnahme der Fäden, die am unteren Theil schon nach 3 Tagen durchzuschneiden drohen, weicht zunächst dieser auseinander, nach ein paar Tagen schreit sich der Patient die so sorgfältig ernährte rechte seitliche Hälfte auch total auseinander. Indessen ist es wichtig, dass gerade die linke Hälfte heilt. Patient hat Soor im Munde, der allerdings durch Auswaschen mit Salicylwasser bekämpft, indessen nicht ganz vertilgt ist und wohl das Wiederaufklaffen der Wundränder verursacht hat.

2. Mai 1881. Patient stellt sich wieder ein mit einem medianen etwa $^1/_2$ Cm. hohen Lippenspalte. Sonst von der Operation her alles fest vernarbt, der mittlere Theil der Oberlippe ist eine Narbenmasse.

4. Mai 1881 Operation: Vereinigung der Spaltränder nach Auffrischung und Incision durch Verziehung des Lippensaumes.

9. Mai. Primäre Heilung. Lippe sieht gut aus. Patient wird entlassen."

Die ungünstige Einwirkung des Schnupfens mögen folgende Fälle illustriren:

„Nach momentan sehr gutem Operationserfolge trat wegen eines sehr unangenehmen Schnupfens Eiterung ein, so dass die Nähte schon am 2. Tage entfernt werden mussten. Während aber oben feste Vereinigung stattfand, zogen sich die Lippensäume beiderseits seitlich zurück. Später musste eine Nachoperation vorgenommen werden."

In drei anderen Fällen trat wegen geringen Schnupfens, der mit Kalium chloricum und Tamponade der Nasenlöcher mit Salicylwatte bekämpft wurde, minimale Eiterung ein, trotzdem wurde aber doch ein befriedigendes Heilungsresultat erzielt.

Was die Resultate im Ganzen betrifft, so ergibt sich

Geheilt entlassen	47
Halbgeheilt	20
Ungeheilt	2
Gestorben	1

In 30 Fällen wurde Prima intentio erreicht. 8 mal wurde eine Nachoperation nothwendig, dieselbe hatte 5 mal guten, 1 mal ziemlich guten Erfolg. In 2 Fällen wurde derselbe durch Aufplatzen der Nähte vereitelt.

Das kosmetische Ergebniss bei der Entlassung ist in den Krankengeschichten nur in der letzten Zeit angegeben, wir wollen daher anführen, dass unter 10 Fällen, welche nach der oben beschriebenen Methode operirt wurden, 7 ein recht gutes Aussehen hatten, während 3 andere weniger befriedigten. Bei 2 doppelseitigen kam eine recht hohe Oberlippe zu Stande, was ja zwar immer angestrebt wird, sich aber mit den anderen Methoden schwer erreichen lässt.

III.

Ueber die Exstirpation gutartiger Bauchgewächse. (Die Laparektomie.)

Von

Prof. Dr. Edmund Rose
in Berlin.

1. Eine Anfrage an die Collegen.

Wann soll man wegen solider Geschwülste gutartiger Natur die Bauchhöhle öffnen? Oder soll man es lieber gar nicht thun? Die Ansichten darüber gehen noch heute in beide Extreme auseinander. Nehmen wir als Beispiel die Geschwülste der Gebärmutter, wie sie sich bei Entstehung multipler Myome bilden. Für manchen modernen Chirurgen ist die Entdeckung auch die Anzeige zur Entfernung, die Geschwulst mag noch so klein sein. Für Andere versteht es sich von selbst, dass dabei in den klimakterischen Jahren alle Beschwerden aufhören; darauf soll man also bei der Nutzlosigkeit der sonstigen Therapie die Inhaber dieser Geschwülste vertrösten. So ist den Einen die Uterusexstirpation eine Bagatelle, Andere nennen sie geradezu einen Unsinn.

So fern mir als Chirurg diese Frage lag, hat mir doch schon vor Jahren ein persönliches Geschick dafür Interesse eingeflösst. Als ich noch an einem der schönsten Punkte von Zürichs Umgebung wohnte, lebte im Nachbarhause ein ehemaliger College, ein Arzt aus Deutschland, der als politischer Flüchtling in die Schweiz gekommen, jetzt Professor der Naturkunde am Gymnasium war. Die Freude an dem herrlichen Panorama dort oben hatte uns Beide auf die Höhe getrieben. Kinderlos lebte er dort mit seiner stattlichen Frau, ein würdiges altes Paar; ihre Freude an der Natur hatte sie sogar veranlasst, sich dort anzukaufen. Nichtsdestoweniger sollte diese liebe Nachbarschaft nicht lange dauern. Allgemach wurde es der Frau unmöglich, die steile Strasse hinauf ihr Haus zu erreichen. Zu meiner Ueberraschung zogen sie ins Thal; bald sah man sie auch nicht

mehr auf der Strasse, sie wurde bettlägerig. Nachdem ich sie lange nicht gesehen, wurde ich bei Behandlung des Mannes auch einmal ihretwegen consultirt, ob ich zu einer Operation rathen würde. Die ganze Bauchhöhle bis zu den beiden Rippenpfeilern war prall, mit einer vielknolligen Geschwulst erfüllt, die sich seit Jahrzehnten aus dem Uterus allmählich so herausgebildet hatte, jetzt mit ihren Knollen nach allen Seiten weit hervorragte und durch ihre Masse die grosse sonst so kräftige Frau überwältigte. Die Beschwerden des Wachsthumdrucks hatte sie immer wieder überstanden; das Gewicht war es jetzt, welches ihr das Aufstehen aus dem Bett immer schwerer machte, immer seltener gestattete, bald gar nicht mehr erlaubte. Der gewaltige Umfang liess bei ihren Jahren an eine Hülfe nicht mehr denken; nicht lange darauf wurde sie erlöst, der vereinsamte College überlebte nicht lange ihren Verlust. Die verlegene Auskunft, woran denn nun eigentlich die Kranke gestorben, bestätigte mir, wie wünschenswerth wenigstens eine genaue Nekroskopie gewesen wäre. Grenzen muss also doch wohl am Ende das Wachsthum der Myome haben, soll es mit dem Weiterleben verträglich sein! Ja, wie mögen denn nun aber Kranke mit stetig wachsenden, gutartigen Bauchtumoren sterben, wenn eben kein Zwischenfall eintritt?

Wenn man so in seiner nächsten Nähe liebe Leute ohne erlösende Zwischenfälle an dem unaufhaltsamen Wachsthum der Uterusmyome leiden und zu Grunde gehen sieht, wird man unwillkürlich in seinen Gedanken von der oft so gerühmten Gutartigkeit dieses Leidens abgelenkt zu dem Sinnen, ob und wie wohl davor zu helfen. Vertröstet man die Leute auf die Rückbildung oder wenigstens auf den Stillstand in den klimakterischen Jahren, so ist das eine traurige Ausflucht für unsere Ohnmacht. Weiter nichts! Das lehrt ein solcher Fall!

Hätte mir als Chirurg die Frage nicht eigentlich seitab gelegen, würde ich mich längst mehr für die Operation dieser Fälle interessirt haben.

Freilich war das ja manchen Orts eine verpönte Sache. Bin ich doch hier in Bethanien in einer Schule aufgewachsen, in der das Andenken und die „operative Chirurgie“ von Dieffenbach als ein Evangelium galt. Allein bei aller Achtung vor der grossen Erfahrung Dieffenbach's liegen die Verhältnisse doch heute anders als vor 40 Jahren. „Den ganzen Uterus aus dem Leibe eines Weibes herausnehmen, heisst dem Weibe die Seele, wenn auch nur die kranke Seele, ausschneiden, ein Gedanke, bei dem jeder Mensch bebt,“ sind seine Worte (II. S. 794). „Die unternommenen Ausschnei-

dungen der Gebärmutter tragen mehr den Charakter von Mordgeschichten, als der heilbringenden chirurgischen Operation." „Anzeigen dafür gibt es nicht." Wenn er aber eine Ausnahme macht nur zu Gunsten „des vorgefallenen degenerirten Uterus", so sieht man doch, dass ihm selbst bei günstigen Chancen die Entseelung des Weibes nicht zu sehr zu Herzen ging. „Möchte doch Jemand uns lehren, den Uteruskrebs durch Medicamente zu heilen," schliesst er sein Kapitel über Uterusexstirpation (Operative Chirurgie. II. S. 800). Von der absoluten Fruchtlosigkeit dieser Bestrebungen, so sehr sie immer wieder in Angriff genommen werden, ist man wohl jetzt immer mehr überzeugt, wird es immer mehr werden, um so mehr, je schärfer histologisch von unbetheiligter Seite die Fälle controlirt werden. Immer bleibt vor solcher Controle als einziges Rettungsmittel nur das Messer bestehen, wie es z. B. jüngst an diesem Ort die so mühsame Arbeit[1]) von Siegfried Fischer an meinen Zürcher Krebsfällen nachgewiesen hat.

Sauter's ersten Erfolg (1822) einer Uterusexstirpation nennt Dieffenbach einen Glücksfall, eine Ausnahme. Allein bei allen solchen eingreifenden Operationen fragt es sich nur immer wieder, liegen die Misserfolge wirklich an der Sache oder nur an unserem mangelhaften Verständniss. Die Geschichte der Operation der Blasenscheidenfistel, der Eierstockswassersucht, der Strumastenosen hat das ja auf anderem Gebiet auch gezeigt. Was heute eine Ausnahme, wie bald kann es die Regel werden. Die Krankheit an sich führt auch hier zum Tode, innere Mittel gibt es nicht, also steht unsere Hoffnung bei dem Messer. Was von dem Uteruskrebs gilt, trifft, sahen wir schliesslich, auch oft bei den gutartigen Myomen, zu. Entschliesst man sich hier, bei minderer Gefahr im Anfang gewiss nicht

---

1) (Diese Zeitschrift. Bd. XIV. 1881.) Ein Hauptwerth der Fischer'schen Arbeit besteht darin, dass in ihr nur alle die Fälle aufgenommen sind, welche von Herrn Prof. Dr. Eberth, meinem damaligen Collegen und Professor der pathologischen Anatomie in Zürich nach histologischen Untersuchungen als Sarkome oder Carcinome anerkannt worden sind. Ich bedauere, dass dieser Punkt in der Arbeit nicht scharf genug hervorgehoben ist, weil er ihr doppelten Werth gibt, zumal in einer Zeit, wo man unter vier Augen pathologische Anatomen und Praktiker ersten Ranges über die Heilbarkeit der Krebse schwankend werden sieht. Vor der Fischer'schen Arbeit war ich selbst nahe daran, das Operiren der Krebskranken aufzugeben. Bei der vielen mühsamen Arbeit, die man damit gehabt hat, wird man bald so mit Recidiven überlaufen, dass man leicht muthlos wird; ganz überraschend kam mir da die grosse Zahl geheilter Fälle, welche mir zumeist erst durch diese Arbeit von Fischer bekannt wurden, mir neuen Muth und neue Energie gaben.

leichten Herzens zu solchem Eingriff, so lohnt er sich doch dafür um so mehr, wenn er gelingt, wegen der Gutartigkeit der Geschwulstbildung, die uns nach Entfernung der Heimstätte von selbst gegen Wiederkehr und Metastasen sichert.

Wenn man nun im Gegensatz dazu in jüngster Zeit behauptet hat, schon das Alterthum habe die Uterusexstirpation geübt, und sich dabei auf den sogenannten Moschion beruft, so beruht das wohl auf einem Irrthum. Der alte Soranus sagt nur im letzten Kapitel [1]), das uns von seinem Werke *περὶ γυναικείων* erhalten ist, als er von den ganz alten Uterusvorfällen spricht: „Wenn sie schwarz geworden sind, theilweise oder auch ganz, kann man sie ohne Gefahr abschneiden, so gut wie einen Lappen von der Leber oder Lunge, wenn er nach dem Vorfall schwarz wird." Es handelt sich also dabei nur um die Abtrennung brandiger Theile nach der Demarcation, eine unschuldige, jedoch nicht nothwendige Unterstützung des natürlichen Verlaufs. Dann fügt er hinzu: „Wenn der Vorfall wund geworden und mit der Nachbarschaft verwachsen ist, so kann man die Verwachsung trennen, wie die der Därme vom Peritoneum. Gehe es aber nicht gleichmässig an, so sei es sicherheitshalber besser, man schenke dem Uterus dabei etwas." Nach dieser Aeusserung kann man annehmen, dass ihm schon die Gefahren, welche beim Gebärmuttervorfall von der Bauchfellverletzung abhängen, bekannt waren. Der Afrikaner Muscio, der etwa im 6. Jahrhundert aus den Schriften des Soran einen lateinischen Catechismus zum Hebammenunterricht als Uebersetzer zusammenstellte, wiederholt nur dasselbe.[2]) Zum Schluss heisst es dann: „Es wurde versichert, durch wiederholtes Fallen könne der Vorfall wund werden und mit den Schamlippen verwachsen, welche Sache zu trennen sowohl schwierig, als auch beschwerlich sei. Gut gefällt es uns aber, sie in diesem Zustande zu lassen, da ja das Alterthum versichert, sehr viele Weiber haben in diesem Zustand längere Zeit gelebt." Der sogenannte Moschion [3]) ist nur eine theilweise Rückübersetzung des Muscio ins Griechische, wie sie im 15. Jahrhundert mehrfach gemacht wurde.

Wenn übrigens Soran an dieser Stelle das Abtragen des brandigen Uterus gestattet, so thut er es nicht blos, weil es gefahrlos geschehen

1) Vgl. Sorani Gynaeciorum vetus translatio latina nunc primum edita cum additis Graeci textus reliquiis a Valentino Rose. Lipsiae, Teubner 1882. XXXI. *Περὶ πρόπτώσεως μήτρας* 89. p. 378.

2) De casu matricis. Ibidem XXXI. p. 113.

3) Ueber dies Verhältniss vergleiche man die Auseinandersetzungen von Valentin Rose in seiner Einleitung dazu. Ibid. S. III folg. Dieser Moschion wurde

sei, wie man erzählt, sondern weil das Brandige, da es abgestorben, nicht mehr zum Körper gehöre. An einer anderen Stelle, die im Muscio nicht mit ausgezogen ist und sich in den anatomischen Betrachtungen [1]) findet, erfahren wir auch, wer es war, der den brandigen Uterusvorfall abschnitt. Es heisst da: „Dass die Gebärmutter entscheidende Wichtigkeit für das Leben habe, ist nicht anzunehmen, denn sie fällt nicht allein vor, sondern wird auch bei Einigen abgetragen, ohne ihnen den Tod zu bringen, wie Themison berichtet. In Galatien aber sollen die Schweine nach der Herausnahme der Gebärmutter viel wohlgenährter werden."

Themison war also der Erste, welcher die Abstossung des brandig gewordenen veralteten Gebärmuttervorfalls durch Abtragung mit dem Messer ohne Schaden beschleunigte, jedenfalls eine ziemlich ungefährliche Sache und wenig zu vergleichen mit der ganz modernen Exstirpation des Uterus, mag man sie von der Scheide oder vom Bauch aus vornehmen.

Anfangs Mai 1875 wurde ich zu einem ähnlichen Falle wie der berichtete nach Wohlen (Canton Aargau) gerufen. Nur war hier das Frl. Pauline K. jünger, blos 45 Jahre alt, also eher von einer Operation etwas zu hoffen.

I. Der pralle Bauch hatte einen Umfang von 96 Cm. und war so gespannt, dass man nichts mit Sicherheit abtasten konnte. Es schien sich um eine feste Geschwulst zu handeln, wie denn auch die Probepunction sich erfolglos erwies. Auf das Wachsen ihres Unterleibes war sie erst vor 4 Jahren aufmerksam geworden. Vor 1 Jahre, als sie sich in ihrem Geburtsort Luzern aufhielt, schwollen auch die Beine; das habe sich aber in Folge der Behandlung gebessert. Jetzt nahm der Leib doch aber so zu, dass sie fast fortwährend zu Opiaten ihre Zuflucht nehmen musste. Eine Erleichterung war nur durch die Operation zu erwarten, zumal die Kranke sonst gesund zu sein schien, nach Angabe des Hausarztes nur an Bleichsucht gelitten haben sollte. Ohne über die Gefahr im Unklaren zu sein, ergriff sie mit Freuden diesen letzten Rettungsanker, ihrer Unbehülflichkeit und ihren Leiden zu entgehen.

Die Operation fand am 18. Mai 1875 privatim in Hottingen bei Zürich statt; es ergab sich in der That, dass keine Flüssigkeit weder in der Bauchhöhle, noch in der Geschwulst vorhanden war. Die ganze Masse bestand aus zwei kopfgrossen Theilen, verbunden durch einen ziemlich dicken Stiel; der untere Theil stellte den entarteten Uterus dar. Die Myome waren sehr fest; abgesehen von den bis daumendicken Gefässen, enthielten sie

---

zuerst von Conrad Gesner, dem bekannten Zürcher Botaniker und Herausgeber, aufgefunden, aber erst 1566 von seinem Schwiegersohn und Amtsnachfolger Caspar Wolph in Zürich herausgegeben.

1) *Τίς φύσις μήτρας καὶ γυναικείου αἰδοίου.* Ibid. III. 15. p. 181.

keine Hohlräume. Nutzen konnte die Operation nur, wenn der Uterus mit entfernt wurde, zumal der Stiel des freien Myoms so dick war, wie der Stiel des myomatösen Uterus. Wie gewaltig schwer aber beide waren, zeigt der Umstand, dass zwei Wärter dazu gehörten, sie bei der Operation in die Höhe zu halten, damit ihre Mühe hatten und in Schweiss wie gebadet waren. Wegen der grossen Gefässe durchstach ich den Uterusstiel mit einem starken doppelten Seidenfaden von vorn nach hinten und band dann jede Hälfte mit einem Faden ab, indem ich diese Ligaturen mit aller Kraft anzog. Nachdem die Geschwulst mitsammt dem Uterus abgetragen, unterband ich die grössten klaffenden, augenblicklich nicht blutenden Gefässe des Stumpfes sicherheitshalber mit elf Seidenligaturen und nähte darüber weg die beiden Wundlippen des Uterusstumpfes in der Tiefe des kleinen Beckens mit zehn durch die ganze Dicke der Substanz des Uterushalses von vorn nach hinten gelegten Seidensuturen fest aneinander. So schien mir die Blutung sicher gestillt zu sein. Dann wurde der Bauchschnitt, der von der Schamfuge bis zum Schwertfortsatz reichte — sieben Unterbindungen waren darin gemacht — mit dreissig Nähten vereint. Die Dauer der anstrengenden Operation hatte 3 1/4 Stunde betragen und wurde ohne Spray und Drainage gemacht. Der Stiel musste — wegen seiner Kürze ergab sich das von selbst — im kleinen Becken bleiben. Dass bei der vorsichtigen Operation nicht viel Blut geflossen, zeigte die Nachmittags um 3 Uhr gemachte Messung. Die Temperatur war 37,0 bei einem Puls von 92 und einer Respiration von 24; am Abend waren die Zahlen 37,6, 96 und 34. In der Nacht liess ich, weil sie daran gewöhnt war, Morphiumtropfen in kleinen Mengen geben, mit denen sie in 24 Stunden 1 Gran genommen hat. Am anderen Morgen schien das Befinden nicht so übel zu sein, nur fieberte sie etwas. Morgens waren die Zahlen 38,6 bei 94 Puls und 38 Respiration, und Mittags 1 Uhr 38,8 bei 96 Puls und 29 Respiration.

Der Bauch war nicht aufgetrieben und Erbrechen nicht eingetreten; die 2 1/2 Schoppen Milch, die die Kranke in 24 Stunden zu sich genommen hatte, waren bei ihr geblieben. Der Zustand war so gut, dass man sich, trotz der Grösse des Eingriffs, allen Hoffnungen hingeben konnte. Um 5 Uhr, nachdem sie 39,0 gemessen und die letzten Tropfen bekommen, wurde sie plötzlich cyanotisch und starb unerwartet, ohne zu röcheln.

Ich durfte nun zwar eine Section nicht machen, schnitt aber doch am anderen Abend bei „Erneuerung des Verbandes“ die Bauchnaht auf und liess durch einen Zwerchfellschnitt auch die Brusteingeweide herausnehmen. Diese unvollständige Section lehrte, dass die Naht der Decke nichts zu wünschen liess, nur lag an einer Stelle etwa ein Theelöffel Blut dazwischen. Die Bauchhöhle war leer, eine Nachblutung hatte nicht stattgefunden. Der kurze Uterusstumpf wurde für die klinische Sammlung mitgenommen und zeigte weder von Fäulniss, noch von Gangrän eine Spur. Die Oberfläche gegen die Bauchhöhle hin war weder fetzig, noch welk, wie bei beginnender Abstossung. (Leider befinden sich die Präparate in der Zürcher Sammlung, so dass ich über die Abkürzung des Cervicalkanals keine Maasse angeben kann.) Ich hatte das so erwartet, für mich war das Hauptinteresse, ob die Massenligatur des Uterus eine Abstossung herbeiführen würde oder nicht. Ich habe erwartet, dass es nicht geschehen würde. Habe ich doch Aehnliches früher bei der Massenligatur des ebenso blutreichen Netzes

erlebt und beschrieben [1]); sowie man, selbst ausserhalb der Bauchhöhle, das Netz in grossen Massen unterbindet, läuft man Gefahr, dass die Ligaturen sich nicht abstossen, ein Theil des Netzes diesseits lebend bleibt.

Spuren von Peritonitis habe ich nicht bemerkt, übrigens zeigte der Leberüberzug, da die Leiche bei der grossen Sommerhitze im warmen Federbett gelegen hatte, schon cadaveröse Emphysemblasen. Die linke Lunge war hinten unten, die rechte an der Spitze verwachsen; beide waren lufthaltig bis auf die rechte Lungenspitze, welche wallnussgross chronisch hepatisirt war, vier harte Knoten und Einziehungen aufwies. Auch am Herzen war nicht viel zu bemerken: die Klappen waren alle normal, die rechte Seite war auffallender Weise dilatirt. Aeusserlich fiel ein Kropf nicht auf.

Warum die Kranke eigentlich gestorben, nachdem sie doch die sehr vorsichtige Operation überstanden, am anderen Tage sogar sich ganz leidlich befunden hatte, war mir nicht ganz klar. Ich habe nur erfahren, dass auch andere Collegen solche plötzliche Todesfälle unter der Form der Asphyxie nach Entfernung sehr grosser Bauchtumoren erlebt haben, und wurde selbst ein Jahr später an diesen Vorgang bei einer anderen Laparektomie erinnert.

Es handelte sich um eine Kranke mittelgrosser Statur aus Baar im Canton Zug, Salome F., die mir privatim von einem Collegen, angeblich wegen einer Ovarialcyste, zugeschickt war und einen ungewöhnlich starken Leib hatte.

II. Schon im 22. Jahre war von ihren Genitalien eine birnförmig herabhängende Geschwulst abgetragen worden, was nach 3 Jahren eines Recidivs wegen wiederholt werden musste. Im 26. Jahre heirathete sie und abortirte, 28 Jahre alt, im dritten Monat leicht „in Folge einer Ueberanstrengung". Seit dieser Zeit soll der Leib allmählich aufgetrieben sein in der Art, dass sie jetzt in ihrem 36. Jahre unter seiner Schwere gelegentlich an Harnbeschwerden, vor Allem aber an Dyspnoe beim Gehen litt. Der Leib hatte an den Rippen 99, am Nabel 112, an dem grössten Umfang darunter 122 Cm. gemessen. Der Nabel war dabei vom Schwertfortsatz 25, von der Schamfuge 36 Cm. entfernt. Der ganze Bauch zeigte exquisite Fluctuation, allein die Probepunction ergab nichts. Ausserdem fand sich ein Vorfall der hinteren Scheidenwand, der sich leicht reponiren liess, während die Vaginalportion oberhalb der Symphyse stand.

Das Ganze war ein colossales weiches Fibrom, analog der Elephantiasis mollis, welches von der Subserosa des Douglas'schen Raumes ausging und nach Eberth's Untersuchung nirgends Muskelfasern enthielt, die sogar in der damit handgross verwachsenen Mastdarmschleimhaut fehlten. Die Geschwulst liess sich erst entwickeln, nachdem der Bauchschnitt von der Fuge bis zum Schwertfortsatz verlängert war, und konnte ich die Operation nur dadurch vollenden, dass ich oberhalb der Fuge einen Teller bildete durch Vernähen der Serosa des hintersten Theiles vom unteren An-

1) Edm. Rose, Beobachtungen über den Bruchschnitt. S. 20. Berlin 1867. Janke.

satz der Geschwulst mit der unteren Hälfte des Bauchschnitts; in den Teller musste das Rectum münden, dessen verdünnte Schleimhaut sich nicht vollständig von der Geschwulst trennen liess, weil sie eben von seiner Subserosa ausging. Es wurde also ein widernatürlicher After in der Linea alba angelegt. Die Operation fand statt am 13. Juni 1876 und dauerte 3 Stunden; als ich die Kranke verliess, dachte ich, sie hätte sich erholt, allein schon in der 3. Stunde trat Dyspnoe, dann Cyanose ein, die Respiration wird seltener und hört auf, während noch einige Zeit der Puls bemerkt wird.

Die Geschwulst war umfangreicher als bei der vorigen Kranken, aber in Folge des reichlichen Wassergehalts viel leichter. Am 3. Tage war sie halb so gross und lag in einem See, indem aus einigen Einschnitten beständig Wasser abfloss. Frisch nach der Exstirpation wog diese merkwürdige Geschwulst 38 Pfund, also gewiss mehr als ein Drittel der mittelgrossen Frau.

Aus dem Sectionsprotocoll, welches Herr Prof. Eberth am anderen Tage in meinem Beisein dictirte, will ich nur hervorheben, dass die Bauchnaht schon zum Theil verklebt war; eine Nachblutung hatte nicht stattgefunden, ebensowenig eine Exsudation. Ueber die Brustorgane lautet es:

Linke Lunge frei, rechte an der Spitze und seitlich verwachsen, beide Pleurasäcke leer, Herz im Breitendurchmesser etwas dilatirt, mit reichlichem Fettgewebe bedeckt. Alle Klappen normal, ein Mitraliszipfel ausgenommen, der wenig verdickt erscheint. Herzfleisch blass, schlaff, Musculatur des rechten Ventrikels atrophisch. Beide Lungen lufthaltig, im oberen Lappen von mässigem Blutgehalt und Oedem, die unteren Lappen hyperämisch und stark ödematös. Leber verkleinert, der vordere Rand derb, Schnittfläche granulirt, weil die Läppchen über die Oberfläche prominiren. Das übrige Parenchym von vermindertem Blutgehalt und Consistenz. Beide Nieren normal gross u. s. w.

In beiden Fällen handelte es sich um bedeutende Geschwülste, die aus der Bauchhöhle entfernt wurden. Jedes Gefäss, welches vorlag, wurde doppelt unterbunden vor dem Durchschneiden; so wurde verhältnissmässig wenig Blut vergossen und der Erfolg ebenso vor grossem Blutverlust als vor Nachblutung sichergestellt. Auch von der zweiten Gefahr der Laparektomie, der Peritonitis, hat sich nichts gezeigt, obgleich in anderen Fällen von Bauchschnitt sich die Zeit von 30 und 6 Stunden dafür ganz genügend erweist. Dennoch gingen diese Fälle an Collaps plötzlich zu Grunde. Die lange Dauer der Operation war nicht Schuld; sie ist ein Zeichen des Umfangs und des vorsichtigen Vorgehens; wie manche Blasenscheidenfisteloperation, Kropfexstirpation, Oberschenkelexarticulation, Dammrissoperation hat schon über 4 Stunden gedauert und die Kranken ertrugen es doch. Die Abkühlung der Bauchhöhle kam hierbei wohl schwerlich in Frage, theils wegen der grossen Sommerhitze bei der die Operation stattfand, theils weil trotz der grossen Bauchspaltung die

Bauchhöhle möglichst schnell abgeschlossen wurde. Die Tumoren wurden hervorgezogen und dahinter, so gut es ging, die Bauchdecken eingesenkt, über die Därme weg zusammengeschlagen und die Därme mit ihnen nach oben geschoben. In manchem Fall habe ich die Bauchhöhle wegen Adhäsionen viel länger offen halten müssen und die Kranken sind nicht collabirt. Das lange Klaffen der Bauchhöhle scheint mir weniger von Bedeutung, als die Grösse der Tumoren, deren anhaltender Druck doch unmöglich ohne alle Folgen bleiben kann, so sehr die Eingeweide an vorübergehenden Druck beim Pressen, Reiten und ähnlichen Bewegungen sich gewöhnen müssen. In der That habe ich dasselbe Schicksal eintreten sehen bei der Exstirpation grosser Bauchgeschwülste, die extraperitoneal lagen; die Bauchhöhle brauchte nur ganz wenig geöffnet zu werden, so dass die Därme nicht einmal zu Gesicht kamen. Ich will davon nur ein Beispiel anführen.

III. Giovanni Carlo W., 27½ Jahre alt, wurde mir aus Florenz wegen eines Bauchtumors nach Zürich gebracht und kam am 19. Juli 1880 in meine Behandlung. Aus seiner Familiengeschichte wäre anzuführen, dass die Mutter seines kräftigen Vaters, 65 Jahre alt, an „Darmverschluss", also wohl Mastdarmkrebs, gestorben ist, und dass einige Jahre zuvor Billroth bei seiner Schwester in Neapel wegen Uterussarkom, dem sie seitdem erlegen, consultirt worden sei. W. selbst war von Geburt an mit Mälern und kleinen Geschwülsten über die ganze Haut bedeckt. Ein besonders grosser brauner Fleck fand sich verschwommen am Halse; die Geschwülste am Körper waren meist haselnussgross, glatt, mehr oder weniger stark braun gefärbt. Nur in der linken Weiche war eine grössere Geschwulst, welche von der Grösse einer Faust hängend geworden und auch braun gefärbt war.

Seine Krankheit begann im November 1878 mit Knieschmerzen, dann gesellte sich eine Ischias antica und postica hinzu. Ohne dass das Knie schwoll, war es doch bei jeder Bewegung schmerzhaft und richtete sich deshalb die Therapie gegen dasselbe. Wegen dieser stechenden Schmerzen musste er vom December 1878 bis Mai 1879 das Bett hüten, um so mehr, als sich dazu im December im Bauch links von der Mitte eine Geschwulst bildete. Sie war schmerzlos ohne Erbrechen aufgetreten und nicht mit Reizung des Bauchfells verbunden.

In der Meinung, es mit einer Lymphdrüse zu thun zu haben, bekam er Jodeinreibungen und wurde dann in die brom- und jodhaltigen Bäder von Castrocaro bei Forli in Toskana geschickt, wo er 2½ Monate lang badete und sich allmählich dabei besser befand. Die Geschwulst blieb freilich die gleiche. Es seien dort auch die Beschwerden geschwunden, die er im rechten Oberarm gehabt. Schon als Kind hatte er dort einen kleinen Knoten unter der Haut gefühlt, der aber schmerzlos war; bei seiner Berührung hatte er jetzt heftige Schmerzen darin bekommen, wie von elektrischen Schlägen ausstrahlend in die fünf Finger, die gelegentlich auch mit Kriebeln verbunden waren. Bis Januar 1880 war das Befinden leidlich gut und besuchte er wieder als Kaufmann sein Bureau. Im Februar jedoch

wuchs die Geschwulst und es traten Schmerzen wie von Lancettstichen ein. Diese Symptome steigerten sich diesmal bei einer zweiten Cur in Castracaro, und da jetzt auf eine Punction mit Aspiration des Eiters gedrungen wurde, liess der Vater den Kranken nach Zürich transportiren, wo er abgemagert und fiebernd ankam. Die Bauchgeschwulst reichte jetzt dem Gefühl nach zwei Finger breit nach rechts über die Mittellinie, aufwärts vier Finger breit über die Höhe des Nabels, abwärts davon fünf Finger breit bis zum linken Schenkelbande und verschwand oben unter dem Rippenpfeiler, ziemlich unbeweglich aufsitzend. Dass sie fluctuirte, kann man nicht behaupten; sie wölbte die linke Bauchhälfte vor, war sehr prall und ohne Chloroform zu empfindlich für die Berührung nach Art der Neurome, wofür man auch die Geschwulst am Oberarm ihrer erneuten Schmerzen wegen halten musste. Für eine Eiteransammlung sprach höchstens neben seiner Abmagerung, seiner Jugend und den gelegentlichen Durchfällen das abendliche Fieber, welches oft bis 39,0 ging. Ein anderer Grund dafür liess sich sonst nicht finden, allein das kommt ja auch bei centralem Zerfall der Geschwülste vor. Fieberlos ist er während seines Aufenthaltes in Zürich Abends nur 12 mal gewesen.

Nachdem er einige Zeit im Bett zugebracht, ohne dass sich in seinem Befinden eine Aenderung beobachten liess, machte ich ihm am 25. Juli drei Operationen. Das subcutane Neurom am Oberarm, ein grosser Hautknoten in der Nähe und die hängende Geschwulst an der Seite wurden unter antiseptischen Cautelen mit Spray entfernt, letztere weil sie bei einer Inangriffnahme der mannskopfgrossen Bauchgeschwulst hinderlich gewesen wäre. Alle drei Wunden heilten durch Verklebung; das Resultat der mikroskopischen Untersuchung von Herrn Prof. Eberth ergab, dass die drei Geschwülste reine Fibrome waren. Dadurch schienen die Chancen für die Hauptgeschwulst, die ich von vornherein für ein Neurom des Nervus cruralis sarcomatösen Charakters hielt, eher zu steigen. Das Knie war übrigens ganz normal. Nachdem der Kranke einige Zeit gepflegt, ohne dass er im Stande gewesen wäre, das Bett zu verlassen, und sich Jedermann überzeugt, dass nichts Anderes übrig blieb, wurde noch am 1. September unter antiseptischen Cautelen die in Italien vorgeschlagene Punction mit Aspiration gemacht, die, wie erwartet, fruchtlos ablief, immerhin unter einmaligem Erbrechen die Temperatur am nächsten Abend bis 40,2 steigerte. Da an den übrigen Organen sich nichts Krankhaftes nachweisen liess, die Temperatur am 3. Abends nur bis 38,0 stieg, wurde am 4. Morgens auf Andrängen seiner Familie zur Exstirpation geschritten. Die Incision wird parallel dem Schenkelbogen geführt, vom blossgelegten Funiculus spermaticus nach doppelter Unterbindung der Vasa epigastrica inferiora superficialia et profunda durch die Bauchdecken schichtweise bis zum Ende der elften falschen Rippe. Aus Versehen wird dabei vorn in der Länge von $1^1/_2$ Zoll die Umschlagsfalte des Peritoneums durchschnitten, welche mit sechs Catgutnähten geschlossen wird, ohne dass es dabei zur Wahrnehmung, geschweige zum Vorfall von Därmen gekommen wäre, weil der ganze Bauchfellsack nach rechts verschoben war. Es wurde versucht die Nervengeschwulst aus ihrer äusseren Kapsel vorsichtig herauszupräpariren, in welcher Weise ich kopfgrosse Neurome des N. obturatorius und ischiadicus mit Erfolg operirt habe. Nachdem diese Arbeit ziemlich weit vorgeschritten,

platzte leider die Geschwulst und es musste unter unbedeutender Blutung und schrecklichem Gestank die ganze kürbisgrosse Masse mit der Hand herausgeschält werden, welche theils aus verfaulten Blutmassen, theils aus gelben fettig degenerirten, theils auch placentaartigen Gewebsmassen zu bestehen schien. Dabei drang die Hand nach oben bis dicht an das Zwerchfell, nach innen bis zu den hinteren linken Seitenflächen der Lendenwirbelkörper. Nachdem der Sack vollständig ausgeräumt zu sein schien, wurde er mit Salicylwatte tamponirt und um den ganzen Rumpf ein antiseptischer Verband gelegt. — Am Abend hatte der Kranke 35,8, bekam dann Lufthunger und starb ganz plötzlich um 9½ Uhr. Die Untersuchung der Geschwulststücke ergab zumeist den Charakter eines Spindelzellensarkoms mit myxomatösen und rundzelligen Beimengungen; überall waren kleine verjauchte Herde enthalten, auch fibröse Theile, so dass wir es hier wohl mit einem degenerirten Fibrom des Nervus cruralis zu thun hatten.

Die Section von Herrn Prof. Eberth am 5. September zeigte, dass am Arm, trotzdem in den letzten Tagen angeblich neue Schmerzen bestanden haben sollten, keine Spur eines Recidivs sich fand; höchstens war die Narbe, welche in die Muskeln hinein ging, etwas härter. Die Lunge war normal und ohne Tuberkeln, die Flüssigkeit im Pericard war etwas vermehrt, leichte, blasse, alte Verdickung der Mitralis. Herzfleisch blass, Kehlkopf frei, Niere blass, sonst normal, Milz und Leber etwas weich und unregelmässig injicirt; Magen blass, leicht mamellonirt, Därme frei, Bauchfellschnitt verblebt, kaum ein Theelöffel Flüssigkeit im kleinen Becken. Der Wundsack trug innen die Gefässe und das Colon; er reichte bis daumenbreit unter das Zwerchfell, das links auffallend tendinös, rechts atrophisch war. Der Musculus iliacus lag hinter dem Sack, die linke Nierenarterie vor demselben. Der linke Ureter war unbetheiligt. In der Furche an der Wirbelsäule hinten fanden sich noch drei haselnussgrosse Lymphdrüsen, sonst an inneren Organen nirgends die Spur einer Geschwulst.

Auch hier hatte ich die Ueberzeugung, dass die Operation, die so glatt als möglich ging, dem Blutverlust nach hätte überstanden werden müssen. Bei der grossen Schwäche des Kranken mag die sarcomatöse Degeneration seiner Hauptgeschwulst, des Cruralisneuroms, eine wichtige Rolle gespielt haben, zumal wohl seinem spontanen jauchigen Zerfall das Fieber, die Abmagerung und die hartnäckig wiederkehrenden Durchfälle zugeschrieben werden mussten. Allein, das hoffte ich, würde sich jetzt nach der Entfernung geben. Wenn der Kranke sie nicht überstanden, so möchte ich vor Allem wieder die übermässige Grösse der Geschwulst anklagen und ihre mechanischen Folgen. Wie sonderbar überraschte uns die auffallende Veränderung des Zwerchfells.

Alle diese grossen Exstirpationen sind an Collaps zu Grunde gegangen, obgleich mit dem Blut nach Möglichkeit gegeizt wurde, obgleich die Blutung für verwandte grosse Operationen eigentlich unbedeutend war.

Alle diese Operationen haben aber das Gemeinsame, sie waren letzte Versuche. Die Kranken selbst waren sich klar geworden, dass es so nicht mehr ging und griffen mit vollem Bewusstsein der Gefahr zu der verzweifelten Operation wie zu ihrem letzten Rettungsanker. Allein die Operation nützt eben nichts, wenn die Geschwülste so gross sind, dass die Kranken durch die Masse bettlägerig werden und sich kaum noch im Bett herumdrehen können.

Schliesslich gehen also die Kranken an der Entwicklung dieser Massen zu Grunde; kaum ist ihnen aber zu helfen, wenn sie nicht früher zur Operation sich entschliessen. Bei der Hüftgelenksexarticulation entfernt man auch den fünften Theil des Körpers, und wenn grosse Geschwülste des Oberschenkels die kranken Besitzer dabei bettlägerig gemacht haben, wird man wohl auch manchmal mit dem einen Bein ein Drittel vom Körper des Menschen entfernen wie hier, und doch sind diese pathologischen Exarticulationen erfahrungsgemäss noch die günstigsten.

Unter 9 Fällen von solchen Hüftgelenksexarticulationen wegen Neubildung ist mir kein einziger collabirt, obgleich doch bei der Exarticulation der Hüfte die Verblutung gerade die Hauptgefahr ist. Sollte nicht doch eine Geschwulst in der Bauchhöhle bei gleicher Masse andere Folgen mit sich führen als am Bein, die Circulation und Respiration so beeinflussen und so benachtheiligen, dass schliesslich der Tod die Folge und durch verspätete Operation unabwendbar ist? Ist es zufällig, dass Fräulein K. eine Dilatation der rechten Herzhälfte hatte, dass Salome F. Dilatation und Atrophie des rechten Ventrikels zeigte, dass Giovanni Carlo W. uns mit dieser auffallenden Atrophie des Zwerchfells überraschte, dass alle 3 Fälle so ganz plötzlich asphyktisch zu Grunde gingen ohne Lungenödem?

Uns allen, die wir bei der Section zugegen waren, ist es wenigstens unmöglich gewesen, dabei eine andere Ursache für die Entstehung dieser Herz- und Zwerchfellaffectionen aufzufinden. Aus der Anamnese ergab sich ebensowenig eine Erklärung; es bleiben uns allein die Bauchtumoren übrig, die wir mit ihnen zusammen finden. Mangels einer anderen Erklärung neigt man sich dahin, in ihrer abnormen Grösse eine Entstehungsursache für diese Folgen zu suchen, wenn auch der nähere Zusammenhang nicht ganz klar ist.

Jedenfalls waren in den 3 Fällen die Nieren normal, es bestand keine Albuminurie und die Verdickung an dem einen Mitraliszipfel bei Salome F., an beiden bei Carlo W. war so unbedeutend gleichmässig, glatt und blass, ohne jede Verkürzung, wie man sie wenigstens in der Schweiz bei älteren Leuten so ausserordentlich häufig

findet, dass man kaum darin etwas Abnormes sehen kann, geschweige denn einen ausreichenden Grund für die Dilatation und den Collaps. Uebrigens hatten alle drei Kranken keine Klagen über ihr Herz, und kein Arzt, der sie untersucht, hat an der Reinheit der Töne gezweifelt. So kam uns der Ausgang ganz unerwartet.

Es fragt sich nun, ob wir in diesen Circulations- und Respirationsstörungen (nämlich Dilatation der rechten Herzseite mit Ausgang in Atrophie bei gleichmässiger Vergrösserung, Atrophie des Zwerchfells bei einseitigem Druck) wirklich das normale Ende bei unbegrenztem Wachsthum solider Bauchgewächse vor uns haben. Darüber wird wohl nur die weitere Erfahrung entscheiden. Da es mir nicht wahrscheinlich, dass ich wieder so bald auf solche Riesengeschwülste stosse, veröffentliche ich diese Betrachtungen und möchte die Anfrage an die Collegen richten, ob ihnen ähnliche Erfahrungen vorliegen. Bei so seltenen Vorkommnissen kann das Gesetzmässige nur durch den Austausch der Erfahrungen ermittelt werden.

---

2. Ueber den Zusammenhang von Bauchgewächsen und Herzaffection.

Vor Jahren habe ich einen Fall von Cystovarium beschrieben [1]), der nach 16 einfachen Punctionen nun schon 8 Jahre dauernd geheilt war. Ewald hat jüngst von einer alten Kranken berichtet, die in Folge eines kleinen, soliden Ovarientumors Ascites bekommen und nun schon die 59. Punction überstanden hat. Man sieht aus solchen Fällen, welche Säfteverluste ertragen werden, wie sich die Frauen nach zeitweiliger Beseitigung des Drucks in der Bauchhöhle halten können. Bei soliden Tumoren fällt diese Zeit der Erholung fort und mag darum diese Form schlimmere Folgen tragen. An die oben geschilderten Fälle von Abweichungen in den Circulations- und Respirationsorganen bei übergrossen Bauchtumoren wurde ich bei einer der ersten Kranken erinnert, welche eines soliden Bauchtumors wegen hier in Berlin meine Hülfe suchte.

IV. Die 47 Jahre alte Maurersfrau Marie H. aus Berlin wurde am 11. Januar 1882 in Bethanien wegen einer Geschwulst aufgenommen, die ihr seit 7 Jahren wachsende Beschwerden machte und jetzt nach Art eines hochschwangeren Uterus bis 3-querfingerbreit unter den Schwertfortsatz reichte. Diese Beschwerden bestanden in Athemnoth, Herzklopfen und Stuhlverstopfung, Schmerzen im Kreuz und Bauch, und waren in der letzten Zeit

---

1) Vgl. meine Arbeit: Das Jod in grosser Dose. Studien an Eierstockseinspritzungen. Virchow's Archiv. Bd. 35. 1864. S. 62.

so stark geworden, dass die Kranke wegen der Athemnoth und Kreuzschmerzen nicht einmal Nachts Ruhe hatte; deshalb wünschte die Patientin eine Operation.

Aus der Anamnese ist vielleicht zu erwähnen, dass ihr Vater an der Schwindsucht gestorben, dass sie als Kind die Masern überstanden, später an Rheumatismus gelitten und im 40. Jahre 3 Monate lang die Wassersucht hatte, wobei die Füsse geschwollen waren. Bald nachdem sie geheilt entlassen, stellte sich die Schwellung des Leibes ein, welche immer mehr zunahm.

Seit dem 16. Lebensjahre regelmässig und ohne Beschwerden menstruirt, hatte sie das letzte Jahr dabei grosse Kreuz- und Kopfschmerzen; seit 7 Jahren hat sie jedoch die Regeln verloren. Im 23. Jahre wurde sie von einem noch jetzt gesunden Kinde normal entbunden, während ihr zweites Kind aus dem 34. Lebensjahre zwar auch ohne Kunsthülfe kam, jedoch an Hydrocephalus litt und nach $1\frac{1}{2}$ Jahren unter Krämpfen starb. Patientin ist eine mittelgrosse Frau, von starkem Knochenbau, straffer Musculatur, reichlichem Fettpolster und gelblicher leicht cyanotischer Gesichtsfarbe. Lunge normal, am Herzen ein starkes systolisches Blasen; der rechte Ventrikel ist stark erweitert und reicht bis zum rechten Sternalrand. Kein Eiweiss im Urin, der Leibumfang auf der Nabelhöhe beträgt 116 Cm., 4 Cm. unterhalb des Nabels 119 Cm. Kein Fieber, Digestionsorgane normal. Der pralle, nicht schmerzhafte Tumor hängt mit dem Uterus zusammen, dessen Höhle 8,5 Cm. lang ist; die Portion zeigt geringe Erosionen. In der Meinung, dass sich in Folge von Rheumatismus ein Herzfehler ausgebildet, lehnte ich die Operation ab; allein in Anbetracht, dass eigentlich keine Compensationsstörungen vorlagen, gab ich schliesslich den Wünschen der Kranken nach.

Die Operation fand am 24. Januar statt; in der Chloroformnarkose unter allen antiseptischen Cautelen (Carboldampfspray) wird der Bauchschnitt 10 Cm. lang bis zum Nabel geführt und nach genauer Blutstillung durch eine Oeffnung im Bauchfell der äusserst blutreiche Tumor zur Probe mit einem gewöhnlichen Troicart punctirt. Da sich nur Blut ergibt, wird die Punctionsöffnung mit Seide vernäht und der Bauchschnitt um das Doppelte verlängert, wonach das Vorgleiten der Darmschlingen oft lästig fällt. An der oberen Fläche des Tumors war das ganze Netz verwachsen, weshalb es in wiederholten kleinen Portionen entfernt vom Uterus durch doppelte Catgutligaturen unterbunden und dazwischen durchgetrennt wurde. Damit war die Uterusgeschwulst mit ihren ungeheuer erweiterten Venen frei beweglich. Es wurde unterhalb seiner Schwellung dicht über dem Cervix eine starke Nadel mit doppeltem Seidenfaden von vorn nach hinten durchgestochen und jede Hälfte mit einem Faden möglichst stark abgebunden, der Uterus darüber dicht am Beckenboden blutlos abgeschnitten und der Uterusstumpf sicherheitshalber mit acht Seidennähten durch seine ganze Dicke von vorn nach hinten zusammengenäht, so dass er mit Serosa bedeckt war. Der rechte Eierstock war mit zahlreichen serösen Cysten besetzt; ich begnügte mich, dieselben zu punctiren, in Anbetracht, dass er ziemlich breit dem Beckenboden aufsass. Der Bauchschnitt wird mit 31 Suturen vereinigt, welche theils durch Haut und Bauchfell, theils nur durch die Haut gehen, Listerverband. Die entfernte Geschwulst, ein sehr grosses

Fibroma uteri, ist kugelig, derb, 12 Pfund schwer; aus den fingerdicken Gefässen entleert sich gleich bei Einschnitten 1 Pfund Blut.

Nach der Operation klagt Patientin über Wundschmerz bei einem kräftigen vollen Pulse von 84 und 36,0 Temperatur. Abends nach viermaligem starken Erbrechen ist die Temperatur 38,1 (Catheterismus, 0,01 Morphium hydrochlorat.).

Am 25. ist sie fieberlos, der Puls schwankt zwischen 84 und 96; aus der Scheide fliesst ein dunkelbraunes blutiges Secret aus; das Allgemeinbefinden ist gut, obgleich sie 8 mal stark gebrochen und Carbolurin hat. Am 26. bricht die Kranke zum letzten Mal, klagt aber über Schmerzen in der Magengegend und hat grossen Durst; sie bekommt Milch und Abends Morphium 0,015. Der Puls ist voll, zwischen 108 und 128, Temperatur zwischen 38,6 und 39,5. Am 27. schwankt das Fieber zwischen 38,8 und 39,6, der Puls bleibt 128; der Ausfluss aus der Scheide besteht fort; Patientin sieht cyanotisch aus, klagt über Athemnoth und Aufgetriebenheit.

Am 28. schwankt die Temperatur zwischen 40 und 40,1, der Puls ist 144, Patientin ist unruhig, hat trockene Zunge, vermehrte Schmerzen in der Magengegend, ohne dass sich das Erbrechen wiederholt hätte. Weil der Puls klein und fadenförmig, wird Abends Aether injicirt; die Extremitäten werden kalt, die Cyanose hochgradig, Puls 180, kaum fühlbar. Trotz Analeptica führt der Collaps am 29. um 5 Uhr Morgens zum Ende.

Die Section frappirte, weil sich weder in der Bauchhöhle, noch in der Brusthöhle, insbesondere am Herzen etwas Auffälliges fand.

Da die Operation trotz der enormen Gefässe des Tumors fast blutlos und ganz glatt abgelaufen, wiegte ich mich den ersten Tag in der Hoffnung, die Kranke durchzubringen. Jedenfalls schien Puls und Temperatur für den guten Zustand der Operirten zu sprechen. Leider kam das sehr starke Erbrechen mit dem nachfolgenden Magenschmerz hinzu, um den Verlauf zum Scheitern zu bringen. Für eine sehr starke Carbolintoxication sprach das sehr schnelle Auftreten von Carbolurin. Ich beziehe das Erbrechen auf das Chloroform und Carbol, weil es nach 50 Stunden aufhörte; manche Kranke sieht man bei jeder Carbolintoxication jedesmal wieder brechen, fiebern und collabiren. Jedenfalls haben beide an dem schliesslichen Collaps einen grossen Antheil. Im Wesentlichen schoben wir ihn aber dem starken Herzfehler zu, wie er sich durch das Herzklopfen, das starke systolische Blasen, die verbreiterte Dämpfung verrieth und aus dem angeblich vorhergegangenen Rheumatismus erklärte. Und nun fand sich am Herzen nichts. Dass die bekannten anämischen Geräusche am Herzen selbst Fachmänner gelegentlich immer wieder täuschen können, das scheint ja in allen Fällen zu vermeiden nicht möglich. Wenn man aber eine so grosse und so übermässig mit dicken Gefässen besetzte Geschwulst während der Operation vor sich sieht, kann man den Inhaber kaum für blutleer erachten. Immerhin

war die Geschwulst nicht so gross, als in den früheren Fällen. Am Herzen fand sich nichts, das Geräusch muss also ein rein functionelles gewesen sein. *Ich möchte daraus schliessen, dass die grossen Bauchtumoren um so schneller, je blutreicher sie sind, functionelle Störung der Herzthätigkeit mit Dilatation der rechten Herzseite hervorrufen, Erscheinungen, die nach der Entfernung verschwinden können; bei längerer Dauer wird die Dilatation eine bleibende werden und schliesslich zu Atrophie des Herzens führen.*

Je weiter dieser Process fortschreitet, um so mehr droht der Tod durch Herzschwäche oder nach der Operation an Collaps, unter dem Bilde der Cyanose und Asphyxie. Will man den Patienten retten, so muss dieser Process unterbrochen werden, ehe es am Herzen zu irreparabeln Störungen kommt.

Fragt man sich aber schliesslich, wie kommt das Mitleiden des Herzens bei so grossen Bauchtumoren zu Stande, so gibt die Betrachtung des myomatösen Uterus bei geöffneter Bauchhöhle am Lebenden wohl den besten Hinweis. Sieht man hierbei geradezu daumendicke Venen prall gefüllt, so muss doch auch diese Masse Blut, die aus dem Tumor abfliesst, die venöse Seite des Herzens stärker als sonst ausdehnen und in Anspruch nehmen. Und zwar schien mir der Blutreichthum am grössten bei den myomatösen Uterus, welche den stärksten Umfang hatten. Dies scheint mir die einfachste Erklärung des Zusammenhanges zwischen colossalen Uterusmyomen und der schliesslichen Dilatation der rechten Herzseite zu sein. Den Bauchtumoren wird dieses Mitleiden des Herzens besonders zukommen wegen der grösseren Nähe am Herzen und dem Gegendruck der Bauchwandung; beides fehlt den grossen Osteosarkomen des Oberschenkels, bei denen ich ähnliche Vorkommnisse nicht erlebt habe. Während diese Fälle oft ein so mächtiges Venennetz am Schenkel und der Geschwulst zeigen, waren die Venen der Beine in den mitgetheilten Fällen von Bauchtumoren gar nicht erweitert.

---

3. Ueber die Ausführung der Laparhysterektomie.

Seit dem Jahre 1875 habe ich alle meine Fälle von Hysterektomie auf gleiche Weise nach Art meiner Methode der Oberschenkelexarticulation gemacht, in der Meinung, dass bei beiden Operationen die Sicherheit der Blutstillung die Hauptsache sei; hier gilt dies besonders, da wir ja schon längst durch die verdienstlichen Arbeiten Pelletan's wissen, wie sehr gerade Blutextravasate zur Zersetzung

disponiren, wenn sie mit der Luft in Berührung gekommen sind. Die Haut wurde vom Nabel bis zur Fuge und alsdann die Linea alba mit möglichster Vermeidung jeder Verletzung der Musculatur der Recti und Pyramidales getrennt. Nach sorgfältiger Stillung der Blutung wird das Bauchfell in der ganzen Länge des Hautschnittes durchschnitten, wobei man etwaige Gefässe sofort unterbindet. Es folgt der Versuch, den Uterus am unteren Ende herauszustülpen, ohne die Därme unter den seitlich dem Bauch anliegenden beiden Händen eines Assistenten womöglich zu Gesicht treten zu lassen. Geht das nicht wegen Verwachsungen, so werden sie nach vorgängiger doppelter Unterbindung getrennt, wobei nichts darauf ankommt, mehr oder weniger Netz zu reseciren. Ist die Grösse des Tumors noch oder allein ein Hinderniss, so wird der Schnitt links dicht am Nabel vorbei bis zum Schwertfortsatz verlängert. In letzterem Falle wird doppelte Sorgfalt angewendet, dass der eine Assistent die gespaltenen Bauchdecken hinter dem Tumor concav einsenkt, aneinander schiebt und damit womöglich die Därme zurückhält, so gut es geht, wozu ein ruhiger und zuverlässiger Assistent wünschenswerth ist. Ein zweiter achtet darauf, dass überhaupt nie etwas in die Bauchhöhle fliesst.

Nachdem die Geschwulstmasse etwas nach links gehalten, steche ich jetzt mit der festen Hohlsonde mitten durch das rechte breite Mutterband ausserhalb des Eierstocks, um denselben mit zu entfernen (an einer sicheren Stelle, das heisst, wo ich keine Gefässe sehe), mache durch seitliche horizontale Bewegungen einen Schlitz aus diesem Loch, führe mit der Aneurysmanadel einen doppelten Seidenfaden durch, unterbinde jetzt doppelt und schneide dazwischen das Mutterband durch. Jetzt steche ich die Hohlsonde neben dem Stiel des Uterus nochmals auf derselben Seite durch, dilatire ebenso, führe wieder eine Aneurysmanadel durch und unterbinde doppelt in den ersten Schlitz hinein. Nach der Durchschneidung dazwischen zieht sich der übrige Theil des Mutterbandes mit seinen zwei Ligaturen gegen den Beckenboden und verschwindet fast. Der Uterus nebst Eierstöcken ist hier jetzt frei.

Nachdem dann links ebenso verfahren, kommt die Durchtrennung des Stiels der Geschwulst, mag er aus Uterussubstanz, aus dem Cervix oder der Vagina bestehen. Ich suche mir am Beckenboden die dünnste Stelle aus, die Geschwulst, ist sie nicht zu schwer, ruht dabei in meiner linken Hand allein; ist sie schwerer, muss sie sonst noch gehoben werden, im Nothfall wie bei Pauline K. von zwei Wärtern. Dabei halte ich — indem ich an der rechten Seite der Kranken

stehe, den Stiel zwischen meinem zweiten und dritten Finger, während die Geschwulst in meiner Hohlhand ruht. Mit der Rückfläche der Hand controlire ich, ob etwa Därme dem Assistenten entschlüpfen und von oben herabgleiten. Nachdem das Alles sicher, steche ich eine grosse, ziemlich starke Nadel mit kräftigem doppeltem Seidenfaden mitten durch den Stiel von vorn nach hinten, was oft in der Tiefe etwas mühselig ist und auf der Rückseite mit aller Vorsicht controlirt werden muss. Ist sie durchgestossen, so binde ich jede Stielhälfte einzeln mit je einem Faden ab und durchtrenne jetzt den Stiel dicht unter der Geschwulst, dicht über der Naht vorläufig blutlos ab. Was aus dem Tumor abfliesst, wird schnell abgetupft, dann wird die Stumpffläche von vorn nach hinten zusammengenäht, falls nichts blutet; ist es aber der Fall, oder klaffen bedenklich grosse Gefässe, so habe ich vorher noch besondere Unterbindungen angelegt. Beim Zusammennähen lege ich die ersten Nähte oberflächlich durch den Schleimhautkanal in der Mitte, so dass seine Oeffnung dadurch zugleich geschlossen wird. Alle Nähte lege ich so an, dass die Serosa jederseits und die ganze Breite des Stumpfes durchstochen wird. Mit der ganzen Kraft, die der dicke Faden erlaubt, wird jetzt die Stumpffläche etwas gewaltsam zusammengenäht, so dass sich seine Wundfläche gegenseitig berührt und durch Compression jede nachträgliche Blutung verhindert, ganz so, wie man es bei der Hasenschartennaht macht. Jetzt ist eigentlich keine Wunde mehr im Becken, und wenn alles glatt ging, eine „Toilette" überflüssig.

Bei der Bauchnaht vermeide ich die Musculatur, nähe aber möglichst sorgfältig Bauchfell und Haut mit grossen Stichen aneinander. Nachdem alle Nähte angelegt, werden sie von oben nach unten geknüpft, wobei der Assistent für die zeltförmige, gegenseitige Berührung der Bauchfellblätter zu sorgen hat. Immer wieder fasse ich beim Knüpfen darunter, um von innen zu controliren, ob das Bauchfell sicher und ordentlich geschlossen ist; wo dann noch die Haut klafft, wird sie mit kleinen Nähten geschlossen. Ein Drain wird also nicht eingelegt. Hier habe ich unter Carboldampfspray operirt; es folgt ein Listerverband und am zweckmässigsten die permanente Anlage eines Nélaton'schen Katheters ohne Stopfen, mit Kautschukableitung unter das Bett, wie bei der Urethrotomie.

Dass bei diesem Verfahren die ganze Operation leicht überstanden werden kann, zeigt folgender Fall; nur eine unbedeutende Eiterung aus einem Stichkanal veranlasste vorsichtshalber eine mehrmalige Anlage eines Verbandes.

V. Frau Florentine F., 48 Jahre alt, Handarbeiterin, aus gesunder Familie in Sonnenburg herstammend, bemerkte seit December 1880 in der rechten Seite des Bauches eine eigrosse, schmerzlose Geschwulst, welche seit October 1881 unter Schmerzen langsam wuchs. Seit Ende Februar 1882 hat Wachsthum und Schmerz so zugenommen, dass Patientin, zur gefährlichsten Operation bereit, sich am 22. August in Bethanien aufnehmen liess, wo sie schon vor Jahren an einem Lipom operirt worden war.

Die Anamnese und die Untersuchung ergab bei der kleinen, mageren, bleichen Person nichts Besonderes, als eine Geschwulst im Bauch, welche bis zur Höhe des Nabels hinaufreichte und dem Uterus entsprach. Der Uteruskanal war 14 Cm. lang. Am 2. September wurde die Laparotomie von der Fuge bis zum Nabel gemacht und der verdickte Uterus wie bei der Pauline K. entfernt. Es wurden dabei verbraucht 59,0 Grm. Chloroform im Junker'schen Apparat, im Bauchschnitt 7 Ligaturen, 8 grosse Nähte durch die Haut und das Bauchfell und 13 kleine oberflächlich nur durch die Haut angelegt. Der Verband wurde am 9. erneuert, ebenso am 16. und am 22. eines eiternden Stichkanales wegen. Am 28. September war die Bauchwunde vollkommen geheilt; nachdem sie eine Leibbinde bekommen, stand sie am 8. October auf, und nachdem sie sich erholt, verliess sie am 23. October das Haus. Ihre höchste Temperatur war am Abend des 17. September 38,0, Erbrechen trat nach der Operation nicht ein, der erste Stuhlgang wurde am 22. September künstlich herbeigeführt. Entfernt wurde der kopfgrosse Uterus mit beiden Ovarien, zusammen im Gewicht von 4 Pfund. Am Spirituspräparat erstreckt sich der Uterus mit einem glatten Kanal von 11—12 Cm. Höhe zwischen einem mannsfaustgrossen hinteren linken und einem kinderfaustgrossen rechten Myom hindurch, welche beide seitlich von ihm aufsitzen.

---

4. Ueber die Operation ungestielter Uterusgewächse.

Abweichungen von dem beschriebenen Verfahren sind natürlich nothwendig, wenn die Uterusmasse weder gestielt ist, noch durch Emporheben leicht sich stielen lässt. In diesem Fall habe ich mich entschlossen, aus der Bauchfellbedeckung der Gebärmutter durch Ablösung vorn und hinten einen Lappen zu machen, und nachdem die Geschwulst unter dem Niveau des Bauchfells im Becken entfernt, diese Lappen darüber hinweg zusammenzunähen. Das Bauchfell lässt sich ja leicht, wenigstens in solchen Fällen an den Uteruswänden hin- und herschieben und also auch lösen. Bedenken können gelegentlich nur die manchmal fingerdicken Venen der Subserosa machen. Um jeder grossen Blutung daraus zu begegnen, habe ich auch hier die Lappen gebildet, nachdem ich Stück für Stück mittelst doppelter Ligatur durch Unterdurchführen einer Aneurysmanadel unterbunden und dann dazwischen durchgeschnitten habe. So vermeidet man jede Blutung, was ich hierbei für die Hauptsorge halte; freilich

bekommt man dabei ein ganzes Packet Seide mehr zur Sequestrirung und Lappen, deren Ränder etwas zottelig ausfallen. Trotzdem kann der Erfolg der beste sein, wie folgender Fall lehrt.

VI. Die Arbeitersfrau Luise G. aus Biesenbruck bei Greifenberg, 56 Jahre alt, wurde am 4. November 1882 operirt. Von hereditärer Belastung ist bei ihr nichts nachweisbar; sie ist seit 29 Jahren verheirathet, ihre fünf Kinder sind sämmtlich gesund, das älteste 28, das jüngste 17 Jahre. Ein Schenkelbruch rechterseits, der vor 17 Jahren auftrat, verschwand vor 3 Jahren von selbst ohne Tragen eines Bruchbandes. Sie menstruirte seit dem 17. Jahre regelmässig, vierwöchentlich achttägig, manchmal mit Schmerzen in den ersten Tagen, bis die Regel vor 3 Monaten ausblieb. Die Bauchgeschwulst, welche sie zuerst vor $2^1/_2$ Jahren bemerkt hatte, wuchs seitdem langsam und ohne Schmerzen. Zu Anfang des Jahres fand eine ziemlich starke Blutung 2 Tage lang ohne Schmerzen statt. Seit etwa einem Jahre ist die Urinentleerung gestört, indem sie oft erst nach längerem Stehen stattfindet. Seit 4 Wochen schwellen die Beine beim Gehen und Stehen an. Zur Operation liess sie sich am 25. October 1882 in Bethanien aufnehmen. Die mittelgrosse Frau ist etwas abgemagert, immerhin noch gut genährt. Brustorgane und Urin sind normal, die Blase weicht stark nach rechts ab; der Uterus steht ziemlich hoch und etwas nach links. Die Sonde dringt 14 Cm. weit in den Uterus ein, die kindskopfgrosse Geschwulst desselben ragt bis zum Nabel empor. Der Leibumfang in der Nabelhöhe beträgt 86 Cm., in der Mitte zwischen Nabel und Schwertfortsatz 82 Cm., zwischen Nabel und Fuge 92 Cm. Die Entfernung der oberen Grenze der Geschwulst von der Fuge beträgt 17 Cm. und die Entfernung des Nabels von dem oberen vorderen Darmbeinstachel $17^1/_2$ Cm.

Während der Operation war die Blase, welche permanent durch einen silbernen männlichen Katheter entleert gehalten wurde, hinderlich, weil sie dem unteren Theil der Linea alba anlag und ganz auf die rechte Seite geschoben werden musste. Sonst ging die Entfernung der Geschwulst in der angeführten Weise ziemlich glatt, bis auf eine Stelle vorn und links am Uterus, wo beim Ablösen des Peritoneums aus Versehen eine ziemlich starke venöse Blutung erfolgte. Die Dauer der Operation betrug 2 Stunden und wurden dabei 38,0 Grm. Chloroform im Junker'schen Apparat verbraucht. Abends brach die Kranke einmal; am nächsten Tage schon trat Carbolurin auf, während der Puls bis 116 stieg. Gefiebert hat die Kranke nur am Abend des 9., an dem die Temperatur bis auf 38,3 stieg. Entfernt wurde der erste und letzte Listerverband mitsammt den 15 Bauchnähten am 14. November, dem 10. Tage. Weil der Bauch nach der Entfernung der $2^9/_{10}$ Pfund schweren Geschwulst und bei der Diät sehr flach geworden war, wurde er mit einigen Bleipflasterstreifen eingewickelt. Am 23. wurde für den ersten Stuhlgang gesorgt. Nachdem die Kranke am 31. November ihre Leibbinde erhalten, stand sie auf und reiste am 18. December geheilt nach Hause.

Es wäre vielleicht von Interesse gewesen, am frischen Präparat zu constatiren, wie weit der exstirpirte Tumor unter den Beckenboden reichte, oder wie weit er zur Bedeckung des Stumpfes vom

Bauchfell entblösst werden musste. Leider ist das versäumt, auch zieht sich das Bauchfell bei seiner grossen Elasticität sehr schnell vom Schnitt zurück.

Am Spirituspräparat lässt sich nur constatiren, dass es sich im Wesentlichen bei dem herausgenommenen Theil um zwei Tumoren handelt, der kleinere, jetzt 9 Cm. breit, 5 hoch und 5 dick, erstreckt sich oval unmittelbar unter der rechten Tube entlang, der grössere hat 12, 10 und 13 Cm. Durchmesser in seinen drei Dimensionen. Seinen Umfang kann man mit dem Bandmaass bis auf 41 Cm. zusammenschnüren. Beide Myome sind der Länge nach durchschnitten und springen deshalb aus einer Kapsel von Uterusgewebe vor, welches bei jenem bis zu 1½ Cm. dick ist, dort wo der Tumor an das rechte Uterushorn grenzt, bei diesem 3 Cm. Durchmesser hat. Dieser grosse Hauptknollen liegt vor und unter dem Uterus, den er nach beiden Richtungen seitlich überragt, besonders oben links. An dem Präparat ist fast der ganze Uterus in scheinbar ziemlich normaler Grösse zu sehen, der Kanal ist jetzt am Spirituspräparat noch 8 Cm. lang. Auf seiner Rückseite sind die unteren 2½ Cm. von Bauchfell entblösst, welches dort wie in Festons begrenzt und mit seidenen Ligaturen besetzt ist.

Eine gleiche Reihe Festons geht vorn entlang über den grossen Tumor; das Bauchfell hat sich jetzt so dabei zurückgezogen, dass seine entblösste vordere Fläche nicht von einer grossen Manneshand sich bedecken lässt und 25 Cm. in der Breite misst.

---

5. Ueber die Anzeigen der Laparhysterektomie.

In den bisherigen Erörterungen habe ich meine Erfahrungen über die gutartigen Bauchgeschwülste geschildert, welche mich zu der Ansicht geführt haben, dass ihre Gutartigkeit doch mit ihrem in der That unbegrenzten Wachsthum ein Ende hat. Darnach scheint mir, die Exstirpation solcher Massen steht nicht mehr in unserem Belieben, sondern ist unsere Aufgabe, das Aufsuchen gefahrloser Methoden unsere Pflicht. Dabei ist es leicht zu spät, wenn wir warten, bis sich die Kranken von selbst zur Operation entschliessen. Steigt das Uterusgewächs über das Nabelniveau, so führte sie die Last zwar zum Entschluss, durch die Beschwerden localen Drucks und der Circulationsstörung; allein der Erfolg scheiterte mir an den secundären Veränderungen des Herzens, die jene Beschwerden hervorriefen und jetzt nach der Operation zum Collaps führten. Erfolg wurde leicht erzielt bei derselben Operationsmethode, wenn die Masse

nicht so gewaltig war. Daraus scheint mir zu folgen, dass man den Kranken wirklich zu ihrer Rettung die Operation schon bei mittlerer Grösse empfehlen sollte, etwa sowie sich der Tumor der Nabelhöhe nähert.

Gelegentlich wird man auch da schon zu spät kommen, und so gibt es wohl noch einige Indicationen, welche ausser dem Wachsthum allein zur Exstirpation führen, oder sie beschleunigen sollten. Dahin gehört zunächst die Hartnäckigkeit der Blutungen, sowie die Tumoren ihrem Sitz oder ihrer Grösse nach von der Scheide unzugänglich sind. Auch hier gilt dasselbe, wie vorhin. Wenn sich die Kranke erst dann selbst zur Operation entschliesst, wenn sie nach Erschöpfung aller Mittel dem chronischen Verblutungstode nahe ist, wird es schwierig sein, sie durch solchen, immerhin nicht unbedeutenden Eingriff zu retten, wenn man auch durch die Methode selbst noch so sparsam mit dem Blut dabei umgeht. Ein trauriges Beispiel solch verspäteten Entschlusses gibt folgender Fall.

VII. Fräulein Julie F., 36 Jahre alt, aus Berlin, wurde am 12. Mai 1881 auf einem Privatkrankenzimmer in Bethanien aufgenommen. Aus ihrer Familiengeschichte ist zu erwähnen, dass schon die Mutter unterleibsleidend gewesen sein soll, und die drei Schwestern an profusen menstruellen Blutungen leiden. Alle drei sind verheirathet, die eine ist kinderlos, die andere hat ein Kind, die dritte zehn. Die Kranke war als Kind sehr schwächlich, hat jedoch, ausser Masern und einer leichten Brustfellentzündung im 18. Jahre, keine nennenswerthen Krankheiten überstanden. Die erste Menstruation trat im 15. Jahre auf, und zwar gleich unter heftigen Schmerzen, die sich bei jedem neuen Eintritt wiederholten. Die Dauer der Regeln und die Intervalle waren bis zum 24. Jahre ziemlich regelmässig. Von da ab traten aber bald wochenlang dauernde Blutungen, bald monatelange Beschwerden und freie Pausen ein. Seit dieser Zeit, wo sie zum ersten Mal einen Specialarzt consultirte, ist sie fast fortwährend die ganzen 12 Jahre lang aus der Hand eines Specialisten in die des anderen, aus einem Krankenhaus in das andere gegangen, ohne unter den mannigfachsten Eingriffen wieder zu genesen. Zu den erwähnten Beschwerden ist noch ein starker Fluor albus, eine Geschwulst des Uterus oberhalb der Fuge hinzugekommen, und endlich ausgebildete Morphiumsucht, derentwegen sie zunächst auf der inneren Abtheilung eingetreten war. Abstinenzcuren hatte sie schon im Jahre 1877 und 1879 durchgemacht, jetzt verbrauchte sie täglich durchschnittlich 0,3—0,4 Grm. Morphium, indem sie von ihrer Solution Morph. hydrochlorat. (0,6) 20,0 sich täglich 15 ganze Pravaz'sche Spritzen injicirte. In Folge dessen befinden sich grosse, ovale, umschriebene, mattrothe, gelblich verfärbte Hautstellen an der Beugeseite der Oberarme und der Vorderfläche der Oberschenkel, welche sich gegen die sehr blasse Haut des Körpers scharf absetzen und das Gebiet der Injectionen darstellen. Die Kranke ist mittelkräftig, von leidendem Ausdruck, sehr blasser Gesichtsfarbe und anämischen Schleimhäuten, verträgt nur schwierig

die von ihr selbst gewünschte Abstinenzcur, bekommt dann wieder Blutungen und wird schliesslich, da sich immer deutlicher trotz der straffen Bauchdecken die Uterusgeschwulst herausstellt, am 9. September auf die äussere Station verlegt. Die gelegentlichen anämischen Geräusche an der Mitralis und Aorta waren zwar vergangen, an Herz und Lunge nichts Abnormes nachzuweisen, allein die Hautfarbe war wachsbleich und das Lippenroth, sowie alle Schleimhäute sehr matt. Beim Versuch, sie auf die Operation vorzubereiten, tritt aufs Neue eine heftige Blutung ein, welche kaum zu stillen war und bis zum 25. anhielt. Der Puls stieg in der Zeit bis 116 und 124. Auf ihren eigenen Wunsch wurde am 17. October 10 Uhr, nachdem der Puls wieder auf 72 gefallen und sich der Kräftezustand etwas gehoben, aus Furcht vor der nächsten Blutung die Operation vorgenommen. Die Dauer war 1½ Stunden und wurden 42,0 Grm. Chloroform verbraucht. Nachdem sich im Bauchschnitt der kindskopfgrosse mit bläulichem Bauchfell überzogene Uterus gezeigt, muss der Schnitt noch um vier Finger breit nach oben dilatirt werden. Das Verfahren war das gewöhnliche, nur wurden die Därme mit Carbolgaze zurückgehalten. Anfangs wurden einige Ligaturen mit Catgut gemacht, welche leider nicht festhafteten und so eine unnöthige Blutung machten, ein Versuch, der deshalb nie wiederholt worden ist. Der Uterusstumpf wurde mit fünf Nähten und die Bauchwunde mit sechszehn Nähten vereint. Abends war die Temperatur 35,0, der Puls 144 bei grosser Unruhe. Der Tod trat um 5 Uhr Morgens ein. Die Operation war unter Carboldampfspray gemacht.

Die Autopsie zeigte in der Bauchwunde keine Tendenz zur Verklebung, in der Bauchhöhle keine Spur von Blut und in der Tiefe nur eine quere Falte mit mehreren Nähten. Die Därme hinter der Bauchnaht hatten einen leichten, sammtartigen, farblosen Belag, der sich mit dem Messer abstreifen liess. Nach der Herausnahme der Beckenorgane zeigt sich, ausser colossaler Anämie, keine Nebenverletzung, der Vaginalverschluss war hermetisch. Der Uterus, der mitsammt den Ovarien herausgeschnitten war, zeigte nach seiner Eröffnung in seiner Innenfläche ungefähr 25 buckelige Vorsprünge, welche interstitiellen und submucösen Uterusfibroiden entsprachen.[1])

Die Todesursache war in diesem Fall wohl die grosse allgemeine Blutleere, für die die ganze Operation zu eingreifend war; wie weit Carbolintoxication hier mitspielte, hat sich der Controle entzogen, da der Tod schon 17 Stunden nach der Operation erfolgte. Trotz möglichst rigoröser Durchführung der Antisepsis fand sich bei der Section ein Beschlag an den Därmen hinter den Bauchdecken, die freilich gar keine Spur von Tendenz zur Verklebung verriethen, was wohl auch auf die allgemeine Erschöpfung vor der Operation zu beziehen war. Immerhin war doch der Versuch gemacht, die Kranke aus dem Jammer, der ihr unerträglich war und von dem sich kein Ende, jedenfalls kein gutes, absehen liess, womöglich zu

1) An dem alten Spirituspräparat kann man leicht auch noch mehr zählen; die Länge des Uteruskanals beträgt daran 12 Cm. und sitzen die Tuben etwa in halber Höhe des Präparats an.

erretten. Hätte ich damals mehr Routine gehabt, vielleicht wäre es gelungen, den Blutverlust noch mehr einzuschränken, obgleich er an sich nicht eben gross war.

Haben wir einmal in dem fortschreitenden Wachsthum, dann in der drohenden Verblutung Indicationen für die Laparhysterektomie kennen gelernt — bei beiden heisst es nicht zu spät kommen — so ist uns in der Reizung des Bauchfells noch eine dritte dazu nöthigende Indication entgegengetreten, wie sie, scheint es, besonders bei sehr beweglichen Bauchgeschwülsten gern sich einstellen wird. In diesem Falle handelte es sich um einen Uterus, welcher durch zahlreiche Gewächse, die sich in seinem Grunde entwickelt hatten, mächtig nach oben verlängert war; durch das Schlottern der ganzen Masse wurde es wohl verursacht, dass ein mächtiger Ascites erfolgte. Trotz palliativer Abhülfe mittelst der Punction kehrte er so schnell zurück und machte er solche Beschwerden, dass die Kranke, welche anfangs keine sonderliche Neigung zur Operation hatte, zu dieser letzten Rettung zu greifen sich selbst entschloss. Die Operation, Entfernung des Uterus und beider Ovarien, wurde zwar überstanden, allein leider trat, anscheinend veranlasst durch ihr ganz unvernünftiges Benehmen beim ersten Verbande, eine Wendung ein. Ich kann es nicht unterlassen zu bemerken, dass die Kranke seit der Operation das Bild ausgesprochener Hysterie darbot (die also jedenfalls auch ohne Ovarien eintreten kann), und so allen unseren Vorstellungen, Bitten und Ermahnungen zum Trotz, in jeder Weise unsere Bemühungen, die Naht ruhig zu stellen, durchkreuzte. Erst trat eine profuse Sticheiterung ein, die zum Fortlassen des Lister'schen Verbandes veranlasste; dann bildete sich ohne bekannte Gründe und ohne Zeichen von Incarceration in der Operationsnarbe am 16. Tage ein Abscess. Zwei Tage darauf entpuppte er sich als ein Kothabscess, und so ist leider als ein sehr fataler, bleibender Nachtheil der Operation bis jetzt eine Kothfistel hinterblieben, die noch immer die Erhaltung der Kranken gefährdet. Der Grund für ihre Entstehung ist mir bis jetzt nicht klar; die Därme zurückzuhalten, misslang bei der schlechten Narkose in diesem Falle dem Assistenten leider wiederholt, immerhin habe ich mich durch Nachfassen auch diesmal vor dem Schluss der letzten Bauchnaht überzeugt, dass nicht etwa ein Darm in die Nähte gerathen sei. Dies Verfahren entspricht jedenfalls der Vorsicht; bei der Ovariotomie ist schon die Ueberraschung vorgekommen, wie mir vor Jahren von befreundeter Seite ein Fall mitgetheilt, dass man bei der Abnahme des Lister'schen Verbandes

eine brandige Darmschlinge zwischen den Nähten vorgedrängt fand und so unerwartet einen sonst günstigen Fall verlor. Hier bildete sich die Kothfistel erst 16 Tage, nachdem das Erbrechen, welches ich der schlechten Narkose zuschreibe, bereits längst aufgehört hatte. Der fieberhafte Verlauf zeigte freilich am besten, dass trotz anscheinendem Wohlbefinden nicht alles in gewünschter Ordnung war; ich erklärte mir das damals durch die vorausgegangene peritonitische Reizung. Jedenfalls war das Benehmen der Kranken nach der Operation so unzweckmässig als möglich, wie denn auch bereits, trotz starkem Abführen vor der Operation und einfacher Milchdiät darnach, bereits am 5. und 7. Tage reichlicher Stuhlgang eintrat, während ich ihn sonst gern durch diese Maassregeln ein paar Wochen zurückhalte. Muthmasslich hatte sie auch hinter unserem Rücken sich andere Nahrung verschafft. Wahrscheinlich ist durch das Herumwerfen bei der Entfernung der Fäden irgend etwas im Bauch geplatzt oder eine Ligatur durch die Erschütterung abgerissen, wofür der gleich nachfolgende Collaps spricht. Seit der Zeit suche ich den ersten Verband womöglich erst in der zweiten Woche zu wechseln, um solchen Unglücksfällen zu entgehen.

Der traurige Fall war folgender:

VIII. Fräulein Olga H., 31 Jahre alt, aus Culm an der Weichsel gebürtig, wurde am 7. October 1881 auf ein Privatzimmer zweiter Klasse in Bethanien aufgenommen wegen einer starken Auftreibung des Leibes, die seit 3 Jahren begonnen hatte und zeitweilig mit Beklemmungen, aber nie mit eigentlichen Schmerzen verbunden war. Die Stärke der Beschwerden wechselte bedeutend. Nachdem sie 3 Monate zuvor zum ersten Mal einen Arzt consultirt, war sie jetzt unter der Diagnose Ovarialcyste hereingeschickt. Von hereditären Anlagen hat sich bei ihr nichts ermitteln lassen; sie selbst will, von der englischen Krankheit abgesehen, stets gesund gewesen sein, hat jedoch ihre Menstruation erst im 17. Jahre bekommen. Seitdem war sie regelmässig, aber mässig stark; stärkere Blutungen sind weder in noch ausser der Zeit der Regeln aufgetreten. Bei der Aufnahme zeigte die mittelgrosse, leidlich gut genährte Kranke nichts Besonderes an den Brustorganen, kein Eiweiss im klaren Urin, keinen Fluor albus, dagegen eine starke Auftreibung des Leibes, theils durch freie Flüssigkeit, theils durch knollige bewegliche Tumoren an Stelle des Uterus und dem linken Hypogastrium. Die Kranke war fieberlos. Bei einer am 19. unternommenen Untersuchung in der Narkose schien der Uterus um das Sechsfache vergrössert, seine Höhle 9 Cm. lang und die Tumoren mit ihm im Zusammenhang zu stehen. Da sich die Patientin zu der vorgeschlagenen Exstirpatio uteri nicht entschliessen konnte, wünschte sie aufzustehen und auszutreten. Der Ascites war theils durch die Bettlage, theils durch die mittlerweile erfolgte Menstruation so zurückgetreten, die Untersuchung ohne alle Reaction abgelaufen, dass wir kein Bedenken trugen, ihren Wünschen zu willfahren.

Während sie noch im Krankenhause war und sich die Sache überlegte, nimmt der Ascites von Neuem zu; am 1. November wird sie so matt, dass sie das Bett aufsuchen muss. Die Verabreichung von Liq. Kali acet. hat zwar Diarrhoe zur Folge, hält jedoch die weitere Entwicklung nicht auf, so dass die Kranke bald in Folge der übergrossen Spannung des Bauches Athemnoth, vom 10. November an sogar Orthopnoe bekommt. Am 16. November wurden deshalb bei einem Bauchumfang von 110 Cm. mittelst Punction 4900 Ccm. einer klaren, gelblichen Flüssigkeit entleert, die Erleichterung dauerte jedoch nicht lange, am 30. hatte der Bauch wieder denselben Umfang. Die Kranke liess sich deshalb am 6. December mittelst des Bauchschnitts operiren. Der Eintritt der Narkose dauerte diesmal lange Zeit und wurden dazu bereits 22 Grm. Chloral-Chloroform im Junker'schen Apparat verbraucht. Nachdem im 18 Cm. langen Bauchschnitt vom Nabel bis zur Fuge das Peritoneum blossgelegt, wurden durch einen Einstich 7500 Ccm. derselben Flüssigkeit entleert und dann das ganze Bauchfell gespalten. Hervorquellende Darmschlingen werden reponirt, der Uterus mitsammt seinen zahlreichen, breitaufsitzenden Tumoren in gewöhnlicher Weise entfernt. Nur wird die besonders stark pulsirende Art. uterina isolirt unterbunden. Der unterbundene Uterusstumpf wurde mit sechs Suturen genäht. Nachdem das kleine Becken mit Schwämmen, die in 5 proc. Carbolwasser gelegen hatten, sorgfältig gereinigt, werden die Bauchdecken mit aller Sorgfalt geschlossen und ein Listerverband angelegt. Die Dauer der Operation betrug 2¼ Stunden bei einem Verbrauch von 59,5 Grm. Chloral-Chloroform.

Die Kranke fühlte sich nach der Operation ziemlich schwach, bekam am ersten Tage 13 mal starkes Erbrechen, der Puls war jedoch am Abend ziemlich voll, 132, bei einer Temperatur von 36,8.

Am 7. tritt zehnmaliges Erbrechen ein, Patientin klagt mit lauter Stimme über Schmerzen im leicht aufgetriebenen Abdomen, Puls 124—128; am Abend steigt die Temperatur auf 39,0

Am 8. hört das Erbrechen und damit der Bauchschmerz auf, die Kranke fühlt sich relativ wohl, hat grossen Durst und will Winde verloren haben. Die Temperatur schwankt von 39,0—39,7, Puls 124.

Am 9. Temperatur 39,3—39,5, Singultus, Puls Abends 144. Beim Verbandwechsel am 10. war das Aussehen des Bauches ganz befriedigend. Es werden sechs oberflächliche Suturen entfernt, wobei die Kranke beim Herausziehen eines Fadens mit einem starken Ruck und heftigen Schreien sich hinten überwirft. Zwei Stunden darnach ist die Patientin sichtlich collabirt und klagt über heftige Schmerzen im Bauch und Drang zum Stuhl, der dann auch bald erfolgt. Unter anhaltendem Fieber zwischen 38,6 und 39,0, einem Puls von 124—144 vergehen die nächsten Tage bei subjectivem Wohlbefinden. Der Singultus hatte aufgehört, hier und da waren Winde abgegangen, auch wieder einmal Stuhlgang erfolgt. Am 13. Mittags war sie zum ersten Male fieberlos. Beim zweiten Verbandwechsel am 17. war zwar die Wunde geheilt, allein mehrere Stichkanäle eitern, und zwar so stark, dass der Verband fortgelassen wird, um die Stichkanäle mehrmals täglich abzuspülen.

Am 22. December bricht die Narbe dicht oberhalb der Fuge auf, um etwas dickflüssigen Eiter und vom 24. an fäcal aussehende Massen zu entleeren.

Mitte Januar waren die Stichkanäle geheilt. Am 5. Februar wurde die Darmscheere in dem widernatürlichen After angelegt, weil in der letzten Zeit der Stuhlgang vorzugsweise durch die Wunde gekommen war. Nachdem sie 5 Tage gelegen, schien der hinderliche Sporn beseitigt und die Darmentleerungen nahmen vorzugsweise ihren normalen Verlauf. Obgleich die Fistel am 3. April mit dem Glüheisen kauterisirt, ist es noch heute nicht gelungen, sie ganz zum Verschluss zu bringen.

Am Spirituspräparat lässt sich an der Geschwulst, welche 38 Cm. im verticalen Umfang und 35 im horizontalen hat, auf dem Längsschnitt 13 Cm. hoch und 10 breit, von aussen mit 29 eigrossen soliden Buckeln besetzt ist, der Kanal des Uterus nur etwa 1 Cm. in die Höhe verfolgen; unmittelbar neben dieser Basis münden am Präparat die Tuben ein.

IV.

Ueber den Erfolg der Nervendehnung und Nervenresection bei Trigeminusneuralgien.

Von

Dr. F. Dumont,
Assistenzarzt der chirurg. Poliklinik zu Bern.

Nachdem Prof. Hauser[1]) im Jahre 1861 gesehen hatte, dass eine Contractur des 4. und 5. Fingers durch eine bei Resection des Ellbogens zufällig stattfindende Dehnung des Nervus ulnaris gehoben wurde, und nachdem Billroth 1869 aus diagnostischen Gründen den N. ischiadicus dehnte und dabei wider Erwarten eine bestehende Reflexepilepsie schwinden sah, wurde bekanntlich von v. Nussbaum im Jahre 1872 die Nervendehnung zum ersten Male planmässig zur Hebung spastischer, mit Lähmung der Gefühlsnerven verbundener Contracturen einer oberen Extremität benutzt und als eigentliche Operation in die Chirurgie eingeführt.

Die Operation erwarb sich in kurzer Zeit so viele Anhänger, dass nicht nur die Zahl der ausgeführten Nervendehnungen erheblich gesteigert, sondern auch ihr Indicationsgebiet bedeutend erweitert wurde. So werden zunächst durch dieselbe die Leiden der peripheren Nerven, der sensiblen sowohl wie der motorischen, bekämpft. Diese Affectionen (Neuralgien und Lähmungen) weisen die grösste Operationszahl auf. Dann wurde die Nervendehnung weiter angewandt bei den sogenannten allgemeinen Neurosen: Tetanus und Epilepsie. Vogt[2]) und Kocher dehnten zuerst bei Tetanus; v. Nussbaum zuerst bei Epilepsie. Im Jahre 1879 wurde dann die Nervendehnung von Langenbuch[3]) als Behandlungsmittel centraler Nervenaffectionen, speciell der Tabes dorsalis empfohlen. — Ferner

1) Kerez, Inaugural-Dissertation. Basel 1878.

2) Gussenbauer, Ueber Nervendehnung. Prager med. Wochenschrift. 1882. Nr. 102.

3) Berliner klin. Wochenschrift. 1879. Nr. 49.

wurde sie bei Hautkrankheiten eingeführt, indem James R. Wallace[1]) in der Indian med. Gaz. zwei Fälle von Lepra erwähnt, bei denen durch die Dehnung die Anästhesie gehoben worden. Ebenso berichtet Lawrie[2]) in Calcutta über 30 Fälle von Lepra, in welchen er durch Dehnung mehr oder weniger günstige Erfolge erzielte. — Endlich hat Wecker[3]) 1881 ein Operationsverfahren beschrieben, um die Dehnung des N. opticus in der Orbita bei Augenleiden zu machen. Kümmell[4]) hat ein zweites modificirtes Verfahren angegeben, ebenfalls zur Dehnung des Opticus, welches er bereits 7 mal, ohne je nachtheilige Folgen davon zu sehen, angewandt habe. Er fand die Dehnung des Opticus indicirt in allen progressiv verlaufenden Formen der atrophischen Degeneration des Opticus bei Abwesenheit aller entzündlichen Erscheinungen.

In gleichem Maasse aber, wie die Operation anfangs an Verbreitung und Anerkennung zugenommen, begannen nach einiger Zeit die Publicationen über die Misserfolge derselben an die Oberfläche zu treten und fing es an klar zu werden, dass ihr jedenfalls nicht in allen Gebieten, wie es erwartet wurde, diejenige Berechtigung betreffs Erfolg zukomme, welche ihre Gründer ihr zuschrieben. — Vor wenigen Monaten theilte Dr. Noch[5]) an der Hand aller bis zur Abfassung seiner Arbeit bekannten und übersichtlich zusammengestellten Fälle mit, dass es ihm wenigstens nicht gelungen sei, bei allen Gruppen von Leiden, bei denen die Nervendehnung als Heilmittel angewandt worden, zu einem definitiven Urtheil über Wirksamkeit der Operation zu gelangen. — Was nun ihre Wirkung bei Tabes dorsalis z. B. anbelangt, so prävalirt jetzt die Ansicht, nach welcher bei dieser Affection der Nervendehnung kein bleibender Erfolg zukommt. Diesen Standpunkt nahm im Schoosse der Berliner medicinischen Gesellschaft unter Anderen auch Westphal[6]) ein. Derselbe wies nach, wie die früher von Langenbuch veröffentlichten, geheilten Fälle von Tabes nach Dehnung des Ischiadicus wieder recidiv geworden. Aehnlich erging es den Tabesfällen, die auf Wunsch Leyden's und Senator's von Küster und Bardeleben gedehnt wurden. Nach dieser Richtung hin scheint also die Nervendehnung keiner besonders günstigen Wirkung sich erfreuen zu wollen.

1) Medical Herald, March 1881.
2) Indian med. Gazette. Sept. 78, citirt nach Gussenbauer.
3) Annales d'oculistique. 1881. T. 85. p. 134, citirt nach Gussenbauer.
4) Deutsche med. Wochenschrift. 1. Januar 1882.
5) Ueber die Erfolge der Nervendehnung. Berlin, Hirschwald 1882.
6) Centralblatt für Nervenheilkunde. 15. Februar 1882.

Etwas anders verhielt es sich mit dem Erfolge der Nervendehnung bei Neuralgien. Die nach der Operation häufig unmittelbar auftretende Besserung der Affection musste in kurzer Zeit beinahe allgemeines Zutrauen in ihrem Erfolg erwecken. So gab man sich vielerorts bereits der Zuversicht hin, dass diese neue Operation bei Neuralgien das untrüglichste und sicherste Mittel sei. Nachdem aber der berühmte, von v. Nussbaum[1]) ausführlich beschriebene und als geheilt wiederholt dargestellte Fall einer Intercostalneuralgie, bei dem die untersten, schon in die Bauchdecken sich verzweigenden Intercostalnerven gedehnt wurden, recidiv geworden und derselbe in Berlin von Westphal[2]) von den wüthendsten Schmerzen geplagt gesehen worden, wurde es klar, dass man von einem sicheren Erfolg erst dann reden müsse, wenn eine etwas längere Zeit seit der Operation verstrichen sei. Aehnlich wie diesem Nussbaum'schen Falle erging es zahlreichen anderen Dehnungen, besonders bei Neuralgien des Trigeminus, welche nur einen momentanen Einfluss aufzuweisen hatten und nicht selten bereits nach einigen Monaten recidivirten. Diese Erfahrungen waren im Gebiete der Trigeminusneuralgien um so bedeutungsvoller, als man angesichts dieser Thatsachen und der Häufigkeit dieser Affection sich mit Recht fragen musste, ob es denn überhaupt indicirt sei, diese Operation den Patienten zu empfehlen, oder man nicht lieber die anderen längst bekannten, aber vielleicht nicht richtig und consequent genug angewandten inneren Mittel vorziehen solle. Diese Frage war nicht so leicht zu beantworten, besonders wenn zur gleichen Zeit die widersprechendsten Ansichten über den Erfolg der Operation mitgetheilt wurden. So kamen wir selbst in den Fall, von zwei Collegen direct sich widersprechenden Bericht zu erhalten. Während der Eine über 3 Fälle von Supraorbitalneuralgie berichtete, bei denen er die Dehnung gemacht und die trotz eines verflossenen Zeitraumes von 14, 12 und 2 Monaten geheilt geblieben seien, schrieb der Andere, dass er bei 2 Fällen von Supraorbital- und bei 1 Fall von Infraorbitalneuralgie durch Nervendehnung gar keinen Erfolg erzielt habe.

Aus einem solchen Wirrwarr herauszukommen, wäre es daher, unserer Ansicht nach, wohl das Richtigste, wenn Publicationen über den Erfolg der Nervendehnung erst dann gemacht und als solche verwerthet würden, wenn der Operateur in der Lage gewesen ist, den Patienten längere Zeit beobachten zu können. — Von diesem Ge-

1) Bayr. ärztl. Intelligenzblatt. 1878. Nr. 53.
2) Centralblatt für Nervenheilkunde. l. c.

sichtspunkte ausgehend, erlauben wir uns 2 Fälle von Nervendehnung mitzutheilen, deren Veröffentlichung Herr Prof. Kocher uns freundlichst gestattete. Ein dritter Fall von Nervendehnung bei Supraorbitalneuralgie, den Prof. Kocher seiner Zeit im Correspondenzblatt für schweizer Aerzte (1879) publicirte, konnte hier nicht berücksichtigt werden, weil Patient gegenwärtig unbekannten Aufenthaltes ist. Sechs Monate nach der Dehnung sahen wir den Mann, er befand sich ganz wohl. Die erwähnten 2 Fälle sind folgende:

Dehnung des N. infraorbital. dextr.

Frau G. v. L., 49 Jahre, litt in früheren Jahren sehr oft an Zahnschmerzen, hatte auch rechts oben hohle Zähne, theilweise Wurzeln von solchen. Im Februar oder März 1878 fühlte Patientin hier und da beim Waschen einen blitzartigen Schmerz, der, nach ihrer Beschreibung, vom rechten äusseren Augenwinkel ausgehend über das Jochbein hin in einen der hohlen Zähne des Oberkiefers rechts fuhr. Patientin war nachher wieder wohl; dieser Schmerz verschwand manchmal wochenlang. Andere Male soll er auch vom Austritt des N. infraorbital. aus nach der Wange und dem rechten Oberkiefer sich gezogen haben; er war immer nur blitzartig und nie sehr intensiv. — Mitte August 1878 bekam Patientin wieder einen, diesmal sehr intensiven Schmerz, der, den gleichen Ausgang nehmend, sich über das Auge und bis gegen die Höhe des rechten Scheitelbeines erstreckte. Patientin meinte die Ursache in einer der Zahnwurzeln zu finden und ging zu einem Arzte, der schmerzstillende Mixturen und Ol. Hyoscyami gab. Der Schmerz stellte sich nicht wieder ein, jedoch hatte Patientin beim Waschen immer das Gefühl, als ob die Haut der Schläfe und unter dem rechten Auge wund sei und als ob der Schmerz sich jeden Augenblick einstellen wollte. Aber der letztere kehrte erst am 14. December 1878 beim Waschen wieder zurück, und zwar 3 mal und sehr stark. Derselbe strahlte vom Augenwinkel nach dem Oberkiefer zu und vom Auge bis auf die Scheitelhöhe; dabei war er so intensiv, dass es der Patientin übel wurde und sie in starkes Zittern verfiel. Damit war dann die Sache vorbei. — Ein anderer consultirter Arzt löste durch Druck auf den Supraorbitalpunkt denselben Schmerz wieder aus und liess eine Wurzel vorn ausziehen, die nichts Abnormes bot, während sich weiter hinten nach Extraction einer zweiten Wurzel ziemlich viel Eiter entleerte. Nach 3 Wochen vollkommenen Wohlbefindens entstand beim Waschen wieder der gleiche Schmerz, und der Arzt entleerte an der Stelle der zuletzt extrahirten Wurzel wieder Eiter. Die Oeffnung wurde durch ein eingeführtes Bäuschchen offengehalten, worauf sich immer etwas hier und da übelriechender Eiter entleerte. Patientin hatte oft einen unbestimmten Druck im rechten Oberkiefer und unbestimmte Schmerzen in der Stirn rechts. — Vor etwa 3 Wochen stellte sich in der Nacht etwas Schmerz ein, der jedoch unbedeutend und bei Druck auf den Supraorbitalpunkt geringer wurde. — Vor 8 Tagen bekam Patientin wieder einen Schmerzanfall, der etwa 3 Stunden dauerte und wobei der Schmerz sich über die Wange zur Scheitelhöhe und bis gegen den Unterkiefer zu erstreckte. Die zweitnächste Nacht trat der Schmerz wieder auf, ebenfalls

nicht sehr intensiv. Seither hat Patientin zeitweilig eine Art Ameisenlaufen und geringe Stiche in der Stirn rechts, hier und da auch links. Seit drei Wochen hat Patientin fortwährend Rauschen im rechten Ohre, will daselbst auch viel weniger hören wie früher; seit ein paar Tagen tritt auch Sausen im linken Ohre auf.

Patientin ist sonst gesund. Von Erbrechen oder häufigen Kopfschmerzen weiss sie nichts. Sie hatte 2—3 Monate ihre Menses verloren; dieselben kehrten erst gestern beim Eisenbahnfahren wieder zurück. Im Urin kein Eiweiss. — Anamnese vom 21. Mai 1879. —

Status 22. Mai 1879. Patientin ist eine kräftige, sehr magere Frau mit etwas cyanotischer Injection des Gesichts. Brust beiderseitig gleichmässig sich ausdehnend. Rechte Mamma in Folge früherer Mastitiden atrophisch. Herztöne rein. — Im Jugulum eine etwas nach rechts hin liegende körnige, feste Struma. Am Gesicht und den Augen ist etwas Abnormes nicht wahrzunehmen. Nirgends ein empfindlicher Punkt. Die Austrittsstellen des N. supra- und infraorbitalis völlig schmerzlos. Im Oberkiefer nur noch der linke Eckzahn erhalten und die Wurzeln der zwei linken Schneidezähne. Im Unterkiefer ebenfalls nur die linken Schneidezähne und links einige Wurzeln. Irgend eine Abnormität des Alveolarrandes ist nicht wahrzunehmen. Auch innen ist nirgends eine Schmerzhaftigkeit auf Druck. — Ohr: Links wird die Uhr etwa auf 10 Cm., rechts nur beim Anlegen gehört.

Diagnose: Neuralgie des N. supraorbitalis dextr.

Indication: Dehnung des Nerven; vielleicht auch des N. infraorbitalis.

Operation 23. Mai 1879. Mit Rücksicht auf die stricte Angabe der Patientin, dass der Schmerz jeweilig in den Kiefer fahre, wird in Narkose die Dehnung des N. infraorbit. in gewohnter Weise ausgeführt. Listerverband. Während der Dehnung fröstelte Patientin und gerieth in Zittern. — Abends 38,4°.

26. Mai. Patientin hat starkes Carbolekzem. Thymolverband angewandt.

28. Mai. Patientin hat eine leichte Angina.

2. Juni. Ziemlich starke Eitersenkung im unteren Wundwinkel.

6. Juni. Es entleert sich nur ganz wenig seröser Eiter aus einer kleinen Oeffnung. Ein Anfall der typischen Schmerzen hat sich nicht wieder gezeigt.

9. Juni. Wunde geschlossen.

12. Juni. Patientin geht nach Hause. Die typischen Schmerzen haben sich bis jetzt nicht eingestellt. Ueber dem Os zygomatic., an der Nasenspitze, etwas weniger am Nasenflügel, unmittelbar ober- und unterhalb der Narbe im Gebiet des Subcutaneus malae und besonders stark an der Oberlippe links zeigt Patientin deutlich herabgesetzte Sensibilität.

Drei Jahre nach der Operation wird über die Patientin Folgendes geschrieben: „Die Anfälle kehrten nach Verlauf eines Jahres nach der Operation wieder zurück und wiederholten sich seither sehr häufig, so dass die Kranke seit October 1881 das Bett nicht mehr verlassen konnte. Zudem ist die Augengegend so schmerzhaft, dass Patientin schon seit einigen Wochen die Augen immer geschlossen halten muss, um die Anfälle nicht hervorzurufen. 30. April 1882.

Nervendehnung nach Paravicini. — Neuralgia n. inframaxillar. dextr.

Brügger, Alfred, 20 Jahre, Filzschuhmacher, trat am 19. Juni 1879 in die chirurgische Klinik ein. Er hatte schon früher ab und zu Zahnschmerzen und cariöse Zähne, die er sich dann ausziehen liess. Letzte Ostern betrat er in starkem Schweisse eine kalte Kirche. Wenige Stunden darauf ergriff ihn ein überwältigender Zahnschmerz im hintersten Backzahn rechts unten. Neben diesem Hauptschmerz bestand ein geringerer im rechten Oberkiefer mit seinen Zähnen, im rechten Auge und der rechten Stirn am Orbitalrand, ebenso in der Gegend des Ohres. Dieser Anfall dauerte circa 1 Stunde, wiederholte sich seither täglich 1—2—3 mal; das erste Mal gewöhnlich zwischen 9 und 10 Uhr. Die anderen Paroxysmen, wenn sie überhaupt eintraten, waren gewöhnlich um so schwächer, je stärker der erste war. Die Intervalle waren frei von allem Schmerz oder Druckgefühl. — Nach einem Monat zog der Arzt den betreffenden unteren Backzahn, der nur ganz wenig cariös war, aus. Vorher war überhaupt keine Therapie eingeleitet worden. Zwei bis drei Tage lang ging die Sache gut, Patient hatte keine Schmerzanfälle mehr, dann trat das alte Leiden wieder ein, eher noch stärker als vorher und blieb sich seither gleich. Die Schmerzen sind ganz bewältigend, Patient war gewöhnlich gezwungen sich niederzulegen. Mit der Zeit zog sich der Schmerz auch rechts weiter am Unterkiefer hinunter gegen das Kinn zu. Der Arzt erschöpfte seinen ganzen therapeutischen Apparat mit Salicyl, Morphium u. s. w. ohne jeden Erfolg. — Patient war angeblich früher nie erheblich krank. — Rechts konnte er auch jetzt stets schlafen. Arbeitete auch den ganzen Frühling. Anfälle konnte er nicht selbst auslösen, auch nicht durch Stechen im Zahn, glaubte aber, er hätte es ganz gut thun können. Hatte früher an diesem Zahne nie Schmerzen. Glaubte anfangs durch kaltes Wasser, das er in den Mund nahm, die Schmerzen etwas lindern zu können.

Status 24. Juni 1879. Hochgewachsener, kräftiger Mann, zeigt zum grossen Theile wohlgebildete Zähne. Nur der rechte obere erste Schneidezahn fehlt. Rechts oben und links unten ist der Weisheitszahn bereits vorhanden. Rechts unten fehlen sämmtliche hintere Backzähne, links unten der dritte und vierte; von letzterem steckt noch die bewegliche, nekrotische Zahnwurzel. Rechts oben fehlt ebenfalls der zweite und dritte Backzahn. Im Bereich des vierten und fünften Backzahnes ist der Kiefer rechts unten auf Druck etwas empfindlich. Besonders schmerzhaft ist ein Druck gegen die Innenfläche des aufsteigenden rechten Kieferastes, aber links ebenso sehr. Berührung der Zähne ist nicht schmerzhaft, ebensowenig ein Punkt im Gesicht, sei es vor dem Ohr, am Kinn oder im Bereich des Ohres. — An der Zunge nichts Abnormes.

Diagnose: Neuralgia nervi inframaxillaris.

Indication: Nervendehnung vom Munde aus.

Operation 25. Juni 1879. Ohne Narkose wird Patient sitzend vom Munde aus nach Paravicini operirt. Der Mund wird mit Heister'schem Speculum offen gehalten, die Zunge mit einem Spatel heruntergedrückt. Der Schnitt wird erst mit dem Scalpell, dann dem Resectionsmesser auf den inneren vorderen Rand des aufsteigenden Kieferastes geführt und der Pterygoideus intern. mit Finger und Raspatorium sammt Periost nach innen ge-

schoben, und nach hinten und oben fühlt der Finger leicht die Ligula und von oben hinten herabkommend den Strang des Inframaxillaris. Blutung ist mässig, der Rand des Pterygoideus int. sehr deutlich sichtbar. Mit einem schmalen stumpfen Haken wird der Nerv umgangen und 2 mal mit sehr grosser Kraft gedehnt. Das erste Mal war keine Anästhesie im Bereich des N. mentalis aufgetreten und Patient gab an, wenn auch sehr viel weniger, so doch noch ein geringes Schmerzgefühl in der afficirten Zahnlücke zu verspüren. Daher wurde noch einmal gedehnt, bis am Kinn vollständige Anästhesie bestand und der Schmerz in der Zahnlücke vollständig verschwunden war. Während des Anziehens klagte Patient über heftige Schmerzen in Schläfe und Ohr (im Bereiche des Auriculotemporalis). Nach der Operation hatten sich diese verloren, und hatte Patient nur noch Kopfweh in der Stirngegend. — Verband nicht gemacht. Patient soll ½ stündlich mit Borwasser spülen.

25. Juni Abends. Patient hatte während des Nachmittags starke Schmerzen im rechten Ohre. Doch kein eigentlicher neuralgischer Anfall mehr.

26. Juni. Im Bereich des ganzen Mentalis besteht Insensibilität. Ebenso am Zahnfleische rechts unten, inclusive Umschlagsstelle der Schleimhaut auf die Wange. Schmerzen im Ohr gering. Schmerzen beim Schlingen vorhanden, mit Schwellung und Röthung beider Mandeln ohne Belag.

30. Juni. Bei täglicher Untersuchung hat sich die Sensibilitätsstörung nicht geändert. Keine Schmerzen mehr seit dem 26. Juni Abends. Befindet sich ganz wohl. Die Angina zurückgegangen. Auf der zusammengezogenen Wunde kein Belag. — Patient entlassen.

Ungefähr drei Jahre nach der Operation, d. h. am 5. Juni 1882 schreibt der Arzt des Patienten Dr. Kummer in Aarwangen: Patient hat seit der Operation nicht die leisesten Schmerzen im Bereich des Inframaxillaris empfunden. Die anfänglich beobachtete Anästhesie im Kinn hatte sich bald verloren, und seitdem ist Patient ganz frei von jedweder abnormer Empfindung in der betreffenden Gegend oder sonst irgendwo im Körper.

Bei Fall I trat also nur ein vorübergehender, allerdings nicht zu unterschätzender Erfolg ein, indem Patientin ein Jahr frei von Schmerzanfällen war, gegenwärtig aber befindet sie sich in einem bemitleidenswerthen Zustand. — Fall II zeigt einen schönen Fall von Heilung, der einen ausgesprochenen Contrast zu Fall I bildet.

Wie man sich nun an der Hand der gegenwärtigen Kenntnisse über Wirkung der Nervendehnung die Misserfolge derselben zu deuten habe, ist noch nicht genau festgestellt. Bekanntlich besteht nach Vogt[1]), Tarchanoff und Anderen die Wirkung der Nervendehnung in der Verschiebung und Lockerung des Nerven in seiner Scheide, in centraler sowohl wie in peripherer Richtung, dann besonders in der Lockerung der von der Nervenscheide zum Nerven

1) Die Nervendehnung. Leipzig 1877.

führenden Gefässe. Nach Müller und Ebner[1]) ist die Wirkung der Dehnung im Nerven selbst zu suchen. Dieselben schliessen aus dem sofortigen, unmittelbaren Eintreten einer Sensibilitätsänderung nach der Dehnung, dass es sich bei der Wirkung der Dehnung nicht um grobe anatomische Läsionen handeln könne, sondern dass in erster Linie moleculare Veränderungen im Nerven selbst (dynamische Wirkung) in Betracht kommen. Ebenso findet Gussenbauer (l. c.) die Wirkung der Nervendehnung in der Aenderung der Elasticitätsverhältnisse und besonders in einer Aenderung der Cohäsion der einzelnen Bestandtheile des Nerven selbst.

Ob nun bei einem Misserfolge der Nerv selbst oder seine Gefässe blos in den früheren Zustand vor der Dehnung zurückkehren, oder ob noch andere und was für welche Umstände mitspielen, das sind Fragen, die wir bei dem jetzigen Stande unserer Kenntnisse nicht definitiv beantworten können.

Nach unseren zwei Fällen würde sich die Frage noch erheben, ob die Kraft, mit welcher gedehnt wird, nicht von wesentlichem Einfluss für den Erfolg der Operation ist. Bei Fall I ist leider aus der Krankengeschichte nicht ersichtlich, ob bei der Operation bis zur vollständigen Anästhesie gedehnt worden, sondern wir erfahren erst ungefähr 14 Tage später, dass Patientin noch deutlich herabgesetzte Sensibilität zeigte. Bei Fall II wird dagegen ausdrücklich hervorgehoben, dass bis zur vollständigen Anästhesie gedehnt wurde. — Dass nun hierin der Grund des Unterschiedes des Erfolges bei beiden Fällen liegt, scheint uns nicht unmöglich und kommt es uns angezeigt vor, darauf aufmerksam zu machen.

Die Nervenresection, als Behandlungsmittel der Trigeminusneuralgie in Europa zuerst durch Bérard[2]) (1836) eingeführt, bahnte sich erst langsam ihren Weg, indem durch sinnlose Anwendung der Neurotomie, besonders in England von Majo und Deutschland von Klim, eine natürliche Reaction gegen die operative Behandlung der Neuralgie überhaupt aufgekommen war. Sogar Valleix, der auf Bérard's Erfahrungen hinwies und die Operation empfahl, vermochte nicht durchzudringen. Erst in den fünfziger Jahren kam die Neurektomie in Frankreich und Italien durch Malgaigne, Roux, Paravicini zu grösserer Bedeutung. In Deutschland standen Pa-

1) Ueber Nervendehnung bei peripheren und centralen Leiden. Wiener Klinik. Juli 1881.

2) Kerez l. c.

truban, Schuh (1853) für dieselbe ein und ihnen folgten kurz darauf Wagner, Roser, Bruns, Linhard, Nussbaum u. s. w.

Da gegenwärtig die Resectionsmethoden des Trigeminus von Seite obiger Autoren zu allgemein bekannt geworden, als dass wir sie nochmals hier wiederholen dürften, so erlauben wir uns in Folgendem 5 Fälle von Resection des Trigeminus mitzutheilen, die theilweise mit Dehnung combinirt, theilweise ohne dieselbe von Prof. Kocher ausgeführt wurden.

Neurectomia secund. (Wagner und Lücke). — Neuralgia n. infraorbital. dextr.

Jacob Wehrli, 47 Jahre alt, tritt am 12. Juni 1873 in die chirurgische Klinik ein. Er gibt an, schon vor 20 Jahren hier und da im vorderen Stück des rechten Oberkiefer-Alveolarfortsatzes Schmerzen gehabt zu haben. Vor $3^1/_2$ Jahren wurden die Schmerzen spontan heftiger und Anfälle häufiger. Patient musste damals 6 Wochen lang das Bett hüten. Er konnte den Mund fast nicht öffnen aus Furcht, Anfälle hervorzurufen. Die angewandten Mittel blieben erfolglos (Chinin, Blasenpflaster). Er kam dann auf die medicinische Klinik, wo ihm subcutane Einspritzungen (Morphium?) bedeutende Linderung verschafften. — Späterhin dehnten sich die Schmerzen auch auf die ganze übrige Wangengegend aus und blieben nicht mehr wie früher auf den Alveolarfortsatz beschränkt. Indessen waren die Anfälle nur periodisch und blieben 3—6 Monate ganz aus. Letzten Winter war Patient frei von Schmerzen. — Vor 6 Wochen (Ende April 1873) wurden die Schmerzen spontan sehr heftig, die Anfälle wiederholten sich alle halbe Stunden. Sie strahlten bis zum rechten Ohre hinauf, die betroffenen Theile hatten das Gefühl sehr intensiven Brennens. Berühren derselben während des Anfalls war sehr schmerzhaft, nach demselben ganz unschmerzhaft. Die Einspritzungen von früher halfen nichts mehr. Seit 14 Tagen sind die Anfälle immer häufiger, und seit dem 8. Juni sind die Schmerzen bis auf die rechte Scheitelhöhe verbreitet. Gegenwärtig findet alle 5 Minuten ein Anfall statt, der $^1/_4$—$^1/_2$ Minute dauert und wobei die Schmerzen sehr intensiv sind. — Chloralhydrat verschafft dem Patient in der Nacht etwas Ruhe. — Durch das Sprechen und Essen scheinen die Anfälle sehr leicht hervorgerufen zu werden.

14. Juni 1873 wird nach Wagner die Neurektomie des N. infraorbital. unter Chloroformnarkose ausgeführt. Nach Freipräparirung des Nerven und Aufmeisselung des Canal. infraorbit. wird ein circa 3 Cm. langes Stück resecirt. — Leichter Druckverband mit Phenylglycerinwatte.

14. und 15. Juni. Alle 10 Minuten starke Schmerzen in der Wange, doch strahlen dieselben nicht gegen Ohr- und Schläfengegend aus. — In der Nacht ein Morphiumpulver.

17. Juni. Patient fiebert etwas, 38,4 Abends. Leichte entzündliche Reizung in der Umgebung der Wundränder. — Starker Schmerz auf den oberen und unteren Stockzähnen. — Anfälle etwas weniger häufig wiederkehrend.

21. Juni. Patient, der vom 17. an stets leicht fieberte, ist heute afebril.

Er hat zum ersten Mal seit der Operation gut geschlafen. Steht heute etwas auf.

22. Juni. Heute Morgen empfindet. Patient bei der geringsten Bewegung des Mundes sehr starken Schmerz. Beim Versuch, ein Glas Wein zu nehmen, empfand er bereits beim ersten Schluck so intensive Schmerzen, dass die Augen zu thränen begannen.

23. Juni. Beim Frühstück wieder starke Schmerzen; während des übrigen Tages und während der übrigen Mahlzeiten viel weniger. Zwischenhinein fast keine weiteren Anfälle. Wunde von gutem Aussehen.

24. Juni. Morgens früh wieder Schmerzen. Beim Waschen Stechen in der Wange; Stechen und bisweilen Zucken in der Zunge. Beim Mittagessen sehr starker Schmerz.

25. Juni. Beim Frühstück geringe Schmerzen, den ganzen Tag fast keine. Etwas Schwellung unterhalb der Wunde; letztere indess in guter Heilung.

26. Juni. Heute Morgen beim Waschen kein Anfall.

27. Juni. Nacht gut. Morgens 10 Uhr beim Weintrinken etwas Stechen in der Wange; beim Mittagessen 1 mal starker Schmerz, sonst den ganzen Tag gut.

29. Juni. Gar keine Schmerzen.

30. Juni. Beim Waschen etwas Stechen, sonst keine Schmerzen.

2. Juli. Seit 2 Tagen keine Schmerzen. Wunde sieht gut aus.

3. Juli. Beim Waschen ganz wenig Stechen. Sonst schmerzlos.

7. Juli. Keinerlei Schmerzen. Wunde der Heilung nahe.

9. Juli. Beim Waschen etwas Stechen. — Bei unbeständigem Wetter treten Schmerzen leichter auf als bei günstigem.

10. Juli. Patient verlässt das Spital.

Patient blieb vom 10. Juli 1873 bis zum 20. März 1874 (also 8 Monate) frei von Schmerzen. In der Nacht vom 19. zum 20. März trat plötzlich beim Niessen ein sehr heftiger Schmerzanfall ein, der jedoch nur zwei Secunden anhielt. Die folgende Nacht war ruhig. Am nächsten Tage wiederholte sich der Anfall mehrmals mit ziemlicher Intensität. Schon nach 5—6 Tagen mehrte sich die Zahl der Anfälle auf die gegenwärtige Höhe (alle 2—3 Minuten, dauern $^1/_8$—$^1/_4$ Minute). Die Nächte seither stets gestört, so dass Patient abmagerte. — Alle diese Anfälle sind aber, mit Ausnahme desjenigen in der Nacht vom 19. zum 20. März, nicht so stark wie diejenigen des Vorjahres. — Er beschreibt den Unterschied folgendermaassen: Im vorigen Jahre kam der Anfall „blitzartig", nach diesem „Blitz" kam erst noch ein langgezogener, intensiver, stechender Schmerz, der nach der rechten Schläfen-, Scheitel- und Ohrgegend ausstrahlend circa $^1/_4$ bis $^1/_2$ Minute dauerte. Gegenwärtig kommt der Schmerz auch plötzlich, jedoch nicht so „blitzartig"; der Anfall beginnt mit einem starken Brennen in der Wange in der Höhe des Nasenflügels. Bald bleibt der Schmerz hier localisirt, bald strahlt er nach dem Ohr und der Schläfe aus, jedoch nicht in der Intensität und der Ausdehnung wie 1873.

Patient wird nun neuerdings auf die chirurgische Klinik aufgenommen und bietet folgenden Status dar:

28. April 1874. Die Operationsnarbe ist sehr stark gegen die Austrittsstelle des N. infraorbital. eingezogen, jedoch über derselben beweglich.

Am Auge und den Lidern nichts Abnormes. Unter der Narbe der Defect des Infraorbitalrandes deutlich zu fühlen. Druck daselbst ist unschmerzhaft. Von der Narbe abwärts bis zu dem rechtsseitigen oberen Lippensaume und mit Inbegriff des rechten Nasenflügels besteht eine mehr oder weniger vollständige Insensibilität, die sich gleichzeitig auf den Alveolarrand fortsetzt. Die Anfälle beginnen in der rechten Oberlippe und dem entsprechenden Theile des Alveolarrandes, strahlen gegen das Auge aufwärts, von da bis in die Schläfe hinauf, bisweilen in den rechtsseitigen Unterkiefer herein und nehmen schliesslich die ganze rechte Kopfhälfte ein. Die Anfälle werden durch leichte Berührung erzeugt und sind nicht so stark wie das letzte Jahr.

30. April 1874 wird in Chloroformnarkose nach Lücke eine verticale Incision neben dem rechten Auge geführt und das Jochbein freigelegt, mit der Stichsäge der Proc. orbitalis des letzteren durchsägt, der Proc. frontalis mit der Zange durchschnitten und das Jochbein hierauf, noch am Temporalfortsatz hängend, umgeklappt. So wird die Fissura orbital. infer. freigelegt. In dem vor einem Jahre resecirten Canal. infraorbital. findet sich keine deutliche Spur eines Nerven. Weiter hinten (hinter dem Eingang des Canal. infraorbit.) zeigt sich ein Strang, der beim Anpacken mit der Pincette sehr empfindlich ist. Beim Versuch, diesen Strang möglichst weit hinten, dem Foram. rotundum möglichst nahe abzutragen, wird die Art. maxill. int. verletzt und deren Blutung überschwemmt nun das Operationsfeld. Nach vergeblichen Unterbindungsversuchen wird das Ferrum candens angewandt, mit diesem wird der Nerv glatt abgeschnitten, abgebrannt. Da die Blutung auch mit dem Ferrum nicht aufhört, so wird sie mit Eisenchloridtampons gestillt. Das Jochbein wird zurückgeklappt, der verticale Theil der Wunde zugenäht, der horizontale bleibt offen. Leichter Verband mit Phenylglycerin.

Nach der Operation wird die Prüfung auf Sensibilität gemacht. Patient fühlt nichts am Alveolarrande des Oberkiefers; äusserlich neben dem rechten Nasenflügel hat er jedoch bei Berührung noch das nämliche brennende Gefühl wie vor der Operation; indessen kommen die Anfälle nicht so regelmässig wie vorher, es ist mehr ein Schmerz, der im allgemeinen Wundbrennen aufgeht. — Abends ist Patient fieberlos.

1. Mai. Nachmittags noch einige Anfälle brennenden Schmerzes, äusserlich neben dem rechten Nasenflügel und im Alveolarfortsatz des Oberkiefers nichts fühlbar. — Fieberlos.

2. Mai. Patient war in der letzten Nacht auffallend still, schlummert heute Morgen fast die ganze Zeit, hat ganz leichte drückende Schmerzen über den Augenbrauen und fühlt sich betäubt. — Convulsionen oder sonstige Kopfschmerzen nicht vorhanden. — Die Umgebung der Wunde ist etwas geschwellt, das untere rechte Lid in einem hohen Grade, so dass Patient das Auge nicht aufmachen kann. Genauer antiseptischer Phenylverband unter Spray. Temperatur 38,4.

3. Mai. Zustand ungefähr der gleiche wie gestern. Mit dem rechten Auge sieht er besser. Keine Schmerzanfälle mehr. Hier und da Druck über dem rechten Auge. Temperatur 38,6.

4. Mai. Status wie gestern. Gar keine Anfälle im Bezirk des Trigem. II. Immer noch Schlafsucht. Temperatur 38,4.

5. Mai. Die Kopfschmerzen in der rechten Stirnhälfte etwas stärker. Schlafsucht. Doch keine weiteren Erscheinungen von Meningitis. Temperatur 38,6.

6. Mai. Status wie gestern. In die Tiefe der Wunde etwas Jod eingebracht. Die Umgebung der Wunde ist ziemlich stark geschwollen, die Masseterengegend so infiltrirt, dass der Mund kaum geöffnet werden kann. Nähte an der verticalen Wunde entfernt. Prima reunio. Temperatur normal.

8. Mai. Patient ist wesentlich besser. Schlafsucht hat aufgehört. Auch Stirnschmerzen geringer. Wunde granulirt gut. Anfälle hat Patient seit dem 1. Mai nicht mehr gehabt, mit Ausnahme einiger vereinzelter Stiche in der rechten Kieferhälfte. Schwellung um die Wunde herum abgenommen; Masseterengegend noch ziemlich infiltrirt, der Mund kann nur wenig geöffnet werden.

10. Mai. Patient ist recht befriedigend wohl. Keine Anfälle in der rechten Oberkieferhälfte. Oedem des rechten Augenlides geringer.

Abends: Er hatte heute den Besuch seiner 2 Söhne und sprach viel mit ihnen. Während des Sprechens bekam er nach und nach immer heftigere und häufigere Anfälle von ganz vorübergehenden, sehr empfindlichen, stechenden Schmerzen in der rechten Zungenhälfte, besonders gegen die Spitze hin. Abends beim Essen hatte er bei Zungenbewegungen so lebhafte Schmerzen, dass er kaum seine flüssige Nahrung einnehmen konnte. Hält er die Zunge ruhig, so bleiben die Anfälle aus.

12. Mai. Die Anfälle in der rechten Zungenhälfte kommen immer noch bei Bewegungen der Zunge vor, indessen nicht so heftig. Bei Ruhigbleiben der Zunge bleibt der Anfall aus. Im Uebrigen Patient wohl. Keine Kopfschmerzen.

15. Mai. Keine wesentliche Neuerung. Anfälle in der Zunge noch immer vorhanden, aber nur bei Bewegungen der Zunge. Zudem sind sie sehr kurz und bestehen immer nur in ganz vorübergehenden Stichen.

20. Mai. Infiltration der Masseterengegend besteht noch immer, so dass Patient nur ganz feine Nahrung zu sich nehmen kann. — Allgemeinbefinden sonst gut.

23. Mai. Steht zum ersten Male auf, ohne irgend welche Störung.

29. Mai. Allgemeinbefinden gut. Anfälle in der Zunge wie seit dem 15. Mai. Heute leichtes Zucken neben dem äusseren Augenwinkel und Stechen in der rechten Wange.

10. Juni. Schmerzen in Zunge und Wange verschwunden. Patient kann den Mund besser öffnen und kauen. Das Oedem des unteren Lides durch Druckverband bedeutend verringert.

27. Juni. Status idem.

2. Juli. Patient entlassen. Die Wunde bis auf eine stecknadelkopfgrosse Stelle geschlossen. Operationsstelle ziemlich stark narbig eingezogen.

Der Jochbogen schon längst gut eingeheilt. Oedem des unteren Lides nur sehr gering. Ganz leichtes Ektropion desselben. Keine Schmerzen, weder in Zunge, noch Wange, noch Schläfe. Seit längerer Zeit war Patient ganz wohl und munter.

Vom behandelnden Arzte Dr. W. in N. erhalten wir unter dem Datum vom 26. April 1882, also beinahe 8 Jahre nach seiner Entlassung, folgen-

den Bericht: „In den Jahren 1875, 1876 und 1877 war Patient so zu sagen ganz frei von Schmerzen. Ende März 1878 kam er zum ersten Mal in meine Behandlung; damals war die Neuralgie sehr stark, besonders im Unterkiefer und Zunge. Sie dauerte ca. 14 Tage und konnte durch Wärme und Compressen von Tinct. aconit. pur. beseitigt werden. Sie verschwand bis Mitte April 1880, zu welcher Zeit sie sich plötzlich sehr stark einstellte im Ober- und Unterkiefer, im Zahnfleisch und Zunge, so dass das Essen und Sprechen sehr erschwert waren. Auch dieses Mal dauerte sie 14 bis 21 Tage und wurde durch Anwendung von Tr. Gelsemii, Pillul. ol. croton., Chloral. u. s. w. beseitigt. Seither hat er keinen starken Anfall mehr gehabt. — Er muss sich namentlich vor Einwirkung des Windes hüten und bedeckt sich, sobald er das Geringste merkt, das Gesicht mit sogenannter Gichtwatte, welch letztere er als sein Hauptmittel ansieht. — Bis nach der Schläfe erstreckt sich der Schmerz nach seiner Angabe nie mehr, und in der Zunge spürt er denselben zuletzt, so dass er dann zuweilen baldiges Aufhören desselben erwartet. Er ist jedenfalls zufrieden mit seinem gegenwärtigen Zustand und Resultate der Operation."

Unter dem 25. Februar 1883, also beinahe 9 Jahre nach der zweiten Operation, schreibt Dr. W., Patient habe sich seit letztem April ganz wohl befunden. Derselbe sei mit seinem Zustande ganz zufrieden und sei als geheilt zu betrachten.

Doppelte Neuro- und Neurektomie (Patruban-Wagner). — Neuralgia infraorbit. duplex.

Anna Elisa Gerber, 59 Jahre alt, bekam vor 2 Jahren (im Februar 1872) eine Schwäche in den Augen und öfteres Zwinkern derselben, welches unter Schmerzen immer stärker wurde, so dass Patientin oft einige Augenblicke mit geschlossenen Augen gehen musste. — Sie wurde am 29. April 1872 mit folgendem Status auf die hiesige ophthalmologische Klinik aufgenommen: Patientin bekommt jeden Augenblick spastische Contracturen der Lider beider Augen. Beide Pupillen reagiren ausserordentlich lebhaft, die Iris selbst befindet sich in fortwährender Contraction und Dilatation. — Mit dem Augenspiegel nichts nachweisbar.

18. Mai 1872. Bei Druck auf den Infraorbitalnerven beiderseits verschwindet der Spasmus, auch auf Druck auf den einen allein.

28. Mai. Subcutane Durchschneidung des N. infraorbital. sin. — Der Blepharospasmus auf 2 Tage ganz verschwunden, kehrt am 3. Tage aber wieder zurück, obwohl nicht so häufig. Bei Druck auf den einen der zwei N. infraorbital. schwand der Spasmus.

13. Juni. Durchschneidung der beiden N. infraorbital. (Prof. Dor); Spasmus sistirt. Auf der rechten Wange Gefühl am 1. und 2. Tage beinahe verschwunden, links weniger. Am 3. Tage wieder hergestellt. Blepharospasmus beinahe ganz verschwunden.

17. Juni. Patientin entlassen. Gefühl links ganz hergestellt, rechts mangelhaft. Blepharospasmus sehr selten und nur schwach geworden.

18. Juli. Patientin zeigt immer noch mangelhafte Sensibilität auf der rechten Wange. Blepharospasmus hat beinahe aufgehört.

16. September 1872 erscheint Patientin wieder. Blepharospasmus heftiger

wie je zuvor. Zudem leidet sie an sehr bedeutenden Schmerzen an den Stellen der Durchschneidung. Sie ist sehr leidend und behauptet, es sei ihr unmöglich zu arbeiten.

24. September 1872 wird, nachdem noch verschiedene Mittel erfolglos angewandt worden, die Neurektomie des rechten N. infraorbital. nach Patruban ausgeführt und ein circa 3 Cm. langes Stück extrahirt. — Die Wunde, mit einem Augendruckverband versehen, eiterte ein wenig, kam aber nach 10 Tagen zur Heilung. Blepharospasmus und Schmerzen gänzlich verschwunden.

7. October. Patientin geheilt entlassen.

Nach 14 Tagen zeigt sie sich mit wenig verändertem Status wieder. Auf der nicht operirten Seite (links) fühlt sie jetzt mitunter geringe Krämpfe der Lider.

Ende October stellt sich Patientin wieder, da die Schmerzen im linken Auge stärker geworden. Dr. Emmert machte nun linkerseits dieselbe Neurektomie wie am 24. September und entliess Patientin wieder nach circa 14 Tagen. — Von da an zeigte sich Patientin von Zeit zu Zeit behufs Controlirung des Erfolges, da die Lidkrämpfe, wenn auch schwächer, doch zeitweise wieder auftraten.

Mitte September 1873 kam Patientin mit der Angabe, dass die Lidkrämpfe und Schmerzen seit einigen Wochen wieder in erhöhtem Maasse zugenommen und jetzt besonders auf der linken Seite heftig seien. Rechts waren die Schmerzen scheinbar nur durch die heftigen linksseitigen Schmerzen und Krämpfe angeregt. — Patientin wurde nun diesmal auf die chirurgische Klinik aufgenommen und am 15. October 1873 nach Wagner die Resection des ganzen Canalis infraorbitalis ausgeführt. Nach Freipräparirung des Nerven am Foram. infraorbital. werden vom Nerven nur undeutliche weissliche Stränge im Narbengewebe eingebettet vorgefunden, die auf Kneipen mit der Pincette sehr empfindlich sind. Dann Aufmeisselung des ganzen Canal. infraorbital. In diesem auch nur undeutliche, weissliche Stränge zu sehen. Nach möglichst weiter Zurückpräparirung wurde ein $1\frac{1}{2}$ Cm. langes Stück am hinteren Ende des Kanals entfernt. Die Bindegewebsstränge im Infraorbitalkanal selbst konnten nur stückweise mit dem herausgemeisselten Knochen, an dem sie fest adhärirten, entfernt werden. — Die Sensibilität war nach der Operation im Gebiet des linksseitigen N. infraorbital. aufgehoben. Die Lidkrämpfe und Schmerzen hörten auf. — Die Wundheilung ging rasch vor sich, die Eiterung war mässig, Temperatur nie über 38,0.

30. October 1873 wurde Patientin entlassen. Wunde beinahe gänzlich geheilt. Lidkrämpfe und Schmerzen hatten aufgehört. Linke Wange, Oberlippenhälfte und Oberkiefer waren insensibel.

Bis Neujahr 1874 war Patientin ganz schmerzlos. Anfangs Januar begannen die Schmerzen und Lidkrämpfe wieder langsam und waren diesmal besonders rechts localisirt. Sie wurden bald so stark, dass auch die linke Seite ergriffen wurde. Sie wird daher am 2. Februar 1874 wieder in die chirurgische Klinik aufgenommen. Die Schmerzen und Lidkrämpfe sind rechterseits sehr stark und fast continuirlich; auch linkerseits ist der Lidkrampf bedeutend. Die Schmerzen in der Wange jedoch nur bei starkem,

rechtsseitigen Anfall auch links in der Wange lebhaft. Druck auf beide Foramina infraorbit. sehr empfindlich.

13. Februar 1874 Neurektomie und Resection des Canal. infraorbital. dextr. nach Wagner. Operation und Befund wie bei der Operation vom October 1873. — Der Verlauf nach der Operation war wie im letzten October, nur zu Anfang leichtes Fieber. Eine kleine Senkung in der Wange nach unten wurde durch leichten Druckverband bald zur Heilung gebracht, verzögerte indess etwas die Heilung. — Während einiger Tage nach der Operation kamen die Anfälle auf der rechten Seite wieder; mit der rasch abnehmenden Eiterung besserte sich dies auch bedeutend. Ob zu Ende der Behandlung, als die Wunde beinahe verheilt, noch Anfälle wirklich vorhanden waren, ist schwer zu sagen. Sie behauptete noch öfters Anfälle zu haben auf der rechten Seite und nicht schlafen zu können, während genaue Ueberwachung nachwies, dass sie doch ganz gut geschlafen hatte. Fühlte sie sich unbewacht, so war sie ganz wohl; fühlte sie sich dagegen controlirt, so fing das Spiel an. — In ganz letzter Zeit vergass sie ob der Schmerzen und Zusammenziehens der rechten Schulter ihre früheren Beschwerden. Der Kopf wurde nach rechts herüber gezogen. Genaue Beobachtung auch dieser Anfälle ergab hysterische Grundlage.

9. März 1874. Patientin wird entlassen. Von ihren Infraorbitalneuralgien gibt sie nichts mehr an.

Patientin wurde in der Zwischenzeit 1878 in die Staatsarmenanstalt zu Hindelbank verlegt. Vom Anstaltsarzte Dr. H. erfahren wir unter dem 22. April 1882 (also 8 Jahre nach der letzten Operation) Folgendes:

„Patientin blieb, ihren Angaben nach, ein Jahr lang nach der Operation ganz frei von Schmerzen. Diese traten aber nach der Zeit mit der früheren Heftigkeit auf. Gegenwärtig sind sie sehr stark; zudem verbunden mit Zuckungen fast aller Gesichtsmuskeln, besonders aber der Augenlider. Freie Intervalle will sie fast keine mehr haben. Doch sind ihre Angaben insofern nicht ganz glaubwürdig, als sie als Morphiophagin ihre Krankheit immer möglichst schwer darstellt, in der Hoffnung, Morphium zu erhalten. — Objectiv ist Druck auf die beiden Foramina infraorbital. sehr schmerzhaft, besonders hochgradig links. Ebenso sind Nn. infraorbital. in den Incisur. infraorbit. druckempfindlich. Daneben besteht chronische Conjunctivitis. Weitere abnorme Empfindungen will sie keine haben. — Beinahe den ganzen Winter durch hütete sie das Bett der Heftigkeit der Schmerzen wegen."

Unter dem 10. März 1883 (9 Jahre nach der Entlassung) schreibt Dr. H., die Schmerzen seien noch da, wenn auch etwas schwächer. Der bestehenden Hysterie wegen wären Angaben sehr schwer zu machen.

Nervenresection nach Wagner. — Neuralgie des N. infraorbitalis sin.

Dr. L. aus L. leidet schon seit circa 30 Jahren an rheumatischen Schmerzen verschiedener Körpertheile, besonders auch der Gelenke. Dieselben wurden allmählich etwas stärker und nahmen an einzelnen Stellen den Charakter von Neuralgien an, indem sie bei einem gegebenen Anlass augenblicklich sich einstellten, um oft ebenso schnell wieder zu verschwinden. Derart sind besonders die Schmerzen der Kopfhaut, die hauptsächlich

nach längerer Entblössung des Kopfes auftreten und diejenigen an der Aussen- und Rückseite des rechten Oberschenkels. Vor 28 Jahren setzte sich Patient auf der ärztlichen Praxis einer sehr starken Durchnässung und Erkältung aus. Am folgenden Tage stellte sich zum ersten Mal ein neuralgischer Anfall der linken Wange ein. Letzterer wiederholte sich seither öfters, besonders auch je nach dem Wechsel der Witterung; doch fanden monate- bis jahrelange vollständige Intermissionen statt. So war z. B. Patient von 1866 bis 1870 frei von Anfällen. Dann traten letztere wieder öfters auf, besonders seit November 1877. Damals stellten sie sich schon nach geringen Muskelactionen, beim Essen, Lachen u. s. w. ein, doch konnte Patient vorsichtig noch feste Speisen geniessen. Seit Mitte Januar 1878 ist ihm dies unmöglich; schon die geringste Verziehung des Mundes, oftmals blose Berührung der Lippe bringt einen Anfall hervor. — Seit einem Monat trinkt Patient nie Kaffee und lindert sich die Schmerzen mit Morphium und Colchicin. — Im 8. Jahre überstand Patient eine Pneumonie und im 33. einen leichten Typhus. — Schon seit dem 17. Jahre bestehen beiderseits am Alveolarfortsatz des Oberkiefers kleine Exostosen. Die Zähne sind mit dem Kiefer und theilweise unter einander verwachsen; bei einem Versuche, einen zu extrahiren, wurden drei mit einander ausgezogen und zugleich ein Stück des linken Oberkiefers mitgerissen. Ebenso bei einer im 17. Lebensjahre vorgenommenen Zahnextraction rechterseits. — Eine Phthisis bulbi ist auf einen Schrotschuss zurückzuführen, den Patient in seinem 22. Lebensjahre erhielt. — Die Conjunctivitis links besteht seit dem 10. Februar. — Anamnese vom 12. Februar 1878.

Status: Patient ist ein kräftig gebauter Mann, in der letzten Zeit nach eigener Angabe bedeutend abgemagert. Rechterseits ein künstliches Auge; links besteht ziemlich intensive Conjunctivitis. Die Musculatur der linken Gesichtsseite, besonders Wange, erscheint gegen rechts atrophisch und die Nasolabialfalte ist weniger ausgeprägt. Patient vermeidet ängstlich Bewegungen mit den Gesichtsmuskeln, so dass der Gesichtsausdruck ein sehr gleichförmiger bleibt. Sensibilität links nicht herabgesetzt, Localisation genau. An der Vorderseite des Alveolarfortsatzes des Oberkiefers kleine Exostosen. Bei Berührungen der Wange, der linken Hälfte der Oberlippe, bei Bewegungen der Mund- und Gesichtsmusculatur, wenn hierbei eine Spannung der linken Gesichtsmuskeln bedingt wird, wie beim Aufblasen der Wangen, starkem Oeffnen des Mundes oder Kauen, entstehen intensive, blitzartige Schmerzen im Bereich der linken Wange, die von der gereizten peripheren Stelle aus sich centralwärts gegen das linke Auge hin verbreiten. Zuweilen entstehen dieselben auch tiefer, wie von den Zähnen des linken Oberkiefers ausgehend, während directer Druck auf letzteren selbst schmerzlos ist. Der Schmerz reicht nicht unter die horizontale Verlängerung der Mundöffnung, nicht über das Jochbein hinaus und sitzt immer hauptsächlich im Bereich der eigentlichen Wange. Das Gebiet des N. infraorbital. ist frei. — Patient zeigt, mit Ausnahme eines leichten systolischen Blasens über der Mitralis, sonst nichts Abnormes.

Operation 13. Februar 1878. In Narkose wird eine 4—5 Cm. lange Incision auf dem Arcus infraorbitalis von innen oben schief nach unten aussen gemacht. Dieselbe reicht bis auf das Periost, welches mit Raspatorium vom darunterliegenden Knochen abgelöst wird. Nun wird das Nerven-

bündel mit einer Gefässschlinge versehen und der den Canalis infraorbitalis bedeckende Knochen mit Hammer und Meissel entfernt, der Nerv so gut als möglich nach vorn gezogen und dann mit Cooper'scher Scheere abgeschnitten, so dass aus dem Verlauf des N. infraorbitalis ein 2 Cm. langes Stück entfernt wurde. Carbolläppchen und Borwatte mit einem Heftpflasterstreifen bedeckt.

16. Februar. Bis gestern blieben die Schmerzen in der Wange gänzlich aus. Gestern Nachmittag wiederholten sich dagegen die Anfälle in kurzer Zeit ziemlich intensiv. In der letzten Nacht fehlten sie jedoch. Wunde von gutem Aussehen. Ziemlich heftig bestehende Conjunctivitis.

18. Februar. In der Nacht vom 17. zum 18. stellten sich drei neuralgische Anfälle ein.

23. Februar. Seit dem 18. haben sich die Anfälle nicht mehr wiederholt. Patient isst und spricht ohne Beschwerden. Druck unterhalb des Arc. infraorbit. ist noch empfindlich; auch besteht an dieser Stelle noch etwas Schwellung, ebenso noch die Conjunctivitis. Die Wunde bis auf Drainöffnung geschlossen. — Allgemeinbefinden gut.

25. Februar. Patient geht, die Wunde mit einem Carbolpflaster bedeckt, nach Hause. In der Nacht vom 24. zum 25. erfolgte im Gebiet des excidirten Nerven noch ein kurzer, spontaner Schmerzanfall.

Am 7. März 1878 klagt Patient in einem Briefe über starkes Oedem des linken Augenlides und Umgebung, welches ihn so plage, dass er nicht die geringste Anstrengung des Auges ertrage. — Im Uebrigen sei sein Zustand recht befriedigend, er fühle zwar noch immer von Zeit zu Zeit Spannen und Zerren in der Wange, aber von der früheren Neuralgie sei er bis jetzt verschont geblieben.

Im December 1880 erlag Patient einem Schlagflusse. Nach dem Berichte seines Schwiegersohnes soll die Neuralgie bis zu seinem Tode nicht zurückgekehrt sein, obwohl Patient sich hier und da in dem Sinne ausgedrückt, er fühle, dass die Schmerzen sich wieder einstellen würden, was indess nicht der Fall war.

Nervendehnung mit Entfernung eines Stückes von 2,5 Cm. Länge. — Neuralgia infraorbital. dextr.

Herr S. von S., 68 Jahre, erhielt Mitte Februar 1881 einen Schlag mit einem Stück Holz auf den Unterkiefer, worauf er etwa 10 Tage etwas Schmerzen hatte. Der Oberkiefer soll nicht getroffen worden sein. — Patient bekam dann Ende Mai plötzlich starke Schmerzen vom rechten Mundwinkel her aufwärts bis zum Auge und die rechte Nasenhälfte betreffend. Die ganze Gegend des Unterkiefers bleibt frei. — Beim Schmerzanfall, der besonders beim Essen, Husten, Vornüberbücken auftritt, darf Patient seine rechte Wange nicht berühren, während sie sonst unschmerzhaft ist. Die Schmerzen strahlen gegen die rechte Stirnhälfte aus. Die Anfälle kommen täglich 6—7 mal vor und dauerten anfänglich circa $^1/_2$ Stunde, jetzt aber nur noch 2—3 Minuten. — In der Nacht ist Patient frei von Schmerzen. — Er litt früher oft an Zahnweh und liess sich viele Zähne ausreissen. — Vor 7 Jahren überstand er eine Pneumonie, sonst war er stets gesund. Von besonderer Erkältung will er nichts wissen. — 11. Juli 1881.

15. Juli 1881 wird die Operation unter Localanästhesie vorgenommen. Eine Incision wird schräg von unten innen nach oben aussen in einer Länge von 4 Cm. auf das Foram. infraorbital. geführt. Der freigelegte Nerv mit einer Aneurysmanadel gefasst und ohne besondere Schmerzen herausgezogen, bis Patient an der Wange insensibel ist. — Bei einem weiteren Dehnversuche reisst der Nerv ein und wird in einer Länge von 2,5 Cm. resecirt. Naht und Drainage. 1/4 proc. Chlorzinkirrigation.

Die Sensibilität der rechten Wange ist aufgehoben. Vor der Operation war äusserlich nichts Abnormes zu constatiren.

16. Juli. Entfernung der Drainröhren. — Bis heute hat sich kein Anfall mehr eingestellt.

24. Juli 1881. Wunde vollkommen per primam geheilt; keine Schmerzen mehr, auch nicht bei Druck. Sensibilität im Bereich des Trigem. II aufgehoben. — Geht nach Hause.

Unter dem Datum des 13. April 1882, also nach ungefähr 9 Monaten nach der Operation, schreibt Patient: „Ausser etwas Spannung und Gefühllosigkeit unter dem Auge an der Operationsstelle bin ich ganz wohl und habe gar keine Schmerzen mehr seither empfunden."

Am 14. März 1883 erhalten wir vom Patienten 21 Monate nach der Operation folgenden Bericht: Seit der Nervenoperation bin ich immer ganz wohl und empfinde in den früher befallenen Theilen keine Schmerzen mehr.

Nervendehnung mit Entfernung eines circa 2 Cm. langen Stückes. — Neuralgia infraorbital. dextr.

Herr C. D., 60 Jahre alt, wurde am 18. Juli 1881 in die Privatklinik von Prof. Kocher aufgenommen. Seine Angaben sind folgende: Er bekam vor 16 Jahren zum ersten Male Schmerzen in der rechten Wange und im Gebiete des zweiten Astes des V. Nerven. Er brauchte lange Zeit Mittel ohne Erfolg. Vor 10 Jahren wurde zum ersten Mal eine Durchschneidung des N. infraorbitalis gemacht; nach längstens 2 Jahren kehrte das Uebel zurück, so dass die Durchschneidung seither noch 4 mal gemacht wurde. Die letzte war vor einem Jahre. — Die Schmerzen dauern oft den ganzen Tag, gewöhnlich werden sie stärker beim Essen oder Sprechen. Trauma oder Erkältung werden nicht beschuldigt. Patient ist sonst ganz wohl. Er gibt noch an, dass der Anfall mit Schmerzen nach aussen vom Nasenflügel beginnt und dass die Schmerzen bis zum äusseren Augenwinkel in die Stirn, ausnahmsweise Schläfen und Unterkiefer ausstrahlen. Die Zunge bleibt frei. — Die drei ersten Male nach der Operation kehrten die Schmerzen nach zwei Jahren wieder, das letzte Mal schon nach 10 Monaten.

Status: Der sonst kräftige und gesunde Patient zeigt unter dem rechten Infraorbitalrande mehrere bewegliche schräge Narben; sonst ist nichts Abnormes zu finden. Die Sensibilität ist im Bereich des zweiten Astes des V. Nerven erhalten. Hyperästhesie besteht nicht.

19. Juli 1881 Operation. Unter Localanästhesie für den Hautschnitt wird eine Incision schräg von unten innen nach oben aussen in einer Länge von circa 4 Cm. auf das Foram. infraorbitale geführt. Der blossgelegte Nerv wird mit einer Aneurysmanadel gefasst und gedehnt. In Chloroformnarkose wird nun das Foram. infraorbitale aufgemeisselt, der Nerv gefasst

und in einer Länge von circa 2 Cm. entfernt. — Wunde drainirt, genäht und mit Chlorzink verbunden.

21. Juli. Patient hatte nur wenig Schmerzen, aber keinen Anfall mehr. Drain und Nähte entfernt.

24. Juli. Mit Ausnahme der Drainöffnung ist die Wunde geschlossen. Das untere Augenlid ist blauroth verfärbt, auch die Conjunctiva geröthet.

26. Juli. Wunde vollständig geschlossen. — Im Bereich des Nerven Anästhesie vorhanden.

Patient hat nie mehr einen Anfall gehabt, wird entlassen.

Am 20. Mai 1882 (also 10 Monate nach der Operation) stellt sich Patient wieder. Er zeigt an der rechten Wange zwei parallele, bewegliche Narben und gibt an, von der Entlassung an bis in Februar 1882 frei von Schmerzen an der früheren Stelle geblieben zu sein. Damals (im Februar 1882) traten Schmerzen ohne Ursache wieder in der Wange auf, waren aber nicht so heftig wie früher und liessen zuweilen bald nach. Ein eigentlicher Anfall wie vordem ist seit der Operation nicht aufgetreten. Die Schmerzen strahlen mehr gegen die Schläfe zu und weniger gegen das Auge wie früher und sind blitzartig. Hier und da fühlt Patient ein eigenthümliches Spannen in der Gegend des excidirten Nerven. Von Seite des Auges keine Störung. — Die Schmerzen sind beim Anrühren der Operationsstelle direct zu erzeugen. — Noch jetzt ist Patient nicht im Stande, auf der rechten Seite zu essen oder auf derselben zu schlafen.

Die Hauptklagen des Patienten beziehen sich aber auf ein neues Uebel, nämlich auf eine Neuralgie des Inframaxillar. dextr. Er berichtet, dass im October 1881 (also 3 Monate nach der Operation) er spontane neuralgische Schmerzen empfunden, die bis in die Schläfe vom Unterkiefer aus sich hinzogen. Dieselben waren anfangs weniger heftig, aber anhaltend, dauerten Tag und Nacht. Nach circa 14 Tagen sollen sie so heftig gewesen sein, dass Patient weder reden, noch essen konnte. Ende November liessen dieselben von selbst nach. — Im April 1882 fingen die Schmerzen im Unterkiefer wieder von selbst an, strahlten jetzt bis zum Scheitel herauf und blieben bis vor 4 Tagen (Mitte Mai) anhaltend. Am Morgen sind sie heftiger als Nachmittags oder Abends. Vor 4 Tagen liessen sie etwas nach, sind aber noch immer da.

Am 6. Februar 1883 stellt sich Patient bei einer Durchreise in Bern vor. Er gibt an, dass er im Sommer 1882 während circa 14 Tagen sich nicht habe rasiren können, weil jede Berührung der rechten Gesichtshälfte einen krampfartigen Schmerz ausgelöst habe. Seit der Zeit hätten aber die Schmerzen bedeutend nachgelassen; er konnte vom Spätsommer an sich wieder ohne Gefahr rasiren. Hier und da spürt er noch Schmerzen im rechten Unterkiefer, doch lange nicht so stark wie im Mai 1882. — Die Operationsstelle ist nun auf Druck nicht so schmerzhaft wie früher. Druck auf dieselbe löst die Schmerzen nicht mehr aus. Von Seite des Auges keine Störungen. Kann noch immer nicht auf der rechten Seite schlafen und essen.

Bei den zwei ersten Fällen sind also bereits 9 Jahre seit der Entlassung aus dem Spitale verstrichen. Fall Wehrli ist als ge-

heilt zu betrachten, denn seit April 1880, zu welcher Zeit er den letzten stärkeren Anfall hatte, ist keine Wiederholung desselben eingetreten. Fall II ist recidiv geworden. Wenn auch den subjectiven Angaben der Patientin nicht zu viel Gewicht beizulegen ist, ist doch ihr Zustand nicht der einer geheilten Trigeminusneuralgie. — Der dritte Fall, College L. betreffend, ist auch als geheilt zu betrachten. Zwar hatte Patient, nach Angabe seines Schwiegersohnes, hier und da das Gefühl, als ob die Neuralgie zurückkehren würde. Indess war letzteres doch nicht der Fall und Patient blieb bis zu seinem Tode, d. h. über 2½ Jahre von seinen früheren Anfällen verschont. — Die zwei letzten Fälle wurden zuerst gedehnt und erst darauf resecirt. Bei beiden ist die seit der Operation verstrichene Zeit wohl zu kurz, um ein definitives Urtheil zu fällen. Der ältere Fall (IV) ist seit 21 Monaten frei von Schmerzen geblieben, während beim Fall V nach Verlauf gleich langer Zeit Schmerzen im Bereich des zweiten Astes zeitweise bestanden und noch dazu solche im Bezirk des dritten Astes hinzukamen. Letztere sind freilich in jüngster Zeit geringer geworden, so dass Patient noch immer die Möglichkeit hat, dieselben ganz zu verlieren. Wir beobachteten ja ungefähr die gleiche Erscheinung bei Fall Wehrli (I), wo die Schmerzen noch einige Zeit momentan auftraten und nun seit bereits 3 Jahren ganz verschwanden.

Ob bei den zwei letzten Fällen der Dehnung allein oder der Resection, oder beiden zugleich der Erfolg zuzuschreiben ist, wird nicht so leicht zu entscheiden sein. Es ist ja denkbar, dass eine Verwachsung des Nerven z. B., die der Grund einer Neuralgie werden kann und die der Resectionsstelle nicht zugänglich wäre, durch Dehnung des Nerven beseitigt werden könnte, während die Resection nichts abtragen würde. Umgekehrt ist es ebenso möglich, dass bei einer Neuralgie, bei welcher die Dehnung allein angewandt worden, ein Recidiv eher eintritt, als bei einer solchen, wo durch Resection eines Nervenstückes die Leitung unterbrochen und der frühere Zustand des Nerven unmöglich gemacht wird. In beiden Voraussetzungen wird Dehnung mit Resection dem Uebel abhelfen. Leisrink theilt in seinen Beiträgen zur Chirurgie (Archiv für klinische Chirurgie. Bd. 28. Heft 3) zwei Fälle mit, bei denen er wegen heftiger Neuralgie den N. inframaxillaris absichtlich zuerst dehnte und dann resecirte. Beide Fälle sind allerdings noch zu frisch, um entscheidend zu sein: bei dem einen ist noch nach 21 Monaten, bei dem anderen erst nach 5 Monaten Heilung constatirt worden. Leisrink ist geneigt, der Dehnung einen Theil des Erfolges beizumessen, hat es aber in keinem Falle von Neuralgie rein sensibler Nerven gewagt, die

Dehnung allein vorzunehmen, offenbar weil er, wie er selbst hinzufügt, wohl kaum zu viel Vertrauen in die Dehnung allein setzte. Noch (l. c.) hat von 17 Fällen von Dehnungen bei Trigeminusneuralgie vier gefunden, wo absichtlich oder zufällig durch zu starkes Dehnen Resection des Nerven mit ausgeführt wurde. Bei diesen 4 Fällen trat in 3 = 75 Proc. Heilung ein, der 4. Fall (von Czerny) blieb ungeheilt. Bei der alleinigen Dehnung des Nerven fand Noch als Procentsatz der Heilungen 59 Proc. — Am schlimmsten verhalten sich nach Kerez (l. c.) die Resultate bei der Resection allein. Bei 232 Fällen von Trigeminusresectionen, die Kerez Schuh, Nussbaum, Wagner, Dummreicher, Weinlechner, Patruban und Billroth entlehnte, fanden sich nur 7 oder 3,05 Proc. von bleibendem Erfolg. Jeglicher Erfolg blieb in 8 Fällen oder 3,5 Proc. aus; auffallend viele recidivirten innerhalb 2—2½ Jahren, und es blieb die Zahl derjenigen, die so viele Jahre frei blieben, bedeutend hinter der Hälfte der obigen zurück. Auf Grund solcher Resultate sieht denn auch Kerez die Nervenresection bei Trigeminusneuralgie nur als Palliativmittel an, dessen Wirkung zwar eine ziemlich gewisse, aber gewöhnlich bald vorübergehende ist.

Wenn wir nun, auf die früher erwähnten Zahlen gestützt, uns ein Urtheil über die Wirkung der Nervendehnung und Nervenresection bei Trigeminusneuralgie bilden sollen, so halten wir dafür, dass keines der beiden Verfahren allein den gehegten Erwartungen entspricht. Weder die Dehnung für sich, noch viel weniger die Resection bietet uns im concreten Fall die nöthige Sicherheit des Erfolges. Im Hinblick auf die Thatsache, dass bei der mit vorangegangener Dehnung combinirten Resection noch die relativ günstigsten Erfolge erzielt wurden, scheint es uns im Falle operativen Eingreifens indicirt zu sein, diesen letzten Weg einzuschlagen und der Dehnung die Resection nachfolgen zu lassen. Zu diesem Ausspruche glauben wir uns berechtigt, nachdem von 8 so behandelten Fällen (Stewart, Credé, Czerny, Croft je 1, Leisrink und Kocher je 2) nur einer (Czerny) ungeheilt blieb. — Sechs zeigten einen dauernden Erfolg. — Beim letzten der Kocher'schen Fälle ist freilich ein Recidiv eingetreten, doch war nach dem letzten Status (Februar 1883) der Zustand des Patienten ein ganz anderer und besserer als vor der Operation, und ist Patient zum wenigsten als gebessert aufzufassen.

Suchen wir uns die Wirkungsweise der erwähnten combinirten Methode zu erklären, so scheint sie uns auch hier in der kräftigeren Dehnung zu liegen. Wir sahen, dass bei einigen Fällen die

Resection auch unabsichtlich, durch zu starkes Dehnen, vorgenommen werden musste, dass sie in anderen prämeditirt war. Die Hauptvorzüge für den Operateur liegen nach der combinirten Methode darin, dass er den Nerven sehr intensiv dehnen kann, unbekümmert, ob derselbe reisse oder nicht; denn er lässt jedenfalls die Resection des Nerven nachfolgen. Dadurch wird die Dehnung entschieden stärker und daher um so zuverlässiger ausfallen, so dass, wenn Resection nachfolgt, man um so mehr Aussicht haben wird, einen dauernden Erfolg zu erzielen.

Wenn wir schliesslich resümiren, so werden wir in einem Falle von Trigeminusneuralgie nicht sofort zu einer Operation schreiten, sondern zunächst die weniger eingreifenden Verfahren einschlagen. Darunter gehören vor Allem die Anwendung des Natron salicylicum, des Morphins und der Elektricität. Das Natr. salicyl. aber in grossen und rasch aufeinander gegebenen Dosen von 6—15,0 pro die und mehr erfreut sich hier eines besonders guten Rufes gegen Trigeminusneuralgie, und es sind uns durch Gefälligkeit von Herren Collegen Fälle mitgetheilt worden, wo durch Darreichung des obigen Mittels schwere Neuralgien dauernd geheilt worden, wo die Patienten bereits zu einer Operation sich entschlossen hatten. Betreffs der Morphiumwirkung verdanken wir Herrn Professor Lichtheim's folgende Mittheilung eines Falles von Neuralgie des zweiten Astes des Trigeminus (Ramus malaris n. zygomatici).

Ein 42jähriger Mann litt seit mehreren Jahren an heftiger Neuralgie des N. malaris und hatte im Tage bis zu 40 und 50 Anfälle, die wenige Minuten andauerten, aber dafür höchst schmerzhaft und blitzartig waren. Die Anwendung des constanten Stromes war ohne erheblichen Einfluss geblieben, grössere Chinindosen (3,0 pro die) hatten nur einen vorübergehenden Erfolg und grössere Gaben von Natr. salicyl. (12,0 pro die) waren ganz wirkungslos. Patient sollte bereits zur operativen Behandlung auf die chirurgische Klinik versetzt werden, als man sich entschloss, als ultimum refugium mit grösseren Morphiumdosen einen Versuch zu machen. Es bekam daher Patient am

11. Januar 1883 Abends eine Morphiuminjection von 0,03. Die Nacht war schon besser, wenn auch nicht frei von Anfällen.

12. Januar. Patient erhält 5 Dosen je 0,02. Die Anfälle nehmen sowohl an Zahl, wie besonders auch an Schmerzhaftigkeit ab.

13. Januar. Gleiche Dosen Morphium (0,1).

14. Januar. = = = Patient hatte eine anfallsfreie Nacht.

15. Januar. = = = Patient gibt an, sich noch nie so wohl gefühlt zu haben.

16. u. 17. Jan. = = = Status idem. Patient ganz wohl.

18. Januar. Patient erhält nur 0,05 in Einzeldosen von 0,01.
19. Januar. = = = 0,04 = = = 0,01.
20., 21. u. 22. Jan. = = = 0,03 = = = 0,01.

24. Januar. Morphium weggelassen. Patient gibt Schmerzen an beim Essen in einer Zahnlücke rechts unten. Im Bereich seiner Neuralgie ist er ganz wohl.

30. Januar. Patient entlassen, nachdem sein Zustand sich stetig gebessert und er die letzten Tage ganz frei von Anfällen geblieben.

Ein solches Resultat ermuntert entschieden zur Nachahmung.

Die Elektricität würden wir am liebsten so anwenden, dass wir nach dem Verfahren von Meyer, Erb und Berger einen schwachen constanten Strom 5—8 Minuten lang pro die benutzen, wobei die Anode auf die schmerzhafte Stelle des Gesichts gesetzt und die Kathode dem Patienten in die Hand gegeben wird. Dieses Verfahren weist nach Kerez (l. c.) ein Heilungsresultat von 45 Proc. auf, nach der Zusammenstellung der Erfolge von Magendie, Erb, Berger, Meyer, Benedikt, Rosenthal u. A. An Stelle des constanten Stromes hat man auch noch den Inductionsstrom angewandt, aber nur in schwachen Strömen, da die oft reizenden Eigenschaften desselben nicht vertragen werden.

Erst wenn uns die oben genannten Verfahren ganz im Stiche gelassen, könnten wir uns entschliessen, dem Patienten die Operation vorzuschlagen, und zwar würden wir es dann in oben angedeuteter Weise so thun, dass wir Dehnung mit Resection combinirt vorzögen, weil dieses Verfahren, unserer Ansicht nach, die günstigsten operativen Erfolge aufzuweisen hat.

Zum Schlusse sprechen wir Herrn Prof. Kocher für die Anregung zu dieser Arbeit und die Ueberlassung seiner Krankengeschichten unseren besten Dank aus.

Bern, März 1883.

V.

Die Fractur des Radiusköpfchens.

Von

Dr. O. Pinner,
Docent und Assistenzarzt in Freiburg i. B.

(Hierzu Tafel II.)

Ueber die Fractur des Radiusköpfchens hat P. Bruns 1880 in Nr. 22. des Centralblatts für Chirurgie eine Abhandlung erscheinen lassen, welche bezweckte, auf die bisher stiefmütterlich behandelte, oft sogar nicht einmal erwähnte Bruchform die Aufmerksamkeit zu lenken. Dieser Schritt ist um so mehr gerechtfertigt gewesen, da die Fractur, wie Bruns mit Zugrundelegung der aus der Literatur gesammelten Fälle, mit dem seinigen 21, gezeigt hat, in der Regel sowohl hinsichtlich ihrer Entstehung eine bestimmte Ursache, wie auch in Betreff des Verlaufs der Bruchrichtung eine charakteristische Form aufweist, sie somit unter die typischen Fracturen zu zählen ist. Trotzdem hat die Fractur des Radiusköpfchens eine weitere Beachtung nicht gefunden, wenigstens ist mir die Veröffentlichung eines einschlägigen Falles nicht bekannt geworden. Hierfür ist wohl der Umstand in Anrechnung zu bringen, dass die Diagnose manchen Schwierigkeiten unterliegt, ja bisweilen die Stellung derselben zu den Unmöglichkeiten gehört. Sind doch von den von Bruns zusammengestellten Fällen die wenigsten am Lebenden erkannt worden!

Im vorigen Jahre hatte ich Gelegenheit, einen Fall von Fractur des Capitulum radii zu beobachten, der ausser der Seltenheit seines Vorkommens noch eine andere bemerkenswerthe Erscheinung darbot.

College S., der eilig ein Zimmer durchschreiten wollte, trat am 1. Mai 1882 auf die schmale Seite eines auf dem Boden liegenden Brettes, das sich in Folge dessen am entgegengesetzten Ende in die Höhe hob und den Collegen zu Fall brachte. Er stürzte auf die Vola beider Hände. Die Vorderarme befanden sich in gestreckter und pronirter Stellung. Am Daumenballen der linken Hand waren kleine Quetschungen und Abschilferungen zu bemerken. In dem rechten Vorderarm und der rechten Hand machte

sich sofort nach dem Unfall ein Gefühl von Schwäche geltend. Bewegungen sollen noch nach allen Richtungen hin zur Ausführung gebracht worden sein; wenigstens fiel eine Bewegungshemmung nach einer Seite hin nicht sogleich auf. Im Laufe der nächsten Stunde bildete sich ein ziemlich heftiger Schmerz am Ellenbogen mit Anschwellung der Gelenkgegend aus. Kurze Zeit darauf unterzog ich die verletzten Theile einer Untersuchung. Dieselbe ergab in Folge der beträchtlichen Anschwellung und der sehr gesteigerten Schmerzhaftigkeit bei der Palpation keine auffallenden Veränderungen in der Lage der Knochen, deren Contouren an sich noch durch einen reichlichen Panniculus adiposus verdeckt waren. Flexion, Extension, Rotation konnten activ ausgeführt werden. Immerhin war die Möglichkeit des Vorhandenseins einer Fractur im oberen Dritttheil des Radius, da hier die grösste Druckempfindlichkeit bestand, nicht ausgeschlossen. Ich fixirte deshalb den Vorderarm durch einen Gazebindenverband in voller Supinationsstellung.

Am nächsten Tage bemerkte Patient, dass er die Finger in Extension zu bringen nicht im Stande war. Als er sich am folgenden Tage vorstellte, konnte ich, da die Schwellung geringer geworden war, constatiren, dass bei Druck auf das Köpfchen des Radius, besonders auf dessen äussere und vordere Seite ein heftiger Schmerz entstand, ferner, dass der das Köpfchen fixirende Finger ein deutliches Crepitationsgeräusch bei Pronations- und Supinationsbewegungen fühlen konnte. College S. gab auf das Bestimmteste an, selbst das Reiben deutlich wahrzunehmen. Eine abnorme Beweglichkeit eines Fragments war nicht vorhanden. Das Radiusköpfchen bewegte sich bei den Rotationen mit, nur waren die Grenzen der Excursionen geringer, wie auf der gesunden linken Seite.

Sehr befremdend war die Aufhebung der Streckbewegungen der Finger. Die letzteren nahmen eine mittlere Beugestellung ein und konnten aus derselben nicht in Extension geführt werden. Der Daumen stand adducirt und flectirt, und konnte nicht abducirt und extendirt werden. Dagegen konnte das Handgelenk sowohl dorsal wie radial flectirt werden; Störungen der Sensibilität fehlten. Dieser Befund wurde durch die elektrische Untersuchung, die A. Kast vorzunehmen die Güte hatte, bestätigt. Der Extensor digitorum communis, digiti V, indicis, pollicis longus, der Supinator brevis (?) und Abductor pollicis longus waren für beide Stromesarten unerregbar.

Die Behandlung wurde in der Weise geleitet, dass für 3 Wochen das Ellenbogengelenk festgestellt wurde, dann folgten die geeigneten elektrotherapeutischen Maassnahmen. Während die Bewegungen im Cubitalgelenk in kurzer Zeit normal wurden, gingen die Muskellähmungen erst sehr spät zurück.

Noch im September war, obschon die betreffenden Muskeln bereits den Impulsen des Willens gehorchten, vollständige Entartungsreaction vorhanden. Allmählich stellte sich die Gebrauchsfähigkeit der Hand wieder in vollem Maasse her.

Bei einer kürzlich vorgenommenen Untersuchung war, wenn man bei supinirtem Vorderarm das Radiusköpfchen abtastete, beim Uebergang von der äusseren nach der vorderen Seite zu eine auffällige Erhebung und Verdickung des Knochens zu fühlen, die sich ausserdem noch durch eine

stärkere Empfindlichkeit gegen Druck bemerkbar machte. Der Vorsprung folgte den Rotationsbewegungen des Armes. Bei diesen nahm man noch ein eigenthümliches Geräusch wahr, subjectiv wie objectiv, eine Art Knarren, der Art, als ob an einer Stelle die Congruenz der Gelenkflächen gestört wäre.

Der soeben ausführlich berichtete Fall von Fractur des Capitulum radii erläutert in anschaulicher Weise, da er keine weiteren Knochenverletzungen aufzuweisen hat, denjenigen Entstehungsmechanismus, welchen Bruns (l. c.) für diese indirecten Brüche und bei solchen einfachen Verhältnissen beschrieben hat. Wir haben den Sturz auf die Vola manus bei extendirtem und pronirtem Vorderarm, haben hierdurch die Stellung, bei der nur der vordere Theil des Radiusköpfchens mit dem Humerus in Berührung ist und bei der also durch die einwirkende Gewalt nur dieser Theil der tellerförmigen Grube getroffen, gegen die Eminentia capitata gepresst und durch diese abgequetscht wird. Demgemäss ist auch in unserem Falle die Bruchlinie so verlaufen, dass sie vom vorderen Umfang das Fragment abgezweigt hat, wie dieses Verhältniss besonders der an der Vorderfläche befindliche Vorsprung beweist. Denn entweder verdankt derselbe einer starken Callusbildung seine Entstehung, oder er ist, wie ich glaube, dadurch entstanden, dass das kleine Bruchstück etwas nach vorne und oben dislocirt und in dieser Lage knöchern angeheilt ist. Ich möchte deshalb die Fractur, (zumal bei Supinations- und Pronationsbewegung Crepitation wahrnehmbar war) für eine vollständige, intraarticuläre halten, wenngleich eine abnorme Beweglichkeit eines Knochenstücks nicht nachzuweisen war. Das Fehlen dieses Symptoms hält uns jedoch nicht ab, die Richtigkeit der Diagnose ausser allem Zweifel zu lassen, da die Schwellung der Weichtheile eine exacte Betastung des vorderen Randes und ein Umgreifen des Bruchstückes nicht gestattet hat.

Ein nicht geringeres Interesse beansprucht die Lähmung. Nach dem Ausfall der angeführten Muskelbewegungen handelt es sich um ein isolirtes Betroffensein des tiefen Astes des N. radialis. Bekanntlich theilt sich dieser, nachdem er in der Furche zwischen Mm. supinator longus und brachialis internus bis etwa zur Höhe des Epicondyl. lateralis humeri gelangt ist, hier oder etwas unterhalb desselben in den sensiblen Ramus superficialis und den motorischen Ramus profundus. Der letztere, mit dem wir es allein zu thun haben, läuft über die Vorderfläche des Köpfchens hinweg und tritt gleich unterhalb des Halses in den M. supinator brevis ein, um sich nach dessen Durchbohrung auf der dorsalen Seite des Vorder-

arms zu verbreiten.[1]) Auf der kurzen Strecke seines Verlaufs, vom Köpfchen bis zur Durchtrittsstelle, muss der Nerv verletzt worden sein, entweder in der Weise, dass er durch das etwas vorwärts geschobene Fragment einen heftigen Druck erhalten hat, bei welchem die über das Capitulum radii weggehenden, gespannten Weichtheile die Unterlage gebildet haben, oder dass er an der schlitzförmigen Passage, wo er an sich schon unter normalen Verhältnissen wenig ausweichen kann, eine Zerrung, eine Compression erlitten hat. Für den letzteren Modus spricht der Umstand, dass die Lähmungserscheinungen sich erst am nächsten Tage, also wohl erst durch Druckerhöhung in Folge des durch die bedeutende Weichtheilquetschung vermehrten Blutaustritts so ausgesprochen markirten.

Diese Complication der Lähmung habe ich in keinem bisher berichteten Falle von Fractur des Radiusköpfchens erwähnt gefunden, obwohl einzusehen ist, dass bei der geschilderten anatomischen Lage und bei der Häufigkeit des Vorkommens des Bruches an dem vorderen Umfange eine Verletzung des tiefen Radialastes sich leicht ereignen kann.

Ueber die sonstigen Complicationen des Bruches, sowie über andere Entstehungsweisen desselben verweise ich auf die diese Gegenstände umfassende Arbeit von Bruns.

Von einem zweiten Falle von Fractur des Capitulum radii bin ich, da über denselben jede Notizen fehlen, nur in der Lage, das anatomische Präparat beibringen zu können. Dasselbe stammt aus der Sammlung des hiesigen pathologischen Instituts und ist mir in bereitwilligster Weise von Herrn Hofrath R. Maier zur Verfügung gestellt worden. Das Präparat ist sehr interessant und lehrreich. Nach der Grösse, der Stärke der einzelnen Knochen gehört es einem erwachsenen Individuum an.

Betrachten wir zunächst das Radiusköpfchen (s. Taf. II Fig. 1), so sehen wir, dass von demselben ein Theil zwar abgesprengt, doch noch durch die Kapsel in Verbindung geblieben ist. Der Bruch ist also ein intraarticulärer. Das Fragment, das dem hinteren Umfange des Radiusköpfchens angehört[2]), entspricht in seinen Grössenverhältnissen der Hälfte eines normalen Capitulum, es ist 2,2 Cm. lang, 1,3 Cm. breit und 1,4 Cm. hoch; die Bruchfläche ist ausgehöhlt, mit der Concavität nach vorne, weist eine gleichmässige glatte, glänzende

1) Siehe Rüdinger, Atlas Tafel 13 A.

2) Das Präparat ist für die Zeichnung so gedreht worden, dass die hintere Fläche des Radiusköpfchen nach innen und etwas nach vorne zu liegen gekommen ist.

Beschaffenheit auf und besteht aus einer compacten, festen, fast elfenbeinharten Knochensubstanz. Dieser so gearteten Schlifffläche entspricht eine gleiche, in die Hohlfläche hineinpassende Convexität an der hinteren Seite des Radiusköpfchens. Doch eins ist auffallend: Legt man die beiden correspondirenden Flächen aneinander, so steht das abgebrochene Stück tiefer wie der übrige Theil des Kopfes; es ist herabgesunken und ist an der sonst den Hals repräsentirenden Stelle gelagert. Diese Partie des Halses ist somit Schliff- und Bewegungsfläche geworden, was sich auch dadurch kennzeichnet, dass die Kapsel sich am unteren Ende des Collum, an der Diaphyse in einer Breite von 1 Cm. ansetzt; von hier steigt sie ziemlich steil nach beiden Seiten gegen den oberen Rand des Radiusköpfchens an. Demgemäss ist auch die Figuration der glatten Knochenfläche: in ihrem mittleren Theile breit und hoch, hier der concaven Fläche conform, nach den beiden Endpunkten, deren Verbindung 3 Cm. lang ist, sich stark verjüngend und spitz zulaufend.

Die nach oben zugewandte Fläche des Radiusköpfchens, die tellerförmige Grube ist in ihrer Form und Gestalt eigenthümlich verändert. Wir können zwei Hälften unterscheiden, eine nach vorn gelegene, mit intactem Knorpel bedeckte und eine hinten befindliche, knorpellose, eine glatte Schlifffläche aufweisende. Die letztere ist im äusseren Theile breit, concav, im inneren, schmäler werdend, convex. Eine scharfe Kante trennt die glatte Fläche der Fovea capituli von der des Collum und bildet so zwei fast rechtwinklig zueinander gestellte Flächen.

Die Vorder- und Aussenfläche des Köpfchens ist unregelmässig höckerig, glatt, gewulstet, springt stärker wie gewöhnlich hervor. Der Durchmesser des ganzen Capitulum radii beträgt 3 Cm.

Bedeutende Abweichungen bietet am oberen Ende der Ulna die Gelenkfläche für das Radiusköpfchen, die Fovea sigmoidea minor, dar. Während sie im Normalen an der Basis und der Innenfläche des Proc. coronoideus, direct von vorne nach hinten mit leichter Aushöhlung und in der Axe der Ulna gelegen ist, zieht sie (s. Taf. II Fig. 2) in schräger Richtung, muldenförmig, von der äusseren Begrenzung des Kronenfortsatzes nach aussen und ruht hier auf einem Knochenvorsprung, der sich von der dem M. supinator brevis zum Ursprung dienenden Leiste erhebt. Die Fläche ist in ihrer ganzen Ausdehnung mit Knorpel belegt; sie ist durch eine kleine, in der Nähe des Proc. coronoideus befindliche, von vorne nach hinten verlaufende Erhabenheit in zwei ungleiche Theile getrennt. In den grösseren derselben passt das abgebrochene Stück des Ra-

diusköpfchens mit seiner convexen Aussenfläche hinein, doch nur derjenige Abschnitt derselben, der mit einem Knorpelüberzug versehen ist; der äussere, nur aus Knochen bestehende ist von jenem durch eine scharfe Linie differenzirt (Taf. II Fig. 3). Der kleinere Theil der Fovea sigmoidea minor wird von dem Radiusköpfchen selbst zur Articulation benutzt.

In ganz besonderer Weise ist endlich noch die Eminentia capitata verändert worden (Taf. II Fig. 2). Der Ansatz der Kapsel, die fibrösen Gewebe haben sich von der äusseren und der unteren Seite mehr nach einwärts und nach vorne oben geschoben, so dass der der Eminentia capitata zukommende Raum an Gelenkfläche eine Einbusse erlitten hat. Auch hier ist dieselbe pathologisch deformirt, und stellt mit Ausnahme eines gegen die Trochlea zu gelegenen knorpeligen Theiles eine glatte Schlifffläche dar. An denjenigen Punkten, an denen die Gelenkflächen keine Berührung mit einander haben, ist der Knorpel entweder bereits geschwunden, oder wie einzelne beginnende Defecte zeigen, im Verschwinden begriffen. Die Gestalt der an der Articulation betheiligten Fläche hat hierdurch ein ganz anderes Aussehen erhalten. Während sonst die Breite der Gelenkfläche von unten nach oben zunimmt, hat das Verhältniss sich umgekehrt, so dass sie gegen den Humerus zu spitz ausläuft.

Die Deutung, welche wir den eben beschriebenen Präparaten beilegen, und die Art der Entstehung, welche wir uns auf Grund derselben construiren dürfen, möchte wohl folgende sein.

Durch ein Trauma irgend welcher Art hat sich Jemand eine indirecte oder directe intracapsuläre vollständige Fractur der hinteren Partie (fast 1/2) des Radiusköpfchens zugezogen. Während der Radius nach vorne und in die Höhe rückte, blieb das abgebrochene Stück liegen und kam dadurch tiefer zu stehen. Durch diese Dislocation wurde die Heilung beeinträchtigt. Weder knöcherne, noch bindegewebige Vereinigung erfolgte, sondern es kam die sogenannte isolirte Vernarbung der Bruchflächen zu Stande, d. h. dieselben erhielten durch Resorption gleichmässige Oberfläche, überzogen sich mit compacter Substanz und gewannen durch Abschleifungen ein sehr glattes, polirtes Aussehen. In Folge der mangelhaften Adaption der Bruchstücke stand das abgebrochene hintere Fragment mit dem Halse in Berührung. In Folge dessen wurde die Knochenoberfläche desselben mit in den Process hineingezogen, sie bildete sich zur Schlifffläche um, während der Kapselansatz allmählich abwärts geschoben wurde. Die rotatorischen Bewegungen, welche diese Veränderungen hervorriefen, wickelten zwischen den beiden Bruchstücken sich so

ab, dass das grössere der sich drehende, das kleinere der fast nahezu feststehende Theil war. Daher zeigte auch, wie gewöhnlich, die convexe Fläche des ersteren eine grössere Ausdehnung, wie die concave des zweiten; sie hatte hierdurch einen Spielraum für ihre Bewegungen erhalten. An der Ausführung der Rotationen nahmen die eigentlichen Gelenkflächen von Radius und Ulna nur in geringem Maasse Theil, besonders war dies der Fall von der äusseren, convexen, knorpeligen Fläche des abgebrochenen Segments und der dieser zur Unterlage dienenden, an die Stelle der Fovea sigmoidea minor getretenen Fläche der Ulna. Die difforme Gestalt derselben hatte sich einmal durch die anomale Lage des Bruchstücks, besonders aber dadurch ausgebildet, dass es durch Zug der in der Richtung nach aussen wirkenden Kapselbänder bei Drehbewegungen des Radiusköpfchens zu Osteophytenwucherung, zu Knochenneubildung gekommen war, deren Oberfläche sich dann mit neuen von der ursprünglichen Gelenkfläche ausgehenden Knorpelproductionen bedeckt hatte.

Durch das Hinaufrücken des Radius kam die obere Kante der Bruchfläche des Köpfchens an die Vorderfläche der Eminentia capitata zu stehen. Beim Vollziehen von Bewegungen übte jene gegen die knorpelbelegte Fläche einen Druck aus, der zur Folge hatte, dass sowohl an der tellerförmigen Grube, und zwar hier in schräger Richtung, als auch an der Eminentia capitata Schlifflächen entstanden, die entsprechend der Bewegungsform am Oberarm, Flexion und Extension, schraubenförmig von innen unten nach aussen oben verliefen, während an der Fovea capituli, conform der Pro- und Supination, die Ausdehnung in der Breite überwog; diejenigen Stellen der Humerusgelenkfläche, die bei dem Ablauf der Bewegungen nicht benutzt wurden, verloren ihren Knorpelüberzug.

Der Träger des Präparats hatte demnach von seinem Arme Gebrauch gemacht, wenn auch die Bewegungsfähigkeit im Ellenbogengelenk nicht in dem vollen Umfange wie auf der gesunden Seite vor sich gegangen war.

Dieser eben beschriebene Ausgang der Heilung bei Fractura capituli radii steht bis jetzt allein da. Es erfolgt nämlich, soweit die geringe Zahl einschlägiger Beobachtungen hierfür Anhaltspunkte (s. Bruns, l. c.) gibt, entweder knöcherne Vereinigung, und zwar stets mit Dislocation, oder das Bruchstück verwächst mit dem Proc. coronoideus, oder das Fragment wandelt sich in einen freien Gelenkkörper um, besonders dann, wenn das abgebrochene Stück von ge-

ringer Grösse ist. Doch, wie ein Fall von Hueter[1]) zeigt, kann dies auch bei einem grösseren Segment sich ereignen. Er entfernte bei einem jungen Mädchen durch Eröffnung des Ellenbogengelenks ein Bruchstück, das aus zwei Dritteln des Radiusköpfchens bestand und noch an einem langen Kapselstreifen festhing.

Weshalb in unserem Falle die Fragmente sich in die den Bewegungen entsprechenden, congruenten Formen umgebildet haben, lässt sich schwer entscheiden. Es ist möglich, dass mangelhafte Behandlung, ungenügende Fixation, frühzeitige Bewegungen hierfür zu beschuldigen sind.

1) Verhandlungen der deutschen Gesellschaft für Chirurgie V. Congress. 1876. S. 39.

Erklärung der Abbildungen.

(Tafel II.)

Fig. 1. Das Präparat ist so gedreht, dass die hintere Fläche nach innen und vorne zu liegen kommt.

a Das hintere abgebrochene Stück des Radiusköpfchens.
b Der übrige Theil des Capitulum radii.
c Die concave Schlifffläche des Fragments, welche in
d die convexe Schlifffläche von Köpfchen und Hals gelagert ist.
e Concav-convexe Schlifffläche der Fovea capituli.
f Der knorpelige Theil der tellerförmigen Grube.
tr Tuberositas radii.

Fig. 2. Vorderansicht der Gelenktheile von Humerus und Ulna bei gestreckter Stellung.

g Schlifffläche der Eminentia capitata, in Articulation mit *e* Fig. 1.
h Knorpelfläche mit einzelnen Defecten.
i Fovea sigmoidea minor, in welcher die äussere Fläche des Bruchstücks und zwar nur der knorpelige Theil desselben ruht.
k Proc. coronoideus.

Fig. 3. Aeussere Fläche des Fragments *a* Fig. 1.
l Knorpeliger Theil, *m* knöcherner.

VI.

Kritische und experimentelle Untersuchungen über die Nervennaht und Nervenregeneration.

Von

Dr. Louis Wolberg,

Arzt am Warschauer Bersohn-Baumann'schen Kinderhospital.

(Fortsetzung von Bd. XVIII. S. 533.)

II. Eigene Thierversuche und mikroskopische Untersuchungen.

Um mir eine selbständige Meinung von der Nervennaht und ihren Erfolgen zu bilden und um den De- und Regenerationsprocess der Nervenfasern selbst zu durchschauen, vollführte ich vom 12. Mai 1880 bis zum 6. April 1881 eine Reihe von 30 Thierexperimenten; sieben jedoch von ihnen können nicht zu meinen Zwecken dienen, und zwar aus verschiedenen Ursachen: entweder nämlich starb das Thier während oder alsbald nach der Operation (während der Operation sind nur zwei Katzen gestorben), oder es entwickelte sich in einigen von diesen verunglückten Fällen wegen mangelhafter Nachbehandlung oder nicht antiseptischer Operationstechnik — Gangrän der operirten Extremität, wodurch der total veränderte Nervenstamm für die mikroskopische Untersuchung verloren war.

Anfangs wollte ich einzig den Einfluss der Nervennaht auf die Regeneration untersuchen, später jedoch interessirte ich mich für den Verlauf der Regeneration und Degeneration selbst und führte deshalb, ausser der directen und paraneurotischen Nervennaht, noch andere Operationen aus, und zwar wurden folgende Versuche ausgeführt:

Die directe Nervennaht alsbald nach der Durchschneidung wurde 10 mal ausgeübt; 9 mal am Ischiadicus (bei 4 Hühnern und 5 Katzen), 1 mal am Vagus bei einer Katze.

Die paraneurotische Nervennaht wurde 4 mal am Ischiadicus ausgeführt, 2 mal an Katzen, 2 mal an Hühnern.

Eine temporäre Quetschung mittelst einer Fadenschlinge führte ich 4 mal aus; 3 mal an Katzen, ein einziges Mal

am Huhne. — Einmal wurde bei einer Katze der Nerv zur Hälfte durchgeschnitten und alsbald paraneurotisch genäht.

Einmal wurde der Ischiadicus nur angestochen bei einer Katze.

Aus einem Bündel des Ischiadicus (der oben aus drei Bündeln besteht) wurde 1 mal ein kleines Stückchen resecirt, ohne die Enden zu nähen.

Zuletzt wurde in einem Versuche ein 1½ Cm. langes Stück aus dem Ischiadicus resecirt und das periphere Nervenende an einen Nachbarmuskel angenäht.

Fast alle Experimente habe ich am Ischiadicus ausgeführt, nur 1 mal, im VII. Versuche, wurde der Vagus genäht.

Obgleich die Regeneration bei Vögeln schneller und besser vor sich geht, als bei Säugethieren, und obgleich die Versuche an Katzen, wegen der schweren Narcotisation dieser Thiere, mehr Umstände als die an Hühnern machen, führte ich trotzdem die meisten Experimente (16 an Zahl) an Katzen aus, weil der Ischiadicusdurchschneidung eine Lähmung der Extremität folgt, und da eine Immobilisation des Gliedes fast unmöglich war, so ging das Thier umher, wobei freilich ein Huhn gezwungen war, sich auf das operirte Bein zu stützen, was oft zu Decubitus u. s. w. führte, während eine Katze sich leidlich mit drei gesunden Beinen Rath gab und das operirte Glied zu schonen verstand; deshalb waren die Endresultate besser bei Katzen, als bei Hühnern.

Der Ischiadicus wurde parallel dem Femur unterhalb des Trochanter auf einer Strecke von 4—5 Cm. freigelegt und dann die beabsichtigte Operation mit allen Vorsichtsmaassregeln ausgeführt. Bei allen Versuchen wurden die antiseptischen Cautelen berücksichtigt, die meisten Experimente führte ich unter 2 proc. Carbolspray aus. Als Nähmaterial benutzte ich das gewöhnliche Catgut Nr. 0 oder Nr. 1, da mir damals das Lister'sche (141) weiche Chromcatgut, dem Jeder sicherlich bei der Nervennaht den Vorzug geben wird, leider noch unbekannt war. Der Nerv wurde entweder mit einer sehr scharfen Scheere, oder mit dem Graefe'schen Kataraktenmesserchen durchgeschnitten.

In den meisten Versuchen bediente ich mich zur Nervennaht der gewöhnlichen chirurgischen Nadel, da ich auf die Idee meiner flachen Nervennadel damals noch nicht gekommen war; sie wurde erst erfunden resp. verfertigt, als meine Versuche bereits ihrem Schlusse nahten; bei der Vagusnaht und einmal auch beim Ischiadicus wurde übrigens meine Nadel bereits benutzt. Bei den gewöhnlichen Nadeln

suchte ich immer die feinsten Nummern aus und führte deren Schneide durch den Nerven mit aller Vorsicht, parallel dem Faserverlaufe, um die Primitivfasern so wenig wie möglich zu beschädigen. Die Hautwunde wurde mit Catgut (Nr. 2) genäht. Drains benutzte ich nie. Vom Verbande wurde ebenfalls Abstand genommen, da es keine Möglichkeit war, denselben am Thiere auf längere Zeit zu fixiren. Die Thiere gingen frei umher, wodurch freilich die operirte Extremität vielen Beschädigungen ausgesetzt war.

Diese Einzelheiten führe ich nur deshalb an, da sie zugleich erklären, weshalb mir, trotz der vorsichtigsten Operationstechnik und trotz sorgfältiger elektrischer Nachbehandlung, die Heilung per primam intentionem zu beobachten nicht gelungen ist, mit Ausnahme eines einzigen Falles, wo ich deren Beginn unter dem Mikroskop beobachtet zu haben glaube.

Nach der Operation liess ich die Thiere kürzer oder länger am Leben; der kürzeste Termin, wonach das Thier durch Chloroform getödtet wurde, war 24 Stunden, der längste — 98 Tage. Einige Tage nach der Operation, nachdem die Hautwunde bereits gut verklebt war, begann ich das operirte Glied mit dem faradischen Strom, der durch die Stöhrer'sche Inductionsmaschine oder den Du-Bois-Reymond'schen Schlittenapparat geliefert wurde, zu behandeln; es wurde bald der ganze Nervenstamm, bald die einzelnen von ihm abhängenden Muskeln elektrisirt. Die Hautsensibilität wurde durch seichte Nadelstiche oder Berührungen mit einem erhitzten Drahte geprüft. Ausser dieser Untersuchung am wachen Thiere wurde noch in den letzten Minuten, als das Thier bereits durch $CHCl_3$ tief narcotisirt war, der operirte Nerv auf einer langen Strecke freigelegt, durch Glasplatten von den anliegenden Geweben isolirt, vom Rückenmark abgetrennt und jetzt mit dem elektrischen Strom auf seine Leitungsfähigkeit untersucht; dasselbe wurde auch mit den einzelnen Muskeln vorgenommen.

Nach dem Tode wurde der operirte und der normale Nerv der anderen Extremität lospräparirt; letzterer diente zum Vergleiche mit dem pathologischen. Das scheint mir der einzig richtige Weg, um allen möglichen Irrthümern zu entgehen. Freilich müssen zu diesem Zwecke beide Nerven in allen Richtungen ganz gleich behandelt und untersucht werden.

Einige Fasern wurden frisch untersucht, entweder in Collodium, wenn sie ungefärbt waren, oder, nachdem sie mit Osmiumsäure oder Picrocarminlösung gefärbt wurden, in Glycerin oder auch in Damarlack; letztere nach vorangegangener Behandlung mit absolutem Alkohol

und Ol. caryophyllorum. Letztere Methode eignet sich nur für die Untersuchung der Axencylinder und der Kerne; das Nervenmark wird dabei verflüssigt und geht in eine durchsichtige farblose, homogene Masse über, die sich der feineren Untersuchung entzieht.

Ausser frischen Fasern habe ich alle Nerven im erhärteten Zustande untersucht; zu diesem Zwecke lagen sie eine längere Zeit in Müller'scher Flüssigkeit (2 Theile Kali bichrom., 1 Theil Natri sulf. auf 100 Theile gewöhnlichen Wassers). Ich muss aber hinzufügen, dass ein degenerirter Nerv eine viel längere Zeit zur Erhärtung in Anspruch nimmt, als ein normaler; in einigen Fällen konnte sogar der nöthige Erhärtungsgrad in Müller'scher Flüssigkeit nicht erhalten werden und dann wurden nach 6—8 Wochen die Nerven aus dieser Flüssigkeit genommen und einige Tage mit Alkohol oder leichter Chromkalilösung (2:1000) behandelt, wonach sie erst zur Verfertigung von Präparaten geeignet waren.

Von diesen erhärteten Nerven wurden entweder die Fasern durch Zerzupfung mit feinen Nadeln isolirt und untersucht, oder, und zwar grösstentheils, feine Quer- und Längsschnitte verfertigt. Die Querschnitte eignen sich ganz besonders für die Untersuchung der Axencylinder.

Als Tinctionsmittel benutzte ich für die aus erhärteten Nerven stammenden Präparate leichte Picrocarmin- und Carminlösungen, seltener wurden Hämatoxilin und Bismarckbraun angewandt; durch letztere zwei Mittel werden die Kerne sehr schön dargestellt. Ueberosmiumsäure kann für erhärtete Nerven nicht dienen; dasselbe gilt für Goldchloridnatriumlösung, mit der ich ebenfalls nie instructive klare Bilder erhalten habe. Uebrigens wurden alle letzteren Mittel nicht aus Noth von mir geprüft, sondern nur, um die von anderen Verfassern, die sich jener Methoden bedienten, erhaltenen Resultate zu verificiren. Meinen Zwecken genügte Carmin und Picrocarmin; durch sie werden die Axencylinder, die Kerne und die Bindegewebsfasern sehr schön gefärbt, das Nervenmark aber bleibt ungefärbt und ist sehr klar in Gestalt gelblicher glänzender Kugeln oder Stückchen zu sehen. — Die so behandelten Präparate wurden in Glycerin oder Damarlack mit dem Hartnack'schen Mikroskop, Oc. 3. Syst. 7 oder Oc. 3. Syst. à immersion 11 untersucht (Vergrösserung 300 resp. 850 mal).

Ich halte es für unnöthig, jeden meiner Versuche einzeln zu beschreiben, da dies einen viel zu grossen Raum in Anspruch nehmen und selbstverständlich zu Wiederholungen führen würde, die unnütz und dem Leser peinlich wären. Deshalb begnüge ich mich lediglich

mit einer kurzen Darstellung der von mir beobachteten Vorgänge und der aus denselben geschlossenen Folgerungen.[1]) Wir wollen nun die Degeneration und Regeneration der Nerven, jede einzeln, beschreiben.

a) Degeneration der Nervenfasern.

Nach einer vollständigen Nervendurchtrennung, einerlei ob der Nerv hiernach genäht, oder nicht genäht wurde, wie auch nach einer temporären Ligatur des Nervenstammes, wird das centrale Nervenende fast gar nicht degenerirt. Nur an seinem unteren Ende wird mit der Zeit eine kolbenartige Verdickung wahrgenommen, die aus neugebildeten Bindegewebsfasern besteht; letztere liegen zwischen den Primitivfasern, die in ihren unteren Enden das Myelin einbüssen, das auf einer Strecke bis zum ersten oder zweiten Ranvierschen Ringe allmählich resorbirt wird.

Diese Veränderungen sind, meiner Meinung nach, nur als von der Entzündung abhängende aufzufassen und deren Intensität hängt lediglich von der Art und Stärke des gesetzten Traumas und der darauf folgenden Neuritis ab. Wurde das Experiment sehr vorsichtig gemacht und war die Nachbehandlung sorgfältig durchgeführt, so war die Myelindegeneration am centralen Nervenende minimal zu nennen.

Die Axencylinder des centralen Endes bleiben total unverändert und verlaufen in diesem Zustande bis an das beide durchschnittene Enden vereinigende intermediäre Bindegewebe.

In den Schwann'schen Scheiden habe ich gewöhnlich eine vergrösserte Zahl der Neurilemmkerne wahrgenommen, nie jedoch Uebergangsstufen derselben gesehen, worauf ich weiter unten zurückkommen werde.

Was die Degeneration des peripheren Nervenendes betrifft, so sind in diesem Punkte meine Untersuchungen mit denen aller anderen Verfasser, Neumann und Dobbert ausgeschlossen (s. S. 531), einverstanden und beweisen, dass die Degeneration des Myelins ganz vom Axencylinder unabhängig ist. Mit Ausnahme derjenigen Fälle, wo wir es mit Verheilung der Nervenenden per primam intentionem zu thun haben und was mir nur in einem einzigen meiner Versuche, und zwar im Anfangsstadium ihrer Entwicklung zu sehen geglückt war[2]), kommt es im peripheren Nervenende nach jedem Trauma, ob totale oder halbseitige Durchschneidung, ob Ligatur

1) In meiner in russischer Sprache erschienenen Doctordissertation über dasselbe Thema sind übrigens alle diese Versuche einzeln beschrieben worden.

2) Siehe unten S. 93.

oder tiefe Nadelstiche, zur Degeneration des Nervenmarks. Es wird bald in einigen, bald in mehreren, und meistens in allen Nervenfasern degenerirt. Sie beginnt bei Katzen und Hühnern bereits 44 Stunden nach der Operation sich zu entwickeln und kommt gleichzeitig im ganzen Verlaufe des peripheren Nervenendes zum Vorschein. In den ersten Tagen nach der Operation ist zwar im oberen Ende des peripheren Nervenstumpfes die Degeneration stärker ausgeprägt, als weiter unten, das will aber nicht sagen, dass die Entwicklung der Degeneration eine centrifugale Richtung einschlägt und hängt lediglich davon ab, dass die eigentliche paralytische Degeneration, die im ganzen peripheren Nervenstumpfe gleichzeitig entsteht, in dessen oberem Ende mit der durch das Trauma hervorgerufenen entzündlichen Degeneration zusammenfällt; letztere beschränkt sich auf eine kurze Strecke, auf der freilich die Degenerationsvorgänge auch schneller vor sich gehen. — Meine Meinung stimmt also mit der von Benecke (68) und auch Colosanti (bei 138, p. 311) ausgesprochenen vollständig überein, da sie ebenfalls eine gleichzeitige Entwicklung der Degeneration im ganzen peripheren Nervenstumpfe zugeben; hingegen sprechen sich Erb (84), Neumann (138) und Tizzoni (111) für deren centripetale, Krause (bei 138, S. 319), Ranvier (75) u. A. aber für deren centrifugale Richtung aus.

Die paralytische Degeneration ist eine unvermeidliche Folge der Lostrennung eines Nervenstückes vom Centrum; die entzündliche dagegen hängt nur von der gesetzten Läsion und deren weiterem Verlaufe ab und ist deshalb bald stärker, bald leichter ausgeprägt im Gegensatz zu der paralytischen, die immer einen und denselben Verlauf nimmt.

Im Anfangsstadium der paralytischen (auch entzündlichen) Degeneration zerfällt das Nervenmark in ziemlich grosse abgerundete Klumpen; durch gerade Linien begrenzte Querstückchen, wie sie von anderen Verfassern beschrieben werden, hatte ich nie Gelegenheit zu beobachten, möglich jedoch, dass dieselben in den ersten Stunden nach dem Trauma entstehen, später jedoch (meine Untersuchungen beginnen erst 30—40 Stunden nach dem Trauma) abgerundet werden. Diese Kugeln berühren sich theilweise, oder stehen eine von der anderen mehr oder weniger weit ab; zwischen denselben verläuft der unversehrte Axencylinder, den man am besten in den freien Räumen zwischen zwei Markkugeln beobachten kann. An anderen Stellen wird er durch das geronnene Nervenmark derart bedeckt, dass er gar nicht wahrzunehmen ist, was einige Verfasser,

wie Korybut-Daszkiewicz (117) und Pacanowski (116), bewog anzunehmen, dass der Axencylinder bei der Degeneration in quere Stückchen zerfällt. Das ist jedoch ein Irrthum, wovon sie sich leicht überzeugen könnten, wenn sie die Nervenfasern in jenem Stadium untersuchen würden, wo das Nervenmark bereits vollständig durch Resorption geschwunden ist und nur der intacte Axencylinder in der leeren Schwann'schen Scheide vorliegt.

Die degenerativen Markveränderungen kamen mir zuerst in den kolbenartigen, die Ranvier'schen Schnürringe begrenzenden Verdickungen zum Vorschein; diese, gewöhnlich rund, werden nun eckig und allmählich immer kleiner, bis sie mit der Zeit vollständig verschwinden, so dass die in Degeneration begriffenen Nervenfasern weder Ranvier'sche Schnürringe, noch Lautermann'sche Einkerbungen aufzuweisen haben; beide verdanken, wie bekannt, ihre Entstehung nur der Vertheilung des Nervenmarks und müssen deshalb nach dessen Resorption untergehen.

Die anfangs ziemlich grossen Markkugeln zerfallen in immer kleinere und kleinere Kügelchen von glänzend gelber Farbe, die weder durch Carmin noch Picrocarmin gefärbt werden.

Zuletzt zerfallen die kleinsten Kügelchen in eine Art aus ganz feinen Partikelchen bestehender Emulsion, die schliesslich auch resorbirt wird, und die Nervenfaser wird nun in eine marklose umgeändert, wobei die zahlreichen, der Innenwand der Schwann'schen Scheide anliegenden Kerne, die in gewöhnlichen Verhältnissen durch das Mark verdeckt werden, nun ganz besonders zum Vorschein kommen.

Es wäre mir schwer, zu bestimmen, wann die Degeneration des Nervenmarks vollendet ist, denn in einigen Nervenfasern sah ich bereits 23 Tage nach der Nervendurchschneidung (und noch früher nach der Ligatur) keine Spur von Nervenmark, hingegen in anderen Fasern war es noch in Gestalt grösserer oder kleinerer Kugeln vorhanden. Die Schnelligkeit der Myelindegeneration hängt von vielen Bedingungen ab, unter denen die Thiergattung, das Alter, Dicke des operirten Nervenstammes, Art des gesetzten Traumas u. s. w. wohl zu nennen wären. — Da wir uns für diese Frage nicht speciell interessiren, so genügt es, darauf hingewiesen zu haben.

Ich will noch bemerken, dass 63 Tage nach der Durchschneidung eines Nerven bei einer Katze dessen peripherer Stumpf keine Myelinkugeln mehr enthielt; seine Primitivfasern bestanden lediglich aus Axencylindern und Schwann'schen Scheiden, in denen zahlreiche Kerne wahrzunehmen waren. — Die Schwann'schen Scheiden falten

sich nun und legen sich in einigen Primitivfasern an die Axencylinder, in vielen jedoch werden sie von letzteren durch eine homogene, durchsichtige, farblose Substanz getrennt. Diese Substanz scheint mir eine transsudative Flüssigkeit zu sein, die aus den erweiterten Gefässen durch die Poren der Schwann'schen Scheiden in dieselben durchsickert; letztere fallen nicht zusammen, weil sie theilweise durch die Anheftungen an die Perineuriumfasern, theilweise aber durch das von Kühne und Tizzoni (111) unlängst innerhalb der Primitivfaser entdeckte, nach Auflösung des Myelins in Chloroform besonders leicht wahrzunehmende Hornreticulum behindert werden.

Weshalb kommt es nach Nervendurchschneidung zur Degeneration des Nervenmarks im peripheren Ende? Diese Frage wird weder von meinen Vorgängern, noch von mir entschieden. Klar ist es, dass die Nervencentra einen wichtigen Einfluss auf die vitalen Vorgänge in den peripheren Nerven ausüben, eine nähere Erklärung dieser Thatsache ist jedoch zur Zeit unmöglich und ich glaube, statt eine wankende, schnell erfundene Hypothese aufzustellen, diesen Gegenstand lieber der Zukunft überlassen zu müssen. — Ebenfalls können wir noch nicht mit Gewissheit aussagen, was aus dem degenerirten Nervenmarke wird, worin es sich verändert und wo es nach Verlassung der Primitivfasern bleibt. Neumann (53) und Dobbert (114) meinen, dass es mit den Axencylindern zugleich in eine Art homogener protoplasmatischer Substanz verwandelt werde. Ich kann, laut meinen Untersuchungen, diese Aussage nicht bestätigen, da ich den Axencylinder bei Degeneration des peripheren Nervenstumpfes sich nicht verändern sah. Tizzoni (111) und Korybut-Daszkiewicz (117) meinen dagegen, dass das in einzelne Tröpfchen zerfallene Nervenmark durch Wanderzellen aufgesogen werde. Diese dringen ins Innere der Primitivfasern nicht nur von der Durchschnittsfläche des Nerven, sondern auch durch die Poren der Schwann'schen Scheiden, denn sie wurden von Tizzoni innerhalb der Primitivfasern selbst nach Nervenquetschung oder nach Einspritzung reizender Flüssigkeiten in den Nerven, ohne Oeffnung der Primitivfasern, vorgefunden. — Durch diese Wanderzellen werden nun die Marktropfen aufgenommen und total aufgelöst. Hiernach verlassen die Wanderzellen die Primitivfasern, ein Theil von ihnen geht aber hier wahrscheinlich zu Grunde.

Der Zerfall des Nervenmarks scheint vor Ablauf von 24 Stunden nach der Operation nicht zu beginnen, wenigstens in zwei Fällen, wo das Thier 24—30 Stunden nach der Operation getödtet wurde, sah ich noch durchaus normale Nervenfasern im peripheren Nerven-

stumpfe. In allen anderen Versuchen, wo das Thier 44 Stunden und darüber lebte, sah ich immer, ob eine Naht angelegt wurde oder nicht, Degenerationssymptome in den Primitivfasern entstehen. — Die Nervennaht hat auf die Schnelligkeit der Entwicklung dieser Symptome keinen Einfluss. Nur in den ersten Tagen nach der Operation sind in der Nähe der Ligatur die degenerativen Symptome stärker ausgeprägt, da durch das gesetzte zweifache Trauma (Durchschneidung und Reizung durch die Ligatur) auch eine entzündliche Degeneration stattfindet, deren Symptome mit denen der paralytischen Degeneration zusammenfallen. Nachdem die reactive Entzündung beendigt ist, dann sind die Degenerationserscheinungen im ganzen peripheren Nervenstumpfe, und zwar in allen Fällen, mit oder ohne Naht, gleichmässig ausgesprochen.

Ich habe schon mehrmals darauf aufmerksam gemacht, dass bei der Degeneration der Nervenfasern die Zahl der Kerne der Schwann'schen Scheiden merklich zunimmt. Das wird alsbald, noch im Anfangsstadium der Degeneration beobachtet, erreicht jedoch seinen Höhepunkt alsdann, wenn das Nervenmark bereits resorbirt ist und die Schwann'sche Scheide nur den Axencylinder einschliesst. Alsdann sehen wir der Innenwand der Schwann'schen Scheide viele längliche Kerne anliegen, die bald einzeln, bald gruppenweise vertheilt sind; unter all diesen Kernen gelang es mir jedoch nie, Uebergangsformen zu beobachten, die auf Theilung und Proliferation der Kerne hindeuten könnten, und deshalb sehe ich mich gezwungen, die bereits früher von Schiff (13) und Engelmann[1]) ausgesprochene Meinung zu bestätigen, dass *die Kernvermehrung nicht ihrer Proliferation zuzuschreiben ist, sondern dass dieselbe Quantität von Kernen auch in normalen Verhältnissen in den Primitivfasern zugegen ist, jedoch durch das Nervenmark verdeckt, der Beobachtung sich entzieht und erst nach Resorption des Nervenmarks augenscheinlich wird.* Viele Verfasser, wie z. B. Korybut-Daszkiewicz, Gluck, Neumann, Dobbert, Leegard, Hjelt, Einsiedel, Weir-Mitchell, sind entgegengesetzter Meinung, und obgleich auch sie weder Uebergangsformen, noch Kerntheilung gesehen haben, so halten sie doch an deren Proliferation fest, ja einige sogar von ihnen, wie Hjelt, Einsiedel, Leegard, Gluck, Weir-Mitchell fassen diese Kerne als das wichtigste Material für die spätere Neubildung junger Nervenfasern auf, wovon noch weiter unten die Rede sein wird.

1) Ueber Degeneration von Nervenfasern. Pflüger's Archiv, XIII. 486, nach Neumann (138) S. 318.

Die Axencylinder nehmen bei der Degeneration gar keinen Antheil, sie bleiben intact, selbst 98 Tage nach der Nervendurchschneidung mit folgender Nervennaht, die jedoch von keiner Heilung per primam intentionem gefolgt war; das war der äusserste Zeitpunkt meiner Untersuchungen. Man könnte mir einwenden, dass trotzdem eine Prima intentio hier nicht eingetreten ist, dennoch in Folge stattgefundener Verwachsung beider Nervenenden durch Bindegewebe die Nervencentren einen gewissen Einfluss auf den peripheren Nervenstumpf auszuüben im Stande waren; dagegen habe ich aber einen meiner Controlversuche aufzuweisen, wo, nachdem aus dem Ischiadicus ein 1½ Cm. langes Stückchen resecirt wurde, sein peripheres Ende nun an den anliegenden Muskel genäht wurde, um die Verwachsung beider Nervenstümpfe und folglich den Einfluss der Nervencentra auf den peripheren Stumpf ganz auszuschliessen. — Nachdem die Katze 51 Tage nach der Operation durch Chloroform getödtet wurde, sah ich bei vollständiger Resorption des Nervenmarks die Axencylinder ganz unversehrt in den Schwann'schen Scheiden verlaufen. Diese unversehrten Axencylinder habe ich in allen meinen mikroskopischen Präparaten wahrnehmen können, ganz besonders gut sind sie aber an Querschnitten zu beobachten, wo im Centrum jeder leeren Schwann'schen Scheide ein rundlicher oder eckiger, durch Carmin schön roth gefärbter Querschnitt des Axencylinders wahrzunehmen ist (Bd. XVIII, Taf. V Fig. 4). Etwas mehr Uebung gehört dazu, um diese Axencylinder auch an Längsschnitten zu studiren, denn hier werden die Perineuriumfasern, wie auch die Axencylinder, durch Carmin oder Picrocarmin fast einerlei roth gefärbt, so dass sie nur mit Mühe von einander zu unterscheiden sind, was wohl viele Verfasser bewogen hat zu der unrichtigen Annahme, dass die Axencylinder bei der Degeneration vollständig untergehen.

Diese Dauerhaftigkeit und Unversehrtbleiben des Axencylinders hat für uns eine enorme Bedeutung, da dies der wichtigste Bestandtheil einer Nervenfaser ist. Bleibt er also in beiden Nervenstümpfen bestehen, so ist nach geschehener Nervennaht derselben die Thätigkeit des Regenerationsprocesses nicht besonders schwierig; ihm kommt nur zu, die organische Verbindung zwischen beiden Nervenstümpfen herzustellen und das in den Nervenfasern des peripheren Stumpfes resorbirte Nervenmark aufzubauen, um die Rückkehr der Nervenleitung und der vom Nerven abhängenden Functionen zu bewirken.

Wie lange bleiben die Axencylinder unversehrt bei der Degeneration des peripheren Nervenstumpfes? Darauf kann ich nicht mit Bestimmtheit antworten, da ich die Thiere nicht länger

als 98 Tage leben liess. Diese Frage von der Dauer des Intactbleibens der Axencylinder ist jedoch für die Chirurgie von ganz besonderer Wichtigkeit, denn davon hängt ja der Erfolg der secundären Nervennaht ab. Wenn wir a posteriori urtheilen werden, d. i. auf die von Esmarch 16 Monate nach der Verletzung, von v. Langenbeck 30 Monate, ja von Jessop gar nach 9 Jahren mit Erfolg ausgeübten Nervennähte Rücksicht nehmen, so müssen wir zu der Ueberzeugung kommen, dass die Axencylinder bei einigen, bis jetzt allerdings noch unbekannten Bedingungen während einer sehr langen Zeitdauer, ja vielleicht während des ganzen Lebens des Individuums intact bleiben, und auf diese Weise könnten wir an dem von Schiff ausgesprochenen Satze: „Der Axencylinder gehört zu den resistentesten Geweben unseres Organismus", festhalten.

Auf diese Weise darf ich auf Grund meiner eigenen, vielfach controlirten Beobachtungen mich der von Schiff, Philippeaux et Vulpian, Einsiedel, Remak, Weber, Magnien, Rumpff, Korybut-Daszkiewicz, Erb und Charcot verfochtenen Lehre anschliessen, dass der Axencylinder bei der Degeneration der Primitivfasern nicht untergeht; durch sie wird nur das Nervenmark verändert und schliesslich resorbirt, die Schwann'schen Scheiden bleiben ebenfalls intact.

Makroskopisch sehen wir, dass der in Degeneration begriffene Nerv seine weisse Farbe und seinen Glanz einbüsst; er wird gräulich und erhärtet in erhärtenden Flüssigkeiten viel langsamer, als ein normaler Nerv. Ich konnte an erhärteten degenerirten Nervenstämmen nie die makroskopisch an normalen wahrzunehmende quere Gestreiftheit beobachten; sie verschwand selbst dann schon, wenn, wie spätere mikroskopische Untersuchung aufwies, das Nervenmark noch nicht vollkommen degenerirt war. Ich glaube deshalb, dass diese glänzende weisse, für Nerven charakteristische Farbe und deren Querstreifung im erhärteten Zustande einzig dem intacten Nervenmark zuzuschreiben sind. — Ausserdem entwickelt sich zwischen den Primitivfasern eine gewisse Quantität von neuen Bindegewebsfasern, was wohl in der entzündlichen Reizung ihre Erklärung finden kann. Dadurch wird das Zerzupfen eines degenerirten Nerven mit zwei Nadeln viel schwerer, als in normalen Verhältnissen.

b) Regeneration der Nervenfasern.

Eine zweifache Rolle fällt der Regeneration nach Nervendurchschneidung zu: sie soll erstens das Nervenmark im ganzen peripheren Nervenstumpfe und im Ende des centralen aufbauen, und zweitens

durch Vermittelung neugebildeter Nervenfasern die Verbindung zwischen beiden Nervenstümpfen herstellen.

Eine unmittelbare Vereinigung durchschnittener Nervenfasern muss auf Grund experimenteller Untersuchungen, die von Gluck (107) und Langenfeldt (174) gemacht worden sind, wie auch in Bezugnahme auf die Analyse der casuistischen Fälle sicher zugegeben werden. — Freilich bei dieser unmittelbaren Verheilung gibt es immer eine Neubildung junger Nervenfasern, durch welche die Enden der durchschnittenen miteinander vereinigt werden, so dass eine ideale unmittelbare Verheilung in der Natur nicht stattfindet. Jene Neubildung findet jedoch sehr schnell statt und erfordert keine vorhergehende Degeneration des peripheren Nervenstumpfes, was doch bei der eigentlichen Regeneration immer, und zwar als Regel vorkommt.

In allen meinen Versuchen, mit Ausnahme eines einzigen, sah ich den peripheren Nervenstumpf zuerst der Degeneration verfallen und hierauf erst fand ein Aufbau des Myelins in den alten Nervenfasern und deren gegenseitige Vereinigung durch neugebildete Primitivfasern statt. In allen diesen Fällen kann also einzig nur von der Regeneration die Rede sein, was ich weiter besprechen werde. Hier will ich jenen Versuch (V) näher beschreiben, wo ich eine beginnende Heilung per primam intentionem gesehen zu haben glaube.[1])

Dieser Versuch wurde an einer kräftigen jungen Katze ausgeführt. Das Thier war narcotisirt, und nachdem der linke Ischiadicus lege artis freigelegt war, durchschnitt ich 4 Cm. unterhalb des Trochanter major mit einem feinen Messerchen nur ein Bündel des Ischiadicus; das andere Bündel wurde unberührt gelassen. Obgleich die durchschnittenen Nervenfasern ziemlich exact aneinander lagen, wurde einer noch besseren Coaptation wegen eine Catgutnaht (Catgut Nr. 0) paraneurotisch angelegt. Die Hautwunde wurde mit gewöhnlichen Ligaturfäden genäht.

Nach der Operation und nach dem Erwachen aus dem narkotischen Zustande war das Thier zwar lahm und ging mit Vorsicht, konnte jedoch das operirte Glied gebrauchen, stützte sich darauf, beugte und extendirte die Zehen und das Tibio-Tarsalgelenk, was nach einer vollständigen Durchtrennung des Ischiadicus in anderen Versuchen nie gesehen wurde; dort war eine vollkommene Lähmung der operirten Extremität die ausnahmslose Regel.

1) Die ausführlichere Beschreibung dieses Falles kann zugleich als Beispiel der im russischen Original für jeden Versuch einzeln gemachten Beschreibungen dienen.

Das Thier wurde 94 Stunden nach der Operation durch Chloroform getödtet und der ganze lospräparirte Ischiadicus der Erhärtung halber in Müller'sche Flüssigkeit auf 6 Monate gelegt.

Bei der nun vorgenommenen mikroskopischen Untersuchung wurden zuerst leichte entzündliche Symptome, durch Gefässerweiterung und Infiltration des Bindegewebes mit farblosen Blutkörperchen charakterisirt, wie sie nach jedem den Nerven beigebrachten Trauma gesehen werden, auch hier im centralen und peripheren Nervenstumpfe, auf eine kurze Strecke darin sich verbreitend, beobachtet. Ausserdem fällt uns die vollständige Abwesenheit aller Degenerationserscheinungen im Nervenmark beider Nervenstümpfe auf. Im peripheren Nervenstumpfe, jedoch nur auf einer kurzen Strecke, sieht man in einigen Primitivfasern das Nervenmark in grosse Kugeln zerfallen; diese Erscheinung darf also nicht als Folge einer beginnenden paralytischen Degeneration angesehen werden, denn diese fängt bekanntlich in der ganzen Faser gleichzeitig an und umfasst alle Fasern des peripheren Nervenstumpfes. Die hier wahrgenommene Marktheilung ist entweder als Erscheinung einer begrenzten entzündlichen (traumatischen) Degeneration, oder was noch wahrscheinlicher, als ein durch die vielen Reagentien bewirktes Kunstproduct aufzufassen.

Im Gegensatz zum Mangel an Degeneration sehen wir aber eine enorme Menge von den sogenannten „Regenerationszellen" (siehe weiter unten), die grösstentheils zwischen den Perineuriumfasern eingelagert sind und damit auf ihre Entstehungsart hinweisen. Ausserdem sind sie auch, und zwar bereits in beträchtlicher Menge, zwischen den Primitivfasern beider Nervenstümpfe, wie auch in dem sie verbindenden jungen Granulationsgewebe enthalten. Ihre Gestalt ist verschieden: einige sind noch rundlich, andere bereits ellipsenartig; in einigen wird eine Kerntheilung (Flemming's [119] Kernfigur) beobachtet (Taf. V Fig. 2*c*). Dann sehen wir darunter auch citronenartige, mit einem oder zwei kleinen Fortsätzen und einem langen stäbchenförmigen Kerne versehene Zellen; sogar spindelförmige, mit sehr langen Fortsätzen versehene Zellen (Taf. V Fig. 2*d*) sind schon zu bemerken. — Alle diese Zellen sind vollständig frei und kreuzen sich in verschiedenen Richtungen mit den Fasern des Granulationsgewebes, des Perineuriums oder den Nervenfasern. Sie sind im peripheren Nervenstumpfe am zahlreichsten, jedoch nur in der Nähe des freien Endes; weiter unten hören sie ganz auf. Zahlreich sind sie auch in dem beide Enden verbindenden Granulationsgewebe; im centralen Nervenstumpfe sehen wir nur wenige, und zwar nur in

den Anfangsstadien der Entwicklung, d. i. runde, ellipsoide und höchstens citronenförmige.

Im Allgemeinen sehen wir also, dass 24 Stunden nach der Operation die paralytische Degeneration sich noch gar nicht entwickelt hat, die Regeneration indessen steht bereits auf einer hohen Stufe, was auf die vollkommene Selbständigkeit und Unabhängigkeit des einen Processes vom anderen hinweist. Da ich in einigen anderen Versuchen, die mit derselben Sorgfalt und in ebenso günstigen Verhältnissen, wie der eben beschriebene, ausgeführt wurden, bereits nach 44 Stunden sehr evidente Degenerationssymptome wahrnehmen konnte und hier trotz einer zweimal längeren Zeit keine Spur davon sah, so komme ich zu der Vermuthung, dass in diesem Falle die Degeneration selbst nach einer noch längeren Zeit sich nicht entwickeln würde; andererseits aber beweist die so kräftig und zwar nur in der Nähe der Durchtrennungsstelle entwickelte Regeneration, dass wir hier an eine beginnende Heilung per primam intentionem denken dürfen.

Auf Grund also dieser, obgleich nur einzigen, jedoch positiven Beobachtung, wie auch auf der Analyse des casuistischen Materials und noch mehr auf dem Resultat meiner Vorgänger, wie Gluck und Langenfeldt, die mit mehr Glück als ich operirten, fussend, spreche ich die Ueberzeugung aus, dass es auch für die Nerven eine Heilung per primam intentionem gibt. Das so oft in meinen und auch nach so zahlreichen Versuchen anderer Experimentatoren, wie Hehn und Falkenheim, erzielte negative Resultat genügt immer noch nicht, um die Thatsache der Heilung per primam intentionem zu stürzen, und ich will lieber gestehen, dass meine Versuche vielleicht der subtilen Technik oder exacten Nachbehandlung, oder unbekannter Bedingungen, die bei Gluck's Experimenten existirten, ermangelten, als dass ich, ähnlich wie Hehn (132), Gluck's positive experimentelle und Nélaton's, Laugier's, Esmarch's, v. Langenbeck's und Kraussold's klinische Beobachtungen skeptisch bezweifle, denn noch einmal lasse ich Falkenheim's Satz (142, S. 90)[1]) gelten, dass „gegenüber einer sicher gegründeten positiven Erfahrung negative nicht schwer in die Wagschale fallen."

Zu der eigentlichen **Regeneration der Nervenfasern** übergehend,

---

1) Falkenheim hat seine im Februar 1881 gedruckte Doctorschrift (Zur Lehre von der Nervennaht u. s. w.) noch einmal in dieser Zeitschrift 1882 (auch Separatabdruck) drucken lassen; der citirte Satz ist dort S. 91 abgedruckt.

gebe ich mit vielen früheren Autoren zu, dass deren Symptome sich sehr schnell nach der Operation zu entwickeln beginnen. Die Natur beeilt sich, um den durch das Trauma gesetzten Defect zu decken.

Bereits 24 Stunden nach der Operation, wo ich noch keine Spur einer Degeneration sah, konnte ich in günstigen Verhältnissen den Beginn der Regeneration constatiren: sie bestand in der Anhäufung einer grossen Quantität rundlicher und leicht länglicher kleiner Zellen zwischen den Perineuriumfasern, die mit einem kleinen runden Kerne versehen waren (Taf. V Fig. 1). Diese Zellen befinden sich anfangs nur in dem Perineurium, das die Nervenfaserbündel umgibt, später jedoch finden wir sie auch innerhalb des Nervenfaserbündels zwischen den einzelnen Primitivfasern; diese Zellen sind ganz frei und sie kreuzen sich entweder mit den einzelnen Primitivfasern, oder liegen mit ihrer Längsaxe parallel denselben. Sie liegen bald einzeln, bald gruppenweise geordnet; eine Gruppe besteht aus 3—10 Zellen, in deren Kernen wir Theilungsvorgänge (sogenannte Kernfiguren, Kernplatten, s. Flemming 119) sehen. Die Grösse dieser Zellen kann der Leser aus der beigelegten naturgetreuen Tafel wahrnehmen.

Diese Zellen darf man nicht mit den farblosen Blutkörperchen verwechseln, letztere sind in den ersten Tagen nach der Operation ebenfalls sehr zahlreich vertreten; man darf sie nur als Symptom der dem Trauma folgenden, reactiven Entzündung auffassen; sie sind in glücklichen Fällen nur 7—8 Tage, d. i. so lange die Entzündung dauert, vorhanden. Längere Zeit wurden sie nur in Fällen, wo es zur Neuritis kam, beobachtet; in ihren Kernen sieht man nie jene Kernfiguren, die auf Zellentheilung hinweisen. Ich glaube deshalb wohl berechtigt zu sein, die von Laveran (51) und Hertz (150) ausgesprochene Meinung, dass die jungen Nervenfasern sich aus den farblosen Blutkörperchen bilden, rundweg abzuschlagen.

Ebenfalls scheint mir die von Bakowiecki, Gluck, Lent, Benecke, Weir-Mitchell, Leegard und Einsiedel verfochtene Ansicht, dass die Kerne der Schwann'schen Scheiden das Bildungsmaterial für die jungen Nervenfasern abgeben, problematisch, denn auch in ihnen sah ich weder Theilungssymptome, noch die bei Zellenwachsthum gewöhnlich vorkommenden Uebergangsstufen der Entwicklung.

Ich bin der Ansicht, dass die Regenerationszellen, aus denen sich allmählich junge Nervenfasern entwickeln, aus den Zellen des die Nervenbündel umgebenden Peri-

neuriums entstammen. In dieser Hinsicht stimmen meine Beobachtungen mit denen Hjelt's (25) ganz überein.

Die oben beschriebenen runden und ovalen Zellen verändern alsbald ihre Gestalt, und zwar an einem oder beiden Enden der Zelle wächst ein anfangs ganz kleiner Fortsatz aus, wodurch die Zelle entweder birnförmig (Taf. V Fig. 2*a*), wenn nur ein Fortsatz sich entwickelt, oder citronenförmig (Taf. V Fig. 2*b*), bei zwei Fortsätzen, wird. Mit der Zeit sehen wir, dass alle Zellen bereits zwei Fortsätze haben und citronenähnlich sind. Diese Zellen nehmen, und zwar sehr schnell, auch an Grösse zu; der Zellenkörper, sein Kern und Fortsätze werden immer umfangreicher, ihre Länge übertrifft bei Weitem ihre Breite, und deshalb nehmen die Regenerationszellen nun ihre charakteristische spindelförmige Gestalt an (Fig. 2*df*). Der früher ganz runde Zellenkern wird stäbchenförmig (Fig. 2d_1) und sehr lang, so dass er sogar den Zellenleib an Länge übertrifft und sich bis in einen von den Fortsätzen verlängert. Der Zellenkern scheint aus einzelnen quer liegenden Streifchen zusammengesetzt und wird mit einem hellen Felde (Halo) umgeben. Um dieses herum liegt das feinkörnige Zellenprotoplasma und dann kommt die feine Zellenmembran.

Bereits 44 Stunden nach der Operation habe ich in einigen günstigen Fällen citronenartige und nach 94 Stunden gar spindelförmige Zellen beobachtet.

Am 8.—10. Tage werden die Fortsätze der spindelförmigen Zellen dicker und füllen sich mit einem feinkörnigen Protoplasma aus, ähnlich dem, das den Zellenleib darstellt (Fig. 2f_1). Der protoplasmatische Inhalt des Fortsatzes kann sehr gut von seiner Hülle unterschieden werden; letztere ist eine Fortsetzung der Zellenmembran. In jener Zeit ist die zwischen den Primitivfasern vorhandene Zahl der Regenerationszellen gleich oder sogar grösser als die der im Perineurium gelagerten. Unter letzteren gibt es sehr entwickelte, wie auch in den Anfangsstadien ihrer Entwicklung begriffene Zellen; das beweist, dass die Regenerationszellen nicht alle auf einmal entstehen, sondern dass sie allmählich in Nachschüben aus den Bindegewebzellen sich bilden und weiter entwickeln, deshalb haben auch die früher entstandenen Zellen einen höheren Entwicklungsgrad erreicht, als die später entstandenen. Die Regenerationszellen wandern aus dem Perineurium zwischen die Primitivfasern in niedriger wie auch höher entwickelten Gestalten hinein; in letzterer Form jedoch häufiger, und deshalb können wir nur im Perineurium alle Formen der Entwicklung, von der kleinen runden Zelle bis zur statt-

lichen spindelförmigen (Gluck's Spindelzelle), den Ganglienzellen der Nervencentra ähnliche Gestalten beobachten, indessen sind zwischen den Primitivfasern nur die höheren Formen vertreten.

Die Regenerationszellen finden wir gleichsam in centralen wie peripheren Nervenstümpfen, am zahlreichsten sind sie jedoch in der Nähe der Durchschneidungsstelle, in den äussersten Enden beider Nervenstümpfe, wobei zu bemerken ist, dass im centralen sie gewöhnlich früher auftreten, als im peripheren. Aus beiden Nervenstümpfen wandern sie alsbald in das dieselben zur Zeit verbindende junge Granulationsgewebe; hier legen sie sich mit ihrer Längsaxe parallel dem Faserverlauf und ordnen sich reihenartig an; eine Reihe besteht aus drei bis sechs und mehr Zellen.

Im centralen Nervenstumpfe wie auch in den weiter unten liegenden Partieen des peripheren verschwinden mit der Zeit die Regenerationszellen ganz; im oberen Theile des peripheren Nervenstumpfes sehen wir sie, und zwar ordnen sie sich hier, ähnlich wie im intermediären Gewebe, reihenartig an.

Die Regeneration verbreitet sich meiner Ansicht nach in centrifugaler Richtung, denn, wie oben gesagt, sehen wir die ersten Regenerationszellen im centralen Nervenstumpfe, alsdann erst im oberen Theile des peripheren Nervenstumpfes und später auch in seinen weiter unten liegenden Theilen, wo sie später verschwinden. — Das beide Nervenenden verbindende Gewebe ist in den ersten Tagen nach der Operation frei von Regenerationszellen, nach einiger Zeit jedoch häufen sich dieselben meistentheils hier an.

Am 15.—20. Tage können wir an der Regenerationszelle eine neue Erscheinung wahrnehmen, nämlich ihr grosser Kern, der bis jetzt im Centrum der Zelle gelagert war, nähert sich mehr der Peripherie und scheint sich an die Innenwand der Zellenmembran anzulegen. Zu jener Zeit erscheint der Kern im Verhältniss zur ganzen Zelle ziemlich klein, denn dieselbe hat sich beständig vergrössert, während ihr Kern in der Grösse, in der wir ihn am 6.—7. Tage nach der Operation gesehen haben, geblieben ist. Ausserdem verwachsen die Zellen zu jener Zeit mit ihren langen Fortsätzen (Taf. V Fig. 3 *a b*) und aus einer Reihe von 5—6 Zellen entsteht nun eine Faser; sie stellt einige Ausbuchtungen, den früheren Zellenleibern entsprechend, und einige Einschnürungen dar; letztere bilden sich an Stelle der gegenseitigen Verwachsung zweier langer schmaler Fortsätze. Diese Fasern bestehen aus einer zarten Hülle und einem protoplasmatischen feinkörnigen Inhalte; letzteres sieht man überall, in den Ausbuchtungen wie auch in den

Einschnürungen, da es doch nichts Anderes, als das frühere Protoplasma der Zellen und deren Fortsätze darstellt. Die zarte Hülle wird alsdann zur Schwann'schen Scheide, der protoplasmatische Inhalt zum Axencylinder. Das Nervenmark bildet sich viel später (s. unten). In diesen jungen Fasern sehen wir viele längliche Kerne der Innenwand der Hülle anliegen; das sind die früheren Zellenkerne.

Ich habe diese jungen Fasern zuerst im intermediären, die Nervenenden verbindenden Bindegewebe wahrgenommen, wo sie ganz frei und parallel in dessen Faserverlaufe liegen. — Viel später und in sehr geringer Zahl sah ich sie auch im peripheren Nervenstumpfe, immer jedoch in dessen höheren Theilen, nicht weiter als 2 Cm. abwärts von der Durchschneidungsstelle. Im Perineurium sah ich zu jener Zeit nur Spindelzellen; sie scheinen sich hier nicht weiter zu entwickeln und erreichen den Höhepunkt ihrer Entwicklung, d. i. die Umwandlung in Fasern nur, indem sie in das zwischen den Primitivfasern gelegene Bindegewebe einwandern.

Die Regeneration beginnt also etwas früher sich zu entwickeln, als die Degeneration, später aber schreiten sie nebeneinander vor. Vier Wochen nach der Nervendurchtrennung hat die Degeneration bereits das Nervenmark in den meisten Primitivfasern vernichtet, und die Regeneration hat in günstigen Fällen bereits junge, vorläufig noch marklose Nervenfasern aufgebaut.

Bei der weiteren Entwicklung des Regenerationsprocesses verwachsen die jungen Nervenfasern unmittelbar mit den freien Enden der durchschnittenen alten Primitivfasern beider Nervenstümpfe, von denen die des peripheren noch marklos sind; auf diese Weise sehen wir bei Betrachtung eines in der Längsrichtung des Nerven gemachten Präparats aus der früheren Operationsstelle, dass die markhaltigen Fasern des centralen Nervenstumpfes in die marklosen jungen schmalen neugebildeten Fasern übergehen, diese aber wiederum sich in die ebenfalls marklosen, aber viel dickeren alten Nervenfasern des peripheren Nervenstumpfes fortsetzen. Dieses können wir bereits am 63. Tage nach einer temporären Nervenquetschung durch Fadenligatur oder nach Durchschneidung mit nachfolgender Nervennaht beobachten. Noch 4 Wochen später, im Ganzen also circa 100 Tage (ich sah es sogar schon am 90. Tage) sehen wir, dass innerhalb der jungen Nervenfasern, wie auch in den alten degenerirten Fasern des peripheren Nervenstumpfes sich neues Nervenmark abgelagert hat, das sich durch Tinctionsmittel nicht färbt, der durch Carmin und Picro-

carmin sich schön färbende Axencylinder verläuft inmitten des neuen Myelins. Das neue Nervenmark erscheint an Präparaten, die aus frischen Nerven gemacht worden sind, homogen, während es an denjenigen, die aus erhärteten Nerven entnommen sind, aus gelblich schimmernden runden Kugeln besteht; letzteres ist also Folge der Zubereitung.

Die Entwicklungsweise des neuen Nervenmarks ist mir unbekannt, denn ich sah das hergestellte Nervenmark nur in einem einzigen Versuche (XXII), wo ich das Thier nach der Operation 90 Tage leben liess. Ich glaube jedoch nicht fehlzugehen, wenn ich annehme, dass die in jungen, wie auch alten, aber marklosen Nervenfasern vorkommenden Kerne das Bildungsmaterial für das Myelin abgeben. Ein Theil dieser Kerne zerfällt wahrscheinlich und ändert sich in das neue Nervenmark um, der andere bleibt in Gestalt der Kerne der Schwann'schen Scheiden bestehen. Ich überlasse der Zukunft, diese hypothetische Vermuthung zu bekräftigen oder abzulehnen.

Die vollkommen entwickelten neugebildeten Nervenfasern verbinden auf diese Weise beide Nervenstümpfe und stellen die Nervenleitung her. Die intermediäre Narbe, die früher nur aus Bindegewebselementen bestand, ist jetzt grösstentheils aus nervösen Elementen aufgebaut, zwischen denen auch Bindegewebselemente eingebettet sind. Der ganze Unterschied eines nach Durchtrennung aufgebauten und eines ganz normalen Nervenstammes besteht darin, dass im ersteren die Nervenfasern nicht in solche regelmässige vom Bindegewebe umgebene Bündel eingetheilt sind, wie im normalen, sich vielmehr mit den Bindegewebsfasern kreuzen und ordnungslos vertheilt sind. Diese jungen Fasern haben auch einen mehr wellenförmigen Verlauf im Gegensatz zum gestreckten des normalen. — Wahrscheinlich verschwindet mit der Zeit auch dieser letzte Unterschied, und es ist dann unmöglich, den operirten Nerv vom normalen zu unterscheiden, wie es Bruch (15) in seinem Falle 4 Monate nach der Operation vorgekommen ist.

Nach geschehener Regeneration gewinnt der Nerv seine weisse Farbe und seinen specifischen Glanz wieder.

Die jungen Nervenfasern bilden sich nicht nur an der früheren Durchschneidungsstelle, sondern auch, in geringer Zahl freilich, im peripheren Nervenstumpfe zwischen den alten Primitivfasern; letztere erreichen ebenfalls ihre vollständige Entwicklung, werden markhaltig, setzen sich bis an das intermediäre Gewebe fort, wo sie sich mit den neugebildeten Nervenfasern vereinigen und dadurch mit den centralen Nervenapparaten in Verbindung kommen.

Der schnellere oder langsamere Verlauf der Regeneration hängt von vielen und verschiedenen Umständen ab. Die Art des Thieres hat einen grossen Einfluss; so sah ich und andere Verfasser bei Vögeln die Regeneration der Nerven weit schneller vor sich gehen, als bei Säugethieren; bei Frühjahrs- und Sommerfröschen sehen wir die Regeneration sehr schnell, bei Herbst- und Winterfröschen nur sehr langsam sich entwickeln. Auch das Alter des Thieres übt einen wichtigen Einfluss auf die Regenerationsdauer aus, je jünger das Thier, desto schneller die Regeneration; für die Versuche jedoch trifft dieser Satz in dieser Hinsicht nicht zu, weil die allzu jungen Thiere nach der Operation gewöhnlich früh zu Grunde gehen, wo sie aber dieselbe überleben, dort ist allerdings der Regenerationsprocess schnell beendigt.

Den Einfluss der Thiergattung und deren Alter auf die Regenerationsdauer konnte ich in meinen Versuchen nicht genügend untersuchen, da deren Zahl für die Entscheidung dieser Fragen viel zu gering und die Objecte (Hühner und Katzen) einerlei und fast alle in gleichem Alter (junge einjährige Katzen und ausgewachsene Hähne und Hühner) waren. Diese Fragen sind jedoch für die Chirurgie nicht besonders wichtig, und zwar schon deshalb, da man in dieser Richtung die an Thieren gewonnenen Resultate durchaus nicht auf Menschen übertragen darf, andererseits aber ist bis jetzt das casuistische Material der an Menschen ausgeführten Nervennaht noch viel zu gering, um daraus den Einfluss des Alters des Individuums auf die Dauer der Regeneration studiren zu können.

Viel wichtiger für unsere praktischen Zwecke ist die Frage, inwiefern die Regenerationsfähigkeit der Nerven im Allgemeinen und speciell deren Dauer durch die Art der ausgeführten Operation beeinflusst wird? Ich kann darauf laut meiner eigenen Untersuchungen mit dem Satze antworten, dass, je geringer das dem Nerven gesetzte Trauma ist, desto schneller sich die Regeneration entwickelt. Am unschuldigsten sind in dieser Hinsicht die den Nerven beigebrachten Stichwunden (ohne Continuitätstrennung des Nerven), dann die mit scharfen Instrumenten gesetzten Schnittwunden zu nennen, hierauf kommen die, wenn auch während einer kurzen Zeit, gemachten Quetschungen (temporäre Ligatur) und zuletzt die Resectionen der Nerven. Wenn ich die Nervenligatur, hinsichtlich der Regenerationsdauer, einen tieferen Platz als die gewöhnliche Schnittwunde einnehmen lasse, so muss man unter Schnittwunden die mit sofort nach der Durchtrennung ausgeführter directer oder paraneurotischer Ner-

vennaht verbundenen verstehen; denn ohne Nervennaht ist der Nerv zwar auch regenerationsfähig, nimmt aber eine längere Zeit in Anspruch, als nach der Nervenquetschung durch temporäre Ligatur.

Der Einfluss der Nervencentra auf die Regeneration ist ein ganz colossaler; das ersehe ich schon daraus, dass ich die früheste Entwicklung der Regenerationszellen (24 Stunden nach der Operation) nach einer Stichwunde des Nerven gesehen habe; bei einer gut gelungenen paraneurotischen Naht waren die Regenerationszellen erst 42 Stunden nach der Operation auf derselben Entwicklungsstufe, wie bei der Stichwunde nach 24 Stunden; das scheint davon abzuhängen, dass bei der Stichwunde nur einige Fasern durchtrennt waren und durch die anderen intacten der Nerveneinfluss der Centren ausgeübt wurde, während bei der paraneurotischen Naht, die einer vollständigen Durchtrennung des Nerven folgte, der centrale Nerveneinfluss in den ersten Stunden noch gering war. — Die Nervennaht ist für die Regeneration von grösster Wichtigkeit; durch sie werden die Nervenenden in die für die Heilung geeignetesten Verhältnisse gebracht und die geringste Verbindung beider Nervenstümpfe genügt, um den Einfluss der Nervencentra wirken zu lassen. — Ohne Nervennaht geht die Regeneration auch vor und schliesslich werden die durchtrennten Nervenenden (wenn nur keine allzu grosse Resection der Nervensubstanz ausgeübt wurde) auch durch neugebildete Nervenfasern vereinigt; wir sehen jedoch, dass dies eine fast dreimal so lange Zeit in Anspruch nimmt, als nach geschehener Nervennaht. So sah ich in einem meiner Versuche, wo an einer Katze der Ischiadicus einfach durchschnitten wurde ohne spätere Nervennaht, nach 72 Tagen die Regenerationszellen erst auf derjenigen Entwicklungsstufe stehen, wie sie bei directer Nervennaht am 23.—27. Tage beobachtet sind.

Noch augenscheinlicher erscheint der Einfluss der Nervencentra auf die Regeneration, wenn wir die Präparate aus genähten Nerven mit denen vergleichen, wo aus dem Nerven ein grösseres Stückchen resecirt wurde und also der periphere Nervenstumpf ganz von den Centren isolirt war. In diesem Falle sah ich 51 Tage nach der Operation noch keine Spur von Regeneration. Zu jener Zeit sind in den genähten Nerven bereits junge, noch marklose Nervenfasern vorhanden, die sogar schon mit den alten Fasern beider Nervenstümpfe verwachsen sind. — Der Einfluss der Nervencentra auf die Regenerationsdauer wird auch schlagend durch die Casuistik, besonders die erst unlängst ausführlicher publicirten Fälle von Busch (153) (s. Casuistik Fall 5) nachgewiesen.

Was die Art der Nervennaht, ob paraneurotische oder directe, und deren Einfluss auf die Regeneration betrifft, so kann ich mich in dieser Hinsicht nicht entscheidend für eine derselben aussprechen. Beide scheinen denselben Einfluss auf die Regenerationsdauer auszuüben, so z. B. sah ich bereits am 9. Tage, wie nach der paraneurotischen, so auch nach der directen Nervennaht die mit zwei langen Fortsätzen versehenen Spindelzellen (Taf. V Fig. 2 *f*, *f*$_1$, *f*$_2$), die ich nach Nervenquetschung erst am 15. Tage wahrgenommen habe. — Auch vom klinischen Standpunkte konnte ich in keinem meiner Versuche einen besonderen Unterschied zwischen beiden Methoden der Nervennaht wahrnehmen; wenn ich mich trotzdem jetzt, wie auch im ersten Theile dieser Arbeit, für die directe Naht ausspreche, so geschieht dies nur aus dem Grunde, weil sie, der paraneurotischen Nervennaht an praktischem Werthe und Gefahrlosigkeit gleich stehend, gewöhnlich eine bessere Coaptation der Nervenstümpfe zur Folge hat und verhältnissmässig leichter und mit weniger Umständen auszuführen ist, als die paraneurotische. Letztere ist bei feinen Nervenstämmen besonders schwer anzulegen, die directe hingegen kann mit meiner Nadel auch durch das feinste Nervenstämmchen geführt werden.

Bei der Nervenquetschung durch temporär angelegte Ligatur sehen wir die De- und Regenerationsverhältnisse etwas anders sich gestalten, als nach der Durchschneidung mit nachfolgender Nervennaht. Bei letzterer sahen wir in günstigen Verhältnissen die Regeneration sich schon dann entwickeln (nach 24 Stunden), als noch keine Spur der Markdegeneration sich zeigte; hier gilt das umgekehrte Verhältniss, da selbst 44 Stunden nach der Nervenquetschung trotz sehr sorgfältig ausgeübter Operation und bester Verhältnisse die Regeneration noch nicht begann und die Degeneration des Nervenmarks bereits entwickelt war. Die Degeneration war hier auch auf einer höheren Stufe, als sie zu jener Zeit nach Nervendurchschneidung gewöhnlich beobachtet wird, und sie war im äussersten Ende des centralen Nervenstumpfes, wie auch im ganzen peripheren, am meisten auch in dessen oberem freien Ende ausgesprochen. Die Ursache dessen glaube ich darin finden zu können, dass die Quetschung eines Nerven ein viel grösseres Trauma ist, als eine vorsichtige Durchschneidung und Nervennaht, da bei ersterer sämmtliche Nervenfasern dem Trauma unterliegen und das Nervenmark mechanisch aus der Quetschstelle oberhalb und unterhalb derselben eingedrückt wird. Es kommt also zu einer ausgesprochenen entzündlichen Degeneration, die sich in den der Quetschstelle am nächsten

liegenden Partien beider Nervenstümpfe kund gibt; ausserdem stimmt diese Degeneration im peripheren Nervenstumpfe noch mit der paralytischen überein, letztere ist im ganzen Verlaufe des peripheren Nervenstumpfes ausgesprochen und hängt von dem Unterdrücken des Einflusses der Nervencentra ab.

Die Regeneration beginnt zwar später nach der Ligatur als nach Nervendurchschneidung, mit der Zeit jedoch entwickelt sie sich sehr rasch, was wohl dadurch zu erklären wäre, dass die Coaptation der Nervenenden bei der Ligatur eine ideale ist, was doch nach Nervendurchschneidung nur zufällig zu erzielen ist. Am 15. Tage nach der Nervenquetschung sehen wir ebenfalls Spindelzellen, sie stehen aber erst auf jener Entwicklungsstufe wie nach Durchschneidung und Nervennaht am 10. Tage. Am 63. Tage nach der Ligatur sehen wir auch schon, wie nach der Nervennaht, junge, noch marklose Nervenfasern, die bereits mit den alten Nervenfasern verwachsen sind und so die Leitung herstellen. Man könnte glauben, dass bei einer Ligatur die Regenerationszellen und junge Fasern nichts zu schaffen haben, da es eigentlich keine Continuitätstrennung des Nerven und folglich nichts zu vereinigen gibt. Dem ist aber nicht so; denn eine stark zugezogene Ligatur schneidet bekanntlich alle Nervenfasern durch und lässt nur die äussere Nervenhülle intact, und deshalb bleibt an der Quetschstelle eine tiefe Furche, oberhalb und unterhalb derselben sind aber zwei kolbenförmige Verdickungen wahrzunehmen (Ausführliches siehe darüber bei Neumann [138] und Dobbert [114]). Auf diese Weise ist ein stark gequetschter Nerv mit einem durchschnittenen, durch viele Suturen paraneurotisch genähten zu vergleichen. Die Regenerationszellen entwickeln sich grösstentheils in der beide Nervenstümpfe separirenden Furche, theilweise auch im peripheren Stumpfe. Aus den Zellen werden auf bekannte Art Nervenfasern, die die alten Fasern beider Stümpfe vereinigen. — Das Nervenmark bildet sich erst später, wahrscheinlich zu derselben Zeit, als bei genähten Nerven (90 Tage); da ich in keinem Versuche nach Nervenquetschung das Thier bis zu jener Zeit leben liess, so fehlen mir darüber exactere Angaben.

Was nun die einfache Nervendurchschneidung ohne Nervennaht und die Resection kleiner Nervenstückchen betrifft, so muss ich sagen, dass nach einfacher Durchschneidung, wie auch sehr geringer Resection die Regeneration sich entwickeln kann, bei grösserer Resection jedoch gar keine Spur selbständiger Regeneration zu beobachten ist und der periphere Nervenstumpf einer schnellen Degeneration des Nervenmarks verfällt; die Axencylinder

bleiben jedoch während einer gewissen Zeit ganz intact. Meine längste diesbezügliche Beobachtung dauerte nur 51 Tage; casuistische Beobachtungen lehren uns jedoch, dass der periphere Nervenstumpf im Jessop'schen Falle noch 9 Jahre nach einer vollständigen Durchtrennung regenerationsfähig war, was eine bis zu jener Zeit gebliebene Unversehrtheit der Axencylinder desselben anzunehmen gebietet.

Nach einfachen Durchschneidungen und bei kleinen Resectionen werden die Nervenenden zuerst durch plastische Lymphe, später durch junges Bindegewebe verbunden; letzteres wird dann durch einwandernde Regenerationszellen infiltrirt und aus diesen entstehen junge Nervenfasern, die die Verbindung zwischen den alten herstellen. Dieser Vorgang hat jedoch eine viel längere Dauer als nach geschehener Nervennaht, was wir am besten durch den Vergleich beider Processe miteinander ersehen; so z. B. sah ich 33 Tage nach Excision $^1/_4$ Cm. aus nur einem Bündel des Ischiadicus Regenerationszellen erst auf der Stufe stehen, wie sie nach Durchschneidung mit folgender Nervennaht am 3.—4. Tage vorhanden sind. 72 Tage nach einfacher Durchschneidung (ohne Resection, aber auch ohne Nervennaht) waren in der bindegewebigen Narbe nur Spindelzellen vorhanden, während nach der Nervennaht zu jener Zeit schon junge Nervenfasern vorhanden sind und mit den alten bereits in Verbindung stehen. — Diese Versuche genügen, um den Einfluss der Nervencentra auf die Entwicklung und den Verlauf der Regeneration klar darzustellen.

Nachdem ich die Degeneration und Regeneration der Nervenfasern beschrieben habe, will ich noch kurz die entzündlichen Symptome schildern, die einem solchen traumatischen Eingriffe, wie der Nervendurchschneidung, der Nervennaht oder der Nervenquetschung gewöhnlich folgen. Die Intensität dieser Veränderungen hängt von dem Grade des Traumas und der Nachbehandlung ab; am geringsten sind sie nach Stichwunden und nach einfacher Durchschneidung des Nerven mittelst eines sehr scharfen Instrumentes. Viel stärker sind sie nach einer Nervennaht und am stärksten nach einer Nervenquetschung ausgesprochen. Einen nicht minderen Einfluss auf die Entwicklung der entzündlichen Symptome übt der Wundverlauf aus; je länger der Nerv dem Einfluss der Atmosphäre, dem umspülenden Eiter oder mechanischen Störungen u. s. w. ausgesetzt ist, desto ausgesprochener wird selbstverständlich seine Entzündung sein. — Die entzündlichen Symptome sind bereits makroskopisch wahrnehmbar: die Gefässe des Perineuriums sind erweitert und

strotzend mit Blut gefüllt; die aus denselben in die Nervensubstanz transsudirende seröse Flüssigkeit trägt dazu bei, dass der Nervenstamm matt, glanzlos und grau gefärbt erscheint; die in normalen Verhältnissen zu beobachtende quere Gestreiftheit verschwindet. Die mikroskopische Untersuchung gibt uns das bei allen Entzündungen im Allgemeinen übliche Bild: Erweiterung der Gefässe und eine üppige Infiltration des Perineuriums mit weissen Blutkörperchen; letztere sind besonders zahlreich in der Nachbarschaft der erweiterten Gefässe.

Nun wollen wir, einer leichteren Uebersicht halber wie auch zur Erklärung der lithographischen Tafel, den ganzen Verlauf der Degeneration und Regeneration, wie er nach Nervendurchschneidung und in günstigen Verhältnissen verlaufender Nervennaht sich abspielt, kurz und chronologisch recapituliren.

24 Stunden nach der Verletzung: Keine Spur von Degeneration, leichte entzündliche Reizung des Perineuriums, durch Erweiterung der Gefässe, Exsudation einer serösen Flüssigkeit und Infiltration des Perineuriums mit weissen Blutkörperchen charakterisirt. Ausserdem Entwicklung der Regenerationselemente im centralen und peripheren Nervenstumpfe in Gestalt runder oder mit einem und auch zwei kurzen Fortsätzen versehener Zellen, die mit einem runden Zellenkern ausgestattet sind (Taf. V Fig. 1).

44 Stunden: Im ganzen peripheren Nervenstumpfe das Nervenmark in grosse Kugeln zerfallen. Die entzündlichen Erscheinungen bestehen noch immer. Regenerationszellen im Perineurium angehäuft, mit einem Fortsatze (Taf. V Fig. 2*a*) und zwei Fortsätzen (Taf. V Fig. 2*b*). Der Zellenkern rund oder länglich und stäbchenförmig. Die meisten Regenerationszellen sind in der Nähe der Durchtrennungsstelle vorhanden.

94 Stunden: Degeneration wie oben. Die Regenerationszellen erscheinen bereits zwischen den Nervenfasern und im intermediären jungen Bindegewebe, das beide Enden verbindet. In einigen dieser Zellen nehmen wir eine Theilung des Zellenkernes wahr (Taf. V Fig. 2*c*). Einige dieser Zellen sind bereits spindelförmig.

9 und 10 Tage: Degeneration im peripheren Nervenstumpfe in Gestalt feiner Tröpfchen des Nervenmarks. Alle Regenerationszellen des centralen und peripheren Nervenstumpfes sind bereits spindelförmig, mit zwei langen Fortsätzen und einem stäbchenförmigen langen Zellenkern versehen (Taf. V Fig. 2*f*, f_1, f_2). Im peri-

pheren Nervenstumpfe ist die Zahl der Regenerationszellen geringer, als im centralen.

23 Tage: Das Myelin in Gestalt eines feinkörnigen Detritus, Axencylinder intact. Die Zahl der Kerne der Schwann'schen Scheiden erscheint vergrössert. Spindelförmige Regenerationszellen verschwinden im Perineurium und sind nur zwischen den Primitivfasern und in der Narbe vorhanden. Der Zellenkern nähert sich der Peripherie der Zelle. Der protoplasmatische Inhalt des Zellenleibes und beider Fortsätze ist sehr klar von der sie umgebenden Hülle zu unterscheiden.

27 Tage: Degeneration wie nach 23 Tagen, die feineren Nervenfasern enthalten bereits kein Nervenmark. — Die Regenerationszellen ordnen sich reihenförmig an und verwachsen durch ihre Fortsätze miteinander (Taf. V Fig. 3 *a*, *b*).

32 Tage: Die meisten Nervenfasern (im peripheren Stumpfe) enthalten kein Mark mehr. Die Axencylinder intact. Zahl der Kerne für das Auge vermehrt, weil das Mark verschwunden ist (Taf. V Fig. 5).

In der Narbe sind junge Nervenfasern vorhanden, die bereits mit den alten sich vereinigen.

82 Tage: Die Nervenfasern des peripheren Stumpfes marklos. In der Narbe stellen viele junge amyeline Nervenfasern die Continuität der alten Fasern her. Die Spindelzellen verschwinden ganz, alle sind in junge Fasern umgewandelt.

98 Tage: In vielen jungen Nervenfasern sehen wir jetzt einen doppelten Contour, der durch das frisch gebildete gelbliche Nervenmark abgegeben wird. Dasselbe ist auch in vielen alten Nervenfasern des peripheren Nervenstumpfes vorhanden. — Die Regeneration darf also zu dieser Zeit bei den Warmblütern als beendet angesehen werden.

Schliesslich wollen wir noch einige Worte über die nach der Nervendurchschneidung und Nervennaht vorkommenden klinischen Symptome sagen. Wurde ein Nervenstamm vollkommen durchgeschnitten, so folgte ihm eine vollständige Paralyse des entsprechenden Gliedes; da ich nun in allen meinen Versuchen nur am Ischiadicus operirte (in einem Versuche beobachtete ich nach der Durchschneidung eines Vagus keine besonderen klinischen Symptome), so waren immer alle Muskeln des Fusses und Unterschenkels gelähmt, so dass diese Theile nur dem Gesetze der Schwere folgten und deshalb alle Zehen dieses Fusses beständig gebeugt waren, und das

Thier stützte sich beim Gehen auf die Dorsalfläche der Zehen. — Da es zugleich den Unterschenkel nicht in Extension erhalten kann, so beugt es denselben im Tibiotarsalgelenk und stützt sich beim Gehen auf das Sprungbein und das Tibiotarsalgelenk.

Ausser dieser motorischen Lähmung besteht auch eine vollständige Anästhesie im operirten Gliede.

Mit der Entwicklung des Regenerationsprocesses verschwinden allmählich alle diese Symptome; zuerst kann das Thier den Tarsus, alsdann aber auch die Zehen strecken und tritt nun mit der Plantarfläche des Fusses auf. Die Sensibilität stellt sich ebenfalls her, zuweilen noch, bevor die Motilität hergestellt ist, zuweilen gleichzeitig mit der letzteren. Eine vollständige Herstellung aller Functionen gelang mir nach einer günstig verlaufenden Nervenquetschung durch Ligatur bereits am 63. Tage zu beobachten, wo laut späterer mikroskopischer Untersuchung die Primitivfasern des peripheren Nervenstumpfes noch des Nervenmarks entbehrten, woraus wir folgern können, dass die Axencylinder als Leiter der centrifugalen und centripetalen Nervenleitung ausreichen; zugleich aber ist eine organische gegenseitige Verbindung der alten Nervenstümpfe durch vollständig entwickelte junge Nervenfasern unumgänglich nöthig und dies hat eben jene zwei Monate in Anspruch genommen.

Ich habe nie in allen anderen meiner Versuche ein so glänzendes functionelles Resultat erzielt, wie eben nach jener Nervenligatur; selbst 98 Tage nach geschehener directer Nervennaht eines durchschnittenen Ischiadicus waren die Zehen des entsprechenden Fusses noch immer flectirt. Wir sahen jedoch bei der mikroskopischen Untersuchung, dass zu jener Zeit die Nervenfasern sogar ihr Nervenmark schon erhalten hatten; wenn also noch nicht alle von den ihnen gehörenden Muskeln functionsfähig sind, so ist das nicht der schwachen Nervenleitung, vielmehr den Vorgängen in der Muskelsubstanz zuzuschreiben, die nach einer Nervendurchschneidung vorkommen und später ablaufen, als die im Nerven selbst (Erb).

Die Nervenquetschung ist als ein viel gefährlicherer Eingriff anzusehen, als die Nervennaht; nach ersterer sah ich zweimal die Hühner im Laufe von 10 Stunden ohne besondere anatomische Symptome sterben; die Todesursache wäre also dem auf das gesammte Nervensystem ausgeübten Shock zuzuschreiben. — Die Nervenligatur führt auch öfters als die vorsichtig ausgeführte Nervennaht zur Neuritis, Eiterbildung und deren Folgen, worunter der Tetanus und Septicämie als die schwersten aufzuzählen sind. In meinen Versuchen sah ich nur zweimal eine Eiterung um den Nerven sich bil-

den (beide nach einer Nervenquetschung), nie aber deren schwerere Complicationen entstehen.

Nach einer Nervennaht sah ich nie Neuritis oder Eiterung in den Geweben um den Nerven herum entstehen, gewöhnlich heilte die Hautwunde prima intentione, höchstens kam es zu einer geringen Eiterung auf der Oberfläche derselben. — Die Neuritis und Eiterbildung kann, ausser Tetanus und Septicämie, noch auf den Regenerationsprocess störend wirken, dessen Dauer verlängern, ja sogar denselben ganz aufhalten, wobei die Nervenstümpfe entweder auseinandergehen und isolirt vernarben, oder statt einer Nervenbrücke durch straffes Bindegewebe verwachsen, wonach selbstverständlich von einer Herstellung der Nervenleitung keine Rede sein kann.

Die Nervennaht hat einen ganz besonderen Einfluss auf das Nichterscheinen der trophischen Veränderungen in den vom lädirten Nerven abhängenden Geweben. — Sie bedürfen gewöhnlich zu ihrer Entwicklung einer längeren Zeit und entstehen deshalb nur dann, wenn der Regenerationsprocess nicht alsbald vorgeht, oder in seiner Entwicklung durch irgend einen Zwischenfall auf längere Zeit gehemmt wird. Diese trophischen Veränderungen werden durch Ausfallen der Haare, Zerfallen der Nägel, Hautatrophie und fettige Degeneration der Muskelsubstanz ausgedrückt. Diese Veränderungen sah ich, und zwar in geringem Maasse, nur zweimal auftreten in Fällen, wo nach geschehener Nervenresection die Regeneration allzu lange auf sich warten liess und der Einfluss des centralen Nervensystems auf die Gewebe des operirten Gliedes aufgehoben war.

Ausser diesen eigentlichen trophischen Veränderungen, die dem Mangel eines nervösen Einflusses zuzuschreiben sind, habe ich noch andere, diesen ähnliche Veränderungen zu notiren, die ich viel häufiger als jene in meinen Versuchen zu beobachten Gelegenheit hatte. Sie können als Erfolg des Druckes auf die der normalen Resistenz entbehrenden Partien aufgefasst werden und bilden sich auf der Dorsalfläche der gebeugten Zehen, am Tibiotarsalgelenk, auf der Plantarfläche des Tarsus, mit denen das Thier nun auftritt. An diesen Stellen entstehen bald Verdickungen der Haut (Tylomata), bald Geschwüre, die, sich selbst überlassen, tief in die Gewebe bis an den Knochen dringen, ja sogar auf diesen übergehen und mit Gangrän des ganzen Gliedes endigen. — Dass diese Erscheinungen nur als die des Druckes (Druckgangrän) aufzufassen und nicht dem aufgehobenen Nerveneinflusse zuzuschreiben sind, habe ich mich durch eine Beobachtung überzeugt, wo ich nach geschehener Nervenresection und Vernähen der Hautwunde das ganze Glied in eine

dicke Watteschicht eingewickelt und diese mit Verbänden fixirt hatte. Nach zwei Monaten war das Glied atrophisch, die Haare fielen leicht aus (trophische Veränderungen), aber es entstand keine Spur von Geschwür; nun liess ich das Thier ohne Watteverband umherlaufen und nach zwei Wochen konnte ich bereits am Tibiotarsalgelenk ein bis an den Knochen gehendes Geschwür als Folge der Usur der atrophischen Gewebe durch Druck auf die Unterlage wahrnehmen. — Bei entsprechender Behandlung und erneuertem Anlegen des Watteverbandes heilte dieses Geschwür im Laufe von 16 Tagen.

Die elektrische Erregbarkeit und Leitungsfähigkeit eines Nerven ist von seinen übrigen Functionen ganz unabhängig. Wenn wir bald nach einer Nervendurchschneidung denselben durch die Haut mit dem Strome untersuchen, so bemerken wir eine vollkommene Abwesenheit einer Reaction; nach einigen Tagen jedoch kehrt dieselbe bei günstigen Verhältnissen wieder und bleibt nun entweder für immer bestehen, oder verschwindet nach einiger Zeit von Neuem. Die Abwesenheit der elektrischen Leitung bald nach der Operation hängt von der Continuitätstrennung des Nerven ab; wären die beiden Nervenstümpfe mit einem Draht (statt Catgut) verbunden, so bekämen wir eine Reaction, da die Erregbarkeit in den Nervenstümpfen in den ersten Tagen nach der Durchtrennung noch nicht erloschen ist, wovon ich mich experimentell einige Male überzeugen konnte. Kommt es zur Verheilung beider Stümpfe per primam und wird also der periphere Stumpf nicht degenerirt, so kehrt die elektrische Leitung bald nach geschehener organischer Verschmelzung der Stümpfe zurück und bleibt in der normalen Weise bestehen. — Kommt es aber zur Degeneration, so erlischt im degenerirten Nervenabschnitte auch die elektrische Erregbarkeit und kehrt erst nach dem vollständigen Aufbau des Nervenmarks zurück.

Das Granulationsgewebe, welches in den ersten Tagen nach der Verletzung beide Nervenstümpfe verbindet, ist im Stande den elektrischen Strom zu leiten; in dieser Hinsicht bin ich derselben Meinung, wie Gluck (107); es kann jedoch weder Willensimpulse, noch Sinneseindrücke leiten, gewinnt aber auch diese Fähigkeit mit der Zeit, wenn es durch neugebildete Nervenelemente substituirt wird, wonach der Nerv weder vom physiologischen, noch anatomischen Standpunkte aus von einem normalen zu unterscheiden ist.

Auf Grund aller meiner Untersuchungen auf kritisch-analytischem, wie experimentell-mikroskopischem Felde komme ich zu folgenden Beschlüssen:

1. Eine Prima intentio nervorum ist möglich.

2. Die Nervennaht beschleunigt die Regeneration der Nerven.

3. Die directe Nervennaht ist der paraneurotischen vorzuziehen.

4. Beide Arten der Nervennaht sind ungefährlich, leicht auszuführen und sehr nützlich, sollten deshalb bei entsprechender Indication immer ausgeführt werden.

5. Die Nervennaht wäre bei Menschen mit meiner speciellen Nervennadel auszuführen. Als Material benutze man Catgut.

6. Die Degeneration eines Nerven hat nur die Resorption des Nervenmarks zur Folge. Die Axencylinder und die Schwann'schen Scheiden werden nicht verändert.

7. Die paralytische Degeneration entwickelt sich gleichzeitig im ganzen peripheren Nervenstücke; im centralen ist sie gar nicht vorhanden, dort sind nur Symptome der entzündlichen Degeneration zu bemerken.

8. Die neuen Nervenfasern bilden sich aus den Bindegewebszellen des Perineuriums des centralen und des peripheren Nervenstumpfes. Die Regeneration verbreitet sich in centrifugaler Richtung.

Literaturverzeichniss.

A.[1])

1. Arnemann, Versuche über die Regeneration. Göttingen 1797, auch im Journal complémentaire du Dict. des scienc. med. Vol. XXV. 1826. p. 209. Nr. 20. Experiences sur la reproduction par Lund. — 2. Prévost, Ueber die Wiedererzeugung des Nervengewebes. Froriep's Notizen. 1827. Bd. 17. Nr. 360. — 3. Friedreich, Prof., Die neuesten Erfahrungen und Ansichten über die Localkrankheiten und die Wiedervereinigung der Nerven. Schmidt's Jahrb. 1835. Bd. V. S. 89—95. — 4. Steinrück, Otto, De nervorum regeneratione commentatio physiologica. Berol. 1838. Schmidt's Jahrb. 1840. Bd. 26. S. 102. — 5. Nasse, Otto, Prof., Ueber die Veränderungen der Nervenfaser nach ihrer Durchschneidung. Müller's Arch. 1839. — 6. Günther und Schön, Versuche und Bemerkungen über Regeneration der Nerven und Abhängigkeit peripherer Nerven von den Centralorganen. Müller's Arch. 1840. S. 270—287. — 7. Bidder (Dorpat), Versuche über die Möglichkeit des Zusammenheilens functionell verschiedener Nervenfasern. Ebenda. 1842. Heft 1 u. 2.

---

1) Hier führe ich nur die Arbeiten an, die ich selbst im Originale oder Referate gelesen habe; die übrige Literatur, die mir nur aus Citaten anderer Schriftsteller bekannt ist, findet sich im Verzeichniss B oder im Texte mit Angabe der Quelle.

Referat in Schmidt's Jahrb. 1842. Bd. 36. S. 279. — 8. Nélaton, Élément de pathologie chirurgicale. 1844. Vol. I. Chap. XVIII. p. 566. — 9. Brown-Séquard, Sur les altérations pathologiques, qui suivent la section etc. Comp. rend. des séances de la soc. de Biologie. 1849. Vol. I. p. 136 et 1850. Vol. II. — 10. Waller, Archives de médecine. 1852. — 11. Derselbe, Nouvelles recherches sur la régénération des fibres nerveuses. Com. Ren. Vol. 34. p. 675. 1852. — 12. Derselbe, Einige Artikel im 34. Bande der Comp. Rend. 1852. p. 254, 282, 842, 979. — 13. Schiff, Sur la Régén. des nerfs et sur les altérations qui surviennent dans les nerfs paralysées. Comp. rend. 1854. V. 38. p. 448. — 14. Derselbe, Neurologische Notizen. Archiv des Vereins für gemeinschaftl. Arbeit zur Förderung der wissenschaftl. Heilkunde von Vogel und Nasse. 1854. Bd. I. H. 4. S. 609—620. — 15. Bruch, C., Ueber die Regeneration durchschnittener Nerven. (Vorl. Mitth.) 1855. Zeitschr. für wiss. Zoolog. VI. S. 135. — 16. Hutin, Felix, Anatom. Untersuchungen der Narben in den verschiedenen Geweben. (Mem. de l'Acad. XIX. p. 467—596.) Ref. in Schmidt's Jahrb. 1855. Bd. 88. S. 77. — 17. Lent, Eduard, Beiträge zur Lehre von der Regeneration durchschnittener Nerven. Zeitschr. für wiss. Zool. 1856. VII. S. 145. — 18. Schiff, Ueber die De- und Regeneration der Nerven, mit besonderer Beziehung auf die Mittheilungen von E. Lent. Ebendaselbst. 1856. VII. S. 338. — 19. Derselbe, Lehrb. der Physiol. des Menschen. 1858—1859. Bd. I. S. 111—131. — 20. Claude-Bernard, Leçons sur la physiologie et la pathologie du système nerveux. 1858. Vol. I. p. 20 et Vol. II. p. 61. — 21. v. Bruns, Handbuch der praktischen Chirurgie in Monographien. 1859. Bd. I. S. 846. — 22. Gluge et Thiernesse, Die Vereinigung sensibler und motorischer Nervenfasern. (Presse méd. 1859. Nr. 40, 41). Ref. in Schmidt's Jahrb. 1860. Bd. 108. S. 14. — 23. Demme, Militär-chirurgische Studien in den ital. Lazarethen von 1859. Ref. in Schmidt's Jahrb. 1861. Bd. III. S. 130. — 24. Philippeaux et Vulpian, Récherches expérimentelles sur la régénération des nerfs, séparés des centres nerveux; communiqués à la Soc. de Biologie pendant l'année 1859. Gazette med. de Paris. 1860. p. 420, 446, 460, 476, 495, 526, 538, 575 u. 602. — 25. Hjelt, Otto, Ueber die Regeneration der Nerven. Virchow's Arch. f. path. Anat. u. s. w. 1861. XIX. S. 352—367. — 26. Demme, Specielle Chirurgie der Schusswunden. 1861. Bd. I. S. 51—60. Bd. II. S. 212—250. — 27. Remak, Prof., Ueber die Wiedererzeugung von Nervenfasern. Virchow's Archiv für pathol. Anat. u. s. w. 1862. Bd. 23. S. 441. — 28. Eulenburg und Landois, Ueber die Nervennaht. Berlin. klin. Wochenschr. 1864. Nr. 46, 47. — 29. Houel, Annales de la Soc. de Chir. 1864. Auch in der Gazette des hôp. 1864. Nr. 77. p. 307, Sect. etc. de Chir. — 30. Laugier: *a*) Note sur la suture du nerf médian. Comp. rend. de l'acad. des sciences. 1864. Vol. LVIII. p. 1139. *b*) Deuxième note sur la suture du nerf médian. Comp. rend. Vol. LIX. p. 115. — 31. Beaugrand, Georges, Des lésions traumatiques des nerfs. Thèse de Strasbourg. 1864. chez. F. C. Heitz. — 32. Philippeaux et Vulpian, Leçons sur la physiologie gèner. et comparée du syst. nerv. 1864. p. 245. — 33. Erichsen, John E., Praktisches Handbuch der Chirurgie (deutsch von Dr. Thamhayn). 1864. S. 190. — 34. Gluge et Thiernesse, Expériences sur la réunion des nerfs sensibles et des nerfs moteurs. (Bull. de l'Acad. de Belgique. 1863. Vol. XVI.), ref. in Gazette hébdom. 1864. Nr. 26. — 35. Guérin, Jules, Réunion des nerfs divisés; retablissement immédiat de la fonction. Gaz. med. de Paris. 1864. Nr. 28. p. 415. — 36. Leudet (E.) et Delabost (M.), Note sur un cas de division ancienne d'une partie des nerfs, artères et muscles de l'avantbras, avec rétablissement incomplet de la sensibilité cutanée dans l'étendue de la distribution du nerf médian et conservation presque complète des mouvements. Gaz. med. de Paris. 1864. Nr. 10. p. 148. — 37. De Lacrousille, Degen. et Regen. des Nerfs. L'union medicale. 1864. Nr. 100, 101. — 38. Einsiedel, L., Ueber Nervenregeneration nach Ausschneidung eines Nervenstückes. Giessen 1864. Dissertation. — 39. Mitchell (S. Weir), Morchouse G. and Keen W., Gunshot wounds and other injuries of nerves. Philadelphie 1864. Extrait dans les Arch. gén. de méd. 1865. Vol. I. (VI. Série. T. 5.) p. 187—202. — 40. Dubrenil, Gaz. hebdom. 1865. Nr. 8. p. 124. — 41. Eulenburg, A., Suture des nerfs. Gazette hebdom. 1865. Nr. 15. p. 234. — 42. Eulenburg und Landois, Ueber Nervenregeneration bei Anwendung der Naht. Berlin. klin. Wochenschr. 1865. II. 10, auch Ref. in Schmidt's Jahrb. 1865. Bd. 128. S. 320. — 43. Mantegazza, Histologische Veränderungen in den Geweben nach der Nervendurchschneidung. Ref. in Schmidt's Jahrb. 1866. Bd. 130. S. 275. — 44. Vulpian, A., Leçons sur la physiologie générale

et comparée du syst. nerveux (Leç. 11, 12, 13). 1866. p. 266—291. — 45. Tillaux, P., Des affections chirurgicales des nerfs. Thèse d'aggrégation. 1866. Paris chez Asselin. — 46. Magnien, Recherches expérimentelles sur les effets consécutives à la section des nerfs mixtes. Thèse. Paris 1866. Ref. in Virchow-Hirsch's Jahresber. 1866. I. p. 115. — 47. Schuh, Abhandlungen aus dem Gebiete der Chirurgie und Operationslehre. Wien 1867. S. 786; Mittheilungen über Resectionen und andere Operationen an Nerven. S. 829; Wiederholte Nervenresectionen wegen einer hypertrophischen Narbe am N. radialis. — 48. Service de Mr. Richet: *a*) Section du nerf médian. Conservation de la sensibilité de la main. (L'union med. 1867. Nr. 147) par le Dr. Max Legrand. *b*) Dr. Fort, Plaie de l'avant-bras, division des plusieurs tendons, de l'artère radiale et du nerf médian etc. (Ibidem p. 270). — 49. Weber, O., Ueber Nervenverletzungen in Pitha-Billroth's Chirurgie. II. Theil. Bd. II. — 50. Revillaux, V. (Richet's Fall), Section du nerf médian. Conservation de la Sensibilité etc. Gaz. de Hôp. 1867. Nr. 131. p. 519. Nr. 134. p. 530. Nr. 140. p. 155. — 51. Laveran, Alph., Recherches expérimentelles sur la régénération des nerfs. Thèse de Strasbourg. 1867. (Extrait et remarques par M. Robin im Journal de l'anat et de phys. par C. Robin. 1868. p. 305—320. — 52. Kiallmark, Henry, W., Complete division of the median nerve with preservation of sensibility. Lancet. Decbr. 14. p. 747. Ref. in Virchow-Hirsch's Jahresber. pro 1867. II. S. 347. — 53. Neumann, Degeneration und Regeneration nach Nervendurchschneidung. Archiv der Heilkunde. IX. 1868. S. 193. — 54. Robin, Ch., Observations histologiques sur la génération et sur régénération des nerfs. Journ. de l'anat. et de physiol. 1868. p. 321—326. — 55. Blum, A., De la suture des nerfs. Revue critique. Arch. gén. du méd. 1868. Vol. II. p. 84—97 (VI. Série. V. 42). — 56. Paulet, Etude sur les suites immédiates ou eloignées des lésions traumatiques des nerfs. Gaz. de Hôp. 1868. Nr. 46. p. 183. — 57. Arloing et Tripier, Recherches sur les effets des sections et des résections nerveuses etc. *a*) Comp. rend. de l'acad. des sciences. 1868. LXVII. Nr. 2. *b*) Ibidem. 1869. LXVIII. p. 547. — 58. Duchenne-Erdmann, Die örtliche Anwendung der Elektricität in der Physiologie, Pathologie u. Therapie. 1858. — 59. Longet, F. A., Traité de physiologie. 1869. Vol. III. p. 82 u. ff. — 60. Kraiss, Carl, Ueber eine vollständige Continuitätstrennung des N. radialis, medianus und eine unvollständige des N. ulnaris. Med. Correspondenzblatt des würtemb. ärztl. Vereines Nr. 33. Ref. in Virchow-Hirsch's Jahresber. für 1869. II. S. 321. — 61. Létiévant, E., *a*) Phénomènes physiologiques et pathologiques consécutifs à la section des nerfs principaux du bras. Lyon. méd. 1869. Nr. 21, 22. Ref. in Virchow-Hirsch's Jahresber. 1869. II. S. 321. *b*) Idem, Sur un cas de section du nerf médian pour un tétanos traumatique, guérison du tétanos, régén. du nerf. Lyon. méd. 1869. Nr. 23. Ref. in Virchow-Hirsch's Jahresb. 1869. II. S. 291. — 62. Billroth, Th., Allgemeine chirurg. Pathologie und Therapie. 1870. S. 118. — 63. Eulenburg, A., Lehrbuch der function. Nervenkrankheiten. 1871. S. 53 u. 56. — 64. Henle, Handbuch der Nervenlehre des Menschen. Braunschweig 1871. — 65. Jessop, T. R., Remotion eines traumatischen Neuroms, Herstellung der Nervenfunction (British med. Journal. 1871. Decbr. 2). Referat in Schmidt's Jahrb. 1872. Bd. 154. S. 57. — 66. Stricker, S., Handbuch der Lehre von den Geweben des Menschen und der Thiere. Leipzig 1871. Bd. I. S. 108—120. — 67. Bardeleben, Chirurgie. 1871. T. II. S. 292. — 68. Benecke, Berthold, Ueber die histologischen Veränderungen in durchschnittenen Nerven. Virchow's Archiv für path. Anat. 1872. Bd. 55. S. 496—511. — 69. Larue, Em., Schusswunden an Nerven. (Gaz. des Hôp. 1872. 2.) Referat in Schmidt's Jahrb. 1872. Bd. 154. S. 195. — 70. Lannelongue, Aufhebung der Motilität bei erhaltener Hautsensibilität in Folge von Radialisquetschung. (Gaz. des Hôp. 1872. 121.) Ref. in Schmidt's Jahrb. 1873. Bd. 160. S. 244. — 71. Hueter, C., Die allgemeine Chirurgie. 1873. S. 494 bis 516. — 72. Förster, Aug., Lehrbuch der speciellen pathol. Anatomie. 1873. — 73. Eichhorst, Hermann, Ueber Nervendegeneration und Nervenregeneration. Virchow's Archiv für path. Anat. 1873. Bd. 59. S. 1. — 74. Létiévant, E., Sensibilité de la face après la section des trois nerfs sous-orbitaire, dentaire inférieur et buccal. L'union med. 1873. Vol. XVI. p. 94—101. — 75. Ranvier, De la Régénération des nerfs sectionés. Comp. rend. 1873. LXXVI. p. 491—495. — 76. Cunin, L., Essai sur les lésions des nerfs par coup de feu. Thèse de Paris. 1873. Nr. 319 (71 pag. in quarto). — 77. Demarquay, De la régénération des organes et des tissus. Paris 1873. Referat in L'union méd. Vol. XVI. Nr. 153. p. 1000. —

78. Létiévant, E., Traité des sections nerveuses. Paris 1873 (548 Seiten). — 79. Remak, E. Dr., Zur vicariirenden Function peripherer Nerven des Menschen. Berlin. klin. Wochenschr. Nr. 48. S. 601 und Nr. 49. S. 615. — 80. Rindfleisch, Lehrbuch der patholog. Gewebelehre. 1875. 4. Aufl. S. 20. § 34. — 81. Hayem, Lésions des nerfs des membres consécutives à l'amputation (Bull. de la soc. anat. 1875. p. 684). Ref. im Centralblatt f. Chir. 1879. Nr. 49. — 82. Uhle u. Wagner, Handbuch der allgemeinen Pathologie. 1876. 7. Aufl. S. 575. — 83. Nothnagel, Ueber Neuritis in diagnost. und patholog. Beziehung. Volkmann's Samml. klin. Vorträge. 1876. Nr. 103. — 84. Erb, W., Krankheiten des peripheren Nervenssytems in Ziemssen's Handbuch der spec. Pathol. u. Ther. 1876. XII. — 85. Vogt, Paul, Beiträge zur Neurochirurgie. Diese Zeitschrift. 1876. Bd. VII. Ref. in Schmidt's Jahrb. 1877. Bd. 173. S. 58. — 86. Derselbe, Nervendehnung bei traumatischem Tetanus. Centralbl. für Chir. 1876. Nr. 40. — 87. v. Nussbaum, Nervendehnung bei centralem Leiden. Bayerisches ärztliches Intelligenzblatt. 1876. Nr. 8. Auch Separatabdruck. München 1877. — 88. Petersen, Zur Nervendehnung. Centralbl. für Chir. 1876. Nr. 49. — 89. Lemke, F., Ueber Nervennaht. Inaug.-Diss. Berlin 1876. 39 Seiten. Ref. in Schmidt's Jahrb. 1877. Bd. 173. S. 56. — 90. Dejérine, Note sur l'influence des courants induits sur les troubles trophiques observés chez deux cobayes après la section des deux nerfs sciatiques (Soc. de Biol. Séance du 13. Mars 1875). Ref. im Centralbl. für Chir. 1876. Nr. 8. — 91. Marchant, Plaie par arrachement de la face interne du bras gauche. Déchirure de l'artère humérale et du nerf médian. Ligature des deux bouts de l'artère. Suture par rapprochement et intrication du nerf médian divisé avec les filets du n. cubital sain etc. Gazette hebd. 1876. Nr. 5. p. 67. — 92. Bakowiecki, Zur Frage vom Verwachsen der peripheren Nerven. Archiv für mikroskop. Anatomie. 1876. Bd. 13. S. 420. — 93. Braun, H., Neuroplastische Resection am N. medianus und radialis. Deutsche Zeitschr. für prakt. Med. 1876. Nr. 5. Ref. in Virchow-Hirsch's Jahresber. für 1876. Bd. II. S. 323. Jahrg. XI. — 94. Reclus et Fourestié, Section accidentelle de l'artère cubitale, du nerf médian et du nerf cubital. Étude de la Sensibilité de la main (Hôpit. de la pitié. Service de Leon Labbé). L'union méd. 1876. Nr.9. p. 117. — Kuhnt, Jul. Herm., Die peripherische markhaltige Nervenfaser. Archiv für mikroskop. Anat. 1876. Bd. XIII. S. 427—464. — 96. Mitchell (Weir), Neurotomy. With an Examination of the Regenerated Nerves, and Notes upon Neural Repair. The amer. Journal of the med. scienc. 1876. April. 321—324. — 97. Frey, H., Handbuch der Histologie und Histochemie. Leipzig 1876. 5. Aufl. S. 328, 333, 334, 372 etc. — 98. Sander, Trophische Störungen nach Medianusverletzungen. Berliner klin. Wochenschrift. 1877. — 99. Kraussold, Beitrag zur Nervenchirurgie. Archiv für klin. Chir. von v. Langenbeck. 1877. XXI. S. 448. — 100. Vogt, P., Die Nervendehnung als Operation in der chir. Praxis. Leipzig 1877. — 101. Krönlein, Bericht über die v. Langenbeck'sche Klinik und Poliklinik. Supplementheft zum XXI. Bde. des v. Langenbeck'schen Archiv f. klin. Chir. — 102. Albert, E., Lehrbuch der Chirurgie. 1877—1880. II. Bd. S. 615. — 103. Lantermann, A., Ueber den feineren Bau der markhaltigen Nervenfasern. Archiv für mikrosk. Anat. 1877. Bd. XIII. S. 1. — 104. Poinsot, Pathologie chirurgicale des nerfs. Nouveau Dict. de Med. et Chir. pratiques. 1877. Vol. XXIII. p. 624—694. — 105. Charcot, J. M., Leçons sur les maladies du système nerveux. 1877. III. Édit. Vol. I. p. 1—58 (Leçons I et II). — 106. Szeparovicz, J., Miçsak nerwu zrodkowego etc. (polnisch). Przeglad Lekarski 1877. Nr. 44. p. 505 (Sarkom des N. medianus, Exstirpation etc.). — 107. Gluck, Th., Experimentelles zur Frage der Nervennaht und der Nervenregeneration. Virchow's Arch. f. path. Anat. 1878. Bd. 72. IV. Heft. S. 624. — 108. Kraussold, H., Ueber Nervendurchschneidung und Nervennaht. 1878. Volkmann's Samml. klin. Vorträge. Nr. 132. — 109. Kettler, Ueber einen Fall (Esmarch'sche) von Nervennaht. Inaug.-Diss. Kiel 1874. — 110. Ranvier, L., Traité technique d'histologie. 1878. p. 717—779. — 111. Tizzoni, Zur Pathologie des Nervengewebes (Med. Centralblatt 1878. Nr. 13). Ref. im Jahrbuch für prakt. Aerzte. 1879. II. S. 34. — 112. Aufrecht, Die Ergebnisse eines Falles von subacuter Spinalparalyse, insbesondere für die Lehre von der Muskel- und Nervenregeneration. Deutsches Archiv f. klin. Med. 1878. XXII. 1. S. 33. Ref. in Schmidt's Jahrb. 1878. Bd. 179. S. 26. — 113. Mayer, S., Ueber Degenerations- und Regenerationsvorgänge im unversehrten peripheren Nerven. Prager medic. Wochenschr. 1879. Nr. 51. Ref. in Virchow-Hirsch's Jahresb. für 1879. Bd. I. S. 50. — 114. Dob-

bert, Gustav, Ueber Nervenquetschung. Inaug.-Diss. Königsberg 1879. — 115. Albert, E., Bericht des naturwissensch.-medic. Vereins in Innsbruck. 1878. IX. Jahrgang. S. 97. — 116. Pacanowski, H., Ueber die Veränderungen quergestreifter Muskeln nach Excision, Quetschung u. s. w. des entsprechenden Nerven (polnisch und russisch). Warschau 1879. — 117. Korybutt-Daszkiewicz, O zwyrodnieniu i odradzaniu się nerwów przeciętych. Medycyna 1879. Nr. 5 u. 6 (polnisch). Auch deutsch: Degeneration und Regeneration markhaltiger Nervenfasern. Dissert. Strassburg 1878. — 118. Richelot, Gustave L., Note sur un cas de blessure incomplète du nerf médian. L'union méd. 1879. Nr. 25. p. 345 u. Nr. 26. p. 362. — 119. Flemming, W., Beiträge zur Kenntniss der Zelle und ihrer Lebenserscheinungen. Arch. f. mikr. Anat. Bonn 1879. Bd. XVI. S. 302—437. — 120. Kölliker, A. (Prof.), Entwickelungsgeschichte des Menschen und der höheren Thiere. 2. Aufl. Leipzig 1879. S. 600—623. § 41. Peripheres Nervensystem. — 121. Busch, Prof., *a*) Berlin. klin. Wochenschr. 1879. Nr. 41. S. 617. Verhandlung der ärztl. Gesellsch. *b*) X. Congress deutscher Chirurgen. Centralblatt für Chir. 1881. Beilage zu Nr. 20. S. 24. — 122. Holz, Krankenvorstellung. Nervennaht des N. medianus. Berliner klin. Wochenschr. 1879. Nr. 4. S. 50. Sitzung der Berlin. med. Gesellsch. v. 20. Nov. 1878. — 123. Hulke, On a case of sutural jonction of the ulnar nerve etc. Med. Press. and Circ. 1879. May 14. Ref. in Virchow-Hirsch's Jahresber. für 1879. Bd. II. S. 296 (6 *a*). — 124. König, Lehrbuch der spec. Chirurgie. 2. Aufl. 1879. Bd. II, 2. S. 704. — 125. v. Langenbeck, B., Ueber Nervennaht, mit Vorstellung eines Falles von secundärer Naht des N. radialis. Berliner klin. Wochensch. 1880. Nr. 8. — 126. Hulke, Ein Fall von Nervennaht. Ebendaselbst. 1880. Nr. 14. S. 199. — 127. Gluck, Th., *a*) Ueber Neuroplastik auf dem Wege der Transplantation. Arch. f. klin. Chir. von v. Langenbeck. 1880. Bd. XXV. Hft. 3. S. 606—616. *b*) Ueber Einheilen herausgeschnittener Nervenstücke mit Wiederherstellung der Leitung. Berlin. klin. Wochenschr. 1880. Nr. 16. — 128. Verhandlungen der Berliner med. Gesellschaft. Sitzung vom 14. Jan. 1880. Berlin. klin. Wochenschr. 1880. Nr. 9. S. 125. — 129. Wolberg, L., O zszywaniu, odtwarzaniu się i naciąganiu nerwów (polnisch). Ueber Nervennaht, Nervenregeneration und Nervendehnung. Medycyna 1880. Nr. 35, 36, 38, 39. — 130. Hehn, A., Ueber die Nervennaht (russisch). Wratsch 1880. Nr. 22 u. 23. — 131. Wolberg, L., Ueber die Nervennaht. Offenes Schreiben an Dr. A. Hehn (russisch). Wratsch 1880. Nr. 35. S. 581. — 132. Hehn A., Antwort an Dr. Wolberg (russisch). Wratsch 1880. Nr. 36. — 133. Schwalbe, Prof., Lehrbuch der Neurologie 1880. Lief. I. — 134. Wolberg, Louis, Nadel zur Nervennaht. Centralblatt für Chir. 1880. Nr. 44 (auch polnisch in Medycyna 1880. Nr. 48). — 135. Kraussold, H., Ueber Nerven- und Sehnennaht. Centralbl. f. Chir. 1880. Nr. 47. — 136. Kölliker, Th., Weitere Beobachtungen zur Sehnennaht. Ebenda. 1881. Nr. 8. — 137. Leegard, Chr. (Norwegen), Ueber die Entartungsreaction. Deutsches Arch. f. klin. Med. 1880. XVI. 5 u. 6. Ref. im Centralblatt f. Nervenheilkunde. 1881. Nr. 4. — 138. Neumann, E. (Prof.), Ueber De- und Regeneration zerquetschter Nerven (Nach in Gemeinschaft mit Dr. Dobbert angestellten Versuchen). Archiv für mikrosk. Anat. 1880. Bd. XVIII. Heft 3. S. 302—344. — 139. Tillmanns, *a*) Berlin. klin. Wochschr. 1880. Nr. 47. S. 678. *b*) Bericht über den X. Congress f. Chir. Beilage zu Nr. 20 des Centralbl. f. Chir. 1881. S. 24. — 140. Remak, Berlin. klin. Wochen. 1880. Nr. 9. — 141. Lister, Joseph, Die Catgutligatur. Ebenda. 1881. Nr. 13. S. 179. — 142. Falkenheim, Hugo, Zur Lehre von der Nervennaht und der Prima intentio nervorum. Inaug.-Diss. Königsberg 1881. 105 Seiten. Auch diese Zeitschrift. 1881. (Citate nach der letzten Ausgabe.) — 143. Cornil et Ranvier, Manuel d'histologie pathologique. Paris 1881. Vol. I. p. 661—667. Des lésions qui surviennent à la suite des sections des nerfs. — 144. Ogston, A., Suture of the ulnar nerve (Brit. med. Journ. 1881. Vol. I. p. 391). Ref. im Centralbl. für Chir. 1881. Nr. 15. S. 239. — 145. Savory, Sutures of the ulnar nerve (Barthol. hosp. reports. Bd. XVI. p. 84 u. 85). Ref. im Centralbl. f. Chir. 1881. Nr. 15. S. 239. — 146. Holden, Suture of the median nerve. Ibidem. — 147. Gluck, Th., Ueber Transplantation, Regeneration und entzündliche Neubildung. Bericht über den X. Congress f. Chir. Beilage zu Nr. 20 des Centralblatt f. Chir. 1881. S. 6. — 148. Gaucher, Ernst, Note sur l'anatomie pathologique des paralysies diphthéritiques (Journ. de l'anat. et de physiol. norm. et path. Nr. 1). Ref. in Gazeta Lekarska (polnisch) 1881. Nr. 24. p. 503. — 149. Wolberg, L., Vorläufige Mittheilung über diese Arbeit, auf dem III. Congress polnischer

Aerzte und Naturforscher in Krakau (21. Juli 1881) gelesen. Gedruckt polnisch in Dziennik III. Zjazdu. Nr. 3. p. 30; auch Gazete Lekarska 1881. Nr. 37. p. 749. Russisch: Wratsch 1881. Nr. 31. p. 522. Deutsch: Centralblatt für Chir. 1881. Nr. 38. — 150. Hertz, H. (Prof.), Ueber Degeneration und Regeneration durchschnittener Nerven. Virchow's Archiv f. path. Anat. 1870. Bd. 46. S. 258—285. — 151. Rosenthal, M., Die Elektrotherapie. 2. Ausgabe. — 152. Busch, Regeneration und entzündliche Gewebsbildung. Volkmann's Sammlung klin. Vorträge. 1880. Nr. 178. S. 17—24.

B.

Ausser den sub A verzeichneten Arbeiten knüpft sich an das uns interessirende Thema noch folgende Literatur an, die mir nur aus Citaten bekannt ist.

153. Cruikshank, Experiments of the nerves. Philosoph. Transactions. 1795. I. p. 177. (Reil's Arch. f. Physiol. 1797. II. S. 57.) — 154. Fontana, Sur le venin de la vipère. Florence 1781. II. p. 177. — 155. Michaelis, Ueber die Regeneration der Nerven. Brief an Peter Camper. Cassel 1785. — 156. Nanoni, Lorenzo, Sulla regeneratione delle parte similari. 1782. — 157. Haighton, An experimental inquiry concerning the reproduction of nerves. Philosoph. Transactions. 1795. I. p. 190 (Reil's Arch. für Phys. 1795. II. S. 71). — 158. Meyer, Ueber die Wiedererzeugung der Nerven. Ebendaselbst. 1795. II. S. 449. — 159. Richerand, Nosographie chirurgicale. Paris 1805. T. I. — 160. Calissen, Systema chirurgiae hodiernae. 1815. — 161. Swan, Ueber die Behandlung der Localkrankheiten der Nerven. Aus dem Engl. von Francke. Leipzig 1824. — 162. Béclard, Eléments d'anatomie génerale. Deux. édit. à Paris. 1827. p. 621. — 163. Descot, Dissertation sur les affections des nerfs à Paris 1825. — 164. Eckström und Retzius, Ars-Berättelse om Svenska Läkare — Sällskepets Arbeten. Lemnad den 2. October 1827, af C. J. Eckström Sällskepets Secretare 1827. — 165. Delpech, Précis élémentaire des maladies reputées chirurgicales. 1832 (?) T. I. p. 175. — 166. Brechet, Dictionnaire de médecine. T. V. Article: Cicatrice. — 167. Flourens, *a*) Expériences sur la réunion ou cicatrisation des plaies de la Moelle épinière et des Nerfs. Annales des sciences naturelles. 1828. XIII. p. 113 (Heusinger's Zeitschr. f. organ. Physik. 1828. II. S. 322); *b*) Recherches expérimentelles sur les propriétés et les fonctions du système nerveux. Paris 1842. II. Édit. p. 266. — 168. Magendie, Journal de physiologie expérimentale. T. I, 2. p. 121. T. II. p. 82. — 169. Londe, Recherches sur les neuralgies consécutifs aux lésions des nerfs. Thèse de Paris. 1860. — 170. Brown-Séquard, Cas de régénération complète du nerf sciatique (Comp. rend. T. 32). — 171. Cornil, Étude sur la cicatrisation des nerfs. Arch. gén. de méd. 1861. V. Série. T. XIX. p. 81. — 172. Bruns, Virchow's Archiv für path. Anat. 1870. Bd. 50. — 173. Cossy et Déjérine, Recherches sur la dégénération des nerfs. Arch. de Phys. 1875. p. 567. — 174. Langenfeldt, Die Nervennaht. Inaug.-Diss. Berlin 1877. — 175. Wlazlowski, Zur Casuistik der Nervennaht. Inaug.-Diss. Greifswald 1875. — 176. Kolb, Die Nervennaht. Inaug.-Diss. Giessen 1879. — 177. Sömmering, De cerebro et de nervis; vitia nervorum organica. — 178. Boyer, Traité des maladies chirurgicales et des opérations, qui leur conviennent. — 179. Swan, Ueber die Behandlung der Localkrankheiten der Nerven. Aus dem Engl. von Francke. 1824. — 180. Prévost, Mémoires de la Soc. de physique et d'histoire naturelle de Génève. T. III. Seconde partie. 1826. p. 21. — 181. Philippeaux et Vulpian, Sur la réunion des fibres nerveuses sensibles avec les fibres motrices. Extrait des Bulletins de l'Académie royale de Belgique. T. VII. Nr. 7. — 182. Dubreuil, Journal de l'Anat. et de Phys. 1867. T. IV. p. 156. — 183. Rumpff, Untersuchungen aus dem Heidelberger phys. Laboratorium. II. S. 318. — 184. Paget, Lect. on Surg. Pathology. London 1853. — 185. Sappey, Compt. rend. LXV. 1867. p. 761.

Anhang

(gelesen, nachdem schon das Manuscript fertig war).

186. Busch, Ueber Nervennaht. v. Langenbeck's Archiv für klin. Chirurgie. Bd. XXVII. Heft II. S. 327—336. — 187. Tillmanns, Ueber Nervenverletzungen und Nervennaht. Ebendaselbst. 1881. Bd. XXVII. Heft I. S. 1—103. — 188. M. Bernhardt und M. Treibel, Ein Fall von secundärer Nervennaht am N. ulnaris. Berliner klin. Wochenschrift. 1881. Nr. 46. S. 676.

Erklärung der Abbildungen.

(s. Band XVIII Tafel V.)

Fig. 1. Runde und ovale Zellen des Perineuriums, die den Anfang der Regeneration vorstellen (24 Stunden nach der Operation). S. 96 im Text.

Fig. 2. Querschnitt durch einen Nerv. Die Zellen, der Natur nachgebildet, wurden in dieser Zeichnung schematisch nach Bildungsstufen geordnet.

a (S. 97) Zelle mit einem Ausläufer (24 Stunden).
b (S. 97) Citronenähnliche Zelle mit zwei kurzen Ausläufern (48 Stunden).
c Kerntheilung inmitten einer Regenerationszelle (S. 106). 94 Stunden nach der Operation.
d Die Zelle wird spindelförmig, der Kern verlängert sich (94 Stunden, S. 97).
d_1 Eine Regenerationszelle mit einem langen und einem kurzen Ausläufer. Der stäbchenförmige Kern von einem lichten Felde (Halo) umgeben.
f, f_1, f_2 Hoch entwickelte Regenerationszellen im Perineurium 9 Tage nach der Operation (S. 97).

Fig. 3 *a*, *b*. Die Zellen verwachsen unter einander reihenförmig; daraus entstehen marklose Nervenfasern, mit vielen Kernen versehen. 27 Tage nach der Operation (S. 98).

Fig. 4. Querschnitt des peripheren Nervenstückes, 27 Tage nach der Operation (S. 107). Das Mark ist resorbirt, die Axencylinder intact.

Fig. 5. Eine Nervenfaser aus dem peripheren Nervenstücke, 32 Tage nach der Operation.

A Axencylinder.
B Kern der Schwann'schen Scheide.
C Markreste.
D Schwann'sche Scheide.

Alle Präparate sind naturgetreu bei Ocular 3, Système à immersion 11 (Vergrösserung 850 mal) unter dem Hartnack'schen Mikroskop gezeichnet.

Ich erlaube mir, meinem lieben Collegen Dr. Wasserzug, der die Freundlichkeit hatte, obige Präparate abzuzeichnen, hiermit meinen innigsten Dank auszusprechen.

VII.

Kleinere Mittheilungen.

1.

Zur Geschichte des Schwefeläthers und des Chloroforms.

Von

Dr. Oppler,
Oberstabsarzt in Strassburg.

Nach der Grösse und Wichtigkeit einer Entdeckung oder Erfindung richtet sich naturgemäss das Interesse an der geschichtlichen Entwicklung derselben, und so schien es mir nicht ohne Werth, bei der so immensen Bedeutung der Anästhetica für das allgemeine Wohl, speciell für die praktische Heilkunst, Einzelheiten, die mit der Entdeckung und Einführung derselben in die Medicin in Verbindung stehen, aus der mir zugängigen Literatur zusammenzustellen. So alt die Chirurgie, so alt war naturgemäss das Bestreben der Aerzte, die chirurgischen Eingriffe so schmerzlos als möglich zu machen; alle daraufhin gerichteten Bestrebungen aber waren bis zu unserem Jahrhundert ohne Erfolg und erst diesem war es vorbehalten, eine der segensreichsten Entdeckungen, die des Aethers und des Chloroforms, zu machen und praktisch zu verwerthen. Im Jahre 1800 hatte Humphry Davy das von Priestley entdeckte Stickstoffoxydul (Nitrogenium oxydulatum) mit atmosphärischer Luft gemischt, behufs Erzeugung von Anästhesie zur Einathmung bei Menschen empfohlen (Chemical and philosophical researches, chiefly concerning nitrous oxid and its respiration. London 1800), und im Jahre 1544 hatte Valerius Cordus den Schwefeläther (Aether sulfuricus, Naphtha vitrioli) entdeckt, der späterhin eine so bedeutende Rolle spielen sollte. Die durch das Stickstoffoxydul hervorgerufene Narkose zeigte sich aber von zu kurzer Dauer, 50—100 Secunden anhaltend, um kaum bei anderen chirurgischen Eingriffen als bei Zahnextractionen angewendet zu werden, und Valerius Cordus hatte den Schwefeläther beim Menschen als Betäubungsmittel nicht erprobt. Es war dies das grosse Verdienst des Chemikers Jackson und des Zahnarztes Morton in Boston im Jahre 1846; sie wendeten zuerst den Aether zum Zweck der Betäubung bei chirurgischen Operationen an. Kaum war aber diese Thatsache in Europa bekannt geworden, als es sich fand, dass auch hier schon einzelne Forscher die betäubende Wirkung des Schwefeläthers gekannt hatten; so schreibt der

Senator von Heyden aus Frankfurt (Froriep's Notizen aus dem Gebiete der Natur- und Heilkunde) im März 1847, dass er schon im Jahre 1830 in dem Schwefeläther das Mittel gefunden habe, um Gliederthiere in einen scheintodten Zustand zu versetzen. Als er in demselben Jahr ein Opatrum sabulosum durch Abwaschen mit Schwefeläther von seinem grauen, erdigen Ueberzug befreien wollte, beobachtete er, dass dasselbe bei dieser Behandlung sehr bald in einen scheinbar leblosen Zustand verfiel, aus dem es nach kurzer Zeit wieder erwachte. Durch diese Beobachtung kam Heyden auf den Gedanken, dieses Mittel auch bei kleinen Insekten, Mikrolepidopteren, um sie für die Sammlungen der Forscher gehörig zuzubereiten, in Anwendung zu bringen und er fand, dass derartig behandelte, durch den Schwefeläther in einen scheintodten Zustand versetzte Thiere sich ganz vorzüglich zu wissenschaftlichen Zwecken herrichten liessen, da sie in dem Zustand tiefer Betäubung, durch einen Nadelstich getödtet, in Bezug auf ihre Körperformen in der gewünschten Lage erhalten wurden.

Seit dem Jahre 1831 wendete nun Heyden, von der Brauchbarkeit dieser Methode überzeugt, dieselbe bei seinen Untersuchungen von Insekten, Arachniden und Myriopoden mit weiterem Erfolge an und bemühte sich, dieses Verfahren den vielen Entomologen, die zu ihm nach Frankfurt kamen, zu demonstriren. Auch auf dem wissenschaftlichen Congress zu Strassburg im Jahre 1842 hielt Heyden über diesen Gegenstand einen Vortrag, und im Jahre 1839 hatte Dr. Sodowsky in Riga die Heydensche Anwendungsweise des Schwefeläthers veröffentlicht. Obgleich es nun nicht fern lag, sagt Heyden in der oben erwähnten Mittheilung, Versuche mit Schwefeläther an höheren Thieren zu machen, so ist dies doch leider unterblieben. Im Anfang des Jahres 1846 zeigte Ducros der Pariser Academie an, dass man zur Herbeiführung eines kataleptischen Schlafes bei Thieren mittelst der „Méthode buccale et pharyngienne" Schwefeläther anwenden könne; aber auch von ihm sind Versuche an Menschen nicht gemacht worden. Die von Jackson und Morton beanspruchte Priorität der Entdeckung des Schwefeläthers als eines Mittels zur Narkose bei chirurgischen Operationen beruhte auf der von ihnen gefundenen Thatsache, dass, wie Galignani's Messenger aus Boston am 9. December 1846 berichtet, Schwefeläther, 2—3 Minuten lang eingeathmet, den Patienten für eine Zeit lang in einen bewusstlosen Zustand versetzt, der es gestattet, die schwerste Operation schmerzlos zu verrichten. Dr. Morton in Boston habe den sicheren Erfolg schon mehr als 200 mal erprobt. Dr. Wells zu Hartford (Nordamerika) aber machte Morton und Jackson die Priorität streitig; er behauptet in einer Mittheilung an die Académie de médecine de Paris, dass er schon im December 1845 Versuche mit Aetherinhalationen gegen Operationsschmerzen im Spital zu Massachusets gemacht und diese Entdeckung den Dr. Jackson und Morton mitgetheilt habe, welche sich dieselbe dann angeeignet hätten. In einer Flugschrift unter dem Titel: A history of the discovery of the application of nitrous oxide gas, ether and ether vapours to surgical operations, wird durch Unterschrift und Siegel achtbarer Aerzte, bestätigt durch den Bürgermeister von Hartford und den Staatssecretär der Vereinigten-Staaten, nachgewiesen, dass Wells schon im Jahre 1844 auf diese Weise schmerzlose Operationen ausgeführt hat. Es ist darnach auch die Prioritätsfrage über die Anwendung der Aether-

inhalationen in dem Staat Connecticut durch Abstimmung von dem gesetzgebenden Corps des Staates entschieden worden. Dr. Horace Wells zu Hartford wurde in Folge dieser Abstimmung als der Entdecker proclamirt (Froriep's Notizen. Nr. 63. August 1847). Trotz dieses Majoritätsbeschlusses hat aber die Wissenschaft die Ehre der in Rede stehenden Entdeckung, wie oben erwähnt, den Dr. Jackson und Morton zuerkannt. Im December des Jahres 1846 wurde der Aether als Betäubungsmittel bei chirurgischen Operationen auch in Europa in Anwendung gezogen und nun studirte man auch seine physiologischen Wirkungen. Am 8. Februar 1847 theilt Flourens der Pariser Academie einige Experimente mit, welche er zur Erforschung der Einwirkung jenes Mittels auf das Rückenmark angestellt hat. Serres studirte die locale Wirkung des Schwefeläthers durch Experimente an Kaninchen und machte die Beobachtung, dass die Sensibilität, Gefühlsempfindung, an der blossgelegten und mit Aether betupften Stelle des Nerven und von da in allen seinen Verzweigungen gegen die Peripherie aufgehoben war, oberhalb aber unversehrt blieb.

Nach der Medical Times vom 26. December 1846 führte Liston an diesem Tage unter der Einwirkung der durch Schwefeläther hervorgerufenen vollen Narkose eine Schenkelamputation aus und vollzog die Ausreissung des Nagels der grossen Zehe; beide Operationen verliefen günstig bei vollständiger Schmerzlosigkeit.

Unter dem Eindruck der bisher erreichten, so ausserordentlich günstigen Erfolge ging man mit Vorliebe an die Erprobung des neuen „so geheimnissvollen" Mittels, und schon wurden Stimmen laut, dass man nur, um die segensreichen Wirkungen des Aethers zu studiren und kennen zu lernen, Operationen mache, die sonst unterlassen würden auch ohne Schaden des Patienten. Leicht erklärlich ist es ja, dass man zu einer Zeit, wo man noch tagtäglich die Patienten unter dem Messer des Chirurgen die grössten Schmerzen erdulden sah, sich des Mittels, welches die Operationen schmerzlos verlaufen liess, mit einem Enthusiasmus bemächtigte, von dem wir, die wir die Narkose bei chirurgischen Eingriffen als etwas ganz Selbstverständliches ansehen, wohl kaum noch eine Vorstellung haben. Bald wurde auch der Schwefeläther als betäubendes Mittel in die Geburtshülfe eingeführt; man hatte bisher noch Zweifel an der Zulässigkeit des Mittels zu einer rascheren und schmerzloseren Beendigung einer Geburt, bis Simpson im Januar oder Februar 1847 eine verwachsene Frau, die früher nur unter grossen Schmerzen, erst nach viertägiger Dauer hat entbunden werden können, mit Schwefeläther narkotisirte; die Entbindung ging in wenigen Minuten ohne Unterbrechung der Wehen vor sich, und die Frau hatte keine Anhnung von Schmerz (a. a. O. S. 239). In einer Discussion über das Einathmen von Schwefeläther zum Zweck rascher und schmerzloser Entbindung constatirte Dubois in der Sitzung der Pariser medicinischen Academie vom 25. Februar 1847, dass der Schwefeläther bei Entbindungen mit demselben Nutzen angewendet werden könne wie bei chirurgischen Operationen: die bei Entbindungen vorkommenden manuellen Eingriffe lassen sich durch dieses Mittel schmerzlos machen; die natürlichen physiologischen Schmerzen (Wehen) können durch dasselbe mehr oder weniger aufgehoben werden, aber weder die Contractionen des Uterus, noch die der Bauchmuskeln werden durch Aetherisationen aufgehoben; auf Leben und Gesundheit der Kin-

der scheint der Aether in keiner Weise nachtheilig einzuwirken. Doch will Dubois bei dem derzeitigen Stand der Sache, bei dem Mangel an Erfahrungen in der Anwendung des neuen Mittels nach dieser Richtung hin dasselbe allgemein nicht empfehlen, sondern es nur ausnahmsweise angewendet wissen (Gazette medicale de Paris. Nr. 9. 27. Février 1847). Flourens setzte seine Versuche über die Aetherwirkung zunächst noch bei Thieren fort und fand, dass sowohl Chloräther wie Chloroform ebenso wirken, wie Schwefeläther; dass dieser auf das Centralnervensystem einwirke, und in derselben Reihenfolge, wie die einzelnen Abschnitte desselben betroffen werden, werden auch seine Functionen gestört, resp. aufgehoben, also erst das Bewusstsein, dann die Harmonie der Bewegungen, die Empfindung, die Bewegung und endlich das Leben (Comptes rendus. 1847. Nr. 10). Was nun die Art und Weise der Anwendung des in Rede stehenden Mittels betrifft, so hielt man noch im Anfang zur Inhalation desselben mehr oder weniger zusammengesetzte, theilweise complicirte Apparate für nothwendig; der einfachste Apparat war eine Rindsblase mit einem Mundstück aus Elfenbein. In die Blase that man eine Unze Schwefeläther, schüttelte und gab das Mundstück dem zu Operirenden zwischen die Lippen, während man ihm die Nase zuhielt; wenn die Lippen erschlaffen, ist der Zeitpunkt zur Operation da. Der Charrière'sche Apparat bestand aus einer Flasche, Tropfröhre, mit einer Oeffnung zur Aufnahme der Dämpfe im oberen Theil der Flasche, Mundstück, Hahn, Klammer, Trichter zum Eingiessen des Aethers, Hähne zum Oeffnen und Schliessen der Röhre. Andere Apparate wurden von Bonnet und Ferrand in Form einer Gesichtsmaske angewendet; ausser diesen wurden noch solche angegeben von Dr. Florian Heller — Rohr mit Mundstück und Blase aus Goldschlägerhäutchen; von Reisier — Flasche mit hölzernem Mundstück: in die Flasche wird ein Schwamm oder Watte, mit Aether getränkt, aufgenommen; an der Flasche ist eine Vorrichtung zum Einströmen atmosphärischer Luft und Ausströmen der verbrauchten Luft angebracht. Pleischl gibt eine Wulff'sche Flasche mit elastischem Rohr an, Eckstein einen Apparat aus Gesichtsstück, Blase und Rohr bestehend. Weitere Apparate sind bekannt von Luer und Charrière in Form von Taschenapparaten, von Hooper nach Boot's und Robinson's Angaben, Lebkeor genannt, von Morton und Warren in Form einer zweihalsigen Glaskugel, von Gromier, dessen Apparat aus vier Theilen besteht, von Hammer eine aus Mundstück, Nasenklammer und Blase aus Goldschlägerhäutchen bestehende Vorrichtung zum Einathmen. Trotz aller Apparate aber stellten sich auch bald Misserfolge ein; so berichtet die Gazette medicale vom 13. Février 1847, dass man in Lyon bei der Aetherisation sehr unglücklich gewesen ist, so dass völlige Empfindungslosigkeit geradezu als Ausnahmefall betrachtet und der Aether wegen der schlimmen Nachwirkungen der Narkose bei den meisten Operationen verworfen wurde. Im Allgemeinen aber waren die Resultate, die man mit der Aetherisation erzielte, sehr günstige; während des Jahres 1847 wurde dieselbe von fast allen Chirurgen in Anwendung gezogen, in Deutschland, besonders von Dieffenbach empfohlen, war man mit den Erfolgen zufrieden. Manche Unvollkommenheiten und Schattenseiten jedoch, die sich hin und wieder beim Gebrauch des Aethers einstellten, gaben Veranlassung, sich mit der Auffindung von Stoffen zu beschäftigen, die ähnlich und vielleicht

noch besser zur Herstellung einer Narkose zu benutzen waren. So hatte Dauriol die frischen Säfte von Solanum nigrum, Hyoscyamus, Conium maculatum, Datura Strammonium, Lactuca virosa zur Einathmung empfohlen, doch hatte diese Empfehlung kein Glück; die Wirkung des Aethers konnte durch diese Mittel auch nicht annähernd erreicht werden und es schien, als könnte derselbe durch nichts Besseres sich ersetzen lassen. Da brachte Galignani's Messenger am 22. November 1847 folgenden sensationellen Artikel, den ich hier wörtlich nach dem Edinburgh Mercury anführe: „Das Einathmen von Schwefeläther dämpfen, welches für die Chirurgie so ausserordentlich wichtig zu werden bestimmt schien, ist noch kein Jahr lang in Anwendung gebracht, als Prof. Simpson bereits ein, das Gefühlsvermögen in noch weit wirksamerer Weise aufhebendes Mittel entdeckte, welches in der Anwendung von Chloroform oder Formyl-Superchlorid besteht. Die chemische Zusammensetzung des von Liebig 1831 entdeckten Chloroforms wurde zuerst im Jahre 1835 von dem französischen Chemiker Dumas vollständig ermittelt, obwohl sich Soubeiran und Liebig schon vorher nicht ohne Erfolg mit diesem Gegenstand beschäftigt hatten. Diese Forschungen waren jedoch ihrem Zwecke nach lediglich auf Förderung der wissenschaftlichen Chemie gerichtet, denn dass die erwähnte Substanz eine nützliche Anwendung finden könne, davon hatte man damals keine Ahnung. Dem Prof. Simpson gebührt daher die Ehre, deren Eigenschaft, das Gefühlsvermögen aufzuheben, entdeckt zu haben, ganz allein. Die Vorzüge, die sie in dieser Beziehung vor dem Schwefeläther besitzt, sind so mannigfaltig und einleuchtend, dass der letztere bereits für beseitigt gelten kann." Es folgen nun die Angaben der Vorzüge des Chloroforms und die Beschreibung von 4 Fällen, in denen unter Chloroform operirt wurde und die sehr günstig verliefen. Im August 1847 hatte Tracy bereits jeden complicirten Apparat zur Anwendung des Schwefeläthers für unnöthig erklärt und darauf aufmerksam gemacht, dass zur Erzielung einer guten Narkose es vollständig ausreiche, wenn man einfach einen mit Aether gesättigten Schwamm dem zu Operirenden vor den Mund lege und dann tief einathmen lasse; dieselbe einfache Anwendung geschah nun auch bei dem Gebrauch des Chloroforms. Die erste Mittheilung von seiner Entdeckung machte Simpson nach dem Monthly Journal. December 1847 am 10. November 1847 der Edinburgh. med. chir. Society (Schmidt's Jahrbücher 1848. Nr. 3. S. 304). Zu bemerken ist aber, dass, wie oben schon mitgetheilt, Flourens schon früher die Wirkung des Chloroforms bei Thieren nachgewiesen hatte. Seit nun länger als 35 Jahren behauptet das Chloroform, welches den Aether, in Europa wenigstens, vollständig verdrängt hat, seine Stellung; in Amerika werden jetzt besonders vielfach Versuche gemacht, um zum Aether, seiner angeblich geringeren Gefährlichkeit wegen, zurückzukehren; es ist mehr als fraglich, ob jene Versuche von Erfolg sein werden.

2.

Studien über Anästhetica.

Von

Prof. Dr. Edm. Rose,
Dirig. Arzt der chirurg. Abtheilung in Bethanien.

So sehr die Anwendung der Narkose in den letzten drei Decennien unsere chirurgische Therapie umgewandelt, ausgedehnt und beliebter gemacht hat, so liegen doch andererseits ihre Nachtheile für den Verlauf so mancher mühsamen Operation leider nur zu klar vor. Sehen wir hier ganz von den Gefahren der Narkose selbst ab, weil man sie ja durch Aufmerksamkeit sehr einschränken kann, zumal bei Anwendung des Junker'schen Apparats, so bleibt doch immer noch das Erbrechen mit allen seinen Folgen, welches oft ohne jeden sichtlichen Grund darnach Tage lang anhalten kann und gelegentlich selbst bei kräftigen jungen Leuten, bei unblutigen kleinen Operationen sich zu vollständigem Gastroduodenalkatarrh mit Icterus steigert. Wie oft sieht man es bei grossen Operationen den letzten Kräfterest in Anspruch nehmen, bei schwierigen plastischen Operationen, grossen Unterbindungen das Resultat durch die unvermeidlichen heftigen Erschütterungen beim Erbrechen in bedenklicher Weise auf die Probe stellen. Es unterliegt wohl keinem Zweifel, dass manche Todesfälle durch Collaps schliesslich wohl nur dem hinzugetretenen Chloroformbrechen zuzuschreiben sind.

Wenn man so und in anderen naheliegenden Beziehungen die Gefahren unserer Thätigkeit unnütz sich durch die Narkose steigern sieht, so bemüht man sich gern, auf alle Weise diese Nachtheile einzuschränken oder zu beseitigen; meine Bemühungen in dieser Richtung sind aber fruchtlos geblieben, soweit es die Vorbereitung und die Behandlung der Operirten betrifft. Ich weiss nicht, warum oft dasselbe Chloroform bei scheinbar gleichen Verhältnissen so verschieden wirkt, dem Einen nichts macht, den Anderen an den Rand des Grabes bringt. Aehnliche Erfahrungen bewirken, dass bekannte Operateure jetzt lieber ohne Narkose schwierige Operationen machen, selbst die, von denen die günstigeren Resultate unserer Tage gerade der Einführung der Narkose bei der Grösse des nothwendigen Eingriffes zugeschrieben wurden. Von Neugebauer in Warschau hört man, dass er die grössten Blasenscheidenfisteln ohne Narkose operirt und heilt.

Es ist schon mehr als 10 Jahre, dass ich kein Croupkind bei der Operation mehr chloroformire, dass ich die Hasenscharten am hängenden Kopf, aber ohne Narkose operire. Wie bald haben Kinder nachher den Schmerz vergessen und lachen wieder! Aber selbst auch bei Erwachsenen fährt man ohne Narkose oft so sehr viel besser. Je drohender der Kropftod scheint, desto leichter gelingt es, den Kranken zur Kropfoperation ohne Chloroform zu bewegen; sowie sie erst durch die Canüle Luft bekommen, haben sie alle darnach ruhig und still das Ende der oft so langen Operation ertragen, froh, den Erstickungsqualen entronnen zu sein.

Auf der anderen Seite tauchen immer neue Bemühungen auf, ein besseres Anästheticum zu finden. Auf Empfehlung von Prof. Junker habe

ich vor Jahren noch in meiner Klinik in Zürich Methylenbichlorid aus der (besonders empfohlenen) englischen Fabrik bezogen und mit seinem Apparat probirt, weil dabei weder Erbrechen, noch Agitation auftreten sollte. Es war gewiss ein Zufall, dass in den Wochen seiner Anwendung die schwersten Narkosen und zahlreiches Erbrechen vorkam, in den folgenden, wo der Vorrath erschöpft war, bei gewöhnlichem (englischen) Chloroform das nicht eintrat. Ich bin seitdem dem Junker'schen Apparat treu geblieben; Bethanien verdankt ihm eine grosse Ersparung an Kosten für Chloroform, zum Methylenbichlorid konnte ich mich nicht mehr entschliessen.

Dann tauchte durch die Empfehlung des Dr. Lawrence Turnbull in Philadelphia das Bromäthyl als Anästheticum auf. Während es früher sehr unvollkommen aus Brom und Alkohol bei Gegenwart von Phosphor bereitet wurde, empfahl er es aus Bromkalium, resp. Eisenbromür mit Schwefelsäure bei Gegenwart von Alkohol zu fabriciren. Nach seiner Empfehlung werden 24 Unzen grob gepulverten Bromkaliums zu einer Mischung von 64 Unzen Schwefelsäure und 32 Unzen Wasser gesetzt[1]), nach vollständiger Abkühlung 16 Unzen Alkohol von 95 Proc. zugefügt und das Ganze in einer Retorte auf dem Sandbade bis zu 200° Fahrenheit erhitzt. Die Bromäthyldämpfe werden bei der Destillation in Wasser aufgefangen, welches oben schwimmt. Nach Beendigung der Gasentwicklung hat man etwa 20 Unzen Bromäthyl, das zur Reinigung mit einer Lösung von doppeltkohlensaurem Kali und dann mit Wasser geschüttelt und nochmals destillirt wird. Im Grossen[2]) stelle man es besser dar, indem in einem Steinkruge 1 Gallone Wasser und 2½ Pfund Eisendrehspäne oder Eisenfeile bei beständiger sorgfältiger Abkühlung mit 5 Pfund Brom versetzt werden. Die grüne Eisenbromürsolution wird filtrirt, vorsichtig mit 15 Pfund englischer Schwefelsäure und nach der Abkühlung mit 6 Pinten Alkohol von 95 Proc. versetzt und destillirt. Die erhaltenen 7 Pfund Bromäthyl kosteten pro Pfund 60 Cents, mussten aber erst durch nochmalige Destillation unter 125° Fahr. gereinigt werden. Dadurch verlor es den beissenden Geruch, war rein und farblos, kochte bei 106° Fahr. und hatte ein specifisches Gewicht von 1,40. Es ist nicht brennbar.

Ich glaube, es war Anfang 1880, dass Herr Keller, Apotheker am Kantonspital in Zürich, mir in dieser Weise Bromäthyl rein darzustellen so freundlich war, und habe ich es dann einige Wochen während des Semesters in der Klinik angewendet. Turnbull rühmte 6 Vorzüge vom Bromäthyl.[3]) Bei sorgfältiger Anwendung wirke es „gefahrlos, schnell und sicher". Ich glaube, bei Anwendung des Junker'schen Apparats kann man das auch vom Chloroform sagen; freilich hält derselbe alle Narkosen sehr auf, ein Umstand, den ich aber bei seiner grösseren Gefahrlosigkeit gern in Kauf nehme.

Bromäthyl soll schneller als Chloroform anästhesiren und schneller als alle ähnlichen Agentien durch Respiration und Wärme ausgeschieden werden. Auf letzteren Punkt komme ich zurück. Was den ersten betrifft, so bekommt man halbe Narkosen, wie man sie in der Chirurgie fast nie

---

1) Nach der Formel: $KBr + H_2SO_4 + C_2H_6O = KHSO_4 + H_2O + C_2H_5Br$.

2) Nach der Formel: $FeBr_2 + 2C_2H_6O + H_2SO_4 = FeSO_4 + 2H_2O + 2C_2H_5Br$.

3) cf. Am. Journal of Pharm. Vol. X. Nr. 5. Pharmacist. Vol. XIII. Nr. 5.

brauchen kann, möglicher Weise vielleicht leichter — man behauptet es jetzt von verschiedenen Seiten in Frankreich und Deutschland —; bei vollen Narkosen kann es aber zuweilen sehr lange (einmal 1 Stunde) dauern bis zum Erfolg, gerade wie die Verhältnisse auch beim Chloroform in dieser Beziehung nach dem Einzelfall verschieden sich gestalten.

Herz und Respiration sollen sehr wenig dadurch leiden, wenn nicht excessive Mengen angewendet werden; soviel ich mich erinnere, ist auch uns kein Fall von drohender Asphyxie vorgekommen.

Das Brechen soll seltener als bei Aether und Chloroform sein, was ich dahingestellt will sein lassen.

Dann rühmt Turnbull, dass seine grosse Flüchtigkeit und der viel angenehmere Geruch gegenüber von Aether den Gebrauch in der Privatpraxis und den Krankenzimmern gestatte; endlich sollen sich seine anästhetischen Wirkungen besonders auf den Hals und die Kehlkopfmusculatur geltend machen, ein Umstand, der mir nicht gerade aufgefallen ist.

In der Klinik in Zürich habe ich es hinter einander weg zum Theil bei grossen Operationen angewendet; zum Anästhesiren kann man es sicher gebrauchen, allein trotz der Empfehlungen haben wir vollständig Fiasco damit gemacht. Gleich von Anfang an fiel nach der Anwendung ein eigener Geruch auf; es ergab sich bald, dass er von den Exhalationen der damit Operirten herrührt, oft Tage lang anhält und im höchsten Grade widerwärtig ist. Herrn College Victor Meyer, Professor der Chemie am Polytechnikum in Zürich, habe ich diese Erscheinung einmal vorgeführt, ob ihm der eigene Geruch vielleicht bekannt sei. Er nannte mir auch den langen Namen eines chemischen Products, woran er ihn erinnere; ich muss bedauern, dass im Drang der Zeiten, die darnach über mich hingegangen, mir der Name entfallen ist. Zuletzt kam uns aber ein Fall vor, der dem Fass den Boden ausschlug.

Eine ältere Frau — ich glaube, es war eine Unterschenkelamputation gemacht — hatte diese Exhalation in solchem Grade und so anhaltend, dass noch nach 14 Tagen der ganze Saal darnach stank. Sie ekelte sich selbst so davor, dass ihr, wie sie meinte, davon der Appetit verging. Jedenfalls mochte es nun die Anästhesie oder dieser penetrant stinkende Athem sein, sie ass nichts, brach, verlor alle Esslust und kam bei sonst gutem Verlauf der Operation so herunter, wie man es nur in den schlimmsten Fällen ungünstiger Chloroformnarkose erleben kann. Dazu kam, dass der Aufenthalt in dem grossen Saal den übrigen Kranken und den Klinicisten gleich unerträglich wurde, so dass alle Welt froh war, als nach etwa 14 Tagen sich die Erscheinungen verloren. Dieser üble Geruch, an sich so unangenehm, verhindert natürlich auch die so wünschenswerthe Controle der Reinheit der Luft im Krankensaal. Das Bromäthyl bei diesen doppelt störenden Nachwirkungen weiter anzuwenden, habe ich mich zur Freude unserer Zuhörer nicht mehr entschliessen können.

Ich kehrte damals in Zürich zum englischen Chloroform zurück, dessen grosse Vorzüge vor dem gewöhnlichen deutschen ich bei meiner Uebernahme von Bethanien schmerzlich zum Bewusstsein bekam, obgleich uns das Chloroform hier aus der Berliner Hofapotheke geliefert wurde. Hier in Bethanien habe ich deshalb letztes Jahr trotz seines theuren Preises Chloralchloroform angewendet. Der Kostenpunkt brauchte eben nicht sehr in Betracht

zu fallen, weil durch die Einführung und Anwendung des Junker'schen Apparats auf der anderen Seite der Verbrauch sichtlich so eingeschränkt wurde. Durch die Darstellung aus dem krystallisirten Chloralhydrat soll man ja wenigstens sicher sein vor Beimischung von anderen Producten, die man beim gewöhnlichen Chloroform des Handels fürchtet. Der Uebelstand ist nur, dass bei Empfang aus dritter Hand man an sich kein Kennzeichen, sagen die Chemiker, dafür hat, dass es wirklich so dargestellt ist; man muss es auf Treue und Glauben nehmen. Immerhin ist es recht theuer für ein Spital. Seit Weihnachten habe ich deshalb ein neues Präparat in Anwendung gezogen, ein deutsches Chloroform (mit der Marke E. H.), aus der Fabrik von E. Heuer in Leipzig. Auf der Etiquette steht Chloroform. purissimum, zuverlässigstes Anaestheticum, absolut beständig gegen Acid. sulfur. dilut. (specifisches Gewicht 1,487 bei 15° C.). Es haben mich dazu veranlasst die anerkennenden Kritiken des Präparats, wie sie sich von pharmaceutischer Seite ausgesprochen haben (vergl. Pharmac. Centralhalle für Deutschland von Dr. Hager und Dr. Geissler. Nr. 3. Berlin, den 18. Januar 1883. 24. Jahrgang. S. 28: „Zur Prüfung des Chloroforms des Handels", und Pharmac. Zeitung vom 24. Januar 1883. Bunzlau und Berlin. 28. Jahrgang. Nr. 7: „Chloroform der Marke E. H.").

Bis jetzt habe ich mich ganz wohl dabei befunden und gedenke es weiter anzuwenden, zumal der Preis so beträchtlich billiger als beim Chloralchloroform ist. Ein Kilo von jenem kostet uns 4 M. 20 Pf., von diesem 12 M. 50 Pf.; das gewöhnliche Chloroform (zum Preis von 11 M. 50 Pf.) wurde der Anstalt laut alten Festsetzungen zu 3 M. 22 Pf. von der Hofapotheke geliefert.

Vielleicht ist es schliesslich nicht ohne Interesse, zu vergleichen, wie viel Chloroform in den letzten Jahren in Bethanien verbraucht ist, um einen ungefähren Anhalt zu haben. Stellt man damit nach den Jahresberichten die Zahlen der auf den chirurgischen Männer- und Frauen- und auf den Kinderabtheilungen behandelten Kranken und die annähernde Zahl der alljährlich vorgenommenen grösseren Operationen zusammen, so zeigt sich, dass das Haus immer stets so gut wie voll war und auch die Operationen nicht so geschwankt haben, als der Chloroformverbrauch. Die Differenzen erklären sich wohl dadurch, dass, nachdem Herr Geh.-Rath Wilms Sommer 1880 gestorben, ich sofort nach meiner Uebernahme der Direction am 1. April 1881 die Skinner'sche bisher übliche Chloroformmaske durch den Junker'schen Apparat ersetzte. Der Chloroformverbrauch scheint dadurch in der That auf die Hälfte gesunken zu sein.

Uebersicht des Chloroformverbrauchs in Bethanien.

im J.	1875	36	Kilo	bei	einer	Krankenzahl	von	1436	mit	256	grösseren	Operationen
" "	1876	35	"	"	"	"	"	1430	"	241	"	"
" "	1877	36,5	"	"	"	"	"	1515	"	430	"	"
" "	1878	45	"	"	"	"	"	1532	"	479	"	"
" "	1879	37	"	"	"	"	"	1655	"	445	"	"
" "	1880	58	"	"	"	"	"	1641	"	550	"	"
" "	1881	27	"	"	"	"	"	1690	"	537	"	"
" "	1882	13 + 7	Chloralchloroform = 20		Kil.		"	1649	"	563	"	"

Diese Uebersicht lehrt, dass die Zahl der grossen Operationen nie so gross und der Verbrauch von Chloroform nie so klein in Bethanien in den letzten 8 Jahren gewesen ist, als 1882, wo zum ersten Mal der Junker'sche Apparat das ganze Jahr hindurch in Gebrauch gewesen ist.

3.

Gummigeschwülste an der Innenfläche der Wange und im sublingualen Raum der Mundhöhle.

Von

Dr. Georg Fischer

in Hannover.

Verwechselungen von Gummigeschwülsten mit anderen Tumoren werden so lange vorkommen, als es keine Mittel gibt, erstere mit Sicherheit zu erkennen. Diese fehlen. Besteht nur eine einzige Geschwulst, und wird vom Kranken jede frühere syphilitische Erkrankung geleugnet, dann ist ein Irrthum möglich. Noch schwieriger wird die Diagnose, wenn die Geschwülste an Stellen vorkommen, an welchen Gummigeschwülste selten, vielleicht noch gar nicht beobachtet sind, und wenn, wie es häufig der Fall ist, die mikroskopische Untersuchung keine vollkommene Sicherheit gibt. Diese Umstände kommen bei den beiden folgenden Fällen in Betracht.

Ein 44jähriger Krankenwärter bemerkte vor einem halben Jahre, dass unter stechenden Schmerzen seine linke Backe dicker wurde. 14 Tage darauf schwoll eine Halsdrüse an. Die Schmerzen blieben erträglich, doch verlor der Kranke den Appetit und fühlte sich matter. Sein Arzt verordnete Blutegel, Jodkaliumsalbe. Allmählich vergrösserte sich die Geschwulst und vor 4 Wochen entstand an der Oberlippe ein rother Fleck. — Jetzt war die linke Backe des gesund aussehenden Mannes etwas dicker, die Haut normal. An der Innenseite der Wange fühlte man eine harte unebene Geschwulst, welche hinter dem Mundwinkel begann und etwa fingerbreit parallel der Zahnreihe sich bis über die Mitte der Backe hinaus nach hinten ausdehnte. Die Schleimhaut über der Geschwulst war normal, ohne Knötchen, ohne Geschwüre, in ihrer Farbe unverändert. Spontane Schmerzen fehlten, nur ein Druck auf die Geschwulst war unangenehm. Die Zähne waren gesund. Links in der Haut der Oberlippe lag, vom Schnurrbart verdeckt, eine fünfpfenniggrosse geröthete Stelle, welche den Eindruck eines Ekzems machte. Unter dem Unterkiefer lag eine geschwollene Halsdrüse von Haselnussgrösse. Frühere Syphilis wurde bei wiederholter Nachfrage vom Kranken geleugnet; der Verdacht auf Epithelialcarcinom lag nun vor.

14. Juli 1882. Nach Spaltung der Backe vom Mundwinkel aus wurde die Geschwulst unter mässiger Blutung gründlich exstirpirt, wobei das Gewebe sich so hart erwies, dass es beim Schnitt knirschte. Es war ein ziemlich grosser Schleimhautdefect entstanden. Um einer narbigen Kieferklemme vorzubeugen, wurde ein von der Unterlippe abpräparirter Schleimhautlappen nach der Backe hin umgelegt und eingenäht, die Wundfläche mit Jodoformgaze bedeckt und die äussere Wunde genäht. Der Schleimhautlappen heilte ein, und der Kranke wurde in der 3. Woche mit guter Beweglichkeit des Kiefers geheilt entlassen. Die Exstirpation der geschwollenen Halsdrüse wurde verweigert.

Die mikroskopische Untersuchung wies eine kleinzellige Geschwulstmasse in distincten Herden im submucösen und mucösen Gewebe nach;

hier und da sah man in den knötchenförmigen Geschwulstherden Riesenzellen. Lupus oder Syphilis (Prof. Orth).

In die Heimath zurückgekehrt, beobachtete Patient ein Wachsen des rothen Fleckes in der Oberlippe, was ihn 4 Wochen später veranlasste seinem Hausarzte einzugestehen, dass er im Jahre 1868 syphilitisch gewesen sei (Schanker mit Anschwellung der Leistendrüsen, ein halbes Jahr später Halsaffection; Gebrauch von Dec. Zittmanni). Er erhielt sogleich Jodkalium. Schon nach der ersten Flasche soll der rothe Fleck blasser, nach der zweiten Flasche dieser und die geschwollene Halsdrüse ganz verschwunden sein. Seitdem fühlte sich Patient ganz wohl und stellte sich im Februar 1883 gesund mit kaum sichtbarer Narbe vor.

Nach der mikroskopischen Untersuchung wurde Lupus oder Syphilis für möglich gehalten. Obwohl die kleine im Schnurrbart versteckt liegende rothe Hautstelle möglicherweise Lupus sein konnte, so vermochte ich die Geschwulst an der Innenfläche der Backe nicht als Lupus zu diagnosticiren, weil die Schleimhaut über der Geschwulst ganz normal war. Das mehrere Wochen nach der Operation abgelegte Geständniss des Kranken, früher syphilitisch gewesen zu sein, was er bei der Aufnahme leugnete, stellt eine Gummigeschwulst ausser Zweifel.

Eine 46jährige gesund aussehende Arbeitersfrau bemerkte zuerst vor 3 Monaten eine Geschwulst im Munde, welche durch Reiben vom Halse aus verschwunden sein soll. Erst vor 3 Tagen will sie die Geschwulst wieder gefühlt haben mit Schmerzen und Unbequemlichkeit beim Sprechen und Schlucken. Jetzt sah man beim Erheben der Zungenspitze im sublingualen Raume eine geringe Vorwölbung und fühlte hier dicht hinter dem Unterkiefer rechts von der Mittellinie eine Geschwulst von der Grösse eines Taubeneis. Sie war von derber Consistenz, liess sich mit zwei Fingern umgreifen, nach beiden Seiten verschieben und erstreckte sich nach hinten unter die Zungenbasis. Durch Druck am Unterkinn konnte man sie in die Mundhöhle vordrängen. Die Schleimhaut über derselben war gesund und verschiebbar. Die Geschwulst war nur auf Druck, nicht spontan schmerzhaft. Zunge ganz normal, Halsdrüsen nicht geschwollen. Frühere Syphilis wurde geleugnet, nur Fluor albus zugestanden; an den Geschlechtstheilen war nichts Verdächtiges zu sehen. Vermuthet wurde nun ein mit der Gl. sublingualis zusammenhängender Tumor. — 8. December 1882. Nach Anschlingen und querer Durchschneidung der Schleimhaut wurde die Geschwulst, welche am Unterkiefer fest sass, meist stumpf mit Finger und Scheere vollständig herausgeholt, was mit einigen Schwierigkeiten verbunden war. Der Knochen war nicht entblösst; die Zunge retrahirte sich nicht. Die ziemlich grosse Wundhöhle, welche sich unter die Zungenbasis erstreckte, wurde mit Jodoformgaze ausgefüllt. Der Verlauf war fieberlos. In den nächsten Tagen schwoll die rechte Hälfte der Zunge an, und die Ränder der Wundhöhle fühlten sich hart an; Jodkalium. Allmählich füllte sich die Höhle ganz aus, so dass die Kranke nach 4 Wochen geheilt entlassen wurde. Rechts vom Frenulum war noch eine Härte zu fühlen und die rechte Zungenhälfte noch etwas geschwollen, so dass die Zunge über die Zahnreihe hinaus nicht vorgestreckt werden konnte. Diese Erscheinungen verloren sich jedoch nach einigen Wochen. 5 Monate später stellte sich die Frau ganz gesund vor.

Bei der Untersuchung der Geschwulst fand sich im Centrum ein etwa erbsengrosser Eiterherd mit unregelmässigen Contouren; die peripheren Theile hatten ein markiges Aussehen. Mikroskopisch sah man überall die Muskelfasern von bald mehr, bald weniger breiten Zügen von einkernigen Zellen auseinandergedrängt, welche sich auch im Fettgewebe, das an mehreren Stellen sich zeigte, vorfanden. Die im interstitiellen Bindegewebe infiltrirten Rundzellen bildeten nach dem Centrum zu zusammenhängende Granulationsmassen. Irgend welche Drüsenbestandtheile fehlten. Syphilis ist möglich (Prof. Orth).

Diagnostisch waren zunächst alle cystischen Geschwülste, welche im sublingualen Raume öfters vorkommen, auch ein Lipom, ausgeschlossen. Sublinguale Epithelialcarcinome sind beobachtet; sie gehen von der Schleimhaut am Boden der Mundhöhle aus und wuchern in die Gl. sublingualis hinein, ohne direct aus ihr hervorzugehen. Es fragte sich, ob in unserem Falle ein Tumor der Gl. sublingualis vorlag. Diese Drüse besitzt eine auffallende, bisher unerklärte Immunität gegen Neubildungen. Billroth sah nie eine Geschwulst von der Gl. sublingualis selbständig sich entwickeln. Zeissl konnte im Jahre 1881 in der chirurgischen Literatur keinen Fall von selbständiger Geschwulstbildung auffinden, bis er selbst ein Adenom der Unterzungendrüse beobachtete, in welchem deutlich grössere Acini zu erkennen waren (Wiener med. Jahrb. Heft 2. S. 197. 1881). Albert erwähnt zwei in der Tübinger Klinik beobachtete Enchondrome dieser Drüse (Lehrbuch der Chirurgie. I. 452). In unserem Falle glaubte ich, dass die dicht unter der Schleimhaut zur Seite des Frenulum liegende bewegliche Geschwulst mit der Gl. sublingualis zusammenhängen könne, allein die nach der Exstirpation angestellte mikroskopische Untersuchung verwarf diese Ansicht, da Drüsenbestandtheile fehlten. Am wahrscheinlichsten bleibt nun eine Gummigeschwulst, obschon die Arbeitersfrau eine frühere syphilitische Erkrankung in Abrede stellte und nur weissen Fluss zugab. Dafür spricht jedoch zunächst der derbe, taubeneigrosse, nur auf Druck schmerzhafte Knoten, welcher nach einem indolenten Stadium von 3 Monaten sich plötzlich wieder bemerkbar machte. Dass die Geschwulst nach Aussage der Frau durch Reiben vom Halse aus verschwunden und dann wieder entstanden sei, beruht auf Einbildung. Es handelte sich um ein sprungweises Wachsthum, welches nach B. v. Langenbeck für Gummigeschwülste charakteristisch ist. Sehr wahrscheinlich haben mit der Bildung des erbsengrossen Eiterherdes die Schmerzen und Unbequemlichkeiten für die Patientin wieder begonnen. Charakteristisch ist auch der Umstand, dass ein einfaches Ausschälen der Geschwulst mit dem Finger misslang, da feste strangartige Verbindungen mit den Nachbartheilen bestanden. Mikroskopisch spricht für eine Gummigeschwulst die diffuse Infiltration einkerniger Zellen, sowie der eitrige Zerfall im Inneren des Knotens. Stutzig könnte man an der Diagnose durch die Behauptung v. Langenbeck's (Archiv für klin. Chirurgie. XXVI. S. 273. 1881) werden, dass Gummigeschwülste niemals in den sublingualen Geweben des Mundbodens (stets in der Muskelsubstanz der Zunge) vorkommen. So lange indess unser Tumor nicht besser gedeutet werden kann, muss ich an einer Gummigeschwulst festhalten, auch trotz der negativen Aussagen der Arbeitersfrau in Betreff der Infection.

4.

Papillom der Gesichtshaut.

Von

Dr. Georg Fischer
in Hannover.

Bei einem 40jährigen Bauer entstand vor 4 Wochen auf der rechten Backe ein kleines rothes Knötchen, welches bald Eiter entleerte und am Rasiren hinderte. Unter warmen Umschlägen nahm die Geschwulst zu. Jetzt lag neben dem Kinn in der Haut der Backe eine Wucherung, welche grösser als ein Fünfmarkstück, rundlich war und sich über das Niveau der Haut erhob. Aus derselben ragten viele rothe Erhabenheiten hervor, welche zum Theil durch kleine Brücken verbunden waren. Zwischen denselben drang bei leichtem Druck Eiter hervor, ähnlich wie aus der siebförmig durchlöcherten Haut eines Carbunkels. Andererseits machte das Ganze auch wohl den Eindruck, als ob fünf oder sechs breite Condylome neben einander sich entwickelt hätten. Die Halsdrüsen waren nicht geschwollen. Syphilis wurde geleugnet. — Diagnosticirt wurde ein Papillom (Roser's entzündliches Hautpapillom); ausgeschlossen Condylome, Carbunkel, Epithelialcarcinom. — 10. Januar 1883. Die Wucherung wurde in ihrem ganzen Umfange mit dem scharfen Löffel abgekratzt, wobei der unter dem Papillarkörper liegende Theil der Cutis sich gesund erwies. Unter Carbolcompressen war nach 4 Wochen eine vollständige Heilung mit einer markstückgrossen glatten Narbe zu Stande gekommen.

Die mikroskopische Untersuchung ergab eine Vergrösserung der Hautpapillen nebst zelliger Infiltration dieser, sowie der darunter liegenden Bindegewebsschichten (Prof. Orth).

Obige Geschwulst, welche nicht gerade häufig vorkommt, gehört zu der von Roser zuerst im Jahre 1866 als entzündliches Hautpapillom beschriebenen Gruppe, über deren Entstehung die Ansichten noch auseinandergehen. Bekanntlich nahm dieser Autor eine entzündliche Wucherung der Hautpapillen mit Formation interpapillärer Abscesse und entzündlicher Verwachsung der kolbig geschwollenen Papillenenden an, während Stromeyer und O. Weber das Primäre in einer Follicularhypertrophie suchten. Neuerdings hält Kaposi (Pathol. und Ther. der Hautkrankheiten. S. 575. 1883) dieses Papillom meistens für eine secundäre Formation, wobei es sich um ein Auswachsen der Hautpapillen oder der Granulationen über einer chronisch entzündlichen oder neoplastisch infiltrirten oder eiternden Hautstelle handelt. Dahin gehören die Wucherungen bei Sycosis, Ekzem und ulceröser Syphilis des behaarten Kopfes, über cariösen Knochen, Beingeschwüren, am häufigsten aber die Excrescenzen auf Lupus und ulcerirenden Syphiliden. Wenn nach Erlöschen des Grundprocesses die papillären Auswüchse als derb bindegewebige Geschwülste zurückbleiben, dann kann die Diagnose mitunter Schwierigkeiten machen. In unserem Falle konnte weder Lupus, noch Syphilis als ursprüngliche Quelle nachgewiesen werden.

Das Abschaben der Wucherung mit dem scharfen Löffel, welches sogleich eine gesunde Grundfläche schafft, führt wohl in kürzerer Zeit eine

Heilung herbei, als die bisherige Behandlung mit Bleiwasserumschlägen, wobei einige Fälle erst nach mehreren Monaten zur Heilung gebracht sind.

5.

Verzögerte Heilung eines Unterkieferbruchs nach 5 Monaten.

Von

Dr. Georg Fischer

in Hannover.

Bei einem 47jährigen Arbeiter entstand durch Schlag eines Balkens ein Bruch des Unterkiefers zwischen dem linken Eckzahn und Schneidezahn, welcher fehlte; das Zahnfleisch war zerrissen. Die Dislocation war leicht zu heben. Auf die Zahnreihe wurde eine Schiene von Guttapercha gedrückt, welche beim Fehlen einzelner Backzähne und Hervorragen des Eckzahnes sich schwer anschmiegte; Kopftuch. Der Verband konnte liegen bleiben, da die Nahrungszufuhr durch eine grosse Zahnlücke auf der rechten Seite möglich war. Nach 12 Tagen wurde ein Abscess unter dem Unterkiefer gegenüber der Fractur geöffnet, die Sonde kam auf rauhen Knochen; Drain, Carbolcompresse. In der 5. Woche stiessen sich kleine Knochensplitter aus der Fistel ab. Der Guttaperchaverband war inzwischen erneuert, ein Drain bis in die Mundhöhle geleitet. Nach 3 Monaten war die Fractur noch ganz beweglich, und die Fragmente schoben sich bei Kaubewegungen schmerzlos aneinander weg. (14. November 1882.) Es wurden die Bindegewebsmassen zwischen den Knochenenden mit einem scharfen Löffel abgeschabt, beide Fragmente durchbohrt und mit Silberdraht fest aneinandergezogen; Kopftuch. Der Fistelgang blieb drainirt. 4 Wochen später war nach Lösung des Drahtes die Fractur ebenso beweglich wie früher, obschon sich Callus gebildet hatte. Nach Ausziehen des vorstehenden Eckzahns wurden die Fragmente noch einmal weiter oben angebohrt, wiederum mit Silberdraht befestigt, dann eine Guttaperchaschiene auf die Zahnreihe und eine zweite unter den Unterkiefer gelegt; Kopftuch. Der Verband blieb 3 Wochen unverrückt liegen; dann wurde der Draht entfernt. Unter Bildung eines dicken Callus war jetzt nach 5 Monaten die Fractur fest und ohne Difformität geheilt.

6.

Erschütterung des Rückenmarks.

Von

Dr. Georg Fischer

in Hannover.

Einem 21jährigen Arbeiter waren am Nachmittage des 2. Februar 1883 mehrere schwere Säcke aus beträchtlicher Höhe auf den Rücken gefallen. Der Kranke stürzte zusammen, blieb 10 Minuten lang bewusstlos und konnte

beim Erwachen weder Arme, noch Beine bewegen. Er wurde gegen Abend ins Stadtkrankenhaus gebracht.

Der Mann war bei Besinnung, hatte eine Temperatur von 33,7°, kühle Extremitäten, erholte sich jedoch bald vom Shock. Am Rücken waren weder Sugillationen, noch Fracturen zu constatiren; ein Druck auf die Dornfortsätze war nirgends schmerzhaft. Die Haut des ganzen Körpers, ausgenommen am Kopf, Hals, oberen Drittel der Oberarme, war anästhetisch. Vorn begann die Gefühlslähmung an den Schlüsselbeinen, hinten an der Nackenlinie; Alles was abwärts lag, incl. Anus und Penis, war gefühllos. Ausserdem waren beide Arme und Beine in ihrer Bewegung vollständig gelähmt. Auch Hals- und Intercostalmuskeln, Zwerchfell versagten zum Theil ihren Dienst, so dass der Thorax sich nicht ordentlich hob. In Folge dessen bestand Athemnoth. Die physikalische Untersuchung der Lungen und des Herzens ergab nichts Abnormes. Zunge und Augen bewegten sich frei, die Pupillen waren normal, das Schlucken intact. Penis in Erection, Krämpfe fehlten. Es bestand Congestion zum Gesicht: dasselbe war geröthet, Stirn und Wangen schwitzten stark. Bei ruhiger Lage hatte Patient keine Schmerzen.

3. Februar. Keine Veränderung. Morgens 37°, Abends 37,5°. Der Kranke lag mit vollem Bewusstsein wie eine todte Masse ruhig im Bette. Die gefüllte Blase wurde mittelst Katheter entleert, Erection des Penis. Zu beiden Seiten der Wirbelsäule wurden 16 Schröpfköpfe gesetzt und ein langer, mit Eis gefüllter Gummischlauch auf die Wirbelsäule gelegt. Die Seitenlage konnte der Kranke wegen Schmerzen und Athemnoth nicht ertragen.

4. Februar. Morgens 38,4°, Nachmittags 4 Uhr plötzliche Verschlimmerung. Der Kranke, dessen Gesicht stark cyanotisch wurde, bekam die grösste Athemnoth und wollte seine Lage verändern. Die Athmungsmuskeln versagten ihren Dienst. Der Puls zählte nur 50 Schläge und liess sich leicht wegdrücken. Nach einstündigem Todeskampfe starb der Kranke unter zunehmender Dyspnoe, 50 Stunden nach der Verletzung.

Section. Zu beiden Seiten der Wirbelsäule fanden sich Blutergüsse in den Rückenmuskeln. Die Spitze des Dornfortsatzes vom 8. Brustwirbel war abgebrochen; sonstige Knochenverletzungen fehlten. Bei Eröffnung des Wirbelkanals zeigten sich auf der Aussenfläche der Dura mater im ganzen Verlauf bis zum Lendentheil kleine oberflächliche Blutergüsse, die sich leicht abtupfen liessen, ohne Spuren an der Dura zu hinterlassen. Die im pathologischen Institut zu Göttingen angestellte Untersuchung des Rückenmarks ergab ausser circumscripten intermeningealen Blutungen und einer Hyperämie der Piagefässe nichts Abnormes. Am frischen und gehärteten Rückenmark waren weder makroskopisch, noch mikroskopisch irgend welche Veränderungen nachzuweisen; Blutergüsse und Erweichungsherde im Inneren des Rückenmarks fehlten. — Im Gehirn nichts Abnormes; im rechten Vorhof und rechten Ventrikel des Herzens dickes geronnenes Blut; Lungen fast schwarzroth durch Hyperämie, ohne Oedem.

Zunächst ist hervorzuheben, dass die isolirte Fractur an der Spitze des Dornfortsatzes vom 8. Brustwirbel bei der Beurtheilung dieses Falles keine Rolle spielt. Wirbelbogen und Körper waren nicht gebrochen, und von einer Dislocation des Knochens gegen den Wirbelkanal hin mit Com-

pression des Marks war nichts zu sehen. Der Bruch des Dornfortsatzes konnte die Rückenmarkssymptome nicht veranlassen.

Sodann fragt es sich, ob die Blutergüsse an der Aussenfläche der Dura mater und die circumscripten intermeningealen Blutungen allein die ausgedehnten Lähmungen unseres Falles bedingen konnten. Das ist kaum anzunehmen. In der Regel veranlassen die traumatischen Blutungen um die Dura keine hervorstechenden Symptome. Bestehen solche, so müssen die Blutungen sehr erheblich sein, um eine Compression des Rückenmarks zu Stande bringen zu können. Sind die ausgetretenen Blutungen sehr gross, so fliessen sie auch wohl ins Gehirn über und veranlassen Cerebralsymptome. Davon zeigte sich in unserem Falle nichts. Die Blutergüsse waren zwar in der Fläche ausgedehnt, aber nicht so massenhaft, um eine Compression des Marks ausüben zu können; auch war das Gehirn frei und die spinalen Symptome waren die Hauptsache. Zur Erklärung der intensiven motorischen und sensiblen Lähmungen unseres Falles dürfte die Meningealapoplexie nicht ausreichen.

Wir sind mithin genöthigt, eine Betheiligung des Rückenmarks als den wesentlichsten Factor bei unserer Verletzung anzusehen, und zwar die Erschütterung desselben. Dass bei so hochgradigen Lähmungen weder makroskopisch, noch mikroskopisch im Rückenmark selbst irgend welche Veränderungen nachgewiesen werden konnten, schliesst die Erschütterung nicht aus und erhöht das Interesse des Falles. Derartige Beobachtungen, wo unter Lähmungserscheinungen der Tod eintrat und die Obduction negativ ausfiel, sind von Boyer, Frank, Leyden (Klinik der Rückenmarkskrankh. II. 1. S. 93. 1875) beschrieben. Als Erklärung dafür sucht man sich mit molecularen, durch die Erschütterung veranlassten Alterationen der Nervensubstanz zu helfen. Wenn nach Leyden einige dieser Fälle wohl in die Kategorie des Shocks zu rechnen, bei anderen vielleicht kleine Blutungen übersehen sind, so trifft beides für unseren Fall nicht zu. Die Erscheinungen des Shocks gingen bald vorüber, andererseits schloss die Göttinger Untersuchung Blutungen im Rückenmark aus.

7.

Echinococcusgeschwulst zwischen Blase und Mastdarm.

Von

Dr. Georg Fischer

in Hannover.

Ein 20jähriger Zimmergeselle aus Stralsund bekam vor drei Wochen nach einem starken Trunk Urinverhaltung und musste zweimal katheterisirt werden. Dann war er acht Tage lang wieder wohl und ging zur Arbeit. Hierauf stellten sich Schmerzen am Hüft-, Knie- und Fussgelenk der rechten Seite ein, wogegen der Kranke sich zwei spanische Fliegen legte.

Am 1. Juni 1882 wurde Patient von blassem, elendem Aussehen mit Urinverhaltung und obigen Gelenkschmerzen auf die medicinische Abtheilung des Stadtkrankenhauses aufgenommen und musste sogleich katheterisirt

werden. Auch in den nächsten Tagen war eine wiederholte Anwendung des Katheters nöthig. Sobald derselbe vor die Pars membranacea kam, drehte sich der Schnabel von selbst nach rechts und vorn, so dass er deutlich von aussen zu fühlen war. Beim Vordrücken bog er dann rechts um ein Hinderniss nach hinten und drang in die Blase. Der Urin war trübe, stank und reagirte alkalisch. Die Gelenkschmerzen hielten an; Verstopfung, geringes Fieber. Nach einigen Tagen wurde im Mastdarm eine weiche Geschwulst gefühlt, bei deren Probepunction sich eine klare, wasserhelle Flüssigkeit entleerte, welche Pflasterepithelien, keinen Harnstoff enthielt. Abends 39,7°.

Am Morgen darauf (12. Juni) wurde der Kranke auf die chirurgische Abtheilung gelegt. Im rechten Hypogastrium nahe der Mittellinie fühlte man in der Tiefe eine weiche, schmerzhafte Geschwulst von der Grösse eines kleinen Apfels. Fluctuation war nicht sicher nachzuweisen. Der Leib war weich und zeigte sonst nichts Abnormes. — Der in den Mastdarm geführte Finger fühlte dicht hinter dem After an der rechten Seite eine weiche, glatte, prall-resistente Geschwulst. Bei tieferem Eindringen glitt der Finger nach links und hinten hinauf und fühlte vor sich im Becken die Geschwulst von der Grösse eines kleinen Kinderkopfes. Bei bimanueller Untersuchung fand sich, dass beim Druck auf die Geschwulst vom Mastdarm aus der von den Bauchdecken aus palpirende Finger einen Gegendruck erhielt. — Am Damm bestand rechts neben dem After eine handtellergrosse, flache Hervorwölbung, welche auf Druck schmerzte. Die Haut war nicht geröthet. — Patient hatte Morgens 40,1°, urinirte von selbst und hatte 8 Tage lang keinen Stuhlgang gehabt.

Diagnose: Echinococcusgeschwulst zwischen Blase und Mastdarm.

13. Juni. In die vorgewölbte Stelle am Damm wurde neben dem After ein Einschnitt gemacht. Nachdem das Messer etwa 3 Cm. tief eingesenkt war, spritzte unter starkem Druck eine helle, dünne Flüssigkeit hervor, deren Menge 500 Ccm. betrug. Nach Erweiterung der Oeffnung mittelst einer Kornzange drang der Finger in eine grosse Höhle, und Echinococcusmembranen wurden in Menge entleert. Die Geschwulst im Hypogastrium verschwand, hatte also mit derjenigen im kleinen Becken communicirt. Nach Ausspülung der Wundhöhle mit Salicylwasser wurde ein langes dickes Drainrohr eingeführt und ein Verband mit Jodoformgaze und Watte angelegt. Abends 39,4°.

Auf die Operation folgte eine grosse Erleichterung. Der Druck im Unterleibe hörte auf, Urin und Stuhlgang konnten dauernd spontan entleert werden, der Urin wurde bald klar und reagirte sauer. An den beiden nächsten Abenden hatte Patient 39,3°; dann sank das Fieber und war vom 10. Tage an verschwunden. Die Gelenkschmerzen liessen bald nach. Am 5. Tage entleerte sich noch eine grosse Echinococcusmembran aus der täglich mit Salicylwasser ausgespülten Wundhöhle. 4 Wochen lang liess sich das Drainrohr in seiner ganzen Länge bequem einführen; erst dann konnte es gekürzt werden. Membranen kamen nicht mehr zum Vorschein. 2 Monate nach der Operation wurde Patient geheilt entlassen.

Das Vorhandensein einer Echinococcuscyste wurde durch die bei der Probepunction entleerte klare, wasserhelle Flüssigkeit wahrscheinlich gemacht, obschon Haken und Scolices in derselben fehlten. Für die Lage

der Geschwulst zwischen Blase und Mastdarm sprachen zunächst die durch Compression bedingten Functionsstörungen: Urinverhaltung und Stuhlverstopfung. Der Katheter fand den normalen Weg zur Blase durch die Geschwulst verlegt und konnte erst auf einem Umwege hineingelangen. Der Mastdarm war durch die Cyste weiter nach links gedrängt, und der eingeführte Finger fühlte vor sich die Geschwulst. Sie musste einen ziemlich grossen Umfang haben, da sie auch vom Hypogastrium aus zu fühlen war. Die Eröffnung der Cyste vom Damm aus ist, wenn sich hier eine Hervorwölbung findet, des besseren Abflusses wegen der Eröffnung vom Mastdarm aus vorzuziehen.

Echinococcusgeschwülste im kleinen Becken sind nicht häufig, weit seltener als in der Leber. Eine Statistik von Davaine weist unter 383 Echinococcen 166 in der Leber und nur 16 im kleinen Becken nach. Desgleichen ergibt sich aus einer Zusammenstellung der Sectionsprotocolle aus der Berliner Charité (Boecker, 1859—1868), dass unter 33 Fällen 27 mal die Leber befallen war, und nur 1 mal der Parasit im kleinen Becken, am Lig. latum, sass. Dagegen finden sich unter der zufällig gleichen Zahl von 33 innerhalb 6 Jahren in englischen Hospitälern beobachteten und in der Medical Times veröffentlichten (1860. I. p. 343) Echinococcuscysten ebenso viele im Becken wie in der Leber: je 9 Fälle.

8.

Der Philosoph Leibniz über Baracken (1714).

Von

Dr. Georg Fischer
in Hannover.

Im Nachlass des grossen Philosophen Leibniz findet sich eine ungedruckte Handschrift mit folgendem Inhalt.

„Es ist von berühmten Medicis beobachtet worden, dass nichts schädlicher sey, als die Häuser so man Lazarete nennet, dahin die inficirten gebracht werden. Denn bekannd, dass die effluvia maligna sich denen poris corporum insinuiren, und nicht allein Kleider und mobilien, sondern auch Holz, Kalck und Stein einen fomitem dadurch empfangen, welcher auch nach langer Zeit per calorem et contactum wieder erwecket wird und anstecken kan, vielmehr aber schadet, wenn er noch frisch, also dass diejenigen, welche an der inficirten Verstorbenen stelle in die Zimmer gebracht werden, entweder inficirt werden, wenn sie es noch nicht seyn, und bloss ex suspicione mali dahin gebracht worden, oder wenn sie bereits inficirt, eine reduplicationem et exaltationem mali dadurch empfinden und also gemeiniglich dahinsterben. Und können also die Lazarete wohl recht ein Seminarium mortis und thesaurus infectionis genennet werden.

Wäre also rahtsam an deren stelle baraquen oder casernen zu bauen, wie sonst vor die soldaten, doch also, dass sie nicht contiguae seyn oder an einander hengen, sondern von einander geschieden, damit die Lufft zwischen durchstreiche, und in solche wären die inficirten zu bringen. Es

köndten solche ohne sonderbare Kosten verfertiget werden auff art und weise wie in den grossen Wäldern und Gebirgen, als im Harz, Schweiz, Böhmen und Thüringerwald die Waldleute ihre Häuser oder Hütten bauen, nehmlich aus blossen über einander gelegten runden, unbehauenen Bäumen oder Wellen, deren Lücken mit Erde und Mooss verstopfet werden.

Ein Solches kan füglich geschehen an Orthen, die wie Wien an grossen Ströhmen liegen, da die Zufuhr des Holzes leicht. Dergleichen Häusslein können auch bald eingerissen und wieder erneuert, auch das Holz durch's Wasser und Feuer gereiniget werden, und nach geendigter Contagion kan man es ganz destruiren.

Solche Häusslein köndten in Insuln auff der Donau geleget oder sonst der ganze Plaz, darauf sie stehen sollen, mit palissaden umbgeben werden."

Diese Handschrift stammt aus dem Jahre 1714, als Leibniz in Wien war und sich hauptsächlich mit socialpolitischen und volkswirthschaftlichen Untersuchungen beschäftigte. Dieselbe ist im Besitz der königlichen Bibliothek zu Hannover und wurde mir vom Vorstande derselben, Herrn Rath Bodemann, durch Vermittlung meines Collegen Meyerholz zur Verfügung gestellt, wofür ich bestens danke.

Der Vorschlag von Leibniz, Kranke in Baracken zu behandeln, ist deshalb von historischem Interesse, da erst ein halbes Jahrhundert später Baracken zum ersten Male in der Literatur erwähnt werden. Leibniz gebraucht den Ausdruck Baracke, welcher in späterer Zeit weniger geläufig zu sein scheint. Abgesehen davon, dass bereits im Alterthum Homer die Baracke gekannt haben soll, hat, soviel ich weiss, zuerst der englische Militärarzt Richard Brocklesby während des siebenjährigen Krieges im Jahre 1758 und später Baracken errichten und Kranke hineinlegen lassen. In Frankreich machte Le Roi, als 1774 ein Flügel des Hôtel Dieu in Paris abbrannte, zuerst den Vorschlag zu Barackenbauten, jedoch ohne Erfolg. In Deutschland kannte der preussische Militärarzt Bilguer die günstigen Erfahrungen Brocklesby's mit den Baracken, auch empfahl das preussische Reglement vom Jahre 1787 grosse Bretterschoppen für den Sommer; allein die erste praktische Anwendung der Baracken zur Krankenpflege in Deutschland ist Joseph II. zu danken, welcher 1789 „bewegliche, hölzerne und zusammenzulegende Spitäler" für die ungarische Armee im Türkenkriege erbauen liess und nützlich fand. Näheres über die Anfänge der Baracken findet sich in meiner Chirurgie vor 100 Jahren S. 350. 1876.

VIII.

Ueber den Ausgang der fungösen Gelenkentzündungen und die Bedeutung der Gelenkresection bei solchen.

Von

J. Albrecht,
Assistenzarzt der chirurg. Klinik in Zürich.

Durch die Vervollkommnung der Wundbehandlung hat die Gelenkresection, ausgeführt zum Zweck der Heilung destruirender Gelenkentzündungen, gegen früher bedeutend an Ausdehnung gewonnen. Die Anschauung insbesondere, dass die chronisch-fungöse Gelenkentzündung häufig den primären tuberculösen Herd bei sonst gesundem Organismus darstelle, leistete dieser Ausdehnung weiter Vorschub und führte zur Frühresection. Wie weit manche Chirurgen darin gegangen sind, das beweisen wohl zur Genüge einzelne der neueren, klinischen Berichte und könnten noch besser beweisen die Knochenpräparate, die durch diese Frühresectionen gewonnen wurden. Manche derselben dürften deutlicher als jede noch so ausführliche Beschreibung illustriren, wie sehr einzelne Chirurgen bei ihrem Handeln dem Grundsatze: „Principiis obsta", gehuldigt haben. Zweifellos hat die Technik der Operation und Nachbehandlung durch diese Verallgemeinerung der Resectionen ganz bedeutend gewonnen; die unmittelbaren Gefahren der Operation hat man gelernt wesentlich zu reduciren, der Mortalitätscoëfficient der Operation ist kleiner und constanter geworden. Allein die wichtigsten Fragen harren noch bis heute der Lösung:

1. Wie oft heilen die chronischen Gelenkentzündungen ohne Operation aus? Welches ist überhaupt das Schicksal dieser Kranken bei conservirender Behandlung? Wie verhält es sich mit dem functionellen Resultate? Woran sterben gewöhnlich diese Kranken?

2. Wie steht es mit den Resecirten? Wie oft erreichen wir durch die Resection definitive Heilung und wie oft nicht? Welches ist das weitere Schicksal dieser Operirten, bezüglich des functionellen Resultates und bezüglich der Todesursache?

Wie verhält es sich besonders mit der Tuberculose?

Erst nach Beantwortung dieser und mehrerer Fragen für jedes einzelne Gelenk haben wir genügend Material, um die Frage zu untersuchen: Wann sollen wir reseciren? Wie weit sollen wir in der conservirenden Behandlung gehen?

Das Material zu der vorliegenden Arbeit, welche ich auf Veranlassung und nach Anleitung meines verehrten Lehrers, Herrn Prof. Krönlein, ausführte, ist den Jahren 1867—1878 resp. 1880 entnommen, also der Zeit, während welcher Herr Prof. Rose der chirurgisch-klinischen Abtheilung des Züricher Cantonsspitals als Director vorstand. Herr Prof. Rose ertheilte mir in zuvorkommender und bereitwilliger Weise die Erlaubniss, alle diese Fälle, die sämmtlich von ihm hier in Zürich behandelt und operirt worden sind, zu benutzen und zu veröffentlichen. Im Uebrigen ist die Arbeit in ähnlichem Sinne vorgenommen worden, wie sie schon Billroth für eine frühere Reihe von Jahren, allerdings in weit ausgedehnterem Maasse, ausgeführt hat. Warum ich meine Untersuchung mit dem Jahre 1878 resp. 1880 abschloss und nicht bis in die allerletzte Zeit fortführte, bedarf noch einer Erklärung. Der Grund lag lediglich darin, dass ich das Schicksal auch der jüngsten Fälle meiner Beobachtung zum wenigsten noch einige Jahre über den Zeitpunkt der Entlassung aus der klinischen Behandlung hinaus verfolgen wollte, in der Hoffnung, auf diese Weise nur eine geringe Anzahl solcher Fälle mitführen zu müssen, über deren Endausgang — definitive Heilung oder Tod — ein Urtheil noch nicht abgegeben werden konnte. Da ich aber während meiner Arbeit die Erfahrung machte, dass es sehr viel leichter sei, über das Schicksal der Resecirten zuverlässige Nachrichten zu erhalten, als über dasjenige der Nichtoperirten, und ferner, wie sich später noch genauer ergeben wird, fand, dass der Ausgang der ersteren in Heilung oder Tod gemeiniglich in kürzerer Frist sich entschied, als bei den letzteren, so dehnte ich, um möglichst grosse Zahlen zu gewinnen, meine Untersuchung bezüglich der Resecirten und Nichtresecirten über ungleich lange Zeiträume aus, dort alle während der Jahre 1867—1880, hier alle während der Jahre 1867 bis 1878 in der Klinik behandelten Fälle zusammenfassend. Auf diese Weise sind im Ganzen 325 Beobachtungen fungöser Gelenkentzündungen zusammengekommen, über welche die folgende Tabelle (S. 3) einen allgemeinen Ueberblick gestattet.

Eine Anzahl der operirten und noch lebenden Patienten habe ich selbst gesehen und bei ihnen das schliessliche Resultat selbst constatirt, es sei denn, dass die allzu grosse Entfernung derselben von Zürich dies unmöglich machte. Die Angaben über den jetzigen Zu-

Gelenk	Conserv. Behandlung				Resectionen				Summa	
	M.	W.	Tot.	Gest.	M.	W.	Tot.	Gest.	Anzahl	Gest.
I. Handgelenk	6	6	12	3	6	4	10	2	22	5
II. Ellbogen	7	6	13	3	22	17	39	10	52	13
III. Schulter	1	—	1	1	8	8	16	5	17	6
IV. Fussgelenk	12	4	16	11	7	6	13	3	29	14
V. Knie	32	36	68	25	20	15	35	20	103	45
VI. Hüfte	25	28	53	14	32	17	49	38	102	52
	83	80	163	57	95	67	162	78	325	135

stand der übrigen Kranken erlangte ich dagegen durch schriftliche Anfrage zum Theil von den Patienten selbst und ihren Aerzten, zum grössten Theil aber von den Pfarr- und Civilstandsämtern und Gemeindekanzleien, die meine Anfragen meist in sehr zuvorkommender Weise beantwortet haben. Man kann ja diesen Angaben den Vorwurf machen, dass sie für einen wissenschaftlichen Zweck nicht verwendbar seien; allein einmal ist es doch nicht möglich, sich auf andere Weise nach Patienten zu erkundigen, die vor einer langen Reihe von Jahren und seither nie wieder im Spitale waren, und auf der anderen Seite sind die Berichte immerhin derart, dass es mit Kenntniss der vulgären Bezeichnungen für diese in den niederen Volksklassen ja ungemein häufigen Krankheiten eine kleine Mühe ist, sich eine in ihren Umrissen richtige Idee über den jetzigen Zustand derselben zu bilden. Zudem ist zu erwarten, dass die Betreffenden insofern wenigstens richtige Angaben machen, als sie keinen Grund haben, das Heilresultat in optimistisch gefärbtem Lichte darzustellen. Das Datum des eventuellen Ablebens und die Todesursache sind den amtlichen Registern entnommen; gegen die Richtigkeit dieser Angaben kann also kein Zweifel obwalten. Auf diese Weise habe ich die Nachrichten über die conservativ behandelten Fälle in den Monaten August und September 1882 erhalten, über die operirten Patienten im November und December desselben Jahres.

Ich halte es für nöthig, zur besseren und richtigeren Würdigung der gewonnenen Resultate eine kurze Schilderung der Verhältnisse zu geben, unter welchen die Kranken behandelt wurden. Die Einrichtungen des Spitals selbst sind im Grossen und Ganzen dieselben geblieben, wie sie schon Billroth beschrieben hat; immerhin sind einige, schon lange angestrebte sanitarische und ökonomische Verbesserungen und Erweiterungen besonders in den letzten Jahren ausgeführt worden. Weniger verändert hat sich seit jener Zeit der

Charakter der kranken Insassen; man kann wohl sagen, zum weitaus grössten Theil entstammen die Kranken, die hier behandelt werden, den ärmlichsten und ungesundesten äusseren Verhältnissen; zumal die an Caries der Knochen und Gelenke Erkrankten — und deren Zahl ist hier sehr gross — recrutiren sich in der überwiegenden Mehrzahl aus einer Fabrikbevölkerung, die für allerlei schädliche Einflüsse in hohem Grade empfänglich und namentlich gegen operative Eingriffe äusserst wenig widerstandsfähig ist. Vor Allem gilt dies von der Kinderabtheilung des hiesigen Spitals, die zur Coxitis und Gonitis ein nicht unbeträchtliches Contingent stellt; hier liegen die ärmsten Kinder des ganzen Cantons, und die grosse Mortalität dieser Kranken findet nicht zum geringsten Theile in diesem Umstande ihre Erklärung. Die Patienten aus anderen Cantonen, die nur zum Zweck der Operation und nicht, wie die Cantonsbürger, häufig nur der billigeren Versorgung halber hier aufgenommen wurden, haben die Statistik nicht verschlechtert. In der Privatpraxis endlich waren die Resultate weit günstigere.

Ein Umstand, der den hier niedergelegten Beobachtungen ein besonderes Gepräge verleiht und den Werth derselben erhöht, ist der, dass bei Behandlung der verwertheten Fälle stets die gleichen Principien zur Geltung kamen und auch nach denselben Indicationen operirt wurde. Auch in der Technik der Operation und der Nachbehandlung wurde selten von einem einmal erprobten Verfahren abgegangen. Dennoch hat gerade die letztere erhebliche Schwankungen erlitten, welche durch die Art und Weise der Wundbehandlung bedingt waren. In der ersten Hälfte der Zeit, die ungefähr mit dem Jahre 1875 abschliesst, war die offene Behandlung die vorherrschende. Nach dieser Zeit wurde wenigstens die Operation streng unter antiseptischen Cautelen ausgeführt, aber nur in einem Theil aller Fälle auch ein typischer Listerverband angelegt. In den anderen Fällen erschien die absolute Ruhigstellung des Gelenks durch einen Gypsverband so wichtig, dass zu ihren Gunsten auf eine „Lister'sche" Nachbehandlung der Wunde verzichtet wurde; eine antiseptische blieb sie trotzdem. In diese zweite Periode der Wundbehandlung fallen 57 Resectionen (16 Res. cubiti, gest. 5; 3 Res. humeri, gest. 2; 5 Res. ped., gest. 1, geheilt keiner; 14 Knieresectionen; in Gypsverband behandelt 9, davon gest. 5; nach Lister 5, davon gest. 2; 16 Res. coxae, davon gest. 12 und 3 Res. manus, gestorben keiner) mit 27 Todesfällen = 47,4 Proc. Der ersten Periode gehören 105 Resectionen mit 51 = 48,6 Proc. Todesfällen an. Hiervon starben 8 an Pyämie (1 Res. ped., 3 Res. genu, 3 Res. coxae und 1 Res. cubiti), 2 erlagen der

Pyämie nicht im Anschluss an die Resection, sondern später nach der Amputation.

Eine nennenswerthe Differenz, wenigstens quoad vitam, besteht — bei unserem Beobachtungsmaterial — demnach zwischen beiden Methoden nicht. Wenn sich auf der einen Seite Todesfälle durch accidentelle Wundkrankheiten (Pyämie) durch das Lister'sche Verfahren vermeiden liessen, so hatte letzteres gerade bei den Resecirten mit ihren grossen Wundhöhlen andere grosse Gefahren, wie Carbolismus, Abkühlung durch den Spray, im Gefolge. Diese Gefahren sind um so höher anzuschlagen, als es sich bei unseren Kranken doch meist um schwächliche, heruntergekommene Individuen handelt. Einen specifischen Einfluss auf die Sistirung des fungösen, resp. tuberculösen Processes hatte, so viel wir hier beobachten konnten, keine der geübten Wundbehandlungsmethoden auszuüben vermocht. Da wie dort gibt es genug ungünstige Fälle, in welchen trotz der Operation die Caries weiter schritt und Fisteln sich bildeten, die nur langsam oder gar nicht zur Ausheilung zu bringen waren.

Die ausgedehnteste Anwendung in der Behandlung der Gelenkentzündungen fand der Gypsverband, der in geeigneter Form für alle Gelenke, auch das Hüftgelenk, verwandt und hier nur in wenigen Fällen für kurze Zeit durch Gewichtsextension ersetzt wurde. Ein Umstand scheint namentlich bei Coxitis, zumal in der Kinderpraxis für einen gut angelegten Gypsverband zu sprechen: letzterer gestattet nämlich einen leichteren Transport und ermöglicht besser den Aufenthalt der Kleinen in freier Luft, unter Umständen auch im elterlichen Hause, als die Gewichtsextension. Hier kann ja eine fortdauernde Ueberwachung, wie sie bei solcher Extension nöthig ist, nicht durchgeführt werden. Viele dieser Kranken aber, die zu Hause nur einigermaassen leidliche Verpflegung haben, erholen sich daselbst in auffallender Weise, während sie zuvor im Spital trotz sorgfältigster Behandlung vielleicht ein sehr ungünstiges Bild darboten. Namentlich unter den operirten Fällen sind mir einige eclatante Beispiele dieser Art vorgekommen. Ich erkundigte mich mehrfach nach Kindern, die sich bei ihrem Austritt aus der Klinik im elendesten, heruntergekommensten Zustande befunden hatten und von den Eltern abgeholt worden waren, obschon von Seiten der Aerzte ernstlich auf die durch den blossen Transport erwachsende Lebensgefahr hingewiesen wurde, und ich war erstaunt zu erfahren, dass diese Kinder sich doch noch erholt hatten, dass ihre profus eiternden Fisteln allmählich sich schlossen und dass sie jetzt gesund aussehende und kräftige junge Leute geworden sind. Schon Billroth hebt diese Beobachtung,

die gewiss nicht so selten zu machen ist, ausdrücklich hervor, ohne eine genügende Erklärung dafür geben zu können. Vielleicht ist man jetzt hierin einen Schritt weiter gekommen, seitdem die direct infectiöse, bacteritische Natur der Tuberculose und damit die Gefahr einer Massenanhäufung von Tuberculösen, wie sie in Spitälern stattfindet, nachgewiesen ist. Freilich hat diese externe Nachbehandlung resecirter Kranker auch ihre grossen Schattenseiten; gewöhnlich entziehen sie sich einer Ueberwachung von Seiten des Spitals, weil sie trotz eindringlicher ärztlicher Mahnung keine Ursache mehr zu haben glauben, sich in regelmässigen Zwischenräumen wieder zu zeigen. Sie gerathen Curpfuschern in die Hände und die Folge ist oft eine schlechte Stellung und Functionsunfähigkeit des Gelenks, welche das im Uebrigen erreichte Resultat in unangenehmer Weise wieder beeinträchtigen.

In Folgendem habe ich nur die Fälle fungöser Gelenkentzündung berücksichtigt, welche ohne Operation verliefen, oder aber zur Resection führten, dagegen diejenigen ausgeschlossen, welche primär amputirt wurden. In der Auswahl der Fälle war ich ferner darauf bedacht, nur wirkliche chronisch-fungöse Erkrankungen zu verwerthen und keinen Fall zu benutzen, wo ein Zweifel an der scrophulös-tuberculösen Natur des Processes bestehen konnte. Nicht selten klärt

I. Hand

A. Conservirend behandelte Ent

Nummer	Name und Alter des Patienten	Eintritt, Austritt	Alter bei Beginn der Krankheit	Dauer bis zum Eintritt	Anamnese
1	Sporrer, Marianne, 28 Jahre, Näherin, Oberwinterthur.	16. Febr. 1869. 6. April 1869.	28 Jahre.	1 Monat.	Gesunde Familie. Patientin früher chlorotisch, leidet an Fl albus. Vor 3 Wochen traten o Ursache Schmerzen im linken Hü gelenk auf.
2	Ernst, Jacob, 30 Jahre, Feilenhauer, Veltheim.	5. Nov. 1869. 3. Dec. 1869.	20 Jahre.	1 Monat.	Als Kind Scharlach und Ma War Soldat in fremden Dien Pocken.
3	Benz, Johannes, 11 Jahre, Fischenthal.	22. April 1870. 16. Sept. 1870.	9 Jahre.	2 Jahre.	Gesunde Familie. Patient wa vor 2 Jahren gesund; damals stand spontan starke Schwellung linken Knies und Handgelenk

ja erst der weitere Verlauf die wahre Natur des Uebels auf. So konnte ich oft die Beobachtung machen, dass anscheinend gutartige, d. h. nicht fungöse Entzündungen nach einiger Zeit ihres Bestehens doch diesen destruirenden Charakter annahmen und schliesslich zur Operation, ja oft auch ohne diese, zum Tode führten.

Was die Anordnung der ganzen Arbeit betrifft, so habe ich der Uebersichtlichkeit halber für die Krankengeschichten die tabellarische Form gewählt und alles Wissenswerthe in knappester Weise in die Tabellen eingetragen. Dabei habe ich ausser den oben schon angeführten Punkten meine Aufmerksamkeit auch darauf gerichtet, neben dem Sitz der Krankheit und dem Alter der Patienten in jedem Falle das Endresultat, die Dauer des Processes bis zu dem Moment, wo die Behandlung eintrat, resp. die Operation vorgenommen wurde, und endlich die Gesammtdauer der Krankheit zu constatiren. Daneben war ich bestrebt, die jeweilige besondere Aetiologie ausfindig zu machen und ihren Einfluss auf den Verlauf zu erkennen, sowie die pathologisch-anatomischen Befunde bei der Operation zu sammeln. Von diesen Gesichtspunkten aus wird zunächst jedes einzelne Gelenk für sich besprochen werden; die Gesammtbetrachtung wird uns dann zu weiteren Reflexionen in mehrfacher Hinsicht Veranlassung geben.

gelenk.

zündungen des Handgelenks.

Status praesens beim Eintritt	Behandlung	Verlauf, Zustand bei der Entlassung	Schlussresultat
Entzündung des linken ndgelenks mit ziemlier Schwellung; keine ieln.	Gypsverbände.	Mit Verband entlassen.	Die steife Hand wurde allmählich bewegl. u. stärker, so dass Pat. eine Faust machen, beim Nähen u. Tragen leicht. Gegenstände mit halten kann. Nur nach grosser Anstreng. Schmerzen. Das Handgel. selbst ist steif, der Arm dünn. u. schwächer; die Frau ist im Ganzen schwächlich, doch ordentl. gesund.
Vor 3 Wochen entstand s Abscess, der incidirt urde. Fistulöse Caries es rechten Handgelenks. Atrophie beid. Extremiäten. Geringe Schmerzaftigkeit; Ankylose beier Gelenke, keine Fisln. In Heilung.	Gypsverband.	Damit entlassen.	Pat. lebt noch ungeheilt; er kann seine Hand zu keiner Arbeit mehr gebrauchen.
	Beiderorts Gypsverbände.	Handgelenk ankylotisch, nicht mehr geschwollen u. schmerzhaft. Pat. geht auf seinem Knie herum.	Seit dem Austritt aus dem Spital hat sich Pat. immer ganz gut befunden; ist mit seinen Eltern nach Deutschland gezogen.

Nummer	Name und Alter des Patienten	Eintritt, Austritt	Alter bei Beginn der Krankheit	Dauer bis zum Eintritt	Anamnese
4	Wipf, Emerentia, 17 Jahre, Magd, Marthalen.	3. Jan. 1870. 14. Jan. 1870.	17 Jahre.	3/4 Jahr.	Patientin war sonst ganz gesu Vor 3/4 Jahren Ueberanstrengu seither leichte Beschwerden.
5	Frey, Regula, 20 Jahre, Magd, Dachsen.	14. Jan. 1870. 20. Jan. 1870.	19 Jahre.	4—5 Monate.	Patientin litt nie an chronisc Krankheiten. Seit Herbst 1869 sp tane Schmerzhaftigkeit des rech Handgelenks.
6	Leimbacher, Conr., 22 Jahre, Schuster, Eschlikon.	1. Febr. 1872. 1. Mai 1872.	22 Jahre.	1 Monat.	Seit 4 Wochen nach einem Trau Schmerzhaftigkeit des linken Ha gelenks.
7	Kläusli, Elisabeth, 19 Jahre, Näherin, Hochfelden.	18. Juli 1873. 25. Juli 1873.	18 1/2 Jahre.	6 Monate.	Aus gesunder Familie; war se immer gesund, litt nie an Drü oder Husten; kein Trauma. Seit nuar 1873 Arbeitsunfähigkeit rechten Hand; seit Juni 1873 krankung des rechten Kniegele
8	Diener, Heinrich, 45 Jahre, Maurer, Rüschlikon.	19. Dec. 1873. 11. Jan. 1874.	38 Jahre.	7 Jahre.	In der Jugend gesund. Im Jahre Gonorrhoe; 2 Jahre spä Caries am linken Zeigefinger; articulation; Heilung. Seit 1 Erkrankung des linken Hand lenks.
9	Utzinger, Barb., 48 Jahre, Näherin, Zürich.	25. Febr. 1876. 7. März 1876.	48 Jahre.	1 Monat.	Ein Bruder starb an Phthise; tientin hatte Drüsenvereiterung Hals, zweimal Entzündung des ken Kniegelenks, die ausheilte.
10	Wettstein, Heinr., 57 Jahre, Landwirth, Schlatt.	8. Dec. 1876. 10. Dec. 1876.	57 Jahre.	?	Stets gesund. Seit kurzer Bildung von mehreren Absce und Fisteln. (Angaben nicht nau.)
11	Messikomer, Sal., 13 Jahre, Fabrikarbeiter, Seegräben.	13. April 1877. 20. April 1877.	13 Jahre.	2 Monate.	Seit Februar 1877 leichte Schm haftigkeit und Bewegungsstöru bald entstanden Abscesse. Kein rectes Trauma; Ueberanstreng
12	Meier, Verona, 58 Jahre, Wäscherin, Bülach.	11. Jan. 1878. 15. Jan. 1878.	58 Jahre.	?	Früher gesund. Die Krank entstand ohne Ursache ziemlich r vor kurzer Zeit.
					B. Resection
13	Vonrufs, Johann, 53 Jahre, Fabrikarbeiter, Schönenberg.	29. Nov. 1867. 11. März 1869.	53 Jahre.	4 Monate.	Seit 4 Monaten ohne Verl sung im linken Handgelenk Sch zen und Schwellung; die Finger den steif. Locale Behandlung folglos.

Status praesens beim Eintritt	Behandlung	Verlauf, Zustand bei der Entlassung	Schlussresultat
Linkes Handgelenk geschwollen, schmerzhaft, ankylotisch.	Gypsverbände einige Monate; poliklinisch.	Geheilt.	Gestorben am 8. November 1870 an Phthis. pulm.
Pat. ist gesund, normal entwickelt. Recht. Handgelenk ankylotisch; die Finger steif. Seit Weihnacht. Verschlimmerung.	Hydropathische Umschläge; Gypsverband.	Mit Verband entlassen.	Pat. ist ganz geheilt u. gesund geblieben, kann die rechte Hand zu jeder Arbeit gebrauchen.
Chronische Entzündung des linken Handgelenks, keine Fisteln.	Gypsverbände.	Noch mit einem solchen entlassen.	Pat. ist durchaus arbeitsfähig, ohne irgend welche Beschwerden.
Anämische, magere Person. Infiltration der link. Lungenspitze, eitrig. Sputum. Fieber. Fungös. Entzündung des r. Hand- und Kniegelenks ohne Fisteln.	Pat. wird seit März 1873 und von jetzt an weiter mit Gypsverbänden behandelt.	—	Gestorben im März 1874 an Phthis. pulm., verbunden mit Caries von Hand- und Kniegelenk.
Massig entwickeltes Individuum. Linkes Handgelenk schmerzhaft geschwollen, fistulös. Nekrotische Knochenstücke seien abgegangen.	—	Pat. geht rasch im Spital zu Grunde.	Gest. 11. Jan. 74. Caries der l. Handwurzel. Atrophie u. schwiel. Induration d. Lungenspitzen. Tuberculose der Lungen, der Pleura, der Leber. Amyloid von Milz und Niere. Hydrops mening.
Seit 1 Monat Schmerzen im rechten Handgelenk; dasselbe ist geschwollen, schmerzhaft, steif. Bei Bewegungen feine Crepitat.	Blutegel; Gypsverbände.	Die Verbände wurden poliklinisch lange Zeit fortgesetzt.	Jetzt kann Pat. ihrem Berufe wieder obliegen u. nähen. Das Handgelenk ist beweglich, von Zeit zu Zeit doch noch wenig schmerzhaft.
Caries des linken Handgelenks, durch Sondirung nachgewiesen.	Amputation verweigert.	—	Sei nach d. Entlassung geheilt u. wieder arbeitsfähig geworden, aber nicht vollständig.
Familie zieml. gesund; Pat. ist rhachit.; ordentlich genährt. Lungen suspect. Fung. Entzündung des rechten Handgelenks.	Gypsverband.	Mit Verband entlassen.	Nach wenig Wochen sei Besserung eingetreten; jetzt sei die Hand vollständig geheilt und arbeitsfähig wie die andere.
Starke Schmerzhaftigkeit und Ankylose des linken Handgelenks.	Gypsverband.	Mit Verband entlassen.	Nach einig. Woch. wurde d. Verband abgenommen; Pat. wandte noch 3 Monate lang Hausmittel an. Jetzt ist die Hand ebenso brauchbar wie die rechte; der Allgemeinzustand vortrefflich.
Handgelenks.			
Caries des linken Handgelenks mit Abscessen. Lungenemphysem.	2. März 1868 Resection. Die Gelenkenden von Radius und Ulna tief cariös, nur d. erste Reihe d. Handwurzelknochen wird entfernt. 3 Suturen; offene Behandlung.	Mehrere Sehnen, darunter die d. Extens. indic. werd. nekrotisch. Fortwährend leichtes Fieber, das Handgelenk bleibt immer geschwollen, fistulös.	18. Januar 1869 Amput. antibrachii. Offene Behandlung. 11. März 1869 völlig geheilt entlassen.

Nummer	Name und Alter des Patienten	Eintritt, Austritt	Alter bei Beginn der Krankheit	Dauer bis zum Eintritt	Anamnese
14	Eichmüller, Jac., 40 Jahre, Glaser, Aussersihl.	3. Juli 1868. 24. Dec. 1869.	40 Jahre.	7 Monate.	Gesunde Familie. Seit Janu 1868 ohne jedes Trauma Schmerz und Schwellung des linken Han gelenks. Im Februar werden Al cesse auf dem Handrücken incidi andere perforiren später spontan.
15	Koller, Maria, 33 Jahre, Hausfrau, Zürich.	13. Mai 1868. 14. Oct. 1868.	31 Jahre.	2 Jahre.	Patientin war früher gesund. S 2 Jahren Schwäche im Handgele und Anschwellung. Frühjahr 18 nach einer Geburt Verschlimm rung. Seit Januar 1868 Gypsv band, darin Fistelbildung.
16	Keust, Augustin, 41 Jahre, Landwirth, Roswyl, Canton Aargau.	9. Febr. 1872. 22. April 1872.	40 Jahre.	10 Monate.	Gesund. Heftige Contusion d rechten Hand; seither Behinderu Seit Mai 1871 starke Schmerzh tigkeit und Schwellung, Arbeitsu fähigkeit. Es kam bald zur Al cedirung und Incision; seither bl ben Fisteln.
17	Knecht, Elisa, 28 Jahre, Landwirth in v. Zorzach, Canton Aargau.	27. März 1874. 1. Dec. 1874.	23 Jahre.	5 Jahre.	Familie gesund. Vor 5 Jahr. Ueb anstrengung mit folgender Schw lung d. Handgelenks, die nicht me zurückging; es entstand eine bis je persistirende Fistel. Frühjahr 18 Caries sicher constatirt; Febru 1874 Resection des unteren Radi endes durch Prof. Rose.
18	Albiez, Jonas, 38 Jahre, Fabrikarbeiter, Wülflingen.	15. Jan. 1875. 13. Aug. 1875.	37 Jahre.	10 Monate.	Im März 1874 fiel Pat. auf vorgestreckte Hand; er arbeit noch 8 Wochen, bis starke Schw lung und Schmerzhaftigkeit ihn beitsunfähig machten. Seit 10 W chen bestehen Fisteln auf dem D sum und in der Vola manus.
19	Trüb, Jacob, 38 Jahre, Seidenweber v. Egg.	13. Juli 1877. 2. März 1878.	36 Jahre.	2 Jahre.	Patient war früher gesund. Mai 1874 zum ersten Mal na Ueberanstrengung Schmerzen u Schwellung der Hand, die sich zum Herbst steigerten. Patient beitete noch. März 1875 nach Gy verband Besserung. Im Mai 1 entstand eine Fistel in der V manus. Patient hatte niemals E sten.

Status praesens beim Eintritt	Behandlung	Verlauf, Zustand bei der Entlassung	Schlussresultat
ausgedehnte Caries des ken Handgelenks mit hlreichen dorsalen und laren Fisteln. Pat. ist ark abgemagert, kein usten, Lungen gesund.	14. Juli 68 Resect. Dorsal. Längsschnitt. Von Radius u. Ulna 1" entfernt; alle Handwurzelknochen, d. Bases d. Metacarpalknochen, mit Ausnahme des ersten; alle sind cariös zerstört. Charpieverband; Behandlg. mit Aq. chlori, bald Gypsverband.	Lange Zeit profuse Eiterg. u. Bildg. neuer Fisteln. Der Zustand blieb, trotz Extraction einiger Splitter, lange Zeit stationär; es wurde eine Infiltration d. l. Lungenspitze nachweisbar. Mit Fisteln u. Schiene entlassen.	Gestorben 22. September 1872. Die Hand war nicht brauchbar geworden, war immer infiltrirt; die Finger activ gar nicht beweglich.
Gut genährte Person. ariöse Zerstörung des anzen rechten Handgeenks mit Fisteln.	28. Mai 1868 Resection. Dorsalschnitt. Resection von Radius und Ulna u. d. Handwurzelknochen. Metacarpusknoch. geschont. Offene Behandlung.	Wiederholte Abscessbildung, doch schliessen sich die Fisteln bis auf zwei. Damit wird Pat. entlassen.	Gestorben etwa 1/2 Jahr später an hämorrhagischer Miliarmeningitis.
Kräftiger, gesund. Mann. istulöse Caries des rechten Handgelenks; d. Sonde kommt auf rauhen nochen. Pat. war polilinisch mit Gypsverbänen und Bädern behandelt worden.	15. Febr. 72 Resect. Radialer u. ulnarer Schnitt. Totale subperiost. Resect. mit Entfernung d. Gelenkenden v. Radius u. Ulna, d. Handwurzelknochen und Bases d. Mittelhandknoch. Ausgedehnte cariöse Zerstörung, am meisten der Handwurzel. Drainage; Charpieverband.	Ungestörter Wundverlauf; bei d. Entlassung mit Gypsverband bestehen keine Fisteln mehr. 1. Sept. 1872. Alle Narb. fest; Hand ganz abgeschwollen; ziemliche Beweglichkeit im neuen Handgelenk, aber Steifigkeit sämmtl. Finger.	Dec. 82. Pat. ist gesund. Die Heil. war von Bestand; die Narben brachen nie wieder auf. Pat. verrichtet beständ. selbst schwere Arbeiten, obschon d. Hand verkrüppelt, die Finger steif sind. Zum Halten der Werkzeuge bedient er sich eines Riemens; ist trotzdem zufrieden mit dem Resultat.
Lungen suspect. Fistuse Caries des rechten andgelenks; im Spital ntstehen neue Abscesse. rst im Verlauf der Opeation zeigt sich die grosse usdehnung der Erkrannng.	14. Mai 1874 Resection. Radialschnitt. Es werden die Gelenkenden von Radius und Ulna, sowie alle Handwurzelknochen entfernt.	Patient wird noch mit zahlreichen Fisteln entlassen.	Juni 77. Die Eiterung dauerte bis Jan. 1877 fort, dann schlossen sich d. Fisteln bis auf eine, die jetzt nur ganz wenig eitert. Alle Finger gänzl. steif; Apolyse in Narkose hat nur gering. Erfolg. 1882. Nichts zu eruiren.
Magerer, abgezehrter ann. Lungen erscheinen normal, der Urin entlt kein Eiweiss. Fistuse Caries des linken andgelenks.	19. Jan. 1875 Resection. Dorsoradialschnitt. Radius und Ulna fingerbreit über dem Gelenk resecirt, alle Handwurzelknochen ausgedehnt cariös. Metacarpusknochen geschont.	Mit vielen Fisteln, unbrauchbarer Hand entlassen.	Keine Nachricht erhältlich.
Kleiner, schmächtiger ann. Die Lungen erheinen frei. Starke chwellung des rechten andgelenks, zahlreiche isteln. Keine active Beeglichkeit; passive äusrst schmerzhaft; Finer wenig beweglich. Urin ormal; leichtes Fieber.	28. Juli 1877 Resection. Längsschnitt auf d. Handrücken, doch nicht in typisch. Weise. Die Enden von Radius und Ulna, der ganze Carpus und die Metacarpalbases entfernt. Naht der Wunde; Drain.	Einige Sehnen werden zum Theil nekrotisch. Im November 1877 wird durch die Sonde rauher Knochen nachgewiesen. Mit Fisteln entlassen.	Dec. 82. Pat. stellt sich vor. Er sieht gesund aus, litt nie an Husten. Nach 1 1/2 J. hatten sich d. Fisteln geschlossen unter Abgang kleiner Nekrosen. Abductionsstell.; Handgelenk passiv ziemlich, activ wenig bewegl. Daumen u. 5. Finger ordentl. Die Extensorensehn. d. 2.–4. Fing. fehlen. Pat. kann seine Hand noch ordentl. gebrauchen u. ist sehr froh über dieselbe

Nummer	Name und Alter des Patienten	Eintritt, Austritt	Alter bei Beginn der Krankheit	Dauer bis zum Eintritt	Anamnese
20	Schüler, Dietr., 18 Jahre, Fabrikarbeiter, Wetzikon.	4. Juni 1878. 27. Dec. 1878.	15 Jahre.	2¾ Jahre.	Vor 2¾ Jahren Contusion der rei ten Hand; bald trat Anschwellung Bewegungsstörung auf. Nach et ¾ J. wiederholte Incisionen, die si zu fortwährend secernir. Fisteln u gestalteten. Die Finger blieb. orden beweglich; Pat. arbeitete bis je:
21	Bünzli, Barb., 43 Jahre, Seidenwinderin, Glarus.	4. Juni 1878. 12. Jan. 1879.	42 Jahre.	13 Monate.	Gesunde Familie; Patientin w nie krank. Vor etwa 13 Monat starke Ueberanstrengung; es trat bald heftige Schmerzen und zune mende Schwellung auf. Trotz Je anstrichen entstanden Abscesse u Fisteln.
22	Huber, Elisabeth, 27 Jahre, Weberin, Hausen.	29. März 1878. 30. Aug. 1878.	27 Jahre.	6 Monate.	Patientin litt ab und zu an H sten mit Blutauswurf; ist im 7. M nat gravida. Seit 6 Monaten l sie Schmerzen und Schwellung rechten Handgelenk, wo sich bs eine Fistel bildete. Seit 3 Mon ten Entzündung des Chopart'sch Gelenkes.

Die Zahl der wenigstens eine Zeit lang im Krankenhause behandelten Handgelenksentzündungen beträgt 22; davon fallen auf das männliche Geschlecht 12 — 6 unoperirte und 6 resecirte —, auf das weibliche 10, von welchen 4 mit Resection behandelt sind. Der Sitz der Erkrankung betraf 12 mal das rechte Handgelenk und 10 mal das linke; die Resection ist rechts 6 mal und links 4 mal ausgeführt worden. Ueber das Alter, in welchem die betreffenden Individuen im Beginn der Erkrankung standen, gibt folgende kleine Tabelle die beste Auskunft:

Alter	Conserv. Behandlung		Resectionen		Summa	Gestorben
	Männlich	Weiblich	Männlich	Weiblich		
1—10 Jahre	1	—	—	—	1	—
11—20 „	1	3	1	—	5	2
21—30 „	2	1	—	2	5	—
31—40 „	1	—	4	2	7	3
41—50 „	—	1	—	—	1	—
51—60 „	1	1	1	—	3	—
	6	6	6	4	22	5

Die Erkrankung ist demnach am häufigsten im 2.—4. Decennium; nur einmal fand ich fistulöse Caries bei einem Kinde von 2½ Jahren,

Status praesens beim Eintritt	Behandlung	Verlauf, Zustand bei der Entlassung	Schlussresultat
edeutende Atrophie des chten Arms. Cariöse rstörung des Handge- nks mit Fisteln. Die nd ist stark ulnarwärts stellt.	19. Juni 1878 Resection. Dorsoradialschnitt. Ausführung der Totalresection. Listerverband.	Mit kleinen Fisteln entlassen. Pat. kann etwas mit der resec. Hand schreiben, kleinere Gegenstände fassen und heben.	Pat. arbeitet wieder in der Fabrik. Er ist geheilt ohne Fisteln, im Uebrigen gesund.
Ziemlich kräftige, ortlich genährte Frau. s linke Handgelenk indelförmig aufgetrie- n. Fisteln in der Vola, neben Abscesse.	8. Juni 1878 Resection. Dorsoradialschnitt. Totalresection wegen ausgedehnter Zerstörung.	Heilung kommt nicht zu Stande. Die Granulat. werden schwammig, secern. abundant Eiter, der sich durch mehr. Fisteln entleert. Pat. wünscht d. Amput.	12. Dec. 1878 Amputatio antibrachii. Listerverband. 12. Jan. 1879 geheilt entlassen.
Die Lungen erscheinen rmal. Caries d. r. Handlenks mit Fisteln u. Abssen. Die Finger sind if. Caries im 1. Chop. lenk mit Abscedirung; ch ohne Fisteln. Nach er Sondirung d. Handl. entsteht eine phlegnöse Entzündung.	9. April 1878 Resection. Dorsoradialschnitt. Totale Handgelenksresection, nur das Os multang. majus wird belassen. Blasius'sche Amputation gleichzeitig. Listerverband.	Am folgenden Tage Frühgeburt; im weiteren Verlaufe nichts Besonderes. Entlassen mit fast geheiltem Stumpf und einigen dorsalen Fisteln an der Hand.	—

das an Tuberculose und multipler Caries litt und wahrscheinlich bald nach Austritt aus dem Spital gestorben ist. Ich konnte jedoch über dasselbe keine bestimmte Nachricht erhalten und habe den Fall deswegen unbenutzt gelassen. Aehnlich verhält es sich, wie wir später sehen werden, mit der Caries des Fussgelenks; auch diese tritt vorwiegend im vorgerückteren Alter auf.

Bei 9 von den 12 conservirend behandelten Fällen bestand nur diffuse Schwellung der Gelenkgegend, noch keine nachweisbaren Abscesse. 3 mal waren Fisteln vorhanden; einer dieser Patienten blieb ungeheilt, einer ist gestorben; bei dem 3. hat sich die Fistel spontan geschlossen. Unter den resecirten Fällen zeigten alle mehr oder weniger zahlreiche Fisteln auf dem Dorsum und in der Vola manus; einzig Nr. 1 wurde operirt, bevor der deutlich vorhandene Abscess durchgebrochen war.

Vollständig geheilt, so dass die Hand wieder ganz arbeitsfähig und brauchbar ist, sind nach den eingegangenen Berichten im Ganzen 6 Patienten; ich glaube aber trotzdem auch hier nicht an völlige Restitutio ad integrum. Nur von 3 Patienten ist mir berichtet, dass sie eine sehr merkliche Störung der Beweglichkeit davon getragen haben; einer davon hat jetzt noch andaudernde Eiterung.

3 dieser Kranken sind gestorben, darunter ein Mädchen, nachdem die Handgelenksentzündung vollständig geheilt zu sein schien. Todesursache ist in allen 3 Fällen Tuberculose der Lungen; in einem Fall, in welchem die Eiterung jahrelang bestanden hatte, verbunden mit amyloider Entartung von Milz und Niere.

Die Resection des Handgelenks wurde in 10 Fällen ausgeführt, in denen allen ein Abscess oder offene Eiterung bestand. Das gewöhnliche Verfahren war der Dorsoradialschnitt, der indess einmal wegen vorhandener Fistelöffnungen etwas modificirt wurde. In einem Falle (Nr. 4) wurden 2 Schnitte, ein radialer und ein ulnarer geführt; einmal finde ich die Methode nicht genau angegeben. Mit Schonung aller Sehnen und möglichster, aber nicht absoluter Erhaltung des Periostes wurde die Resection der erkrankten Knochen vorgenommen und fast immer die totale Resection — Entfernung der Gelenkenden von Radius und Ulna, sämmtlicher Handwurzelknochen (mit Ausnahme des Os pisiforme) und der Bases der Metacarpusknochen — vorgenommen. In Fall 1 wurde ausser Radius und Ulna nur die erste Reihe der Handwurzelknochen entfernt; dieser Fall kam später zur Amputation. Nur 3 mal konnten bei der Operation die Bases der Mittelhandknochen geschont, einmal das Os multang. majus belassen werden; doch sind diese Fälle hinsichtlich der Prognose ebenfalls nicht günstiger, als die übrigen. Auch die antiseptische Behandlung der letzten 3 Fälle (7—10) ändert hierin nichts; der Verlauf war derselbe wie unter der offenen Behandlung — lange Zeit andauernde Eiterung aus Fisteln, die nicht versiegen wollten.

3 Patienten wurden durch die Resection völlig geheilt, d. h. so, dass die Fisteln nach langer Zeit sich schlossen und an ihre Stelle solide Narben traten, aber die Gebrauchsfähigkeit der Hand, resp. der Finger lässt sehr zu wünschen übrig. Immerhin sind die betreffenden Patienten noch froh, dass nur so viel gerettet werden konnte.

2 Patienten wurden nachträglich am Vorderarm amputirt und dadurch bei beiden relative Heilung erzielt; 2 Patienten sind gestorben, einer davon an Meningitis, während noch Eiterung aus den Fisteln bestand. Bei einer Patientin dauerte die Eiterung 3 Jahre nach der Operation, d. h. fast 8 Jahre nach Beginn des Leidens noch fort, wenn auch in geringem Grade. Ueber 2 Kranke endlich habe ich keine Nachricht erhalten können, aber die Fälle zeigten schon unter der Behandlung im Spital keine grosse Tendenz zur Heilung.

Die Krankheit entstand ohne directe nachweisbare Aetiologie

in 3 Fällen, die zur Resection kamen und von denen 2 durch Phthise tödtlich verliefen, und in 7 Fällen, die der conservativen Behandlung unterworfen wurden. 5 von den letzteren wurden geheilt, 1 blieb ungeheilt und 1 starb an Phthise und multipler Caries. Ein directes Trauma, Fall auf die vorgestreckte Hand, Contusion, lag vor in 3 Resectionsfällen, von denen 2 heilten, einer ungeheilt blieb, und in einem durch conservirende Behandlung geheilten Falle. Ueberanstrengung ist 5 mal als Ursache angegeben; von diesen wurden 3 resecirt (1 geheilt, 1 amputirt, 1 blieb ungeheilt); einer wurde ohne Operation geheilt und einer starb an Phthise. Nur in 3 Fällen war bei der Aufnahme Phthise oder Verdacht auf solche vorhanden: der erste ist derselben erlegen, über den zweiten ist nichts weiter bekannt. Der dritte endlich, ein aus phthisischer Familie stammendes Individuum, wurde von seiner Entzündung ohne Operation geheilt; die Krankheit war hier ohne erkennbare Ursache aufgetreten.

Die Dauer des Krankheitsprocesses ist eine sehr verschiedene. Bis zu ihrem Eintritt in den Spital warteten die Kranken durchschnittlich 13 Monate (aus 10 Fällen berechnet). Wird Fall Nr. 8, der bereits 7 Jahre dauerte und bald nach der Aufnahme starb, nicht berücksichtigt, so ergeben sich durchschnittlich 5—6 Monate, immerhin schon ein später Termin für Einleitung einer Behandlung, die Aussicht auf Erfolg haben soll. Die Gesammtdauer der Krankheit lässt sich aus diesen Fällen auch nicht annähernd eruiren; bei den Kranken, die gestorben sind, waren vom Anfang des Processes bis zum Tode $1^{8}/_{12}$, $1^{3}/_{12}$, 7 Jahre verstrichen.

Die Fälle, die resecirt werden mussten, hatten im Durchschnitt 19 Monate bis zur Spitalaufnahme gedauert. Aus 7 Fällen, deren definitives Resultat bekannt ist, sei es nun Heilung, Amputation oder Tod, berechnet sich eine durchschnittliche Gesammtdauer von 33 Monaten; davon ist einer nach jetzt 12 Jahren noch ungeheilt; die beiden, die mit dem Tode endigten, hatten $2^{10}/_{12}$, resp. $2^{6}/_{12}$ Jahre gewährt.

Der Eindruck, den wir hierdurch von der Heilbarkeit der fungösen Handgelenksentzündung bekommen, ist kein günstiger: auf 22 Erkrankungen nur 5 Heilungen mit ordentlichem Resultat, daneben eben so viele Todesfälle in Folge der Krankheit; die Uebrigen mit unbrauchbarer Extremität oder amputirtem Vorderarm aus der Behandlung entlassen.

Und leider wird dieses Verhältniss bei den übrigen Gelenken fast durchgehends noch schlimmer!

II. Ellboge

A. Conservati

Nummer	Name und Alter des Patienten	Eintritt, Austritt	Alter bei Beginn der Krankheit	Dauer bis zum Eintritt	Anamnese
1	Trachsler, Sus., 35 Jahre, Seidenweb., Volkentsweil.	16. Oct. 1867. 4. Jan. 1868.	35 Jahre.	14 Tage.	Patientin war früher gesund, ha gesunde Kinder. Seit 14 Tage Schmerzen im linken Ellbogen.
2	Hagedorn, Regula, 2½ Jahre, Gutensweil.	19. März 1869. 2. Mai 1869.	2½ Jahre.	?	Geschwister alle nicht gesund zwei sind gestorben. Seit einige Wochen Auftreibung des linken Ell bogens.
3	Tättweiler, Luise, 21 Jahre, Fabrikarbeiterin, Wittwil, Aargau.	27. Mai 1870. 10. Juni 1870.	19 Jahre.	2 Jahre.	Gesund. Fall auf den Ellboge seither Entwicklung der Krankhei unter Schmerzen und Behinderun der Beweglichkeit.
4	Knöpfli, Barb., 35 Jahre, Fabrikarbeit., Ossingen.	9. Jan. 1871. 7. Aug. 1871.	28 Jahre.	7 Jahre.	Eltern kränklich, Pat. früher ge sund. 1863 Entzündung nach Rhe mat. 1½ Jahre bettlägerig; 1864 i Spital, verweigerte die Operation.
5	Müller, Rudolf, 32 Jahre, Landwirth, Seen.	22. Sept. 1872. 23. März 1873.	31 Jahre.	¾ Jahr.	Spondylitis; Abscess. femor. inci sanat. Seit 1867 Schmerzen und ge hinderte Beweglichkeit des linke Schultergelenks; Steigerung im Ju 1869. Seit 1872 Erkrankung d linken Ellbogens.
6	Nüsali, Emma, 2½ Jahr, Winterthur.	1. Nov. 1872. 19. Nov. 1872. 2. April 1873. 12. Oct. 1873.	2¼ Jahre.	3 Monate.	Spondylitis. Seit August 187 Schmerzen im rechten Ellbogen.
7	Tobler, Wilhelm, 6 Jahre, Wald.	4. Juli 1873. 10. Juli 1873.	5½ Jahre.	6 Monate.	Aetiologie unbekannt; Dauer se Januar 1873.
8	Keller, Emma, 2 Jahre, Flaach.	27. Aug. 1875. 21. Nov. 1876.	1½ Jahre.	6 Monate.	Zurückgeblieb. mageres, schwäch liches Kind mit Ekzema capiti Phlyktänen, Otitis.
9	Ganz, Heinrich, 18 Jahre, Landarbeiter, Buch a. Irchel.	21. Jan. 1876. 13. März 1876.	17½ Jahre.	6 Monate.	Masern und Peritonitis, sonst g sund. Kein Trauma. Eine Schw ster ist scrophulös. Schwächlich Individuum. Erkrankt seit Augu 1875.

elenk.

ehandlung.

Status praesens beim Eintritt	Behandlung	Verlauf, Zustand bei der Entlassung	Schlussresultat
hronische Entzündung linken Ellbogenge- ks Im Uebrigen ge- nd.	Eisblase; Ungt. ciner. Gypsverbände.	Gebessert entlassen mit Verband.	Nach Abnahme d. Verband. nie mehr Schmerz. im Arm; derselbe ist steif, so dass sie d. Kopf nicht berühr. kann; dicker als d. andere. Arbeitet ungehind., ohne Schmerzen.
ehr schwächlich. Kind; ries zweier Finger. Lin- s Ellbogengelenk ver- ikt. Bewegungen ge- indert und schmerzhaft.	Ruhige Lagerung; kräftige Nahrung.	Gebessert entlassen.	War noch lange zu Hause krank; d. Gelenk blieb beweglich, nur extr. Streckg. u. Beugung waren unmögl.; Atrophie des Armes, fast immer leichte Schmerzen. Seit 1 J. wieder starke Schwellg. u. Schmerzhaftigkeit; keine Eiterg. Arbeitet trotzdem.
chlecht genährte u. ent- ekelte Person. Chron. tz des l. Ellbog. m. Abs- s ohne Fistel. Contract.	Gypsverbände bis zum October 1870.	Abnahme d. Schwellung und des Abscesses, grössere Beweglichkeit.	Pat. war fortwährend im Gebrauch ihres Armes behindert; arbeitet seit langer Zeit wieder in Fabriken.
pitzwinklige Ankylose rechten Ellbogenge- nk.	8. Juni 1871. Brisement forcé in Narkose; Gypsverband in rechtwinkliger Stellung.	Ohne Erfolg.	[Z. B. S. 430. Nr. 7.] Gestorben Dec. 1881. Der Arm war im Ellbogen vollständig steif.
Multiple Caries. An hulter u. Ellbogen we- g secernirende Fisteln, vollständige Anky- e.	Bettruhe, Badecur; Gypsverband mit Schultergürtel.	Die Eiterung aus der Schulter hört auf; am Ellbogen ist sie gering. Schulter ganz, Ellbog. fast ankylot. und sehr schmerzhaft. Befinden im Verband ordentlich.	Gest. Februar 1881. War nie ganz frei von Schmerz, Jahre lang zur Unthätigkeit genöthigt, starb an Lungenschwindsucht und Wassersucht (Amyloid).
chwächlich. anämisches ächen. Beim 2. Spital- fenthalt zwei wenig ei- nde Fisteln am ankylot. hmerzhaften Gelenk.	Fortwährend mit Gypsverbänden behandelt.	Geheilt, ohne Fistel, aber mit Ankylose entlassen. Spondylitis ebenfalls geheilt.	Im Ellbogen noch einige Beweglichkeit; nie mehr Eiterung. Pott'sche Kyphose. Das Kind soll sich sehr erholt haben.
Gut genährter Junge. ronische Entzündung linken Ellbogenge- ks ohne Fisteln.	Gypsverband.	Mit Verband entlassen.	Kann seinen l. Arm brauchen wie den rechten, nur ist er nicht so gerade wie dieser u. schwächer; auch etwas empfindlich. Arbeitet ungehindert.
Die Krankheit dauert Jahr. Mehrere profus ernde Fisteln am rech- n Ellbogen.	Ruhige Lagerung, Allgemeinbehandlung. Nach vorübergehender Verschlimmerung langsame Besserung.	Geheilt abgeholt; alle Fisteln haben sich geschlossen. Vollständige Ankylose.	Pat. hat sich zieml. erholt, ist ordentlich erstarkt. Der Arm ist schwäch. geblieben, d. Ellbogen noch etwas steif, doch nicht ganz unbewegl.
echtes Ellbogengelenk hr schmerzhaft, ganz kylotisch, vereitert. Ca- s artic. Chopart. d. Ca- s dig. indic.	Ruhige Lage; Allgemeinbehandlung; Gypsverband.	Mit Verband entlassen.	Gestorben Anfang Mai 1882. Ellbogen u. Fuss waren fistulös. Colossale Milz- u. Leberschwellung, Paralyse der unt. Extremität mit Decubitus u. Incontinenz im Terminalstadium. Section: Ascites, Peritonitis, Wachsleber, Wachsmilz.

Nummer	Name und Alter des Patienten	Eintritt, Austritt	Alter bei Beginn der Krankheit	Dauer bis zum Eintritt	Anamnese
10	Guggerli, Jacob, 15 Jahre, Schüler, Volkentsweil.	7. Dec. 1877. 10. Dec. 1877.	14 Jahre.	9 Monate.	Kränkliche, tuberculöse Fam Patient war immer kränklich. S ventosa. Mager, anämisch. Kr seit April 1877.
11	Morf, Johann, 18 Jahre, Landarbeiter, Illnau.	15. März 1878. 19. März 1878.	18 Jahre.	1 Monat.	Gesunde Familie. Patient war krank. Vor 4 Wochen Fall auf rechten Ellbogen.
12	Lienhardt, Jacob, 15 Jahre, Schüler, Teufen.	29. Nov. 1878. 7. Febr. 1879.	14½ Jahre.	3 Monate.	Eltern gesund. Pat. hatte vor 1 J Typhus, dann verschiedene Attaq von Gelenkrheumatismus in H und beiden Ellbogen. Seither das linke Bein kürzer. Erkrank des recht. Ellbogens seit Sept. 1
13	Vogler, Rudolf, 62 Jahre, Wagner, Enge.	14. Juni 1878. 22. Juni 1878.	61 Jahre.	10 Monate.	Gesunde Familie. Patient h im 16. Jahre Drüsenschwellung die sich zurückbildeten. Sponta Beginn im September 1877.
					B. Resection
14	Weilenmann, Joh., 3 Jahre, Töss.	26. April 1867. 18. Febr. 1868.	2 Jahre.	1 Jahr.	Seit mehr als 1 Jahr Schwell und geringere Beweglichkeit; einigen Monaten Fisteln. Im Uel gen gesund.
15	Kündig, Anna, 33 Jahre, Glätterin, Zell.	6. Sept. 1867. 27. April 1868.	32 Jahre.	9 Monate.	Mitte Januar 1867 ziemlich s Schmerzen im linken Ellbogen Bewegungshinderung, trotz al Behandlung nicht heilen wolle Fisteln.
16	Güttinger, Heinr., 36 Jahre, Weber, Altikon.	24. Jan. 1868. 28. April 1868.	34½ Jahre.	1½ Jahre.	Vor 1½ Jahren Schmerzen in der Schulter, dann im Ell gen; letzterer wurde geschwol und unbeweglich, es entstan Fisteln.
17	Müller, Elisabeth, 18 Jahre, Schneiderin, Oberembrach.	17. April 1868. 2. Aug. 1868.	14 Jahre.	4 Jahre.	Vater starb an Phthise. Seit 8 J ren leichte Schmerzen im link Ellbogen; seit 4 Jahren mehr schwerden; seit 2½ Jahren ka sie nur noch nähen. Im letz Winter wurde der Arm fast unb weglich. — Gypsverband.

Status praesens beim Eintritt	Behandlung	Verlauf, Zustand bei der Entlassung	Schlussresultat
Lungen normal. Spontane Schmerzhaftigkeit, Ankylose; profus eiternde Fisteln am r. Ellbogen.	Patient läuft aus Furcht vor der Resection fort.	—	Wurde bald nachher im Asyl Neumünster in d. Mitte des Oberarms amputirt. Ist seither gesund.
Rechtes Ellbogengelenk geschwoll., sehr schmerzhaft; Bewegungen in hohem Grade gehemmt.	Gypsverband.	Damit entlassen.	Patient wurde vollständig geheilt, ist nach Amerika ausgewandert.
Unvollständige Ankylose im rechten Ellbogen; starke Schwellg.; Schmerz bei Bewegungen und auf Druck. Leichtes Fieber.	Ruhige Lagerung, Eisblase. 28. Januar 1879 Gypsverband.	Mit Verband entlassen.	Patient lebt noch, ist aber fortwährend kränklich, hat von Neuem eine Entzündung im Ellbogen gehabt.
Alter Mann mit Lungenemphysem. Stark. Druck- u. Stossschmerz im recht. Ellbogen. Abscess über dem Condyl. ext. hum. Fast vollständige Ankylose. Leichtes Fieber.	Gypsverband.	Damit entlassen.	Gestorben 17. August 1878.

des *Ellbogens.*

Rechter Ellbogen geschwollen, in leichter Flexion fast ankylotisch; die Fisteln am Olekranon führen auf Knochen.	25. Septbr. 1867 Resect. cubiti. Gelenk mit fungösen Granulationen ausgefüllt. Gypsverband mit Fenster.	Mit Fisteln entlassen.	Der Ellbogen heilte mit Ankylose. Colossale Atrophie des Arms. Pat. bekam Caries multipl.; lebt jetzt noch mit ausgebild. Amyloid in elendem Zustande. Pat. ist seither gestorben.
Caries cubit. sin. Mässige Schwellung, mehrere Fisteln. Gypsverband. Nach Abnahme desselben und Bewegungen vor Schmerzen unmöglich.	6. November 1867 Resect. cubiti. T-Schnitt. Gelenkflächen cariös. Gypsverband.	Heilung mit Fisteln. Drüsenvereiterung am Hals, kalter Abscess am Oberarm. Beweglichkeit passiv gut; der starken Muskelatrophie wegen sind active Bewegung. fast unmöglich.	Die Eiterung dauerte noch ¼ Jahr, der Arm wurde passiv flectirt und gestreckt. Jetzt ist er zu allen Arbeiten so gut wie der rechte.
Magerer Mann; Atrophie des linken Oberarms. Caries cub. sin.	5. Februar 1868 Resect. cubiti. T-Schnitt. Gelenkenden cariös. Ohne Verband, offen behandelt. 24. März 1868 Gypsverband.	Mit Fisteln entlassen. Die Wunde ist schlaff, schwammig.	Patient ist wahrscheinlich später amputirt worden.
Linker Ellbog. in rechtwinkliger Stellung ankylotisch; das Gelenk verdickt, Bewegungen äusserst schmerzhaft. Ziemlich kräftiges, anämisches Mädchen.	22. April 1868 Resect. cubiti. T-Schnitt. Knorpel grösstentheils abgehoben, Knochen cariös. Ausgiebige Resection. Offene Behandlung auf Esmarch'scher Schiene.	Mit kleiner Fistel u. Gypsverband entlass. Beweglichkeit im Ellbogen sehr beschränkt, schmerzhaft. Der Arm nicht atroph., d. Hand vollkommen brauchbar. Allgemeinbefinden sehr gut.	Patientin ist gegenwärtig gesund und kräftig, kann ihren Arm sehr gut gebrauchen.

Nummer	Name und Alter des Patienten	Eintritt, Austritt	Alter bei Beginn der Krankheit	Dauer bis zum Eintritt	Anamnese
18	Huber, Anna, 30 Jahre, Hausfrau, Arth, Ct. Zug.	15. Juni 1868. 11. Oct. 1868.	28 Jahre.	2 Jahre.	Seit 2 Jahren Schmerzen im Ellbogen mit allmählich perfori den Abscessen. Seit ½ Jahr kylose im stumpfen Winkel; 22. 1867 subperiostale Resection (Bi roth). Gypsverband; offen behand
19	Kunz, Elisabeth, 57 Jahre, Stäfa.	8. Oct. 1869. 6. Mai 1870.	55½ Jahre.	1½ Jahre.	Vor 1½ Jahren Stoss gegen de Ellbogen; seit Januar 1869 s kere Schmerzen u. Schwellung Ellbogens. Bewegungen gehind Seit 6 Wochen Exacerb., Absc bildung.
20	Manz, Anna, 44 Jahre, Hausfrau, Marthalen.	14. Sept. 1869. 14. Aug. 1870.	44 Jahre.	6 Monate.	Immer gesund; keine Scroph. 1 Jahr Schmerzen in der r. Sch ter ohne object. Befund. Seit M 1869 (kurz nach der 11. Geb in r. Ellbogen Anschwellung Fistelbildung; seit einigen Woc Unbeweglichkeit.
21	Wirz, Friedrich, 46 Jahre, Steinhauer, Erlenbach.	3. Dec. 1869. 22. Juni 1870.	44 Jahre.	2 Jahre.	Seit 1865 Müdigkeit im Arm ol obj. Symptome; seit 1867 Schw lung u. Steifigkeit, sowie Atrop des Armes. Vor einiger Zeit e stand ein Abscess, der, incidirt, e Fistel zurückliess.
22	Wirth, Luise, 30 Jahre, Weberin, Freienstein.	11. März 1870. 9. Juni 1870.	29½ Jahre.	6 Monate.	Im Herbst 1869 Schmerzen im re ten Ellbogen und Steifigkeit. J 1870 Schwellung, Behinderung mentlich der Extension. Sonst sund.
23	Seiler, Verena, 25 Jahre, Näherin, Wohlen, Ct. Aargau.	14. April 1871. 29. Aug. 1871.	24 Jahre.	9 Monate.	Der Vater ist der Tuberculose v dächtig. Im 16. Jahre Caries linken Ellbogens, am 21. J 1861 von Prof. Billroth resec geheilt. — Seit Aug. 1870 Schm zen im rechten Ellbogen, seit Se 1870 und März 1871 Fisteln.

Status praesens beim Eintritt	Behandlung	Verlauf, Zustand bei der Entlassung	Schlussresultat
15. Juni 1868. Pat. hat inzwischen eine Geburt durchgemacht. Ellbogen noch nicht geheilt.	25. Juni 1868 Resection der cariösen Knochenenden rechts. Erysipel, Typhus.	Mit Fisteln, aber gutem Allgemeinbefinden entl. Bis zum Herbst 1872 trug die Frau polikl. Gypsverbände, ist jetzt endl. geheilt. Ellbogen beweglich, sehr brauchbar, fast wie ein normales Gelenk.	Der Arm ist vollständig geheilt geblieben, an demselben sind nur einige Narben zu beobachten. Pat. ist gesund.
Dämpfung der r. Lunge; Linker Ellbogen stark geschwollen, heiss; Abscess über dem Olekran.; Fistel. Bewegungen äusserst schmerzhaft.	3. Nov. 1869 Resect. cub. T-Schnitt. Möglichst subperiost. Fungöse Granulat. und Eiter im Gelenk; Knorpel zum Theil zerstört, Spongiosa blossliegend. Charpieverband; Esmarch'sche Schiene.	Die Wunde heilt mit Fisteln aus. Patientin hustet, hat Dyspnoe. Mit Gypsverband entlassen.	Pat. lebt jedenfalls noch; Näheres ist unbekannt.
Pat. sieht gesund aus. Fast keine Schwellung des r. Ellbogens. Bewegungen fast ganz unmöglich u. sehr schmerzhaft. Fistel über dem Capit. radii. Bewegung in der Schulter ebenfalls beschränkt. — Drüseneiterung am Unterkiefer.	11. Nov. 1869 Resect. cubiti. In der Narkose Crepitation. Ausgedehnte Caries im Gelenk, so dass sehr viel entfernt werden muss. Esmarch'sche Schiene.	15. März 1870. Wiederholte Abscessbildung; Arm geschwollen, die Wunden immer gleich gross, eitern stark; Patientin fiebert fortwährend.	15. März 1870 Amput. humeri. Die resec. Knochenenden alle mehr oder weniger cariös. Periost sehr verdickt, nirgends Demarcation. Humerus sehr atrophisch. 23. März Exstirp. der verkästen Unterkieferdrüsen; Fisteln. Mit ungeheiltem Amputationsstumpf enlassen.
Gesundes, kräftiges Aussehen. Rechter Ellbogen spindelförmig aufgetrieben; Abscesse u. Fisteln in demselben; Musculat. atrophisch. Bei Bewegungen Crepitation; activ wird der Arm nicht bewegt.	7. December 1869 Resect. cub. Liston'scher Schnitt. — Gelenkknorpel theils usurirt, theils mit schwamm. Granulat. bedeckt; die Zerstörung geht bis in den Knochen. Sehr wenig Eiter. Charpieverband; Esmarch'sche Schiene.	Anfängl. guter Verlauf, dann aber stellt sich starke Eiterung u. Fistelbildung u. Schmerzhaftigkeit ein; allg. Stillstand d. Heilung. Die Knochenenden werden cariös gefunden.	27. Mai 1870. Amput. humeri. Offene Behandlung. 22. Juni 1870 geheilt entlassen.
Starke Schwellung des rechten Ellbogens mit Abscess an der Innenseite, noch keine Fisteln. Bewegungen sehr schmerzhaft.	15. März 1870 Resection. T-Schnitt. Schwamm. Granulation u. Eiter im Gelenk; Condyl. int. hum. und olecran. cariös. Esmarch'sche Schiene.	Eitersenkungen am Oberarm bis zur Scapula, welche die Pat. erschöpfen.	2. Juni 1870. Amputat. humeri; offene Behandlung. Gest. 9. Juni 1870. Pyämie; Lungenabscesse; Periostitis und Osteomyelitis humeri.
4 secernirende Fisteln am r. Ellbogen, starke Schwellung und Druckschmerz; Beweglichkeit beschränkt. Am linken Ellbogen noch eine kleine Fistel.	27. Mai 1871 Resection. T-Schnitt. Gelenkflächen. von Knorpel entblösst. Gypsverband mit Fenster. Offene Behandlung.	Mit Gypsverband und kl. Fisteln entlassen. Oct. 1873. Ordentl. Bewegungsfähigkeit beider Arme; kann sich selbst ankleiden, leichtere Gegenstände halten. Am link. Arm noch eine ganz wenig eiternde Fistel.	[Z. B. S. 434. Nr. 17]. Lebt noch, befindet sich ordentlich. Je eine Fistel am r. und l. Arm eitert ab und zu ein wenig; Pat. ist im Stande alle häusl. Arbeiten zu verrichten, wenn es nicht gerade schwere sind. Handarbeiten führt sie ohne Schwierigkeit aus.

Nummer	Name und Alter des Patienten	Eintritt, Austritt	Alter bei Beginn der Krankheit	Dauer bis zum Eintritt	Anamnese
24	Keller, Jacob, 11 Jahre, Illnau.	5. Mai 1871. 5. Aug. 1872.	10½ Jahre.	6 Monate.	Bis vor 1 Jahr gesund, seither g schwollene Drüsen und kalte A scesse; seit 6 Monaten Eiterung i rechten Ellbogen. Durch und durc scrophulös.
25	Stauber, Anna, 3 Jahre, Buch a. Irchel.	19. Nov. 1872. 20. April 1873.	2 Jahre.	1 Jahr.	Scrophulöses Mädchen. Aug. 187 Fall die Treppe hinunter, 2 Monat später wieder. Gypsverband. Dia rhöen. Vor 10 Wochen Schwe lung, Röthung u. Entstehung vo Fisteln.
26	Marthaler, Rudolf, 32 Jahre, Steindrucker, Dänikon.	28. Nov. 1872. 14. Febr. 1873.	29. Jahre.	3 Jahre.	Seit 1869 Schwellung des Gelenk Abscessbildung und Perforation seither Steifigkeit und Eiterung bi heute; hie und da Abgang kleine Sequester. Pat. arbeitete immer.
27	Andermatt, Alois, 15 Jahre, Schüler, Baar, Ct. Zug.	12. Juli 1872. 7. Oct. 1873.	13½ Jahre.	1¼ Jahr.	Eltern phthisisch; Pat. war frühe gesund. Frühling 1871 sponta Schmerzen im r. Ellbogen, leicht Schwellung, die Ende Sept. mit e neuter Heftigkeit auftraten. Flexio sehr schmerzhaft. Ungefähr zu gle cher Zeit Affection des link. Cho Gelenkes; beiderorts Fisteln.
28	Gloor, Alfred, 22 Jahre, Knecht, Leutwyl, Ct. Aargau.	10. Jan. 1873. 29. Aug. 1873.	22 Jahre.	4 Monate.	Früher gesund. Seit Herbst 187 nach leichtem Trauma Schmerz und Schwellung im linken Ellb gen; seit einigen Wochen Unmö lichkeit der Bewegung.
29	Müller, Anna, 61 Jahre, Hausfrau, Töss.	16. Mai 1873. 22. März 1874.	60 Jahre.	1¼ Jahr.	Von jeher schwächlich. Im M 1872 die er[illegible] bo[illegible]

Status praesens beim Eintritt	Behandlung	Verlauf, Zustand bei der Entlassung	Schlussresultat
Halsdrüsen, Ohreiterung, Ekzeme, Rippencaries. Rechter Ellbogen stark geschwollen, fistulös, schmerzhaft. Bewegungen gehindert. Urin ohne Eiweiss.	22. Mai 1871 Resection. T-Schnitt. Von Ulna und Radius wenig entfernt, vom Humerus mehr. Knochen cariös. Gypsverband mit Fenster.	Mit Gypsverband u. Fisteln entlassen.	Unbekannt.
Schwächlich, rhachitisch. Linkes Ellbogengelenk geschwollen, fistulös, sehr schmerzhaft. Fieber. Urin ohne Eiweiss.	1. Febr. 1873 Resection. T-Schnitt. Vom Humerus 2 Cm. entfernt. Knochen cariös, Kapsel schwammig granulirend. — Charpieverband. 17. Febr. Gypsverband.	Fieber, Diarrhöen; das Kind sieht fortwährend sehr elend aus und wird nach Hause genommen.	Gest. 1. Mai 1873 zu Hause.
Caries des l. Ellbogens. Rechtwinklige Stellung, fast vollständige Ankylose. Momentan keine offene Fistel.	5. Dec. 1872 Resection. T-Schnitt. Charpie-Gypsverband.	Mit Fistel und geringer Beweglichkeit im Gelenk entlassen.	Dec. 1882. Pat. stellt sich vor, gibt an, in letzter Zeit an Husten zu leiden; nicht besonders genährt. Nach der Entlassung fiel Pat. auf den Arm u. trug noch 9 Monate Gypsverbände. Die Fisteln secernirten mit geringen Unterbrechungen wenig bis vor 2 Monaten. Der Vorderarm steht nach vorn und oben am Humerus, kann activ flectirt, aber wenig gestreckt werden. Rotation keine. Atrophie des Arms nicht sehr bedeutend.
Caries cubiti dextr. fistulosa. Caries articulat. Chop. sin.	15. Juli 1882 Resection. T-Schnitt. Kleiner Sequester im Olekranon mit Perforat. des Gelenkes. Gelenkknorpel nekrot., abhebbar. Gypsverband mit Fenster.	Febr. 1873 Extract. nekrot. Sequester am Fuss. Am Ellbogen Fisteln, die am 6. April geschlossen sind, aber wied. aufbrechen; Abscess am Oberarm u. in der Axilla. Zustand des Fusses verschlimmert. 31. Mai Blasius'sche Amputation.	Zu Hause schlossen sich alle Fisteln schnell, seither nie mehr Eiterung. Pat. geht gut auf s. Stumpfe. Der Ellbogen kann leicht und ohne Hülfe gebeugt werden, nur nicht ganz gerade gestreckt. Der Arm ist wirkl. dünner, kürzer u. viel schwächer, als der andere; Pat. ist Bureaugehülfe.
Linker Ellbogen geschwollen, sehr schmerzhaft auf Druck, ankylotisch in rechtwinkliger Stellung; Abscess.	8. Febr. 1873 Resection. T-Schnitt. Ein Abscess erstreckt sich nach oben unt. d. Tricepssehne fort. Charpie-Gypsverband.	April. Die Fisteln führen auf rauhen Knochen, schlechte Granulat.; verschlechtertes Allgemeinbefinden, hekt. Fieber, Erbrechen. Mai. Nekrose vom Humerus entfernt.	Im Oct. 1873 wurde auswärts die Amput. humeri gemacht, da keine Heilung eintrat. Gest. 3 Wochen später.
Magere, anämische Pat. Innere Organe erscheinen normal. Caries fistulosa cubit. dextr.	27. März. 1873 Resection. T-Schnitt. (Operation in der Privatpraxis von Herrn Prof. Rose.)	Bildung v. schlechten Granulat. u. Fisteln; das anfangs elende Allgemeinbefinden hebt sich doch nach u. nach. Wiederholt Erysipelas. Mit Fisteln entlassen.	Rechter Unterarm ganz unbrauchbar, wird immer in einer Schiene getragen; der Arm ist kraftlos, die Finger kann sie etwas bewegen. Am Ellbogen 4 beständig eiternde Fisteln, hie u. da bilden sich neue.
		Keine Schmerzen. Die Frau ist mager, leidet an starker Engbrüstigkeit u. Husten, welche sie eher dem Tode entgegenführen, als der kranke Arm.	

Nummer	Name und Alter des Patienten	Eintritt, Austritt	Alter bei Beginn der Krankheit	Dauer bis zum Eintritt	Anamnese
30	Blickenstorfer, Rudolf, 15 Jahre, Fehraltorf.	31. Juli 1874. 30. Oct. 1874.	14 Jahre.	16 Monate.	April 1873 die ersten Schmerzen im Gelenk nach starker Anstrengung, nach und nach leichte Schwellung und gestörte Beweglichkeit in zunehmendem Grade. Jan. 187 wird ein Abscess incidirt, seithe Fistel. Ankylose. Seit Aug. 1873 fistulöse Caries de rechten Chop. Gelenkes.
31	Portmann, Johann, 15 Jahre, Schüler, Seegräben.	26. Juni 1874. 7. Oct. 1874.	12¾ Jahre.	2¼ Jahre.	Gesund. März 1872 Schmerzen in Ellbogen, nach und nach Schwellung. Seit Dec. 1873 Fisteln, heftige Schmerzen, Bewegungen au ein Minimum reducirt.
32	Ackermann, Josef, 12 Jahre, Schüler, Kuntwyl, Ct. Luzern.	5. März 1874. 25. Juni 1874.	10½ Jahre.	1½ Jahre.	Gesunde Familie. Masern. Vo 3 Jahren kalter Abscess am Vorderarm, heilte nach 3 Monaten. Sei Herbst 1872 ohne irgend welche Ursache Affection des Ellbogens. Sommer 1873 Incision; bald eitert di Fistel, bald nicht.
33	Paali, Albertine, 17½ Jahre, Fabrikarbeit., Rüti.	16. Jan. 1874. 10. Mai 1874.	17 Jahre.	2 Monate.	Seit 7 Wochen Schmerzen und geringe Schwellung im Ellbogen. Contracturstellung. Vor 4 Wochen perforirte ein Abscess, bald ein zweiter
34	Bucher, Cath., 50 Jahre, Schneiderin, Zürich.	15. Mai 1874. 1. Aug. 1874.	49 Jahre.	6 Monate.	Pat. war sonst gesund. Vor 1 Jahren Contusio olecrani, leichte zunehmende Schwellung, 2 Jahre lang Eiterung aus einer Fistel; da Gelenk blieb beweglich. Jan. 187 Schwellung und neue Fistel; Steifigkeit des Gelenks.
35	Wettstein, Salomon, 51 Jahre, Bauer, Gutensweil.	2. Oct. 1874. 7. Jan. 1875.	49½ Jahre.	1½ Jahre.	Häufig acuter Gelenkrheumatismus. Seit Sommer 1873 Eiterung aus einer Fistel am Ellbogen; seit einiger Zeit hörte die Secretion auf die entstehende starke Schwellung und Retention wurde durch eine Incision beseitigt.
36	Carl, L., 23 Jahre, Commis, St.	31. Jan. 1876. 4. Juli 1876.	22 Jahre.	6 Monate.	Aus gesunder Familie. 1875 Gonorrhoe und Bubonen. Kalter Abscess am Vorderarm und linken Oberschenkel. Juni 1875 kann der Arm nicht mehr gestreckt werden, Nov 1875 Incision eines Abscesses. Kein syph. Exanth.

Status praesens beim Eintritt	Behandlung	Verlauf, Zustand bei der Entlassung	Schlussresultat
Innere Organe normal. Caries cub. d. fistulosa, fast gänzliche Ankylose. Caries artic. Chop. d. fistul.	3. Aug. 1874 Resection. T-Schnitt. — Caries necrotica im Humerus. Charp.-Gypsverband.	Mit Verband entlassen. 6. Januar 1875 2 eiternde Fisteln. Dec. 1875 gesund aussehend. Resectionswunde u. Fuss völlig geheilt, keine Spur v. Schlottergelenk, Function ausgezeichnet.	Nov. 1882. Pat. stellt sich vor, ist gesund u. kräftig. Flexion activ in ganz. Ausdehnung möglich, Extension fast bis zur geraden. Rotation in gering. Grade; alle Bewegungen schmerzlos u. glatt. Verkürzung 6 Cm. Atrophie des ganzen Arms, die sich aber seit d. Heilung schon ziemlich gehoben hat.
Klein, gut genährt. Rechter Ellbogen stark geschwollen, geröthet, Bewegung äusserst schmerzhaft. Fisteln u. Abscesse. Linke Lungensp. suspect.	15. Juli 1874 Resection. T-Schnitt. Caries necrotica humeri; in einem Abscess liegen 2 Sequester. Charp.-Gypsverband.	Schöner Verlauf. Pat. wird mit kleiner Fistel u. gefenstertem Gypsverband entlassen.	Sei geheilt ohne Fistel, gesund und betreibe landwirthschaftliches Gewerbe.
Ordentlich genährt. Innerer Befund bietet nichts Abnormes. Starke Schwellung des rechten Ellbogens mit secern. Fistel. Act. Bewegl. aufgehoben, dagegen besteht seitliche Beweglichkeit. Oberarm atrophisch.	7. März 1874 Resection. T-Schnitt. Alle Gelenknorpel fehlen, die Knochen sind deform, zeigen kl. Defecte mit schwamm. Granulationen. Charp.-Gypsverband.	25. Juni 1874. Vollständig geheilt entlassen.	Dec. 1882. Pat. befindet sich sehr gut, hatte nie einen Rückfall. Der Arm ist nicht steif, sondern gelenkig wie der andere; nur für schwere anhalt. Arbeit zu schwach.
Schlecht entwickelte u. genährte Pat. Caries cubiti sin. fist. In Narkose weiche Crepitation. Innere Organe normal, Urin ohne Eiweiss.	20. Jan. 1874 Resection. T-Schnitt. Resection der ganzen Epiphysen. Knorpel nur an einigen Stellen noch gesund, sonst speckig granulirend. Carbolwatte-Gypsverband.	Guter Wundverlauf; Abgang einiger kleiner Sequester. Dec. 1874 Extraction noch mehrerer; es bestanden stets noch Fisteln. 3. Febr. 1875 geheilt.	Pat. lebt noch. Sie sei geheilt geblieben; genauere Angaben fehlen.
Kräftig gebaute, aber senile Frau. Caries cubiti sin. fistul.	20. Mai 1874 Resection. v. Langenbeck'scher Schnitt, subperiostale Resection. — Centraler Sequester im Olekranon, Ulna cariös, Humerusknorpel getrübt, nicht rauh. Charp.-Gypsverband.	24. Aug. Immer noch ein tiefer Fistelkanal; keine Nekrose. Eiterung unbedeutend, Allgemeinbefinden gut.	War bis zum Jahr 1878 arbeitsunfähig und unterstützungsbedürftig. Weiter ist nichts Sicheres zu erfahren.
Kräftiger, etwas seniler Mann. Leichtes Emphysem. Rechter Ellbogen stark geschwollen, über dem Capit. radii eine reichlich eiternde Fistel. Beweglichkeit v. 20—30°.	8. Oct. 1874 Resection. T-Schnitt. Capit. radii luxirt, kugel. angeschwollen, von Knorpel entblösst und usurirt. Abgeschliffene Gelenkflächen. Charp.-Gypsverband.	Am 1. Juli 1875 ist Pat. vollständ. geheilt, hat ordentl. Kraft u. Beweglichkeit im Arm. Apolyse der steifen Finger in Narkose.	Lebt noch u. ist gesund. Der Arm ist nur in beschränkter Weise biegsam; Pat. betreibt Landwirthschaft.
Blass und anämisch. Stumpfwinklige Stellung des rechten Ellbogens; an demselben und in der Gegend des Handgelenks, doch ohne dessen Betheiligung. Fisteln, ebenso am l. Oberschenkel. Hüfte frei, Lungen normal.	3. Febr. 1876 Resection. T-Schnitt. Charp.-Gypsverband.	Die Wunde zeigt keine Tendenz z. Heilung, auch die übrig. Fisteln secerniren beträchtlich. Mit Fisteln u. Verband entlassen.	Gest. zu Hause im Sept. 1876.

Nummer	Name und Alter des Patienten	Eintritt, Austritt	Alter bei Beginn der Krankheit	Dauer bis zum Eintritt	Anamnese
37	Meier, Heinrich, 31 Jahre, Conducteur, Aussersihl.	1. Dec. 1876. 13. März 1877.	31 Jahre.	4 Monate.	Seit 4 Mon. Schmerzen im rechi Ellbogen; allmähliche Schwellu und Behinderung der Beweglic keit. Vor 5 Wochen Fluctuati Incision, Fistel. Pat. war imn gesund, keine Aetiologie. Seit Wochen Schwellung des rechi Kniegelenks.
38	Hotz, Heinrich, 14 Jahre, Nürensdorf.	20. Oct. 1876. 6. Juli 1877.	13 Jahre.	8 Monate.	Gesunde Familie. Pat. hatte e mal Drüsenanschwellungen. M 1876 Schlag gegen den Condyl. hum. Nach einiger Zeit Schmer und circumscripte Schwellung. St figkeit im Gelenk. Im Aug. w ein Abscess incidirt, Fistel.
39	Platter, Jacob, 50 Jahre, Maschinenarbeiter, Aussersihl.	4. April 1876. 25. Mai 1877.	49 Jahre.	1 Jahr.	Seit Sommer 1875 Anschwellu des linken Ellbogens. Bei fort setzter Arbeit trat Jan. 1876 st kere Schwellung und Schmerzhaft keit auf; März 1876 perforirte Abscess. Pat. kam herunter.
40	Kaiser, Heinrich. 14 Jahre, Giesser, Wülflingen.	8. Juni 1876. 26. Sept. 1876.	13 Jahre.	1 Jahr.	Von jeher schwächlich. Vor 1 Ja Verrenkung im Ellbogen, spä Fall auf denselben. Anschwellu Unfähigkeit der Bewegung. 3 Wochen perforirte ein Absce
41	Mörgeli, Marie, 13 Jahre, Rickenbach.	11. Mai 1876. 13. Nov. 1876.	12 Jahre,	1 Jahr.	Gesunde Eltern. Im Sommer 18 Entzündung des rechten Ellbog ohne deutliche Aetiologie. Es st standen Fisteln, die sich im J 1876 schlossen.
42	Glarner, Bertha, 14 Jahre, Stadel.	27. Oct. 1876. 20. Mai 1877.	14 Jahre.	2½ Mon.	Gesund. Vor 10 Wochen F gegen den Ellbogen. Nach 14 T gen rasche Anschwellung und sta Schmerzen, Bewegungen beschrän Vor 5 Wochen Incision eines A cesses, seither Fistel.
43	Lüscher, Jacob, 11 Jahre, Rorbas.	21. April 1876. 7. Jan. 1877.	10½ Jahre.	½ Jahr.	Phthisische, scroph. Familie. P litt an Drüsen; fiel vor ½ Jahr den Ellbogen; bald Schwellung u Fisteln, die sich schlossen, aber 4 Wochen nach leichtem Trau wieder öffneten.

Status praesens beim Eintritt	Behandlung	Verlauf, Zustand bei der Entlassung	Schlussresultat
Gracil, anämisch. Normaler Lungenbefund. Caries cub. d. fistul. Bewegungen vor Schmerzen unmöglich. Im rechten Kniegelenk ein Erguss, geringe Schmerzhaftigkeit, behinderte Flexion.	2. Dec. 1876 Resection. T-Schnitt. Viel Eiter, kein normaler Knorpel mehr im Gelenk, Spongiosa nackt. Drain; Salicylwatte-Gypsverband.	Infiltration d. rechten Lungenspitze. Immer Fieber, wiederholte Abscedirung; Allgemeinbefind. schlecht. Resec. Knochen rauh.	25. Jan. 1877 Amput. humeri. Offene Behandlung. Pat. geht rasch an Phthise und Diarrhöen zu Grunde. Gest. 13. März 1877. Schiefr. Induration u. Cavernen beid. Lungen. Tuberculöse Geschwüre im Darm. Knorpel des Kniegelenks stellenweise getrübt und an den Rändern rauh. Kein Eiter im Gelenk.
Mässig entwickelt, anämisch. Starke Schwellung und Fisteln am r. Ellbogen. Beweglichkeit von 30°. Grosse Schmerzhaftigkeit.	31. Oct. 1876 Resection. T-Schnitt. Gelenkknorpel vollständig zerstört, haselnussgrosser Sequester in der Spongiosa des Humerus. Salicylwatte-Gypsverband.	Fieberloser Verlauf, doch entstehen Fisteln. Pat. entl. Lungen u. Herz normal, Urin ohne Eiweiss.	Die Eiterung dauerte bis Herbst 1878. Pat. trug den Arm in der Schlinge. Dann begann er mit der r. Hand zu schreiben, was jetzt den ganzen Tag ohne Ermüdung geht. Streckung möglich bis etwas über den r. Winkel. Flexion fast normal. Pat. ist gesund und kräftig. Arm sehr atrophisch.
Innere Organe normal. Urin ohne Eiweiss. Bedeutende Eitersecretion, ganz geringe passive Beweglichkeit. Hekt. Fieber. Caries cub. sin.	8. Mai 1876 Resection. T-Schnitt. Knorpel wenig verändert, ostit. Herd im Humerus. Salicylwatte-Gypsverband.	Fortwährend., durch Abscess- u. Fistelbildung bedingtes Fieber. Schliessl. heilen die Fisteln; ziemL. grosse pass. Beweglichkeit. Finger steif.	Dec. 1882. Zustand wie bei der Entlassung. Arm u. Finger können nur mit Anstrengung wenig bewegt werden. Zeitweise Schmerzen u. Eiterung, zeitweise nicht. Total arbeitsunfähig.
Drüsen an Unterkiefer und Nacken. Lungen gesund. Urin ohne Albumen. Starke Schwellung und Schmerzhaftigk., Fisteln am l. Ellbogengelenk.	17. Juni 1876 Resection. T-Schnitt. Cariöse Zerstörung des Olekranon, Knorpeldefecte am Radius. Salicylwatte-Gypsverband.	Ungestörter Wundverlauf. Pat. wird auf Verlangen mit ganz wenig secernirenden Fisteln und Mitella entlassen.	Der linke Arm ist vollständig geheilt; Pat. ist jetzt als Schreiner thätig.
Gut genährt. Innere Organe normal. Vollständige Ankylose des r. Ellbogens in beinahe gestreckter Stellung; 4 geh. Fisteln. Atrophie der Muskeln. Gelenk schmerzlos.	19. Mai 1876 Resection. T-Schnitt. Knorpel. Ankylose. Gypsverband.	Rasche Heilung, aber mit Schlottergelenk. 12. Febr. bis 23. März 1877 wieder im Spital. Durch Elektric. wird doch ordentliche Gebrauchsfähigkeit des Armes erzielt.	Lebt noch, sei ziemlich gut geheilt. Patientin ist Seidenwinderin.
Sehr kräftiges Mädchen. Starke Schwellung und Ausdehnung der Kapsel, stumpfwinklige Stellung, keine Contractur im linken Ellbogen.	18. Nov. 1876 Resection. T-Schnitt. Knochen sehr weich, Gelenkknorpel fehlt zum grössten Theil. Caries carnosa. Wunde ganz offen gelassen; Schiene.	Fieber; Abgang von nekrot. Knochen. Caries der II. Phalanx der link. grossen Zehe. Mit Fisteln entlassen.	Pat. ist jetzt ein gesundes, kräftiges Mädchen. Der Ellbogen ist in stumpfwinkliger Ankylose nach etwa $2^1/_2$ Jahren ausgeheilt. Gar keine Bewegung ist mögl.; Pat. kann d. Arm zum Seidenweben gut gebrauchen.
Magerer, rhachitischer Junge mit Lymphadenitis colli. Lungen normal. Recht. Ellbog. geschwollen, fistulös, unbeweglich. Dann und wann Fieber.	17. Mai 1876 Resection. T-Schnitt. Gypsverband.	Heilung mit Ankylose und Fisteln. 15. Juni 1877. Immer noch Ankylose; Fisteln. Pat. sieht schlecht aus.	Die Eiterung im Arm hat aufgehört; d. Arm ist steif. In letzter Zeit trat eine Eiterung im Knie auf, sistirte wieder; jetzt besteht solche an einem Fuss. Fabrikarbtr.

Nummer	Name und Alter des Patienten	Eintritt, Austritt	Alter bei Beginn der Krankheit	Dauer bis zum Eintritt	Anamnese
44	Tharengi, Pasquale, 24 Jahre, Erdarbeiter, Zürich.	3. Juli 1876. 19. Sept. 1876.	24 Jahre.	2 Monate.	Pat. war früher gesund. Vo Wochen ohne Veranlassung zun mende Schmerzhaftigkeit und schwellung des Gelenks; Beschr kung der Beweglichkeit. Vor Tagen wurde ein Abscess incid
45	Freitag, Carl, 4½ Jahre, Winterthur.	6. April 1877. 31. März 1878.	3½ Jahre.	1 Jahr.	Mutter wegen Caries scapul. 3 operirt. Im Mai 1876 Beginn linken Ellbogen. Gypsverband. Juli ein der Perforation na Abscess.
46	Benkler, Anton, 21 Jahre, Zimmermann, Wipkingen.	31. Oct. 1879. 23. Sept. 1880.	21 Jahre.	4 Monate.	Patient war nie krank. Seit So mer 1879 beträchtliche Schmerz und Schwellung des Gelenks, s 8 Tagen Verschlimmerung.
47	Eschmann, Barb., 26 Jahre, Schneiderin, Wiedikon.	7. Nov. 1879. 17. Febr. 1880.	12 Jahre.	14 Jahre.	Vor 14 Jahren Schwellung u Schmerzhaftigkeit des r. Ellboge War nach ½ Jahr mit Schwäche d Armes, doch ohne Functionsstörun geheilt. 2 Jahre später neue Attaqu geringe Steifigkeit blieb. 3 Jahre sp ter bildete sich ein Abscess, der pe forirte und eine Fistel zurücklie seither rechtwinklige Ankylose.
48	Winkler, Babette, 30 Jahre, Seidenweberin, Russikon.	7. Febr. 1879. 12. Nov. 1879.	28½ Jahre.	1½ Jahre.	War immer schwächlich, litt zei weise an Husten mit Auswurf. S Herbst 1878 Schmerzen im r. Ellb gen ohne Schwellung, die erst s 4 Monaten hinzutrat zus. mit Fun tionsstörung. Patientin kam he unter.
49	Schuppisser, Rud., 4 Jahre, Oberwinterthur.	11. Febr. 1879. 9. Jan. 1880.	3 Jahre.	1 Jahr.	Vor 1 Jahr fiel Patient die Tre pe hinunter; der Ellbogen wur geschwollen und nicht mehr b wegt. (Nicht als Fractur behandel Vor 5 Wochen Fistelbildung.
50	Asper, Barbara, 6 Jahre, Wollishofen.	25. Aug. 1879. 5. Oct. 1880.	5½ Jahre.	3 Monate.	Bis jetzt gesund; aus ärmliche Verhältnissen. Beginn im Mai 187 nach kurzer Zeit Schwellung un Bewegungshinderung.

Status praesens beim Eintritt	Behandlung	Verlauf, Zustand bei der Entlassung	Schlussresultat
Grcil gebaut. Der l. Ellbogen in rechtwinkl. Stellung; mäss. Schwellung. Eine zieml. reichl. fistulöse Fistel führt im Niveau auf rauhen Knochen. In der Narkose Crepitation.	11. Nov. 1869 Resection. T-Schnitt. Ostit. Herd im Condyl. ext. humeri; Knorpeldefecte. Salicywatte-Gypsverband.	Fortwährend hekt. Fieber. Pneumon. Infiltr. links. Die Wunde geht nicht vorwärts. Nekrose. 31. August Amputat. humeri. Offene Behandlung. Gelenkenden rauh u. zerfressen.	Gestorben 19. Sept. 1876. Hochgrad. Anämie. Phthisische Infiltration d. Lungen; tuberculöse Herde in der Niere.
Grcil, schwächl. rhachit. Genua valga. Caries cubiti sin. Multiple Caries. Auch das andere Ellbogengelenk vereitert schliesslich.	25. Juli 1877 Resection. T-Schnitt. Glasiges Gewebe; grau verfärbter, intacter Knorpel am Humerus, cariöse Stelle am Olekranon. Verband; Schiene.	Die Wunde wird fistulös, wie die anderen es schon sind; zahlreiche Drüsenvereiterungen überall. Pat. wird nach Hause genommen.	Gestorb. 2. April 1879 in einer Versorgungsanstalt für unheilbare Kinder in Zürich.
Linker Ellbogen geschwollen, Bewegungen beschränkt, Abscess. Patient im Uebrigen gesund.	6. Dec. 1879 Resection. T-Schnitt. Caries namentlich am Capit. radii. Salicylwatte-Gypsverband.	Guter Verlauf. Febr. 1880 werden 2 Sequester extrahirt. Schöne Fortschritte in der act. Beweglichkeit. 3 Fist. secerniren minimal.	½ Jahr später war Pat. ohne Fistel, arbeitete als Zimmermann. Gegenwärtig lebt er noch, ist aber nicht aufzufinden.
Rechter Ellbogen im rechten Winkel ankylosirt, geschwollen, fistulös. Rotation etwas möglich.	11. November 1879 Resection. T-Schnitt. Progressive Caries mit Ankylose. Salicylwatte-Gypsverband.	Noch mit Fisteln und Gypsverband in poliklinisch. Behandlung entlassen.	Die Fist. schloss. sich bald, sind jetzt solide vernarbt. Der Arm ist sehr brauchbar, vollständ. Flexion möglich, Streck. bis ca. 150°. Die Bewegungen sind glatt, völlig schmerzlos. Der Arm etwas atroph., schlaff. Pat. sieht gut aus; eine Pleurit. im verfloss. Frühjahr heilte ohne Residuen.
Dürftig u. mager aussehend. Linke Lungenspitze suspect. Caries cub. d. mit Abscessen, ohne Fistel. Gypsverband. Caries calcan. sin. mit Abscess, 1. Aufn. Apr. 1879 incidirt wird. Husten, Diarrhoe.	23. Juni 1879 Resection. T-Schnitt. Knorpel am Cond. int. nekrotisch abgehoben. Knochen cariös, ebenso Radius und Ulna. Ausgiebige Resection. Salicylwatte-Gypsverband.	29. Juni. Leber vergrössert; Diarrhöen. Bei der Entlassung Eiweiss im Urin.	Gestorben 18. Nov. 1879 zu Hause.
Linker Ellbogen mässig flectirt, fast ankylotisch. Bewegungen und Druck sehr schmerzhaft. Ueber d. Capit. radii eine Fistel. Leichtes Fieber. Diarrhoe.	28. Mai 1879 Resection. T-Schnitt. Capit. radii und Gelenkfläche des Humerus zum grossen Theil cariös. Drain, Naht, Schienenlagerung.	Pat. wird mit Fisteln entlassen. Passive Bewegungen sind in geringen Excursionen ohne Schmerzen möglich.	Dec. 1882. Pat. ist gut entwickelt u. genährt; d. Ellbogen war bald nach d. Entlassung u. seither solid ausgeheilt. Der Arm ist atroph., Stellung im r. Winkel, passive Beweglichkeit v. 20 bis 30°, active noch weniger.
Blasses, gedunsenes Aussehen. Starke Schwellung u. Abscess am r. Ellbogen; der Arm in stumpfwinkliger Stellung wegen der Schmerzen ankylotisch.	18. Sept. 1879 Resection. T-Schnitt. Fungöse Caries. Salicylverband, Gypsverband.	Die Wunde heilt mit zahlreichen Fisteln; Caries am Jochbein, an beiden Tibiae.	Gestorben 11. Jan. 1882 an Meningitis tuberculosa.

Nummer	Name und Alter des Patienten	Eintritt, Austritt	Alter bei Beginn der Krankheit	Dauer bis zum Eintritt	Anamnese
51	Vaplon, Genoveva, 56 Jahre, Bludenz, Vorarlberg.	5. Juni 1880. 24. Sept. 1880.	52 Jahre.	4 Jahre.	Phthis. Familie. Pat. hatte einm Drüsen am Hals, war sonst orden gesund, Ursache sei schwere Arbe Seit Winter 1875 Schmerzen im li ken Ellbogen, Ende 1876 Schw lung; im Winter 1879 entstand Fisteln, die bis jetzt bestehen. Ke Husten.
52	Eichenberger, Jacob, 14 Jahre, Affoltern.	15. März 1880. 5. Aug. 1880.	14 Jahre.	1 Monat.	Bis jetzt gesund. Anfang Febru heftige Contusion des linken El bogens mit starker Schwellung. E Gypsverband erzielte keine Bes rung.

Ueber die oben aufgeführten 52 Fälle von fungöser Entzündung des Ellbogengelenkes konnte ich mehr oder weniger genauen Aufschluss bezüglich ihres späteren Verlaufes und Ausganges erhalten. 13 davon sind nicht operativ in Angriff genommen worden; die Resection wurde 39 mal ausgeführt. Unoperirte Fälle betreffen 7 Personen männlichen, 6 weiblichen Geschlechts; die Resection wurde 22 mal bei männlichen, 17 mal bei weiblichen Individuen vorgenommen. Alle diese Verhältnisse, sowie das Alter, in welchem die befallenen Individuen beim ersten Auftreten der Erkrankung standen, sind in nachstehender Tabelle übersichtlich zusammengestellt.

Alter	Cons. Behandlung		Resectionen		Total	Gest.	Seite	
	Männl.	Weibl.	Männl.	Weibl.			R.	L.
1—10 Jahre	1	3	3	2	9	3	4	5
11—20 "	4	1	9	5	19	1	13	6
21—30 "	—	1	5	4	10	5	7	3
31—40 "	1	1	2	1	5	2	1	4
41—50 "	—	—	3	2	5	—	3	2
51—60 "	—	—	—	3	3	1	2	1
61 "	1	—	—	—	1	1	1	—
	7	6	22	17	52	13	31	21

Die fungösen Entzündungen des Ellbogengelenkes verlaufen alle unter sehr ähnlichem Bilde; nur in 6 conservativ behandelten Fällen kam es nicht zur Eiterung im Gelenk, alle übrigen führten zur Bildung von Abscessen oder offenen Fisteln. In 16 Fällen, also nahezu

Status praesens beim Eintritt	Behandlung	Verlauf, Zustand bei der Entlassung	Schlussresultat
Gut genährte Person. nker Ellbogen recht-nklig flectirt, geschwol-n; Fistel am Cond. ext. m. Passive Bewegungen gh ausführbar; Druck f d. Condylen schmerz-ft.	23. Juni 1880 Resection. T-Schnitt. Fungöse Caries der Gelenkenden. Salicylwatte-Gypsverband.	Niemals Fieber. Vollständig ausgeheilt, gute active u. passive Beweglichkeit im Gelenk. November 1880 Befinden sehr zufriedenstellend.	Dec. 1882. Gute u. freie Beweglichkeit im Gelenk; Pat. kann alle häusl. Arbeiten verrichten; trägt ziemliche Lasten mit dem Arm. Seit August 1881 ganz geringe Secretion aus einer kleinen Fistel.
Gelenk spindelförm., gethet, deutliche Fluct. in ms. „Perforir. Vereiter. s link. Ellbogengelenks, apsel bereits perforirt, ch nicht d. Haut. Knoen an d.Ränd. hier u. da uh, als Caries incipiens it Vereiterg. d. Gelenks egewöhnl." Prof. Rose.	18. März 1880 Resection. T-Schnitt. Seitliche Beweglichkeit, keine Crepitation. Gelenkkapsel mit schwammigen, käsigen Granulationen ausgefüllt. Gypsverband.	Fortwährend. hohes Abendfieber u. Diarrhöen bringen d. Pat. sehr herunter; starke Eiterung; am Humerus ist wieder Caries zu constatiren.	24. Juni 1880 Amput. hum. Knochendrain; Listerverband. Caries aller Knochenenden schon sehr ausgedehnt. 5. Aug. geheilt entlassen; war 1883 mit bedeut. Amyloid von Leber u. Niere und wegen eines kalten Abscesses am Knie wieder im Spital.

einem Dritttheil aller beobachteten Fälle, war die Caries des Ellbogens Theilerscheinung einer multiplen Caries und das am stärksten erkrankte, wichtigste betheiligte Gelenk. Die begleitende Erkrankung war 2 mal Spondylitis (1 geheilt, 1 gest.); 2 mal Caries des anderen Ellbogens (1 geheilt, 1 gest.); 3 mal ein Chopart'sches Gelenk (2 geheilt, 1 gest.); Caries genu 2 mal (1 ungeheilt, 1 gest.); Beckencaries, Caries des Calcaneus, beider Tibiae je 1 mal; alle 3 gestorben. Von diesen 16 Kranken sind im Ganzen 7 gest., 3 jetzt noch ungeheilt; 5 sind geheilt; bei einem Patienten ist mir der Endausgang unbekannt.

Nichtoperirte sind 4 gestorben, die Todesursache stand 3 mal mit der Krankheit in directem Zusammenhang; einer ist nach der Amputation (auswärts, ohne Versuch der Resection) geheilt und jetzt noch gesund. In 2 Fällen erfolgte die definitive Heilung mit Ankylose in rechtwinkliger Stellung; 5 Fälle sind mit unvollständiger Beweglichkeit ausgeheilt, aber von diesen haben 2 sogar wiederholte Recidive durchgemacht.

Um die Endresultate der operirten Fälle zu übersehen, ist es am besten, folgende Kategorien zu unterscheiden:

1. Heilung ohne Fisteln, mit guter Beweglichkeit und Brauchbarkeit des resecirten Gelenks: 10 von 39 Kranken (Nr. 15, 17, 18, 27, 30, 32, 38, 40, 46, 47). Mit einer Ausnahme sind es alle jugendliche Individuen im Alter von 10—20 Jahren.

2. Heilung mit zurückgebliebener kleiner Fistel,

aber trotzdem befriedigender Brauchbarkeit und activer Beweglichkeit: 3 Fälle: Nr. 23 (Doppelresection), 26 (Luxationsstellung) und 51.

3. Heilung mit Ankylose: 4 Fälle (Nr. 35, 42, 43, 49). Letzterer Fall hat einige active Beweglichkeit; Nr. 42 ist ausserhalb des Spitals mit stumpfwinkliger Ankylose ausgeheilt. Patientin ist nichtsdestoweniger für ihren Beruf arbeitsfähig.

4. Ungeheilt sind 4 Kranke: Nr. 14, 29, 34, 39, die beiden ersten mit Amyloid, resp. Phthise behaftet.

5. Unbekannt ist mir der schliessliche Ausgang in 5 Fällen: Nr. 19, 24, 31, 33, 41. Von den 3 letzten weiss ich nur, dass sie geheilt, arbeitsfähig und im Allgemeinen gesund sind; genauere Angaben waren nicht erhältlich. *Von sämmtlichen 39 resecirten Patienten haben demnach wenigstens 20 zum Theil gute, zum Theil relative Functionsfähigkeit ihres vorher kranken und schmerzhaften Gelenkes davongetragen.*

6. Nachträgliche Amputation des vorher resecirten Gliedes wurde in 8 Fällen nothwendig, da eine Sistirung des Processes anders nicht abzusehen war. Von diesen Amputirten sind 4, davon einer (Nr. 22) an Pyämie, zu Grunde gegangen, 1 wurde ungeheilt, die übrigen 3 geheilt entlassen.

7. Gestorben sind nach der Resection, respective Amputation 9 Kranke; keiner in Folge der Operation (vid. Nr. 22), sondern alle in Folge des unheilbaren Grundleidens, der Tuberculose, die durch die Operation nicht aufzuhalten war.

Als Todesursache ist 5 mal Tuberculose, darunter einmal mit Amyloid constatirt; 1 mal bildete tuberculöse Meningitis den Abschluss, 1 mal ist nur amyloide Degeneration von Leber und Milz angegeben. 3 Kranke starben an Erschöpfung, 1 Patientin an Pyämie nach der Amput. humeri; 1 starb nach der Amputation ausserhalb des Spitals; in zwei Fällen ist die Todesursache nicht genauer bekannt.

Die Resection wurde von Herrn Prof. Rose stets vermittelst des Liston'schen T-Schnittes ausgeführt; nur einmal (Nr. 34) ging er von diesem Verfahren ab und operirte streng nach der durch v. Langenbeck angegebenen Methode subperiostal. Nach Führung des Längsschnittes wurden die Weichtheile in präparativem Vorgehen bis auf den Knochen getrennt und, mit dem Messer hart am Knochen sich haltend, das Periost wo möglich mitnehmend, bis um den Condyl. int. herum abgelöst; dann folgte der Querschnitt nach dem Capit. radii mit Durchschneidung der Tricepssehne und die Ablösung

der hier gelegenen Weichtheile. Hierauf wurden die Gelenkenden aus der Wunde hervorgedrängt und die Durchsägung im Gesunden vorgenommen. Es wurde stets die totale Resection ausgeführt; denn die erste Sorge war, alles Erkrankte zu entfernen, selbst für den Fall, dass sehr viel vom Knochen geopfert werden musste, um diesen Zweck zu erreichen. In Bezug auf die Methode der Operation und Nachbehandlung sind 2 Perioden zu unterscheiden; die erste ungefähr bis zum Jahr 1876. In dieser Zeit wurde nach Beendigung der Operation die Wundhöhle gewöhnlich erst energisch mit Lapis ausgeätzt, dann ein Verband mit einfacher Charpie und darüber zum Schlusse ein Gypsverband angelegt; war dann der Verband erhärtet, so erfolgte die Ausschneidung eines Fensters und nun trat die offene Wundbehandlung in ihr Recht. In anderen Fällen wurde die offene Behandlung auch gleich von Anfang an eingeleitet, und zur Lagerung und Nachbehandlung nicht der Gypsverband, sondern die Esmarch'sche Schiene benutzt. In der zweiten Periode geschah die Ausführung der Operation selbst unter antiseptischen Cautelen: Spray, strenge Desinfection, Drainage und Naht der Wunde. Darüber kam ein dicker Verband aus Salicylwatte und über diesen ein Gypsverband zu liegen, der nach einigen Tagen ein Fenster erhielt, um so die Wunde weiter antiseptisch behandeln zu können. Das jedesmalige Verfahren ist übrigens bei den einzelnen Fällen angegeben und bemerke ich hier nur noch, dass die mit demselben erreichten Resultate in keiner Beziehung erheblich von einander abweichen.

Fast ebenso einförmig, wie der klinische Befund des erkrankten Gelenkes vor der Operation, gestaltete sich der pathologisch-anatomische bei der Resection. Nur 4mal wurde wegen Ankylose in ungeeigneter Stellung operirt, nachdem der cariöse Process selbst erloschen schien; einmal kam wieder eine gleich ungünstige Ankylose zu Stande. In 6 Fällen fand sich der typische Befund von Caries necrotica, ein ostitischer Herd, meist mit centralem Sequester in der Spongiosa der Humerusepiphyse oder im Olekranon mit secundärer Vereiterung und Caries des Gelenkes selbst. Von diesen 6 Fällen (Nr. 27, 30, 31, 38, 34, 39) sind die ersten 4 ganz ausgeheilt, die beiden anderen nicht. Sonst ist der gewöhnliche Befund eben die mit fungösen, speckigen Granulationen bedeckte Synovialis der Kapsel, mit stellenweise defectem, selbst ganz fehlendem Knorpel der Gelenkflächen und bereits usurirter und blossliegender Spongiosa.

Aetiologie. 17 Individuen wussten gar keine bestimmte Ursache für das Auftreten ihrer Gelenkentzündung anzugeben. Von diesen sind 3 gestorben; 10 sind geheilt mit und ohne Resection;

2 sind jetzt noch ungeheilt und 2 wurden am Oberarm amputirt. 7 Kranke führten ihr Leiden auf die Einwirkung eines mehr oder weniger heftigen Traumas zurück; von diesen ist keiner gestorben; geheilt sind 5, ungeheilt und amputirt je 1. Fast in der Hälfte der Fälle, 25 mal, liess sich das Leiden als auf scrophulös-tuberculöser Basis beruhend erkennen, sei es, dass Phthise in der Familie herrschte, oder bei demselben Individuum Caries anderer Gelenke und Knochen, Drüsenvereiterungen u. s. w. aufgetreten waren. Von diesen 25 Kranken sind wieder 10, also annähernd die Hälfte, dem unaufhaltsamen Fortschreiten des Grundleidens zum Opfer gefallen; ebenso viele wurden local geheilt, 4 blieben ungeheilt; 1 ist amputirt, von 1 der Ausgang unbekannt. 3 mal stellte sich die fungöse Caries als Folgezustand von acutem Gelenkrheumatismus ein, d. h. bei Individuen, die wiederholt Attaquen dieser Krankheit durchgemacht hatten. 2 mal trat Heilung ein; 1 Kranker blieb ungeheilt.

Die durchschnittliche Dauer der Krankheit vor dem Eintritt in die Spitalbehandlung berechnet sich im Mittel für 10 con-

Nummer	Name und Alter des Patienten	Eintritt, Austritt	Alter bei Beginn der Krankheit	Dauer bis zum Eintritt	Anamnese
1	Wespi, Salomon, 41 Jahre.	27. Oct. 1876. 7. Dec. 1876.	40 Jahre.	1 Jahr.	Sept. 1875 Fall auf die Schult leichte Schmerz. u. Bewegungstör Dec. 75. 2. Fall; rasche Verschli merg. Vor 6 Woch. chron. Abscess Oberarm, vor 2 Woch. Incision: ringe Eiterg. Mutter starb an Phthi
2	Suter, Rosine, 6 Jahre, Zürich.	3. Juli 1868. 22. Jan. 1869.	5½ Jahre.	4 Monate.	Eltern gesund, Veranlassung bekannt. Im Frühling 1865 A cess am Oberarm, seit Mai e Fistel mit geringer Secretion.
3	Hänni, Elisabeth, 26 Jahre, Landarbeiterin, Neumünster.	20. Nov. 1868. 23. April 1869.	21 Jahre.	5 Jahre.	Früher stets gesund; seit 5 Jah ab u. zu Schmerzen in der r. Sch ter, die allmählich zunehmen. S 2 J. Schwäche namentlich bei Er bung des Armes; zunehmende At phie. Niemals Abscess oder Fis
4	Müller, Jacob, 38 Jahre, Wagner, Hettlingen.	13. April 1869. 11. Juni 1870.	37 Jahre.	1 Jahr.	Als Kind gesund. Mit 20 J ren Drüseneiterung mit Fistel dung am Hals. Seit 8 Jahren ries costae III d. Seit 1 Jahr Fis am Schultergelenk; kalter Abs am linken Femur seit 6 Mona

servativ behandelte Fälle auf 15 Monate, für die Resectionen im Mittel aus 39 Fällen auf etwas über 17 Monate. Die Richtigkeit dieser Zahlen ist selbstverständlich eine relative, da der Zeitpunkt des Beginnes in den wenigsten Fällen genau angegeben werden kann. Noch schlimmer steht es mit den Angaben über den Eintritt der Heilung; dieselben sind hier für eine Berechnung der durchschnittlichen Gesammtdauer nicht zu verwerthen. Die Krankheit hatte, wenn sie mit dem Tode endigte, gewährt 9 Jahre, 6 Jahre, 3 mal 1 Jahr, $2^3/_{12}$, $2^1/_2$ Jahre, 3 Jahre, $1^2/_{12}$ Jahre, 10 Monate (Amput. humeri, Pyämie), 8 Monate und 5 Monate. Diese beiden letzten Fälle (Nr. 37 und 44) führten sehr rasch durch Tuberculose zum Tode; wahrscheinlich sind sie als eigentliche tuberculöse Gelenkentzündungen — als Theilerscheinung einer allgemeinen Tuberculose aufzufassen. In beiden Fällen wurde nach der Resection die Ablatio humeri gemacht, der phthisische Process der Lungen nahm aber ungehindert seinen Fortgang. Beobachtungen ähnlicher Art werden wir bei den übrigen Gelenken wiederholt begegnen.

elenk.

Status praesens beim Eintritt	Behandlung	Verlauf, Zustand bei der Entlassung	Schlussresultat
Abgemagertes, anämi-tes, gracil. Individuum. nfiltration beider Lun-enspitzen. Caries fistul. rtic. hum. sin.	—	Im Spital hohes Fieber und profuse Eiterung, rascher Verlauf der Phthise; Inanition, Delirien.	Gest. 7. Dec. 1876. Käsige Pneumonie beider Lungen mit Cavernenbildung; Caries des linken Schultergelenks.
Gut genährtes, im Uebri-en gesundes Kind. Bewe-ungen im recht. Schul-rgelenk beschränkt und hmerzh. Fisteln. Gyps-rband ohne Besserung.	18. Nov. 1868 Resection. Längsschnitt; Bicepssehne verwachsen, wird freipräparirt. Kopf z. Hälfte zerstört, cariös; Osteophyten; Charpieverband.	Rasche, vollständige Heilung. Passiv wird d. Arm ohne Mitgehen d. Scap. bis z. Horizontal. gehob. Rotat. frei. Activ nicht so weit.	Unbekannt.
Gut genährt, kräftig. echte Schulter atroph., eweglichkeit sehr ver-indert; Scap. geht, auch Narkose, mit. Verkür-ng $1^1/_2$ Cm. Keine Fi-el. Caries sicca.	14. Dec. 1868 Resection Vord. Längsschnitt; Kapsel verdickt, mit dem atrophisch. Gelenkkopf überall innig verwachsen. Charpieverband.	März 1869. Vollständige Heilg. Pass. Bewegungen schmerzlos, active noch unbedeutend, bessern sich unter elektrischer Behandlung.	Nicht mit Sicherheit bekannt.
Abgemag. Mann. Zahl-ische Narben am Hals, hlreiche, secernirende isteln am l. Schultergenk. Grosser Senkungsbscess am l. Oberschenel. Im Schultergelenk repitation.	3. Aug. 1869 Resectio humeri. Kopf u. Cavit. glenoid. scap. vollständig rauh, schwammige Granulationen. Resection $^1/_2$" unter dem Kopf.	Verlauf d. Resection wechselnd; es persistirt eine grosse Fistel; durch welche Nekros. abgehen. Im August 1869 beginnende Gonitis sin. Gypsverbände. Rascher Marasmus.	Gest. 11. Juni 70. Res.-Wund. am l. Humerus in Heilung begriffen, Scap. in gross. Ausdehn. nekrot. Ven. axill. frei. Subcutane, erbsengrosse Abscesse am l. Kniegel. Grosser Abscess an der Aussenseite, communicirt nicht mit d. Gelenk. Synovialis des Knies stark ödematös, stellenweise injicirt. Käsige Infarcte der Lungen. Peritonitis, Ulcera coeci et process. vermif. tuberculosa.

Nummer	Name und Alter des Patienten	Eintritt, Austritt	Alter bei Beginn der Krankheit	Dauer bis zum Eintritt	Anamnese
5	Aeberli, Joh., 53 Jahre, Schlosser, Männedorf.	17. Sept. 1869. 24. Jan. 1870.	49 Jahre.	4 Jahre.	Früher gesund. Erste Erscheinu gen vor 4 Jahren; es wurde nie mel ganz gut. Seit Frühjahr 1869 he tige Schmerzen, Elevat. u. Abduc fast unmöglich. Mehrere entstar dene Abscesse wurden incidirt ur secernirten bis jetzt reichlich.
6	Schneider, Agnes, 23 Jahre, Magd, Beringen, Canton Schaffhausen.	23. Dec. 1870. 30. Juli 1871.	11 Jahre.	12 Jahre.	Aus gesunder Familie, Patient war selbst gesund. Vor 12 Jahr nach Ueberanstrengung lebhaf Schmerzen einen ganzen Winte von da an geringe Störung d Function. Seit 1868 Steifigkeit, ur Atrophie der Muskeln.
7	Laudert, Jac., 15 Jahre, Fabrikarbeiter, Rorbas.	31. März 1871. 18. Febr. 1872.	13½ Jahre.	1½ Jahre.	Die Eltern und ein Bruder sta ben an Phthise. Seit Herbst 18 allmählich zunehmende Schmerz im linken Schultergelenk; seit 18 völlig arbeitsunfähig.
8	Rhyner, Sus., 24 Jahre, Hausfrau, Elm, Canton Glarus.	11. April 1872. 1. Dec. 1872.	18 Jahre.	6 Jahre.	Vater starb an Phthise. Vor Jahren Fall auf die Schulter, 4 Jah lang geringe Beschwerden. Seit 1 Jahr. Schwellung, Function gestör 3 Monate später perforirte ein Ab cess, bis jetzt Eiterung.
9	Schätti, Robert, 4 Jahre, Häzingen, Canton Glarus.	19. Sept. 1872. 2. März 1873.	3½ Jahre.	½ Jahr.	Kein Trauma. Beginn im Ma 1872 mit Schmerzen, im Mai b reits ein Abscess am Oberarm, d incidirt wurde und eine Fistel z rückliess.
10	Büchi, Hermann, 13 Jahre, Fabrikarbeiter, Wollishofen.	13. Dec. 1872. 14. Juli 1873.	12 Jahre.	1 Jahr.	Vor 1 Jahr Husten mit schlein gem Auswurf ¼ Jahr lang; dar anschliessend Schmerzen im recht Schultergelenk, im Verlauf des So mers Abscessbildung, Incision, v 14 Tagen perforirte ein zweiter Ab cess. Fisteln.
11	Kuhn, Elise, 15 Jahre, Schneiderin, Zürich.	7. Febr. 1873. 19. Juni 1873.	13 Jahre.	2 Jahre.	Immer gesund. Vor 2 Jahren l stärkerer Anstrengung Schmerz in der linken Schulter. Kein Tra ma. Seit 1 Jahr Behinderung d Abduction und Elevation.

Status praesens beim Eintritt	Behandlung	Verlauf, Zustand bei der Entlassung	Schlussresultat
Schwellung u. Schmerzhaftigkeit des r. Schultergelenks. geringe Beweglichkeit; Oberarm 1 Cm. verlängert. Reichl. Secretion der Fisteln. Herz u. Lung. normal, Urin ohne Eiweiss; seniles Aussehen.	25. Oct. 1869 Resection. Vord. Längsschnitt. Bicepssehne zerstört. Kopf u. Pfanne v. Knorpel entblösst, mit Granulat. bedeckt. Resection im Coll. chir. Der Kopf fast ganz zerstört. Charpieverband.	Fieberloser Verlauf, der Rest der Bicepssehne stösst sich ab. Die Fisteln schliessen sich fast völlig, Pat. wird in Heilung entlassen.	Gestorben 11. Juni 1873. Näheres unbekannt.
Gut genährte, kräftige Person. Vollkomm. Ankylose der r. Schulter, deutl. Atrophie des Deltoides u. d. Scapulamuskeln. Spontane Schmerzhaftigkeit. Verkürzung $1^1/_2$ Cm. Caries sicca.	19. Jan. 1871 Resection. Vord. Längsschnitt, Erhaltung der Bicepssehne. Resection im Coll. chir. Knorpel sehr verdünnt, sehr viele derbe Adhäsionen. Charpieverband.	Retent. am Oberarm; Incis.; Abgang v. Sägenekrosen. 19. April 71. Alle Wund. geschlossen; unter elektr. Behandlg. stellt sich gute Beweglichkeit ein, die sich im 2. Spitalaufenthalt bis Juli 1871 erheblich steigert.	Seit 1872 verheirathet. Sie ist seither gesund, kann Haus- und Feldgeschäfte verrichten, ist in der Bewegung des rechten Armes etwas gehemmt, namentlich wenn sie denselben in die Höhe heben will.
Schwächlich, schlecht genährt. Vorspring. Akromion links, starke Atrophie: Schwellg. fehlt. Verkürzung 5 Cm. Gelenk vollständig ankylotisch. Caries sicca.	30. Sept. 1871 Resection nach v. Langenbeck subperiost. Neue Gelenkgrube am Coll. scap. Knochen rauh. Bicepssehne kann nicht erhalten werden. Charpieverband.	Wundverlauf anfänglich gut; es bildet sich aber eine nicht auf Knochen führende Fistel, mit der Pat. entlassen wird.	15. März 1878. Zu Hause bald völlige Heilung. Seit Herbst 1877 neue Fisteln, phthisische Veränderungen, Cavernen der Lungen. Gestorben 27. Mai 1879 an Lungenschwindsucht.
Gut genährt. Rechte Schulter atrophisch, bei den schmerzhaften Bewegungen geht die Scapula mit; Crepitation im Gelenk; Fisteln.	8. Juni 1872 Resection Vord. Längsschnitt. Bicepssehne lässt sich erhalten. Humeruskopf von Knorpel entblösst.	Von d. Pfanne gehen nekrot. Knochensplitter ab. Mit Fisteln entlassen. 1. Sept. 1873. Pat. ist ganz geheilt, arbeitsfähig.	Mit Schluss d. Fisteln hört auch d. Schmerz. auf, kehrten nicht wieder. Pat. kann häusl. u. Feldarbeiten besorgen u. hat kein. weit. Nachtheil, als dass ihr die Hochhebung d. Armes nicht mehr möglich geworden ist.
Beweglichkeit im linken Schultergelenk vermindert, wenig schmerzhaft. Fisteln; im Spital neue.	27. Nov. 1872 Resect. im Coll. chir. mit Schonung der Bicepssehne. Eine Fistel führt durch den Kopf durch und mit Perforation des Knorpels ins Gelenk.	Eine Zeit lang bestehen Fisteln, bei der Entlassung sind sie geschlossen.	Pat. lebt und befindet sich körperlich gut. Die Operat. ist gelungen, d. Wund. schön geschlossen. Der Oberarm ist kürzer u. die Armbewegung in die Höhe geht nicht.
Schlecht genährter Junge. Rechter Humerus in Adduction fixirt, das Gelenk geschwollen, d. Haut geröthet, die Fisteln führen auf rauhen Knochen.	21. Dec. 1872 Resection nach v. Langenbeck im Coll. chir. Die Fisteln communiciren mit der Gelenkhöhle. Charpieverband.	Mehrmals Erysipel. Die Wunde heilt bis auf eine Fistel. Im April 1873 wird eine Endzünd. des r. Ellbogengelenks constatirt; sie wird durch Gypsverbände gebessert.	War bis zum Mai 1877 in der Spinnerei W. beschäftigt, ist dann fortgezogen, unbekannt wohin.
Schlankes, gut gebautes Mädchen. Starke Atrophie der l. Schulter, Bewegungen sehr beschränkt und schmerzh., keine Schwellung, keine Fisteln, keine Crepitation. Verkürzung 1 Cm. Caries sicca.	25. Februar 1873 Resection mit vord. Schnitt. Bicepssehne erhalten. Keine Spur Eiter im Gelenk. Cariöses Ulcus in der Cavit. glenoides, deren Rand zerstört ist; Gelenkkopf cariös.	Anfangs hoh. Fieber, Eitersenk.; d. Fisteln sind am 2. Dec. 73. völlig geheilt. Elektr. Behandl. Schöne Beweglichkeit ohne Schlottern in d. ausgefüllt. Gelenkhöhle; Deltoides reagirt wenig; Abduction beschränkt; passive Erhebung zur Horizontalen.	Unbekannt.

Nummer	Name und Alter des Patienten	Eintritt, Austritt	Alter bei Beginn der Krankheit	Dauer bis zum Eintritt	Anamnese
12	Hecker, Carl, 16 Jahre, Tapezierer, Auerbach (Sachsen), Riesbach.	6. Febr. 1873. 28. Mai 1873.	10 Jahre.	6 Jahre.	Vom 1. Jahre an ein faustgro Paket eiternder Drüsen am Un kiefer; noch im 10. Jahre war sehr elend. Damals bemerkte er schwerte Beweglichkeit im l. A nach und nach konnte er densel wieder bis zur Horizontalen erhe In letzter Zeit grössere Beschwerd
13	Müller, Verena, 25 Jahre, Magd, Bassersdorf.	30. Sept. 1874. 5. März 1875.	20 Jahre.	5 Jahre.	In der Jugend keine scroph. krankungen. Im Herbst 1869 Ue anstrengung bei der Fabrikarb damals ziemlich acuter Beginn, den sich ein chron. Verlauf anschl Pat. hatte fortwährend Schmer in der Schulter und war meist beitsunfähig.
14	Meier, Heinrich, 22 Jahre, Fabrikarbeiter, Bärentsweil.	9. Febr. 1877. 22. Juni 1877.	11 Jahre.	11 Jahre.	Mehrere Geschwister wegen Car u. Scrophul. operirt u. gestorben. S Nov. 1864 ohne Aetiologie Affecti der rechten Schulter. Besserung, P war wieder rel. arbeitsfähig. In d letzten Jahren nahm die Verkürzu u. Atrophie des Oberarms zu, niem Eiterung. 1868 Caries d. Fusswurz heilte nach Abgang einer Nekro
15	Meier, Emma, 17 Jahre, Fabrikarbeiterin, Zürich.	25. Oct. 1878. 17. Febr. 1879.	16 Jahre.	½ Jahr.	Rhachitis. Ausgeheilter Cong stionsabscess. Seit April 1878 e stand unter grossen Schmerzen u Unbeweglichkeit der rechten Schu ter ein grosser Abscess, der vor Wochen perforirte und eine Fist zurückliess.
16	Honegger, Heinr., 34 Jahre, Weber, Thalweil.	26. Juni 1879. 30. Nov. 1879.	33 Jahre.	1 Jahr.	Vater starb an Phthise. Pat. i mer schwächlich, wegen Husten u Beengung zeitweise arbeitsunfähi Ausgeheilter kalter Abscess am Ste num. Affection der Schulter se Juli 1878; Gypsverband; Absce und Perforation.
17	Burkhardt, Anna, 9 Jahre, Fisibach, Canton Aargau.	20. Juni 1879. 1. Dec. 1879.	7 Jahre.	2 Jahre.	Eltern gesund. Das Leiden b gann vor 2 Jahren mit leichte Schmerzen und Behinderung d Elevation. Seit 4 Wochen Exace bation, die Therapie fruchtlos.

Status praesens beim Eintritt	Behandlung	Verlauf, Zustand bei der Entlassung	Schlussresultat
Sehr ausgesproch. Atrophie der l. Schulter, Deltoid kaum nachzuweisen. Vollständige Ankylose, incurvirte Beweg. äusserst schmerzh. Verkürz. 2 Cm., Oberarm atrophisch. Innere Organe normal, Urin ohne Eiweiss. Caries sicca.	5. März 1873 Resection mit vord. Schnitt. Bicepssehne schon zerstört. Die innere Hälfte des Kopfs von Knorpel entblösst, so dass die Spongiosa bloss liegt. Knorpel der Pfanne erweicht. Charpieverband.	Ziemlich fieberhafte Reaction; leicht blutende Granulationen. Pat. wird bei noch bestehenden Fisteln mit Gypsverband entlassen.	Unbekannt.
Klein, ordentl. genährt, innere Organe normal. R. Schulter abgeflacht, Oberarm atrophisch. Bei Bewegungen geht d. Scap. mit; Crepitation im Gelenk, Verkürzung 3 Cm. Caries sicca.	15. Dec. 1874 Resection, vord. Längsschnitt. Bicepssehne verwachs., kann nicht erhalten werden. Feste Adhäsionen, Knorpel ganz zerstört. Resection im Coll. chirurg. Offene Behandlung.	Mässige Eiterung. Im Februar 1875 ist die Wunde ganz geheilt, Patientin wird mit Gypsverband entlassen.	Nov. 1882. Pat. fing bald an zu arbeiten, ist jetzt verheirathet, gesund. Feine Narbe; keine Subluxationsstellung, Erhebung bis zur Horizontalen, etwas Abduction, Rotation ziemlich frei. Der Arm sehr brauchbar.
Mässig kräftig, anämisch. Narben von geheilter Caries. Deltoides, Schulter und Oberarm atrophisch; Verkürzung 7 Cm. Weder Fisteln, noch Narben. Fast vollständige Ankylose. Urin ohne Eiweiss. Caries sicca.	5. März 1877 Resection. Vord. Längsschnitt, Kopf und Pfanne fast untrennbar verwachsen, beide von Knorpel vollständig entblösst. Offene Behandlung.	Normaler Wundverlauf; am 18. Juni 1877 ist alles geschlossen. Passive Beweglichkeit sehr gross, active gleich Null.	Unbekannt.
Zwerghaftes, dürftig. Individ. Kyphose der Brustwirbelsäule, Pectus carinatum. Lungen u. Herz normal. Fistulöse Caries des recht. Schultergelenks mit reichlicher Eiterung.	22. Novbr. 1878 Resection. Bicepssehne zerstört. Schwamm. Granul., wenig Eiter im Gelenk. Kopf u. Pfanne von Knorpel entblösst. Resection im Coll. chir. Salicylwatteverband.	Granulationen fortwährend etwas belegt. Bei der Entlassung noch ziemlich stark eiternde Fisteln.	Gestorben Frühjahr 1882 nach dreitägiger Pneumonie. An der Schulter bestanden seit 1880 keine Fisteln mehr, der Arm war ordentlich brauchbar, Pat. immer schwächlich.
Keine Drüsen. Rechter Arm adducirt, Schultergelenk ankylotisch. Deltoides atrophisch. Abscess über der Scapula. Fistel in der Axilla, Fieber; etwas Eiweiss im Urin.	30. Juni 1879 Resection. Bicepssehne frei. Caput humeri von Knorpel entblösst, cariös; Pfanne granulirend. Der Abscess auf der Scap. communicirt mit dem Gelenk. Listerverband.	Aus den entstehend. Fisteln erfolgt reichl., schlechte Eiterung; die Sonde weist bald rauhen Knochen nach. Mit Fisteln entlassen.	Gestorben 27. Februar 1882 an Lungenschwindsucht.
Einige vergrösserte Drüsen am Hals. Recht. Oberarm in Adduction, Gelenk fast ankylotisch, keine Crepitat. Abscess unter d. Pectoralis. Ueber d. Sternum ein kalter Abscess.	5. Juli 1879 Resect. Bicepssehne frei präparirt. Res. 3 Cm. unter d. Coll. chir. Caput. hum. aufgetrieben, cariös, Pfanne nur an d. Rändern rauh. Incision in der Mohrenheim'schen Grube (Drüseneiterung) und am Sternum. Listerverband.	Wundverlauf ohne Complication; am 11. Oct. 1879 sind sämmtliche Wund. geschlossen. Geringe active Beweglichkeit, passive noch schmerzhaft. Uebung, Bäder.	Nie mehr Eiterung. Das Kind ist gesund; nur hat es im r. Arm an Kraft verloren, derselbe ist auch etwas kürzer wie der andere. Der Oberarm kann nur wagrecht auswärts und vorwärts gehalten werden, dagegen nicht aufwärts. Der Gebrauch des Vorderarms ist ungehindert.

Schultergelenksentzündungen sind demnach in dem betreffenden Zeitraume 17 mal zur Beobachtung gekommen, wenn ich von zwei nicht operirten Fällen absehe, über die ich gar keine Nachricht erhalten konnte. Aber auch meine Nachforschungen über das Schicksal der ersterwähnten 17 Kranken sind keine glücklichen gewesen, denn über 5 Fälle erfuhr ich gar nichts. — Von den Erkrankten sind 9 männlichen, 8 weiblichen Geschlechts, 11 mal befiel die Erkrankung das rechte, 6 mal das linke Schultergelenk. Diese und die Altersverhältnisse sind genauer aus folgender kleiner Tabelle ersichtlich, in welcher auch der eine Fall, der nicht zur Operation kam, mit aufgenommen worden ist.

Alter	Männlich	Weiblich	Total	Gestorben	R.	L.
1—10 Jahre	2	2	4	—	2	2
11—20 „	3	4	7	2	5	2
21—30 „	—	2	2	—	2	—
31—40 „	3	—	3	3	1	2
49 „	1	—	1	1	1	—
	9	8	17	6	11	6

7 mal (Nr. 3, 6, 7, 11—14) trat die Erkrankung in der eigenthümlichen Form der Caries sicca auf, die sich bekanntlich durch ihren schleichenden Verlauf, die beträchtliche Atrophie der Musculatur, den Mangel jeglicher Eiterung und den Ausgang in fast vollkommene Ankylose kennzeichnet. Im Allgemeinen gewährt sie eine etwas bessere Prognose quoad vitam, als die gewöhnliche fungös-eiterige Schultergelenksentzündung; doch ist Fall 7, der bei der ersten Beobachtung auch als Caries sicca imponirte, an tuberculöser Phthise nach vorausgegangener langdauernder Eiterung und Fistelbildung gestorben. Die übrigen 10 Fälle chronischer Schultergelenksentzündung sind alle mit zum Theil sehr profuser Eiterung verlaufen. Der nicht operirte Fall (Nr. 1) ist rasch an tuberculöser Phthise zu Grunde gegangen. Im Ganzen sind von den 17 Kranken 6 gestorben, also mehr als der dritte Theil, einer davon allerdings an accidenteller Pneumonie, nachdem die Fisteln geheilt waren. *Bedenkt man, dass von 5 Patienten der schliessliche Ausgang unbekannt und wohl auch noch der eine oder andere nicht mehr am Leben ist, so ergibt sich für das Schultergelenk eine ausnehmend grosse Mortalität.* Die *Todesursache* war 4 mal Tuberculose; 1 mal eine acute Pneumonie; 1 mal ist sie nicht bekannt. Neben der Schultergelenksentzündung war 4 mal cariöse Erkrankung anderer Gelenke oder Knochen zugleich vorhanden; 2 dieser Kranken sind gestorben, das

Schicksal der beiden anderen war nicht zu erfahren. Geheilt, derart dass die Eiterung sistirte, um während der Beobachtungszeit nicht mehr wiederzukehren, und eine relativ gute Brauchbarkeit des Armes erzielt wurde, sind 5 Kranke; auch einer der Gestorbenen erschien während 5 Jahren geheilt. Als functionell günstiges Resultat, was in allen unseren Fällen eingetreten ist, ist zu betrachten die Möglichkeit, dass der Kranke den Arm activ bis zur Horizontalen erheben, abduciren und rotiren kann; meistens wird dies allerdings, namentlich einige Zeit nach der Entlassung, durch Vermittlung der Scapula geschehen. Man wird bei Schultergelenksresectionen wegen fungöser Caries wohl nicht leicht mehr erwarten können, wenn man den oft ganz bedeutenden Grad der Atrophie in Betracht zieht, in welchem die gesammte Musculatur und vor Allem der Deltoides sich befindet.

Aetiologie. Ein Trauma ist zweimal als Ursache der Entzündung angegeben, in einem Fall zusammen mit Tuberculose; dieser Patient ist gestorben, das Schicksal des anderen nicht weiter bekannt. Scrophulös-tuberculöse Belastung und Diathese lässt sich in 9 Fällen nachweisen; nur 2 sind mit Sicherheit zur Stunde noch geheilt, 4 sind gestorben, von dreien ist nichts bekannt geworden. Gar keine plausible Ursache ergab sich in 6 Fällen; davon starb einer, 3 wurden geheilt, über 2 weiss ich betreffs des Endresultates nichts zu berichten.

Dauer. Für 10 Fälle fungöser Caries berechnet sich eine mittlere Dauer von 20—21 Monaten, bevor die Patienten Hülfe im Spitale suchten; für die 7 Fälle von Caries sicca eine solche von etwas über 6 Jahren. (Die betreffenden Fälle hatten bereits 5, 12, 1½, 2, 6, 5 und 11 Jahre gewährt.) Die mittlere Dauer aller 17 Fälle beträgt 42 Monate.

Die Heilungsdauer der wirklich geheilten Operationen ist für das Schultergelenk keine sehr grosse und eine ziemlich gleichmässige. Mit Fisteln entlassen wurden 7 Kranke; bei einem kam bald vollständige Heilung zu Stande, 4 sind gestorben, ohne dass die Fisteln sich jemals geschlossen hätten, von zweien kenne ich das Resultat nicht. Die Fälle, die mit dem Tode endigten, zeigen eine Gesammtdauer der Krankheit von 1¼, 2, 6¾, 9½, 4, 3½ Jahren.

Die Resection wurde immer mit einem Längsschnitt ausgeführt, der, an der Gelenkverbindung des Akromions mit der Clavicula beginnend, in der Mitte des Oberarms senkrecht nach unten verläuft; die Durchsägung geschah stets im Collum chirurg. Die lange Bicepssehne war in 7 Fällen, zum Theil erst nach sorgfältiger Präparation, zu

erhalten; 5 mal war sie bereits zerstört; in 4 Fällen existirt keine genauere Angabe. Abgesehen von der Caries sicca, wo Kopf und Pfanne gewöhnlich innig verwachsen sich vorfanden, war gewöhnlich sowohl der Humeruskopf, wie die Pfanne von dem cariösen Processe ergriffen; der Kopf hochgradiger, als das Acetabulum. Die

IV. Fus

A. Conservati

Nummer	Name und Alter des Patienten	Eintritt, Austritt	Alter bei Beginn der Krankheit	Dauer bis zum Eintritt	Anamnese
1	Schwarzenbach, Heinrich, 21 Jahre, Schreiner, Rüschlikon.	21. Juni 1867. 19. Juli 1867.	17 Jahre.	4 Jahre.	Vor 4 Jahren Distorsio pedis nicht ärztlich behandelt; allmähliche Entwicklung.
2	Weigele, Elisab., 56 Jahre, Hausfrau, Stäfa.	19. Juni 1868. 24. Juni 1868.	55½ Jahre.	5 Monate.	Seit Februar 1868 Schmerzen im linken Fussgelenk. Abscedirung, Incisionen.
3	Schweizer, Ulrich, 38 Jahre, Schreiner, Glattfelden.	14. April 1868. 14. Mai 1868.	36 Jahre.	2 Jahre.	Vor 2 Jahren Schmerzen u. Schwellung im link. Fussgelenk; ging damit herum; ½ Jahr später entstanden Fisteln.
4	Wieland, Marie, 22 Jahre, Magd, Trüllikon.	26. Aug. 1870. 2. Sept. 1870.	21½ Jahre.	½ Jahr.	Seit Februar 1870 Schmerzen im l. Fussgelenk. Seit 4 Woch. drohende Perforation. Hatte Drüsen am Hals Chlorose (Phthis. incip.?) Phlyktän
5	Hofmann, Jacob, 61 Jahre, Kaminfeger, Küsnacht.	22. Dec. 1871. 22. Jan. 1872.	59 Jahre.	2 Jahre.	Zeitlebens gesund. Vor 2 Jahren spontan die ersten Beschwerden; Verlauf wechselnd; vor 4 Wochen perforirte ein Abscess am Mall. int.
6	Erb, Albert, 23 Jahre, Kutscher, Oberwinterthur.	16. Juni 1871. 4. Juli 1871.	22½ Jahre.	5 Monate.	Früher gesund. Februar 1871 Distorsio pedis d.; anfangs nicht behandelt, später ein Wasserglasverband; nachher ging Pat. wieder herum.
7	Meier, Heinrich, 37 Jahre, Ziegler, Flaach.	26. April 1872. 12. Juni 1872.	37 Jahre.	2 Monate.	Ordentlich gesund. Anfang März 1872 ohne Trauma Schwellung des Fussgelenks, kurze Zeit nachher Erkrankung des l. Knies, das sich in Flexion stellte. Fistel am Fussgelenk schloss sich wieder.
8	Pfenninger, Heinr., 9 Jahre, Schüler, Hombrechtikon.	14. März 1873. 23. Mai 1873.	9 Jahre.	4 Monate.	Dec. 1872 Schwellung des Fussgelenks mit baldiger Fistelbildung. Vereiternde, fistulöse Drüse am Unterkiefer. Periostit. radii d., Periost. femor. d. mit eiternden Fisteln.

Wundbehandlung erlitt ungefähr dieselben Schwankungen, wie sie schon bei der Resectio cubiti angegeben sind; nach Lister waren nur die beiden letzten Fälle verbunden worden. Unterstützend wirkte bei der Nachbehandlung nach Schluss der Fisteln ausser methodischen passiven Bewegungen die Anwendung der Elektricität.

gelenk.

behandelte Fälle.

Status praesens beim Eintritt	Behandlung	Verlauf, Zustand bei der Entlassung	Schlussresultat
Chronische Entzündung des linken Fussgelenks.	Ferr. candens; Gypsverband.	—	Ging noch 2 J. an Krücken, wurde nach ein. Badecur geheilt, aber nicht ganz. Kann auf dem Fusse nicht ohne Schmerzen stehen, vermag keine Last. zu tragen, fühlt sich nach Anstrengungen sehr angegriffen.
schlecht genährte, kränkliche Frau. Caries artic. ped. sin. fistul.	Nach einer Sondirung tritt ein Frost und Erbrechen auf.	Pat. verweigert die Amputation.	Gestorben 3. August 1869 zu Hause, wahrscheinlich an Pyämie.
Anämisch, mager; Spitzeninfiltration. Caries fistul. des linken Fussgelenks.	Amputation verweigert.	Ungeheilt entlassen.	Gestorben 23. Juli 1868 an seiner Krankheit, „das Gelenk begann zu faulen."
Anämisch, mager; Infiltrat. beider Spitzen, keine Hämoptoe; beständig Fieber. Link. Fussgel. cariös.	Gypsverbände.	—	Gestorben 29. Juni 1871.
Fistulöse Caries des rechten Fussgelenks.	Unter Bleiwasserumschlägen schliesst sich die Fistel. Gypsverband.	Gebessert, mit Verband entlassen.	Gestorben 23. Mai 1873. Sein Leiden war niemals ausgeheilt.
Pralle Schwellung und Schmerzhaftigkeit d. rechten Fussgelenks. Gypsverband.	—	Vom Juli bis Decbr. 1871 war Pat. wieder im Spital. Ein entstanden. Abscess wurde incidirt; d. Fistel schloss sich wieder, Pat. mit Verband entlassen.	Gest. 26. Mai 1872. Der Zustand verschlimmert sich bald wieder; der Tod wurde als eine Folge dieser Krankheit erklärt.
Entzündung des linken Fuss- und Kniegelenks.	Extension in Narkose, Gypsverbände.	Abnahme der Schwellung.	Gestorben im November 1877 an Lungenschwindsucht; einige Jahre früher starb sein Bruder an derselben Krankheit.
Multiple Fisteln am rechten Fussgelenk, fast völlige Ankylose; Bewegungen schmerzhaft. Caries mult. Phthis. pulm.	Pat. kommt rasch sehr herunter; hat beständig hohes Fieber.	Für eine Operation ungeeignet entlassen.	Gestorben 8. April 1874. Er kam nie mehr ausser Bett. Die Mutter starb 14 Tage später an Phthise; durchaus phthisische Familie.

Nummer	Name und Alter des Patienten	Eintritt, Austritt	Alter bei Beginn der Krankheit	Dauer bis zum Eintritt	Anamnese
9	Diener, Heinrich, 18 Jahre, Fabrikarb., Wetzikon.	1. Mai 1874. 13. Mai 1874.	18 Jahre.	5 Monate.	Phthis. kränkl. Familie, äusser ärml. Verhältnisse. Pat. hat Drüsen eiterung am Unterkiefer. 1872. Pe riost. radii mit Abscess, geheilt; bal nachher kalter Abscess an der Wirbe säule, perforirt, geheilt. 1873. Chr nisch. Abscess über der recht. Tibi
10	Wenziker, Barb., 54 Jahre, Magd, Oberweningen.	7. Dec. 1875. 12. Mai 1876.	54 Jahre.	1 Monat.	Gesunde Familie, einzige Toch ter. Seit 1 Monat nach leichtem Un wohlsein Beginn mit Schwellung u Schmerzhaftigkeit, Stossschmerz.
11	Brunner, Doroth., 37 Jahre, Wäscherin, Zürich.	14. Mai 1875. 28. Jan. 1876.	37 Jahre.	1 Monat.	Vor 4 Wochen Ueberanstrengung Schmerzen und Schwellung seither Patientin war früher gesund.
12	Mathias, G., 34 Jahre, Fabrikant. von O., Canton St. Gallen.	18. Jan. 1875. 28. Jan. 1875.	34 Jahre.	1 Monat.	Phthisische Familie; Pat. selb leidet an Phthise seit 1874. Nacht schweisse. Seit September 1874 Er krankung des Handgelenks, sei 1 Monat beider Fussgelenke.
13	Bürkli, Jacob, 34 Jahre, Weber, Höngg.	21. Sept. 1877. 5. Nov. 1877.	?	?	Eltern gesund; Pat. selbst wa nie krank; zeigt ein sehr leidende Aussehen. Die Erkrankung der Ge lenke sei spontan entstanden.
14	Bosshard, Jac., 1½ Jahre, Fehraltorf.	9. Febr. 1877. 13. Febr. 1877.	1½ Jahre.	?	Die Mutter starb an perniciöse Anämie, ganze Familie phthisisch Pat. immer sehr elend.
15	Wolf, Heinrich, 52 Jahre, Schneider, Riffersweil.	15. Febr. 1878. 27. April 1878.	51 Jahre.	1 Jahr.	Zwei Geschwister sind an Phthis gestorben; Pat. war immer schwäch lich. Affection des Fussgelenks se März 1877.
16	Fischbach, Jos., 40 Jahre, Schreiner, Rüti.	21. Febr. 1878. 22. März 1878.	40 Jahre.	6 Monate.	September 1877 Distorsio pedi vernachlässigt. Später ein Gypsve band.
					B. Resectione
17	Müller, Johs., 40 Jahre, Landwirth, Ossingen.	22. März 1872. 23. Juni 1872.	40 Jahre.	?	Vor 2 Jahren Caries eines Fi gers, Exarticulation, Heilung. Se 1872 Anschwellung des Malleol. ex sin.; leichte stechende Schmerz im Gelenk; bald Fistelbildung.

Status praesens beim Eintritt	Behandlung	Verlauf, Zustand bei der Entlassung	Schlussresultat
Seit Januar 1874 ist das nke Fussgelenk krank, riös mit Fisteln.	Patient verweigert eine Operation.	Ungeheilt entlassen.	Gestorben 17. November 1878 an Morbus Brightii chron. (Amyloid?).
ageres, sonst gut gebau- s Individ. Chron. Ent- ndg. des l. Fussgelenkes Chopart'sch. Gelenkes.	Anfangs Eisblase, dann fortwährend Gypsverbände.	In guter Heilung entlassen.	Lebt noch; war noch ein paar Monate zu Hause, versieht seither wieder ihren früheren Dienst.
Chron. Entzündung des usgelenks. Die starke pitzfussstellg. lässt sich ar in der Narkose beitigen.	Gypsverbände.	Pat. geht ohne Verband u. ohne Schmerzen; das Gelenk ist nicht mehr geschwollen.	Pat. lebt und ist gesund; geht immer ihrem Berufe als Wäscherin nach.
Fistulöse Caries des rechn Handgelenks; Caries ider Fussgelenke; hier stehen noch keine deutchen Abscesse.	Gypsverbände am Handgelenk und beiden Füssen.	Später wurde d. Handgelenk noch resecirt, heilte aber keineswegs. Ende Juli Abscesse der Fussgelenke gespalten.	Gestorben 14. September 1875 an Tuberculose. (Keine Section.)
Starke Schwellung beir Fussgelenke, namentch des linken; Schmerzftigkeit.	Gypsverbände.	Geheilt entlassen.	„Ist seit 1 Jahr von H. fortgezogen; er war gar nicht gesund, eher schwindsüchtiger Art.“
Bald nach Neujahr 1877 stand ein Abscess am l. usgelenk, der incidirt d fistulös wurde.	Die Amputation wird anfänglich verweigert, Patient entlassen.	Wurde später doch amputirt. Amputatio cruris.	Gestorben im Dec. 1879 an Phthise. Ein Bruder ist ebenfalls wegen Caries amputirt worden.
Habit. phthis. Links en Dämpfung, verhärftes Athmen. Lins Fussgelenk in Equiastellung ankylotisch, ntliche Fluctuation.	Eis, Gypsverband.	Patient stirbt an einer Lungenblutung.	Gest. 27. Apr. 1878. Hochgrad. Tubercul. der Lunge, Cavernen, Bronchiektasien. Fung. Fussgelenksentzünd. käs. Eiter, reichl. Granulat. im Gelenk. Fast totaler Verlust der Knorpel. Verwachsung. d. Därme untereinander und mit d. Gallenblase; Gallensteine.
Entzündung des rechn Fussgelenks.	Gypsverbände.	Gebessert entlassen.	„Ist an seiner Arbeit in keiner Weise gehindert, die Sache hat sich wieder gemacht.“
s *Fussgelenks.*			
Pat. ist gut genährt. arke Schwellung und atel über dem l. Knöel, daneben ein Abss. Die Secretion wird ärker, die Schmerzhaftkeit grösser, der Knoen ist cariös.	28. Mai 72 Resection. Subperiostal mit äusserem u. innerem Schnitt. Knorpel der Gelenkflächen nur am Innenrand usurirt. Talus zurückgelassen. Drain; Gypsverb. mit Fenstern, offene Behandlung.	Wiederholte Schüttelfröste, Icterus etc.	Gest. 23. Juni 72. Pyämie, Icterus, eitrige Pleuritis, Lungenabscesse rechts. Caries des linken Sprungbeins, Resection der Epiphysen des Unterschenkels links. Eitrige Infiltration des Unterhautzellgewebes am l. Unterschenkel. Lungencavernen, zahlreiche miliare Knötchen, zum Theil einzeln, zum Theil in Conglomeraten.

Nummer	Name und Alter des Patienten	Eintritt, Austritt	Alter bei Beginn der Krankheit	Dauer bis zum Eintritt	Anamnese
18	Ammann, Math., 30 Jahre, Schreiner, Oberschan, Canton St. Gallen.	6. Sept. 1872. 27. März 1873.	30 Jahre.	3 Monate.	Gesunde Familie. Seit Juni 1 stechende Schmerzen im linken Fu gelenk; nach 4 Wochen schon Ei rung und Incision; zu dieser Fi traten bald neue hinzu.
19	Schaufelberger, Marie, 19 Jahre, Fabrikarb. Bärentsweil.	26. April 1872. 5. Mai 1873.	18 Jahre.	1 Jahr.	Nie krank. Vor 1 Jahr Stoss geg das l. Fussgelenk; seither Schm zen u. Schwellung; 5 Monate spä multiple Abcesse; Incision; Fiste
20	Heinrich, Wolfgang, 38 Jahre, Landwirth, Unteraegeri, Canton Zug.	14. Jan. 1873. 29. Mai 1873.	37½ Jahre.	6 Monate.	Vater starb an Phthise; die Mut kränkelt. Seit August 1872 Schm zen, Schwellung u. Entstehung v Abcessen. Nach der Incision b standen mehrere Fisteln fort.
21	Spillmann, Elisab., 7½ Jahre, Stilli, Canton Aargau.	6. Febr. 1877. 24. Mai 1878.	4½ Jahre.	3 Jahre.	Die Mutter starb an Caries. P war bis vor 3 Jahren gesund. Oh irgendwelche Ursache Schmerzha tigkeit u. Hinken, allmählich star Schwellung, Abcesse u. Fisteln s 2½ Jahren.
22	Meier, Luise, 17 Jahre, Magd, Oberurdorf.	27. Juli 1877. 16. März 1879.	16½ Jahre.	5 Monate.	Gesunde Familie. Seit März 18 ohne Ursache Schmerzen u. Schwe lung im rechten Fussgelenk. Pe plan.
23	Würgler, Anna, 36 Jahre, Aemoos.	9. Nov. 1877. 16. März 1879.	35 Jahre.	14 Monate.	Seit Sept. 1876 Schwellung; i Mai 1877 entstanden Fisteln. Kei besondere Aetiologie.
24	Meili, Rudolf, 31 Jahre, Weber, Embrach.	9. Nov. 1877. 17. Nov. 1878.	30½ Jahre.	½ Jahr.	Aus gesunder Familie. Im Mai 18 Distorsio ped. d.; trotz Bettru Schwellung u. Schmerzhaftigkeit d Gelenkes. Abcesse. Poliklin. Gyp verbände. Fisteln.

Status praesens beim Eintritt	Behandlung	Verlauf, Zustand bei der Entlassung	Schlussresultat
Linkes Fussgelenk ganz edeutend geschwollen, ehr schmerzhaft, fast un-eweglich. Darin deutl. repitation. Multiple Fi-teln mit reichl. Secretion.	Resection subperiostal. Von den Epiphysen werden 1½" entfernt, in denselben nussgrosse Eiterhöhlen. Charpietamp. Gypsverband mit Fenster.	Mit 2 Fisteln in Gypsverb. entl. Am 2. Oct. 73 stellt er sich, vollkommen geheilt, mit mässiger Beweglichk. im resec. Gelenk vor. Reichl. Knochenneubildg. Schnürstiefel.	Dec. 1882. Pat. hatte seit der Operation keine Rückfälle und Beschwerden, konnte immer ungehindert gehen, ist im Uebrigen gesund, arbeitet in seinem Berufe.
Fistulöse Caries des l. usgelenks, jede Bewe-ung ist exquisit schmerz-aft.	8. Juli 1872 Resection. Gypsverband mit Fenstern.	Keine Tendenz zur Heilung, multiple Fistelbildung, fortschreitende Caries.	26. Febr. 1873 Amput. cruris. Heilung. Sämmtl. Fusswurzel- u. Metatarsusknochen im Zustande höchster Osteoporose, so dass man sie mit den Fingern zerdrücken kann. Mit der Amputation verschwindet das Fieber.
Rechtes Fussgelenk in xtremer Spitzfussstellung öllig fixirt; Bewegungen nd Druck sehr schmerz-aft. Mall. int. aufgetrie-en, mit ein. wenig eitern-en Fistel.	5. Febr. 1873 Resection. Von den Epiphysen 1½", vom Talus eine dünne Platte abgesägt. Straffe, faserige Ankylose. Gypsverband.	In Gypsverband mit Fisteln nach Hause entlassen.	Zu Hause lag er 4 Monate ohne ärztl. Pflege; mehrmals Erysipel, Caries redux. Amput. cruris an der Wahlstelle, offene Behandlung, Heilung in 8 Wochen. Seither ist Pat. vollkommen gesund.
Das untere Ende der l. ibia stark verdickt, Ge-nk spindelförmig. Kno-hen rauh. Primäre Ne-rose der Tibia mit secund. ereiterung des Gelenks.	20. Febr. 1877 Resect. Salicylwatte - Gypsverband. Knorpelfläche centr. stark verdünnt, zum Theil verschwunden. Im Schaft der Tibia eine Cloake, die ins Gelenk perforirt.	Eitersenkung in einer Sehnenscheide, starke Eiterung der alten Fisteln, Fieber. Profuse Diarrhöen mit Prolapsus recti. Urin ohne Eiweiss.	Gestorben 24. Mai 1878. Amyloid von Leber, Milz u. Darm. Mesenterialdrüsen verkäst. Anämie.
Gut gebautes u. genähr-s Mädchen. Bedeut. Auf-eibung des r. Fussge-nkes, keine Fluct. Trotz ehandlung mit Gypsver-inden entsteh. Abscesse, ie zu perforiren drohen.	30. Oct. 1877 Resection. Knochen sehr weich, viel Eiter im Gelenk; Tibia u. namentl. der Talus von Knorpel entblösst. Listerverband.	Keine Heilung, Pat. fiebert beständig.	10. Dec. 1878 Amput. crur. Listerverband. 16. März 1879 geheilt entlassen. Dec. 1882. Lebt noch gesund.
Linkes Fussgelenk in quinusstellung, starke chwellung, mehrere Fi-eln, daneben Abscesse. ruck und Bewegungen hr schmerzhaft.	15. Nov. 1877 Resection. Knorpel nur noch spurweise vorhanden, der Knochen von Granulat. bedeckt. Listerverband.	Fortwährend starke Eiterung, ein Aufhören derselben nicht abzusehen, da alle Knochenflächen rauh sind.	30. Sept. 1878 Amput. cruris. Listerverband. 16. März 1879 geheilt entlassen.
Bleich, mässig genährt; ungen gesund. Am r. usgelenk Abscesse und steln; schmerzhafte, ge-nderte Beweglichkeit.	20. Nov. 1877 subperiostale Resection. Listerverband.	Keine Heilung, Caries redux. Milz etwas vergröss., Diarrhöen. Patient kommt herunter.	24. Juli 1878 Exarticulatio genu. Die resec. Knochenflächen rauh, schwammig granulirend. In d. Tibia ein grosser centraler Sequester. Knochen sehr weich u. morsch. Listerverband. Exfoliation ein. Knorpelstücks vom Femur. 17. Nov. 1878 geheilt entlassen.

Nummer	Name und Alter des Patienten	Eintritt, Austritt	Alter bei Beginn der Krankheit	Dauer bis zum Eintritt	Anamnese
25	Schmied, Franz, 15 Jahre, Baar, Canton Zug.	9. Nov. 1877. 15. Sept. 1878.	13½ Jahre.	1½ Jahre.	Scrophulöses Individuum. Seit 1½ Jahren Erkrankung des linken Fussgelenks. In kurzer Zeit entstande starke Anschwellung, Abscesse un Fisteln.
26	Sinniger, Jacob, 40 Jahre, Lithograph, Erlinsbach (Solothurn).	4. Nov. 1878. 8. Mai 1879.	38 Jahre.	2 Jahre.	Familie gesund; keine Aetiologi Das Leiden entstand langsam un schleichend seit Oct. 1876. Im Jun 1877 eine Fistel am Mall. ext.
27	Müller, Gustav, 14 Jahre, Oberstrass.	19. Jan. 1878. 28. Febr. 1879.	13½ Jahre.	½ Jahr.	Aus gesunder Familie. Im Herb 1877 Distorsio pedis sin.; seither blie das Gelenk geschwollen u. schmerz haft, der Gang hinkend.
28	Ganz, Daniel, 16 Jahre, Bäcker, Freienstein.	2. Mai 1879. 19. Dec. 1879.	15½ Jahre.	7 Monate.	7 Geschwister in frühem Alter ge storben, 1 Bruder litt an Coxitis Oct. 1878 Distorsio pedis, Fall di Treppe hinunter. Fing an zu hinken Seit 1879 Spitzfussstellung; Gyps verband; Salben.
29	Suter, Marianne, 15 Jahre, Fabrikarbeiterin, Zell.	19. Oct. 1880. 26. Juli 1881.	14 Jahre.	11 Monate.	Gesunde Eltern und Geschwister Nach langem Stehen bei der Arbei vor 11 Monaten die ersten Symptome allmählich deutliche Abscessbildun über den Malleolen u. eine klein Fistel.

Ich kann über den Ausgang von 29 Erkrankungen des Talocruralgelenkes bestimmtere Angaben machen. 16 verliefen ohne operativen Eingriff; 13 mal wurde die Resectio articulat. ped. ausgeführt und dadurch versucht, dem verderblichen Verlauf der Krankheit Einhalt zu thun und dem Kranken die natürlichste und beste Prosthese zu erhalten. 19 mal betraf die Erkrankung männliche, 10 mal weibliche Individuen; das männliche Geschlecht und, wie sich aus nebenstehender Tabelle ergibt, auch das vorgerücktere Alter scheinen demnach am häufigsten von der Krankheit befallen zu werden. 11 mal betraf die Caries das rechte, nur 6 mal das linke Fussgelenk; 2 mal war die Erkrankung doppelseitig.

Status praesens beim Eintritt	Behandlung	Verlauf, Zustand bei der Entlassung	Schlussresultat
Sehr ausgedehnte, fistulöse Caries des link. Fussgelenkes.	19. Nov. 1877 Resection. Die Knochenenden sind so weich, morsch u. excentr. atrophisch, dass sie mit dem Messer geschnitten werden können.	Keine Heilung und Festigkeit; fortwährende Eiterung, Fieber. Leber etwas vergrössert, die Knochen wieder cariös.	25. Juli 78 Exarticulatio genu. Lappenretraction, so dass der Knorpel blossliegt. 12. Aug. 78 Amput. femoris. Eitriges Exsudat im oberen Recessus des Kniegelenks. 15. Sept. 1879 in Heilung (mit Fistel) entl.
Innere Organe normal. Cavar. paralyt. sin. Rechtes Fussgelenk in Equinovarusstellung, stark geschwollen u. schmerzhaft. Mehrere Fisteln.	11. Nov. 1878 Resection. Knorpel des Talus intact., Tibia und Fibula weich, atrophisch, grosser cariöser Defect am Mall. ext. Listerverband.	7. März 1873 Caries der Knochenenden.	27. März 1879 Amput. cruris. Listerverband. Geheilt entlassen.
Pat. ist gracil gebaut, sieht sonst gesund aus. Spitzfussstellung l., Abscesse, noch keine Fisteln.	5. Febr. 1878 Resection. Knorpel d. Gelenkflächen intact, die Kapsel von schwammigen, glasigen Granulationen bedeckt. Listerverband.	Keine Heilung, keine Festigkeit; Caries redux.	19. Nov. 1878 Amput. cruris. Listerverband. 28. Februar 1879 geheilt entlassen.
Mässig kräftig, Lungen u. Herz normal. Malleolargegend rechts geschwollen u. geröthet, Abscess neben der Achillessehne, der am 1. Mai perforirt. Dorsalflexion sehr schmerzhaft.	28. Juli 1879 Resection. Knochen weich, Gelenkflächen gänzl. von Knorpel entblösst und durchweg rauh, auch der Talus. Listerverband.	Die Resection heilt vollständig; kleine Bewegungsmöglichk. im Gelenk, Knochenneubildung sehr vollkommen. Geheilt, noch mit Verband entlassen.	7. März 1880 Heilung vollkommen bewahrt. Schnürstiefel. 1881 fungöse Entzündg. d. Ellbogengelenks. Gestorb. 25. Febr. 1882 an Meningitis tuberculosa. Das Fussgelenk war geheilt geblieben.
Kleines, wenig entwickeltes Mädchen, anämisch. Rechtes Talocruralgelenk spindelförmig geschwollen: Bewegungen wenig schmerzhaft; Abscesse u. Fisteln.	4. Dec. 1880 Resection. Alle Gelenkflächen cariös zerstört, der Knorpel abgehoben, Kapsel mit glas. Granulat. belegt. Salicylwatte-Gypsverband.	Profuse Eiterung u. Fistelbildung; Caries redux.	15. März 1881 Amput. cruris. Listerverband; sehr langsame Heilung. Am Obersch enkel entsteht ein grosser kalter Abscess, der incidirt wird und ausheilt. Pat. wird geheilt entlassen. Im Frühjahr 1882 geht Pat. ordentl. auf ihrem Stumpf; a. Obersch. wieder ein kindskopfgross. kalter Abscess.

Alter	Cons. Behandlung		Resectionen		Total	Gest.	Seite	
	Männl.	Weibl.	Männl.	Weibl.			R.	L.
1—10 Jahre	2	—	—	1	3	3	1	2
11—20 "	2	—	2	4	8	2	3	5
21—30 "	1	1	1	—	3	2	1	2
31—40 "	5	1	4	1	11	4	4	5
41—50 "	—	—	—	—	—	—	—	—
51—60 "	2	2	—	—	4	3	2	2
	12	4	7	6	29	14	11	16

Das Auftreten einer fungös-cariösen Fussgelenksentzündung ist eine der verhängnissvollsten und verderblichsten Erscheinungen, nicht blos für die Functionsfähigkeit der Extremität, sondern geradezu für das Leben des Kranken. Dieser Charakter der Entzündung tritt uns aus allen den Beziehungen entgegen, auf welche wir bei der Untersuchung und Zusammenstellung des Materials Rücksicht genommen haben. Nur 6 mal unter den 29 Fällen trat im weiteren Verlauf eine Eiterung, sei es mit oder ohne Perforation der äusseren Haut, nicht auf; 5 dieser Kranken sind geheilt, doch steht einer derselben (Nr. 13) in dem begründeten Verdacht einer nachträglich hinzugetretenen Phthise. Einer ist gestorben; es ist nicht gewiss, ob es bei ihm im weiteren Verlauf auch noch zur Eiterung kam oder nicht. 4/5 aller Fälle verliefen mit Eiterung, und zwar die grosse Mehrzahl mit Eiterung aus Fisteln; es gehören hierher sämmtliche Resectionsfälle. *Von allen diesen ist nur ein einziger Fall nach der Resection geheilt geblieben; die übrigen sind ohne Ausnahme gestorben oder im günstigsten Falle amputirt.*

Von den 16 conservativ behandelten, oder besser gesagt, nicht operativ in Angriff genommenen Fällen sind 5 geheilt, zum Theil zwar mit Ankylose, immerhin aber mit gut fungirender unterer Extremität; allerdings ist bei einem auch dieser Ausgang zweifelhaft. *Die übrigen 11 sind alle an den directen oder indirecten Folgen der Krankheit zu Grunde gegangen.*

Die Resection des Fussgelenkes wurde von Herrn Prof. Rose in folgender Weise ausgeführt: Ein äusserer und ein innerer Hautschnitt auf der Kante der Tibia, resp. Fibula führten direct auf den Knochen und durchtrennten das Periost. Von diesen Schnitten aus wurden die Weichtheile unter sorgfältiger Schonung des Periostes und Ablösung desselben vom Knochen mittelst des Raspatoriums in der nöthigen Ausdehnung abgelöst und hierauf die kranken Epiphysen der Unterschenkelknochen mit der Kettensäge abgetragen. Nur in den ersten beiden Fällen (Nr. 17 und 18) war damit die Operation beendigt; in allen übrigen Fällen wurde die totale Resection des Fussgelenkes ausgeführt, d. h. die Gelenkfläche des Talus ebenfalls abgetragen. Immer trägt also die Resection des Fussgelenkes den Charakter einer streng subperiostal durchgeführten Resection, eine Eigenthümlichkeit, welche die Resectionen der übrigen Gelenke nicht haben. Nach der Operation wurde in den ersten Jahren ein gewöhnlicher Charpieverband, darüber ein Gypsverband angelegt, die Wunde aber bald ganz offen behandelt. 1875 und 1876 wurde keine Fussgelenksresection wegen

Caries ausgeführt; die Jahre 1877 und 1878 weisen dagegen wieder eine grössere Anzahl solcher auf, die nun streng nach Lister operirt und nachbehandelt wurden; sie sind alle mit grosser Regelmässigkeit ein Jahr später amputirt worden.

Von den 13 Operationen sind 2 mit sehr gutem Resultat ausgeheilt (Nr. 18 und 20): vollständige, solide Vernarbung der Wunden, ausgezeichnete Gehfähigkeit. Das Schicksal wollte es, dass der eine Kranke später an Caries des Ellbogens erkrankte und 2½ Jahre nach der Fussgelenkresection an tuberculöser Meningitis starb, während diese selbst geheilt blieb. Der andere lebt jetzt noch, 9 Jahre nach der Operation, gesund und arbeitsfähig. Ein Kranker starb an Pyämie im Anschluss an die Operation, ein weiterer an Amyloid; 7 mal wurde durch die nachträgliche Amputatio cruris, 2 mal durch Exarticulatio genu und Amputatio femoris relative Heilung erzielt.

Es sind also 14 Kranke von 29, nahezu die Hälfte, und zwar alle in Folge der Krankheit, gestorben, nur 6 mit Erhaltung des Fusses geheilt.

Todesursache war 2 mal Pyämie: einmal nach der Sondirung (Patient verweigerte die Amputation), einmal nach der Operation. 2 mal starben die Patienten an Amyloid, 6 mal an ausgesprochener Tuberculose (1 Meningitis); 4 mal ist die Todesursache nicht genau bekannt, aber doch, als mit der Caries in Zusammenhang stehend angegeben, wohl auch sicher anzunehmen.

Aetiologie. Unter den ätiologischen Momenten spielt wieder die bedeutendste und verderblichste Rolle die Scrophulose und Tuberculose. Bei 15 Individuen (mehr als der Hälfte) sind hereditäre Belastung oder Symptome der bestehenden Diathese (Drüseneiterungen, multiple Caries, Lungenphthise) mit Sicherheit nachgewiesen; von diesen sind 11 gestorben, 3 amputirt, 1 ungeheilt, also nicht ein einziger mit Erfolg behandelt.

Ein Trauma (5 Distors. ped., 1 directer Stoss) ist 6 mal als Ursache angegeben; einer dieser Kranken ist gestorben, 2 völlig, 2 nach Amputation geheilt. Kein bekannter Grund der Erkrankung war in 8 Fällen vorhanden: 3 davon heilten, 3 kamen zur Amputation und 2 endlich sind gestorben.

Auch in der Dauer documentirt sich der gefährliche Charakter des Processes. Im Durchschnitt betrug die mittlere Dauer der Krankheit, aus 14 nicht-operirten Fällen berechnet, 10 Monate, bis sie zur Behandlung kam, für die 12 resecirten Kranken 12 Monate. Die Gesammtdauer der 14 Fälle, die mit dem Tode endigten,

beträgt im Mittel etwas über 2 Jahre; die einzelnen Fälle hatten gewährt: 6 Monate 2 mal (Pyämie), 1 Jahr 2 mal, $1^4/_{12}$ J. 2 mal, $1^1/_2$ J., 2 J., $2^3/_{12}$ J., $3^4/_{12}$, $3^1/_2$, 4 J., $5^1/_2$ Jahre. — Die Gesammt-

V. Kni

A. Conservat

Nummer	Name und Alter des Patienten	Eintritt, Austritt	Alter bei Beginn der Krankheit	Dauer bis zum Eintritt	Anamnese
1	Früh, Margar., 30 Jahre, Weberin, Bauma.	27. Aug. 1867. 18. Febr. 1868.	$27^1/_2$ Jahre.	$2^1/_2$ Jahre.	Als Kind geschwollene Lymp drüsen am Hals. Erkrankung s Februar 1865 ohne jede Veranl sung.
2	Bosshard, Lina, 8 Jahre, Küsnacht.	2. Aug. 1867. 23. Aug. 1867.	$7^1/_2$ Jahre.	$^1/_2$ Jahr.	Erkrankte vor $^1/_2$ Jahr, ist s 1 Monat bettlägerig.
3	Merki, Elisab., 26 Jahre, Magd, Maudach, Canton Aargau.	8. Oct. 1868. 29. Dec. 1868.	26 Jahre.	?	Mutter ist gestorben, litt viel Husten. Patientin hat schon lan Husten, gegenwärtig Spitzenin tration.
4	Bachmann, Barb., 52 Jahre, Bärentsweil.	22. Mai 1868. 6. Dec. 1868.	51 Jahre.	1 Jahr.	Chlorose. Vor 1 Jahr ziemli acute Erkrankung, seither zune mende Schmerzen und Gebrauch unfähigkeit.
5	Zollinger, Ida, 17 Jahre, Näherin, Zürich.	27. Oct 1868. 14. Mai 1869.	?	?	Mutter starb an Phthise; Erkra kung des Knies seit früher Jugen bald besser, bald schlimmer. 18 Fall auf dem Eise, seither V schlimmerung.
6	Schiokli, Jac., 14 Jahre, Fabr., Seen.	3. Juli 1868. 20. Sept. 1868.	2 Jahre.	12 Jahre.	Im 2. Jahr Gonitis, seither Co tractur. Vor 6 Jahren Streckung u Gypsverband; das Knie war 3 Jah lang gerade.
7	Kleinert, Heinr., 49 Jahre, Tagelöhner, Mettmenstetten.	9. Oct. 1868. 5. Dec. 1868.	$48^1/_2$ Jahre.	$^1/_2$ Jahr.	Krank seit $^1/_2$ Jahr nach Erk tung.
8	Furrer, Heinr., 60 Jahre, Bärentsweil.	27. März 1868. 8. Mai 1868.	56 Jahre.	4 Jahre.	Gesund, Ulc. cruris. Seit 4 Ja ren Schmerzen im rechten Knie u Schwellung; seit $^1/_2$ Jahr ist P bettlägerig.
9	Müller, Josua, 33 Jahre, Färber, Hagenbuch.	16. April 1869. 25. Juni 1869.	31 Jahre.	2 Jahre.	Seit Februar 1867 spontane E stehung von Schwellung u. Schme haftigkeit; im März 1868 Fall a Knie, seither Bettlage.
10	Lutz, Gottlieb, 14 Jahre, Meilen.	11. Juni 1869. 16. Juli 1869.	14 Jahre.	1 Monat.	Seit 4 Wochen Schmerzen im re ten Knie, Patient ging steif, lag zu Bett.

dauer der zur Operation gekommenen Fälle lässt sich nicht genauer berechnen; gewöhnlich aber wurde die Amputation ein Jahr später als die Resection ausgeführt.

gelenk.

behandelte Fälle.

Status praesens beim Eintritt	Behandlung	Verlauf, Zustand bei der Entlassung	Schlussresultat
Nicht sehr kräftige, doch gut aussehende Person. Gonitis chron. dextr.	Ferr. cand., Gypsverband.	Mit Verband entlassen.	Pat. befind. sich wohl, sieht gut aus; ist kräftig, verrichtet jede Arbeit. Recht. Knie 5 Cm. dicker; gegen Druck etwas empfindlich, in gerader Stellung ankylot., daher das Gehen etwas gehemmt.
Gonit. chron. sin.	Ungt. arg. nitr., Wasserglasverband.	Mit Verband entlassen.	Pat. ist jetzt noch am Leben, verheirathet, vollständig gesund.
Gonitis chron. dextr. Mässige Schwellung, die Patella ballotirt.	Eis, Gypsverband.	Ohne Schmerzen und Functionsbehinderg., mit geringer Schwellung entlassen.	Gest. 25. Dec. 1880. Ulc. ventriculi? Pat. war stets etwas kränklich.
Gonit. chron. sin.	Streckung in Narkose, Gypsverband.	Gebessert entlassen.	Gest. 1879. Näheres unbekannt.
Gonit. chron. sin. Das Gelenk steht in Flexion.	Streckung in Narkose; Gypsverband; Ferr. cand.	Heilung mit Ankylose. Mit Maschine entlassen.	War noch 1 J. lang krank, ist jetzt gesund, ohne Husten. Geheilt mit fester Ankylose, ohne Verkürzung.
Gonit. chron. sin. san. Rechtwinklige Ankylose.	Streckung in Narkose, Gypsverband.	Geheilt entlassen.	Pat. lebt noch, ist verheirathet, hinkt, geht tägl. eine Stunde weit zur Arbeit. Abgesehen vom Hinken, ist er ganz gesund.
Gonit. chron. sin. Ziemlich bedeutender, fluctuirender Erguss im Gelenk.	Gypsverbände.	Gebessert; immer noch Schwellung bei der Entlassung.	Das Bein ist gekrümmt, macht dem Pat. fortwährend Schmerzen. Das Gehen ist sehr erschwert. Im Uebrigen ist Pat. gesund.
Gon. chron. dextr. Knie halb flectirt, geschwollen, schmerzhaft.	Gypsverband.	Ungeheilt, Patient will keine Verbände mehr.	Gest. 1878. Das Knie war nie geheilt. In letzter Zeit konnte er trotz zweier Stütz. sich nicht mehr fortbeweg.
Tumor alb. genu sin. Pat. war zu wiederholten Malen im Krankenhaus.	Gypsverband.	Mit Verband entlassen.	Gestorben 23. December 1869.
Condyl. int. tib. rechts verdickt, Druckschmerz, Schwellung des Kniegelenks, Schmerzen bei forcirter Bewegung.	Ferr. cand., Gypsverband.	Mit Verband entlassen.	War nach Abnahme des Verbandes noch kurze Zeit ans Haus gefesselt, seitdem befindet er sich wohl und ohne Nachwehen.

Nummer	Name und Alter des Patienten	Eintritt, Austritt	Alter bei Beginn der Krankheit	Dauer bis zum Eintritt	Anamnese
11	Hardmeier, Friedr., 30 Jahre, Knecht, Mönchaltorf.	31. Dec. 1869. 25. Febr. 1870.	9 Jahre.	?	Im 9. Jahre Fall aufs Knie, (blieb von da an dicker; 1851/5 deswegen 12 Wochen im Spital. V 14 Tagen stiess er sich gegen d Knie, Verschlimmerung.
12	Demuth, Rosine, 1½ Jahre. Hüntwangen.	12. Febr. 1869. 19. März 1869.	½ Jahr.	1 Jahr.	Anfang im Sommer 1868 oh Ursache. Schwächliches Kind.
13	Früh, Jacob, 70 Jahre, Landwirth, Wiedikon.	5. Febr. 1869. 15. Febr. 1869.	69½ Jahre.	½ Jahr.	Letzten Herbst Schmerzen u Schwellung im rechten Knie. Na 4 Wochen Incision, die sich 6 Wo später schloss. Nachher wieder ne Fistel; vor 14 Tagen Schüttelfro
14	Iten, Robert, 10 Jahre, Unteraegeri.	3. Aug. 1869. 8. Aug. 1869.	2 Jahre.	8 Jahre.	Beginn im zweiten Lebensjah in Flexionsstellung ausgeheilt.
15	Baumann, Anna, 22 Jahre, Seidenwinderin, Hirzel.	19. Febr. 1869. 29. März 1869.	19 Jahre.	3 Jahre.	Vor 3 Jahren Schwellung u Schmerzen im Knie. Patientin gi damit herum. Sonst gesund.
16	Burgener, Bertha, 12 Jahre, Wädensweil.	4. Febr. 1870. Wiederholt aufgenommen.	11 Jahre.	¾ Jahre.	Vor ¾ Jahren leichter Fal nachher Müdigkeit u. s. w. Patie tin schleppte sich lange zu Hau herum.
17	Dewald, Amalie, 8 Jahre, Hiralanden.	29. Juli 1870. 23. Sept. 1870.	4 Jahre.	4 Jahre.	Seit 4 Jahren leichte Schwellu des rechten Knies, hinkender Gan Damals geheilt. Später bei Ge versuchen wieder leichter Fall u Verschlimmerung.
18	Morf, Emil, 8 Jahre, Winterthur.	14. Jan. 1870. 13. Febr. 1870.	5 Jahre.	3 Jahre.	Patient soll 1867 gefallen u seither krank sein. Schon 1869 w gen Gonitis mit Gypsverbänden b handelt.
19	Schwiter, Franz, 3 Jahre, Näfels, Canton Glarus.	8. Juli 1870. 18. April 1871.	2½ Jahre.	7 Monate.	Immer kränklich. Im Decemb 1869 Fall vom Stuhl herunter, se dem die Erkrankung.

Status praesens beim Eintritt	Behandlung	Verlauf, Zustand bei der Entlassung	Schlussresultat
Atrophie des ganzen chten Beins, Valgus-ellung; die Tibia sub-xirt, nach aussen rotirt, st vollkommene Anky-se des Gelenks.	Ferr. cand., Gypsver-band.	Gebessert entlassen.	„Mit d. Knie ist es bald bes-ser, bald schlimmer, doch ar-beitet Pat. ungehindert. Das Bein ist weder kürzer, noch läng. geworden; Bieg. kann Pat. dasselbe nur wenig, er stellt es stracks vorwärts.“
lecht. Knie flectirt, stark schwollen, mit Fisteln, ie nicht direct ins Ge-nk führen.	Streckung in Narkose; Dilatation der Fistel-gänge.	Pneumonie mit ho-hem Fieber und stin-kendem Sputum, Ina-nition.	Gestorben 19. März 1869. Ostitis condyl. int. femor. dextr.
Vereiterung des rechten niegelenks; aus den Fi-eln starke Eitersecre-on.	Patient will von der Amp. fem. nichts wissen.	Ungeheilt entlassen.	Gestorben 27. Februar 1869 zu Hause.
Gonit. chron. sin. An-ose.	Streckung in Narkose, Gypsverband.	—	Kräftiger, vollk. gesunder Mann. Knie in gestreckter Stellung ankylot., nur mit ganz gering. Beweglichkeit, etwas dicker als das andere. Selbst nach lang. Märschen fühlt Pat. keine Schmerzen.
Gonit. chron. sin. Fle-ionsstellung.	Gypsverband.	—	Pat. wurde mit Gypsverb. weiter behandelt; nach 3 J. konnte sie ohne Krücke oder Stock geh., allerdings war d. Knie steif, „knorpelig“, et-was dicker als d. andere. Pat. hat absolut keine Schmerz., kann ordentl. fortkommen.
Kleiner Erguss im lin-en Kniegelenk, leichte emmung der Flexion, ruckschmerz am Con-rl. int.	Patientin hatte poliklin. Gypsverbände; dieselben werden fortgesetzt. 20. Juli 1871 Ferr. cand.	5. April 1872 fiel Pat. wieder aufs Knie, das rasch anschwoll und schmerzhaft wurde; es war ankylotisch. Gyps-verband. 20. Apr. 1872 entlassen.	Konnte nach d. Entlassung der Krücken entbehren, un-gehindert d. Arbeit nachge-hen, sogar tanzen. Geringe Steifigkeit i. Knie blieb. Ge-storb. 1880. Mit ihr. Manne an Kohlenoxydgas erstickt.
Entzündung des rech-n Kniegelenks, Con-acturstellung in Fle-on.	Streckung in Narkose, Gypsverbände.	Geheilt entlassen 2. October 1870.	Gesund aussehendes Mäd-chen; ging in den letzt. Jahr. stundenweit ohne Beschwer-den, das Knie etwas bewegl., nicht geschwollen; Extrem. wenig atroph. Gegenwärtig wieder leichte Schmerzen.
Nach leichter Besserung tärkerer Erguss im recht. nie und Schmerzhaftig-it, Subluxation der Ti-a nach hinten.	Streckung der Ankylose, Gypsverbände bis zum Juli 1870.	—	Gestorben 9. September 1878 an Lungentubercu-lose.
Contractur- und starke lexionsstellung des lin-n Kniegelenks, starke hwellung und Schmerz-ftigkeit.	Wiederholte Streckung in Narkose, Gypsver-bände.	Stärkere Schwellung, keine Besserung.	Ging später mit d. Krücke herum; seit seinem 8. oder 9. Jahre frei, aber mit vor-gebogenem Knie sehr hin-kend.

Nummer	Name und Alter des Patienten	Eintritt, Austritt	Alter bei Beginn der Krankheit	Dauer bis zum Eintritt	Anamnese
20	Bertschi, Luise, 22 Jahre, Schneiderin, Zürich.	5. Aug. 1870. 24. Oct. 1870.	22 Jahre.	1 Monat.	Ohne Veranlassung seit 4 Woc allmählich zunehmende Schmer und Auftreibung des rechten Kn gelenks. Keine Heredität.
21	Treichler, Sus., 45 Jahre, Weberin, Horgen.	15. Juli 1870. 20. Juli 1870.	45 Jahre.	1 Monat.	In der Jugend Vereiterung Drüsen. Gegenwärtig vorgesch tene Lungenphthise. 1865 Nekr mie der l. Tibia (Billroth); je noch eine eiternde Fistel.
22	Reif, Elisab., 39 Jahre, Weberin, Bonstetten.	11. Juli 1871. 16. Juli 1871.	38 Jahre.	1 Jahr.	Im April 1870 stiess Patient mit dem Knie gegen eine Holzleis spürt seit August 1870 leichte Sy ptome der Entzündung.
23	Schmid, Cath., 26 Jahre, Weberin, Windlach.	22. Sept. 1871. 16. Dec. 1871.	25 Jahre.	9 Monate.	Im 11. Jahre Typhus; im A schluss daran ein Ohrenleiden, d 2 Jahre dauerte und eine Goni d., die aber nach 16 Wochen vol ständig heilte.
24	Laudert, Heinr., 26 Jahre, Knecht, Rorbas.	28. März 1871. 24. Mai 1872.	26 Jahre.	4 Monate.	1870 Pneumonie. Seit Ende D cember 1870 Schmerzen und Ste figkeit im linken Kniegelenk.
25	Schönenberger, Carl; 23 Jahre, Schneider, Fischenthal.	16. Sept. 1871. 11. Mai 1872.	3 Jahre.	20 Jahre.	Im 3. Jahre fiel Pat. aus dem Bet Die anschliessende Kniegelenksen zündung führte bald zu Incisione und Fisteln, 5 Jahre lang; dab rechtwinklige Ankylose. Pat. blie bei Kräften. Vor 1½ J. gingen a einer Fistel zwei Nekrosen ab. Se Aug. 1871 wieder Verschlimmerun
26	Furrer, Heinrich, 7 Jahre, Robenhausen.	7. Juli 1871. 4. Aug. 1871.	6½ Jahre.	½ Jahr.	Im Januar 1871 Fall von eine Schlitten. Patient ging noch lan herum, hütete erst seit ¼ Jahr w gen zunehmender Beschwerden d Bett.
27	Hürlimann, Marg., 47 Jahre, Weberin, Bauma.	19. Jan. 1872. 16. Febr. 1872.	46 Jahre.	8 Monate.	Früher nie krank. Mai 1871 zie lich acuter Beginn; nach und nac traten Schwellung und Steifigke ein, die aber die Patientin nich am Herumgehen hinderten.

Status praesens beim Eintritt	Behandlung	Verlauf, Zustand bei der Entlassung	Schlussresultat
Leichte Flexionsstellung rechten Knie, geringe hwellung, aber sehr sse Schmerzhaftigkeit i Bewegungen. Druck-hmerz an den Condylen r Tibia.	Gypsverbände.	Erst deutl. Erguss im Gelenk, dann aber bessert sich d. Zustand, so dass Pat. ohne Schmerzen herumgehen kann; sie wird vor vollständiger Heilung abgeholt.	Gest. 1874. Die Person war auch in der Folgezeit sehr leidend; ob nur am Knie oder allgemein, ist nicht bekannt.
Seit 4—5 Wochen sehr sse Schmerzhaftigkeit, ringer Erguss rechts. achtschweisse u. s. w.	Gypsverband.	—	Gestorben 7. Mai 1871. Tuberculose.
Leichte Schwellung des ken Kniegelenks.	Gypsverband.	—	Bekam noch mehr. Gypsverbände, arbeitet jetzt auf d. Felde. Von Allem ist nur ein gewiss. Mangel an Biegsamkeit im Knie geblieben, der nicht schmerzt u. nicht hinderlich ist.
Seit Jan. 1871 spontane hmerzhaftigkeit des lin-n Kniegelenks. Nament-h der obere Recessus hr stark ausgedehnt.	Gypsverbände.	In Heilung entlassen.	Nach d. Entlassung wurde Pat. bald vollkommen hergestellt und war ungehindert arbeitsfähig. Jetzt magenleidend.
Linkes Kniegelenk gehwollen, fluctuirend; wegungen gehemmt. In n Lungenspitzen leichte mpfung, Bronchialhmen, Rasseln. Abendber.	Gypsverbände.	Keine Besserung, die Amput. wird nicht gestattet. Kalter Abscess in d. Lendengeg. (Car. oss. ilei), d. nach 3 malig. Punction spontan perforirt u. verjaucht. Stärkere Veränd. der Lunge. Ungeheilt entl.	Gestorben einige Wochen später.
Mässig mager und anisch. Lungen normal. chtes Kniegelenk in chtwinkliger Ankylose, t Fisteln; die ganze tremität verkürzt und ophisch.	Eisblase. Nach Schluss der Fisteln statt der vom Pat. gewünschten Amputation Brisement in fünf Sitzungen mit Gypsverbänden. 11. Mai 1872 mit Verband geheilt entlassen.	3. Februar 1873. Patient ist geheilt, erhält eine Fixationsmaschine angemessen.	Patient lebt noch und befindet sich, abgesehen von der Verkürzung des Beines, ganz gut.
Auf der inneren Seite l. Knies ein Abscess, in der Folge perfot, Zunahme d. Schwelg, Fieber. Mässige ämie, Lungen suspect, ine Drüsen.	Ruhelage, Eisblase.	Die Eltern wollen sich zu einem operativen Eingriff nicht verstehen, Pat. wird entlassen.	Amput. femoris 1880 im Krankenasyl Neumünster. Im Uebrigen jetzt gesund.
tarke Schwellung, deutche Fluctuation im rechn Kniegelenk, Flexionsllung, keine Fistel.	Gypsverband, Besserung.	14. Juli 73. Zu Hause ordentl. Befinden, bis vor 6 Woch. ohne Veranlassung eine schlimmere Wendung eintrat. Pat. ist mager, d. Gelenk stark geschwoll., flectirt; crepitirt bei Bewegung. Keine Fisteln, kein Fieber. Lungen frei. Gypsverbände.	Gestorben im August 1876.

Nummer	Name und Alter des Patienten	Eintritt, Austritt	Alter bei Beginn der Krankheit	Dauer bis zum Eintritt	Anamnese
28	Wehrli, Susanna, 18 Jahre, Wiedikon.	2. Dec. 1870. 7. Nov. 1871.	18 Jahre.	?	Pat. leidet seit 2 Jahren an Perio stitis tibiae sin. mit Abscedirung. D Kniegelenk unbetheiligt.
29	Hablützel, Marie, 30 Jahre, Hausfrau, Flawyl, Canton St. Gallen.	2. Febr. 1872. 20. Mai 1872.	24 Jahre.	6 Jahre.	Pat. war früher gesund. Seit 18 trat allmähl. eine Anschwellung d r. Knies auf; seit 2 Jahren ging Pa an einem Stock, seit Dec. 1871 g nicht mehr. Die Contractur beste seit 4 Jahren, die Ankylose seit 187
30	Wiesslig, Regula, 39 Jahre, Hombrechtikon.	25. Sept. 1872. 1. Nov. 1872.	39 Jahre.	4 Monate.	Früher gesund. Ende Juni 187 ohne besond. Veranlassung Schme zen u. Schwellung im r. Knie. Se 7 Wochen ist das Gehen wegen Ste figkeit des Gelenks nur noch am Sto möglich.
31	Waldvogel, Marie, 19 Jahre, Fabrikarb., Stetten, Canton Schaffhausen.	18. Oct. 1872. 8. Nov. 1872.	18 Jahre.	1 Jahr.	Bis jetzt nie krank. Seit Nov. 187 heft. Schmerzen u. Functionsstörun im r. Knie; ohne Ursache. Pat. gin damit herum. Seit Oct. 1872 Erkra kung des linken Ellbogengelenks.
32	Staub, Luise, 37 Jahre, Näherin, Oberrieden.	29. Mai 1872. 5. Juni 1872.	36 Jahre.	1 Jahr.	März 1871 fiel Pat. auf der Strass die anschliessende Entzündung d Kniegelenks schwand nach geeigne Behandlung. Seit 2 Wochen erneu Erkrankung.
33	Schmidt, Elisab., 28 Jahre, Magd, Lindau.	6. Sept. 1872. 25. Oct. 1872.	27½ Jahre.	½ Jahr.	Syst. Geräusch an d. Mitralis; Ve breiterung d. Herzens nach links. Se letzt. Frühjahr Beschwerden im Kni seit Ende Juli ist Pat. bettlägeri
34	Bleuler, Doroth., 48 Jahre, Herrliberg.	20. Febr. 1872. 26. April 1872.	?	?	Schon lange Jahre wegen ihr Krankheit bettlägerig. Weit vo geschrittene Phthise.
35	Hunziker, Heinr., 22 Jahre, Arbeiter. Kirchleerau, Canton Aargau.	5. April 1872. 24. Mai 1872.	21 Jahre.	4 Monate.	Im 2. J. Caries der Tibia. Dec. 187 Spannen und erschwerte Flexion i Knie; seit einigen Wochen in höh rem Grade.
36	Naumann, Wilhelm, 39 Jahre, Schuster, Zürich.	19. Jan. 1872. 4. Febr. 1872.	33 Jahre.	6 Jahre.	Pat. wurde wegen derselben Affe tion 1865/66 mit Gypsverbänden b handelt u. mit Ankylose geheilt en lassen. Bis Neujahr 1872 ging all gut; seither neue Entzündung.

Status praesens beim Eintritt	Behandlung	Verlauf, Zustand bei der Entlassung	Schlussresultat
Bei der Aufnahme leichte akseitige Gonitis mit gegem Erguss u. Druckhmerzd. Cond. fem. Nach ırzer Zeit klagt Pat. über ıhmerzen in der l. Hüfte, lassen sich aber trotz geauer Untersuchung nur hwache Anhaltspunkte ir eine Coxitis auffinden.	Ferr. cand., am Knie Gypsverbände bis Mai 1872. Coxitis absolut nicht mehr nachzuweisen. Bis zum Herbst 1873 war Pat. geheilt, sie ging herum; nach Masern u. Pneumonie trat im März 1874 wieder Verschlimmerung ein.	März 1874. Starke Schwellung, deutlich. Erguss u. Schmerzhaftigkeit. Jodanstriche. Mai 1874 gebessert entlassen. Dec. 1875 Commotio cerebri u. Peritonitis. Heilung.	August bis Dec. 1879 neue Beschwerden wegen der Periostitis. Nekrotomie. Heilung. Zustand des Kniegelenks befriedigend; es ist in Folge d. Liegens etwas steif, aber keineswegs entzündet. August 1882 Stat. id.
Gonit. chron. d.; kein rosser Erguss, Druckhmerz, keine Fisteln; ubluxation der Tibia ach hinten.	Ferr. cand., Gypsverband.	Die Schmerzhaftigkeit hört ganz auf, die Schwellung ist nur unbedeutend; Patientin wird entlassen.	Ein Jahr nach der Entlassung war Pat. ganz geheilt. Das Kniegelenk ist steif, aber trotzdem brauchbar; das Allgemeinbefinden der Frau vortrefflich.
Starker Erguss im rechn Kniegelenk; Schmern bei Bewegungen, erhwerte Flexion.	Eisblase; Gypsverbände.	Mit Verband entlassen.	Pat. lebt noch in sehr elendem Zustande; das andere Bein sei auch noch erkrankt.
Bedeutender Erguss im echt. Kniegelenk; grosse mpfindlichk. auf Druck.	Gypsverbände am Knie und Ellbogen.	—	Die Besserung nahm auffallend schnell zu; Pat. ist ganz gesund geworden und hat sich verheirathet.
Starke Schwellung und mpfindlichkeit d. linken niegelenks; die Condylen erscheinen verdickt nd aufgetrieben.	Gypsverband.	Im Verband entlassen.	Nach verschied. Behandlung wurde Pat. ordentlich hergestellt; vom April bis Nov. 1874 war sie wieder in Behandlung. Pat. geht mit Achselkrücken.
Kapsel des rechten Kniegelenks verdickt, grosser rguss u. Schmerzhaftigeit, namentlich bei Begungen.	Gypsverbände.	15. Apr. 1873 mässige, seitliche Beweglichkeit, Cond. int. fem. auf Druck empfindlich.	Wurde niemals ganz von ihrem Uebel befreit, trägt jetzt noch von Zeit zu Zeit einen Verband.
Linkes Knie stark gechwollen mit grossem Erss. Fist. Caries des r. isfranc'schen Gelenkes.	Gypsverbände.	Unheilbar entlassen.	Gestorben 1. Juni 1872.
Mässig kräftiges Individ. ion. chron. sin.	Gypsverbände.	—	Wurde nach Behandlung mit Gypsverbänden wieder arbeitsfäh. Ist im Sept. 1881 nach Nordamerika ausgew.
Anämischer, abgemagert. Mann. Am r. Knie starke chwellung, Narben von rüheren Incisionen. Beeits Perforation nach dem berschenk. Lungen frei, eber u. Milz vergrössert.	—	—	Gest. 4. Febr. 1872. Eitr. Kniegelenksentzündng. mit Abscessen in der Umgebung. Ankylose zwischen Tibia, Patella u. Femur. Nierenschwellung mit doppelseit. Venenthrombose. Embolie beider Art. pulm. Hyperämie d. Lungen. Amyloid d. Milz.

Nummer	Name und Alter des Patienten	Eintritt, Austritt	Alter bei Beginn der Krankheit	Dauer bis zum Eintritt	Anamnese
37	Halter, Heinr., 39 Jahre, Müller, Wiedikon.	9. Febr. 1872. 8. März 1872.	38 Jahre.	½ Jahr.	Seit 1 Jahr Husten mit Ausw ohne Blut. Seit August 1871 sp tane Schmerzen im r. Knie; seit S tember 1871 bettlägerig.
38	Mathias, F., 44 Jahre, Lehrer, Sch., Canton Graubünden.	9. März 1872. 27. Aug. 1872.	38 Jahre.	6 Jahre.	Früher gesund. Ursache sei 9stünd. Marsch. 1866 u. 1867 leic Beschwerden; Jodanstriche, Gy verband. 1868—1871 relat. Wohl finden, seit 1871 wieder Zunahme Schwellung.
39	Ruegg, Caroline, 30 Jahre, Weberin, Hittnau.	10. Juli 1873. 19. Sept. 1873.	28 Jahre.	2 Jahre.	Früher gesund. Vor 2 Jahren Pat. heftig gegen das Knie, bek heft. Schmerzen, konnte kaum m gehen, das Knie nicht mehr beug besonders in der letzten Zeit.
40	Hürlimann, Elisab., 39 Jahre, Weberin, Zell.	22. Aug. 1873. 10. März 1874.	39 Jahre.	8 Monate.	Im 5. Lebensjahre eine Gonit. die nach ½ Jahr mit Ankylose heil Pat. hatte fast keine Beschwerd war sonst gesund. Seit Jan. 1873 w der Schmerzen im Knie.
41	Staub, Margar., 41 Jahre, Weberin, Dübendorf.	6. Juni 1873. 28. Juni 1873.	41 Jahre.	4 Monate.	Chlorose; Pat. seit dem Beginn Krankh. mager geworden. Seit Fe 1873 spontane Schmerzen u. Schw lung im Knie; Pat. ging bald heru bald lag sie zu Bett.
42	Huber, Jacob, 4 Jahre, Stünikon.	21. Febr. 1873. 2. April 1873.	2 Jahre.	2 Jahre.	Keine Drüsen; allmählicher ginn vor 2 Jahren; Pat. hatte einn einen Gypsverb., ging sonst heru
43	Hinderling, Rud., 20 Jahre, Wagner, Waltenstein.	25. Juli 1873. 20. Sept. 1873.	18½ Jahre.	1½ Jahre.	Nach Neujahr 1872 nach einer kältung Schmerzen im Cond. e femor. d. Pat. war zeitweise bettla rig; vollständ. Extension unmögli
44	Baumgartner, Joh., 32 Jahre, Küfer, Wädensweil.	26. Sept. 1873. 3. Dec. 1873.	31½ Jahre.	½ Jahr.	Immer gesund. Ende März 18 Fall in einen Keller, im Anschl daran geringe Entzündung, die s im August nach erlitt. Stoss steiger
45	Hertach, Marie, 3½ Jahre, Dietikon.	29. Aug. 1873. 17. Dec. 1873.	2 Jahre.	1½ Jahre.	Keuchhusten. Seit Frühjahr 18 immer stärkere Entzündung im Knie; schliessl. rechtwinkl. Stellu trotz Gypsverbänden.

Status praesens beim Eintritt	Behandlung	Verlauf, Zustand bei der Entlassung	Schlussresultat
Leichte Flexionsstellung, ieml. Erguss im r. Knie. uf den Lungen Dämpfg. klingend. Rasseln. Viel usten.	Gypsverbände.	Mit Verband entlassen.	Gestorben 23. Juni 1872 zu Hause.
Gut genährter, kräftiger an. Gonit. sin. fast ohne rguss, starke Verdickung r Knochen. Seitl. Beegung u. Flexion sehr hmerzhaft.	Gypsverbände. 10. Juni 1872 Ferr. cand.	Kniegelenk fast ganz ankylotisch, schmerzlos, bedeutend abgeschwollen, keine seitliche Beweglichkeit.	Trug bis zum Sommer 1873 Gypsverbände. Das Kniegelenk ist verwachsen (ankylot.) u. dicker als das rechte; Schmerzen sind gar nie mehr aufgetreten; Märsche von 3 bis 4 Stunden strengen den Pat. nicht besonders an.
Gut gebaut u. genährt. m l. Kniegelenk Druckhmerz der Knochen, ichte Schwellung, keine isteln; Flexionscontractur.	Gypsverbände.	Bei der Entlassung ist nur noch der Cond. ext. femor. schmerzhaft.	Pat. ist gesund; hat von ihrer Kniegelenksentzündg. her keinerlei Beschwerden mehr; das Bein habe volle Gebrauchsfähigkeit.
Mager, schlecht genährt. echtes Knie stark geschwollen, deutl. Druck- Stossschmerz, Flexionsstellung.	Ferr. cand. Lange Zeit Gypsverbände.	Bei der Entlassung geht Pat. mit einer Maschine ohne Schmerzen herum.	Pat. ist geheilt; sie kann gut gehen und ihre Arbeit ungehindert verrichten.
Gracile, anämische Person; Insuff. der Mitralis. tarke Schwellung, Fluct. n Gelenk; act. Flexion mögl., passive nur zum heil. Leichtes Fieber. onit. sin.	Die Streckung des Knies gelingt leicht; Gypsverband.	—	Gestorben 28. Dec. 1874 an den Folgen der Erkrankung.
Flexionscontractur von 5° im rechten Knie. Unvollständige Ankylose.	Streckung in Narkose; Gypsverband.	Das Knie blieb gerade u. schmerzl. bis Ostern 1876, wo sich wieder Contractur einstellte. 8. Juli 1876 Gypsverb. in gestreckt. Stellung.	Pat. hat noch sein verkürztes Bein, was ihn aber nicht hindert, täglich 1/2 Stunde weit zur Schule zu gehen. Sonst ist er gesund.
Hager, gut gebaut. Gelenkenden von Tibia u. Femur rechts aufgetrieben, eringer Erguss u. Druckmpfindlichkeit, leichte lexionsstellung.	Ferr. cand. Streckung in Narkose; Gypsverband.	Wiederholte Verbände.	Nach Abnahme des Verbandes wurde das Bein wieder gebrauchsfähig, doch trat gerade in der letzt. Zeit eine vorübergehende Entzündung auf.
Kräftiges Individ. Unentl. Fluct. u. Schwellung über der r. Tibia, geringe Druckempfindlichkeit.	Ferr. cand. Gypsverband.	Mit Verband entlassen.	Gestorb. 15. Febr. 1875 an Phthis. pulm. Die Gonitis war nicht gebessert; Eiterung nicht eingetreten. Pat. war beständig arbeitsunfähig.
Ordentl. genährt. Spitzwinklige Ankylose des r. Kniegelenks.	Streckung in Narkose, (Infraction des Femur); Gypsverbände.	6. Sept. 1874 fast vollständ. Ankylose, aber in leicht. Flexionsstellung. Wiederholte Streckung; mit Ankylose entlassen.	Lebt noch gesund, immerhin mit einem „contracten" Bein.

Nummer	Name und Alter des Patienten	Eintritt, Austritt	Alter bei Beginn der Krankheit	Dauer bis zum Eintritt	Anamnese
46	Bürgisser, Marie, 37 Jahre, Fabrikarb., Wald.	3. Dec. 1875. 16. Dec. 1875.	37 Jahre.	2 Monate.	Seit 3 Jahren Husten, keine H moptoë. Vor 8 Wochen leichtes Tr ma, seither heftige Schmerzen u. C tractur in Flexion.
47	Käfer, Caroline, 19 Jahre, Kellnerin, Villingen (Baden).	15. Nov. 1875. 19. Nov. 1876.	19 Jahre.	2 Monate.	Immer gesund. Vor 8 Wochen sp tane Schmerzen im r. Knie, die a mählich zunahmen, so dass Pat. nic mehr gehen konnte.
48	Appenzeller, Albertine, 10 Jahre, Höngg.	24. Sept. 1875. 3. Dec. 1875.	10 Jahre.	?	Seit einig. Wochen leichte Schm zen, Schwellung u. Contractur linken Knie.
49	Gut, Emilie, 1 Jahr, Aesch.	23. April 1875. 6. Juli 1875.	8 Monate.	4 Monate.	Seit Januar 1875 wurde leic Schwellung u. Contractur im K bemerkt. Eltern gesund.
50	Fügli, Heinr., 61 Jahre, Fabrikarb., Windisch, Canton Aargau.	5. Febr. 1875. 6. April 1875.	60 Jahre.	1/4 Jahr.	Seit 1/4 Jahr Schmerzen u. Hink seit 5 Wochen ist Pat. bettläger Keine ärztliche Behandlung.
51	Nievergelt, Casp., 17 Jahre, Mechaniker, Oerlikon.	2. Juli 1875. 10. Nov. 1875.	13 Jahre.	4 Jahre.	Eltern starben an Phthise. P hatte vereiternde Halslymphdrüs seit Mai 1871 Schwellung im link Knie u. hinkender Gang.
52	Zollinger, Heinr., 33 Jahre, Färber, Zürich.	2. Jan. 1875. 30. April 1875.	29 Jahre.	4 Jahre.	Vor 2 Jahren Vereiterung von Ha lymphdrüsen. Vor 4 Jahren leich Trauma, seither zunehmende K krankung des l. Knies, die seit Fr jahr 1874 heftiger wurde.
53	Wolfensberger, Heinrich, 6 Jahre, Hinweil.	25. Juni 1875. 23. Nov. 1875.	2 Jahre.	4 Jahre.	Pat. war immer kränkl., hat Fist u. Narben von vereiterten Drüsen Hals. Kein anhaltend. Husten, kei heredit. Phthise. Im 2. Jahr Schm zen i. Knie u. Hinken, starke Flexio contractur. Poliklin. Gypsverband gestreckter Stellung. Nach 6 Woch auswärts entfernt, „um ein bew liches Gelenk" herzustellen.
54	Moos, Margaretha, 13 Jahre, Boppelsen.	2. Juni 1876. 22. Aug. 1876.	13 Jahre.	?	Aus gesunder Familie. Seit einig Wochen ist das Knie ohne nachwe bar. Grund geschwollen. Die anfa leichte Behinderung im Gehen nim stetig zu.

Status praesens beim Eintritt	Behandlung	Verlauf, Zustand bei der Entlassung	Schlussresultat
Mageres, gracil. Individ. eber beid. Lungenspitz. ämpfung, Rasseln; viel usten. Abscess nach un- n vom Condyl. int. fe- or. dextr.	—	Profuse Diarrhoe, reichl. Husten mit eitr. Sputum. Trotz ihres elenden Zustandes verlangt Pat. ihre Entlassung.	Gestorben.
Kleines anämisches Mädchen. Ziemlicher Erguss, arke Schwellung und chmerzhaftigkeit der apsel.	Ferr. candens., Gypsverbände.	Immer noch Schwellung der Kapsel und Stossschmerz.	Pat. ist von ihrer Gelenkentzündung gänzl. geheilt u. hergestellt; befindet sich schon mehrere Jahre wieder im Dienst.
Extension u. Flexion des nken Knies ohne grosse chmerzen möglich, weder luct., noch Crepit. im Ge- nk.	Schienenlage, Gypsverband.	Schwellg. u. Schmerzhaftigk. nehmen ganz ab, die Beweglichkeit stellt sich allmählich her.	Keine Schmerzen mehr im Knie; sie kann nicht ganz ohne Schmerzen knieen u. dann wieder von selbst aufstehen. (Leichte Ankylose.)
Fast vollständige Ankyse des r. Knies in rechtinkliger Stellung, keine luct.; Gelenkenden verickt.	Hydropath. Umschläge, wodurch die Schwellung abnimmt. Streckung in Narkose; Gypsverband.	Mit Verband entlassen.	Patientin lebt noch, hinkt schwach, von Schmerzen keine Spur.
Starke Schwellung, gross. rguss im rechten Kniee- elenk, die Flexion ist sehr chmerzh. Ulcera cruris.	Durch den Gypsverband wird die Contractur beseitigt.	Die Schwellung wird nicht geringer.	Gestorben 25. Mai 1875.
Linkes Knie verdickt, die apsel ausgebuchtet; die ecess. fluctuirend. Kalter bscess am l. Vorderarm, on der Ulnaepiphyse. Imner leichtes Fieber.	Gypsverbände; d. Schmerzen werden nicht geringer.	Sept. Der Abscess am Vorderarm perforirt; am linken Oberschenkel entsteht ebenfalls einer. Nackenschmerzen. Spondylit. cerv. Ungeheilt entlassen.	Gestorb. im Sommer 1876. Pat. wurde immer schwächer.
Kapsel des linken Kniee- elenks stark ausgebuchet., fluctuirend. Kalter bscess am recht. Vorderrm.	Jodanstriche, Eisblase, Gypsverband.	Der Abscess am Vorderarm wird grösser und perforirt.	Nach 1/2 Jahre trat Besserg. ein, Pat. ging ohne Krücken, jetzt sogar ohne Stock. Das Bein ist brauchb., ein wenig steif; es hindert ihn an der Arbeit nicht sehr stark.
Magerer Junge mit geschwoll. submaxill. Drüen. Atrophie der rechten, nteren Extremität, vollk. nkylose in rechtwinkl. tellg. Ueber dem Caput ibiae haben eine Zeit lang istelu bestanden, die jetzt eheilt sind.	Wiederholte Streckung in Narkose; Gypsverbände. Neigung zu Subluxation der Tibia nach hinten.	Im Oct. 1875 feste Ankylose, gutes Allgemeinbefinden. Mit Maschine geheilt entlassen.	Der Knabe trug die Maschine noch 3 Jahre, nachher nicht mehr. Geht ohne Beschwerden, nur beim Herumspringen wird er bald müde. Das Bein ist allerdings steif.
Gracil, anämisch. Leichte lexionsstellung im link. Knie; die Streckg. ist mögich, aber schmerzhaft. ering. Erguss im Gelenk.	Eis, Gypsverbände; die Schwellung nimmt eher etwas zu.	Mit Verband entlassen.	3 Wochen später wurde der Verband entfernt. Nach und nach stellte sich vollständige Beweglichkeit des zuerst etwas steifen Beines ein; jetzt hat Pat. keinerlei schlimme Folgen zu beklagen.

Nummer	Name und Alter des Patienten	Eintritt, Austritt	Alter bei Beginn der Krankheit	Dauer bis zum Eintritt	Anamnese
55	Ruegg, Elise, 13 Jahre, Fabrikarb., Fischenthal.	31. März 1876. 23. Jan. 1877.	13 Jahre.	4 Monate.	Keine Drüsen. Seit Dec. 1875 ohn jede Veranlassung Behinderung i Gehen, bei ruhiger Lage kei Schmerzen.
56	Eppler, Lina, 16 Jahre, Stickerin, Wetzikon.	21. Aug. 1876. 12. Sept. 1876.	11 Jahre.	5 Jahre.	Vor 5 Jahren spontane Schmerz u. leichte Schwellung im r. Knie. Se 2 Jahren besteht fortwährend Schw lung, in der letzt. Zeit hütete Pat. d Bett. Febr. 1876 Rheumat. acut. de ob. Extremität mit Pleuritis u. End carditis. Geräusche an Mitralis Aorta. Die Eltern gesund.
57	Gohl, Regula, 19 Jahre, Dienstmädchen, Oberglatt.	13. Oct. 1876. 31. Dec. 1876.	19 Jahre.	3 Wochen.	Keine Krankheiten. Seit 3 Woch ist das Knie schmerzhaft u. geschwo len ohne jede Veranlassung; die B schwerden nehmen stetig zu.
58	Baumberger, Gottl., 9 Jahre, Illnau.	21. April 1876. 7. Sept. 1876.	9 Jahre.	9 Wochen.	Gesunde Eltern. Vor 9 Woch schwoll das Knie ohne Veranlassu an; Pat. wurde bald bettlägerig.
59	Rutschmann, Aug., 42 Jahre, Weber, Mönchaltorf.	24. April 1876. 3. Mai 1876.	40½ Jahre.	1½ Jahre.	Vor 2 Jahren Caries des Metacarp phal.-Gelenks beider Daumen mit F steln; nicht geheilt. Jan. 1876 Car des Darmbeins mit 2 grossen, no nicht perforirt. Abscessen. Febr. 187 Caries der r. Ulna mit Abscess. Apr 1876 Dämpfung u. Bronchialathme kling. Rasseln auf der l. Lungenspitz
60	Bader, Johann, 19 Jahre, Schlosser, Affoltern.	3. Jan. 1877. 23. Juli 1877.	18 Jahre.	¾ Jahre.	Seit Nov. 1875 geringe Schmerz im l. Knie beim Gehen, doch war Pa bis zum Herbst 1876 nicht wesentlic dadurch gestört. Im Sept. 1876 tr nach Erkältung ein acuteres Stadiu ein, heft. Schmerzhaftigkeit, Schwe lung u. Contractur in Flexion. D Allgemeinbefinden ungestört.
61	Schäppi, Gottl., 44 Jahre, Spinner, Wald.	22. Juni 1877. 7. Nov. 1877.	43½ Jahre.	½ Jahr.	Vor 10 Jahr. acut. Gelenkrheuma ohne Residuen. Im Febr. 1876 oh jede Veranlassung Entzündung d Kniegelenks, Pat. wurde bettlägeri Gypsverband. Nach 10 Woch. arbei er wieder, obschon nicht ganz geheil seit 3 Wochen neue Exacerbation.
62	Hofmann, Ulr., 32 Jahre, Spinner, Zell.	6. April 1877. 20. April 1877.	31½ Jahre.	½ Jahr.	Im 17. Jahre Gelenkrheumat. oh Residuen. Seit Herbst 1876 stechen Schmerzen im Knie. Das Bein wur immer stärker geschwollen u. steif Seit März ist Pat. bettlägerig.

Status praesens beim Eintritt	Behandlung	Verlauf, Zustand bei der Entlassung	Schlussresultat
Das r. Knie geschwollen, auf Druck leicht schmerzhaft. Patella ballotirt. Lungen gesund.	Anfänglich Eis, dann Gypsverbände. Trotzdem entsteht Abscedirung in d. Kniekehle; leicht. Fieber.	Pat. verweigert die Resection und wird entlassen.	Pat. arbeitete wieder in der Fabrik; abgesehen von der Verkürzung des Beins befindet sie sich wohl.
Graciles, anämisches, zurückgebliebenes Mädchen. Das r. Kniegelenk stark geschwollen und flectirt, deutl. Fluctuation; jede leichte Berührung sehr schmerzhaft.	Gypsverband.	Mit Verband entlassen.	Pat. erholte sich langsam, ging lange Zeit an Stützen, erst seit 1½ Jahren nicht mehr. Eine gewisse Hemmung im Kniegelenk ausgenommen, so dass der Gang immer noch nicht völlig normal ist, befindet sie sich ganz gesund.
Kräft. Mädchen. Starker Erguss im r. Kniegelenk; Condyl. int. tibiae sehr schmerzhaft.	Eis u. Gypsverband.	Schwellg. u. Schmerzhaftigk. nehmen rasch ab; Pat. kann herumgehen, wird geheilt entlassen.	Lebt noch, ist seither geheilt geblieben.
Spitzwinklige Flexion des rechten Knies, geringes Exsudat, heftiger Druckschmerz. Lungen normal.	Eis, hydropath. Einwicklungen. Streckung in Narkose. Gypsverband.	Mit Verband entlassen.	Hatte noch etwa 2 Jahre mit seinem Leiden zu kämpfen. Jetzt ist sein Bein etwas kürzer u. weniger biegsam, als das gesunde. Er hinkt beim Gehen ziemlich stark.
Im Dec. 1874 Beginn des Leidens im rechten Knie. Pat. hinkte noch 1 Jahr lang herum; ist seit 4 Mon. bettlagerig. Ein Abscess am Knie wurde incidirt. Heftige Schmerzen bei Bewegungen, Fisteln.	—	Pat. verweigert die Amput. femor. u. wird ungeheilt entlassen.	Gestorben 3. Febr. 1882 an Lungenschwindsucht. Das kranke Bein konnte er zum Gehen nie gebrauchen; auch an anderen Orten bekam er offene, eiternde Wunden.
Die Beweglichkeit des l. Knies ist sehr beschränkt u. schmerzh., die Gelenkend. sind kolbig verdickt. Im Gelenk schwammige Granulationen, kein deutl. Erguss. Gesund ausseh., wenig entwick. Jüngling. Lungen erschein. gesund.	Schienenlagerung u. s. w. erzielt keine Besserung. Gypsverband.	Ein Abscess in der Kniekehle ist der Perforation nahe; Pat. wird abgeholt.	Gestorben im Jahre 1880 an der Auszehrung.
Magerer, anäm. Mann. Der l. Oberschenkel stark atroph., Kapselschwellg., keine Fluct. im Gelenk. Urin normal. Beginnende Infiltration der l. Lungenspitze, Dämpfung, verschärftes Athmen.	Gypsverband.	Die Schwellung geht zurück. Pat. wird gebessert entlassen.	Gestorben Mitte November 1877. Zu Hause wurde das Knie incidirt u. eine Injection gemacht; der Kranke starb nach 4—5 Tagen in Folge furchtbarer Entzündung.
Kräft. Mann. Keine Drüsen. Beträchtl. Schwellng. des l. Kniegelenks. Druck auf Patella u. Tib. schmerzhaft. Beweglichkeit sehr reducirt. Leichtes Fieber.	Gypsverband.	Mit Verband entlassen.	Gestorben 16. März 1880 an Lungenschwindsucht, nachdem ihm geraume Zeit vorher das kranke Bein hat abgenommen werden müssen.

Nummer	Name und Alter des Patienten	Eintritt, Austritt	Alter bei Beginn der Krankheit	Dauer bis zum Eintritt	Anamnese
63	Jäger, Jacob, 22 Jahre, Spinner, Wädensweil.	12. Jan. 1877. 26. Jan. 1877.	18 Jahre.	4 Jahre.	Seit 4 Jahren hie und da stechen Schmerzen im r. Knie. Febr. 1876 Pat. auf das Knie, dasselbe wurde blieb geschwollen, die Bewegung waren erschwert; Pat. lag nie zu Be
64	Kuhn, Albert, 5 Jahre, Neftenbach.	5. Oct. 1877. 12. Febr. 1878.	4 Jahre.	1 Jahr.	Seit 1 Jahr geringe Steifigkeit Knies; einmal 1 Gypsverband; na her stellte sich Flexion ein, die du Extension nicht beseitigt wer konnte.
65	Weber, Elisab., 46 Jahre, Weberin, Hirslanden.	22. März 1878. 27. März 1878.	40 Jahre.	6 Jahre.	Pat. hustet seit langen Jahren, Hämoptoe. Seit 1872 Entzündung l. Knies; Pat. war nie bettlägerig. 1 Jahr bild. sich eine profus eiter Fistel, nachher mehrere.
66	Hauser, Elise, 18 Jahre, Fabrikarb., Dürnten.	31. Mai 1878. 20. Oct. 1878.	17 Jahre.	14 Monate.	Der Vater war kränkl., hatte Drüs schwellungen. Pat. war gesund bis 2 Jahren, wo sie Schwindel, Athe noth, Herzklopf. bekam. Seit 14 M Schmerzen im r. Knie, die, bei ru ger Lage verschwindend, allmähl. gleich mit d. Schwellg. grösser wu
67	Meili, Jacob, 10 Jahre, Embrach.	9. Aug. 1878. 9. Febr. 1879.	8 Jahre.	2 Jahre.	Phthis. Familie. Vor 2 Jahren Pat. auf das Knie; dasselbe wurde schwollen u. schmerzhaft; vor 1 J fiel er wieder; Verschlimmerung. liklin. Gypsverband; weitere wer nicht gestattet.
68	Maag, Luise, 9 Jahre. Oberglatt.	31. Mai 1878. 23. Nov. 1878.	9 Jahre.	3 Monate.	Gesunde Familie. Pat. hatte imm etwas Husten, war schwächlich. 12 Woch. Affection d. linken Kn gelenks. Gypsverband. 3 Wochen ter erkrankte auch das rechte. hinkte; exquis. Valgusstellung.
					B. Resection
69	Haugartner, Conr., 23 Jahre, Bauer, Buchthalen.	7. Sept. 1868. 1. Juli 1869.	19 Jahre.	4 Jahre.	Im 10. Jahr Pneum. d.; seit Husten. Seit Juli 1864 nach schwe Arbeit Schmerzen im Knie u. Geh schwerden; Mitte August bettläge Sept. 1864 Incision. Jan. 1865 rec winklige Contractur, Strecku deren Effect bald wieder verschw den war. Fistelbildung, Abgang nekrotischen Splittern.

Status praesens beim Eintritt	Behandlung	Verlauf, Zustand bei der Entlassung	Schlussresultat
Die Beweglichkeit im rechten Kniegelenk ist vermindert, die Condylen verdickt; keine Fluct. Umgen normal.	Gypsverbände.	5. Jan. 1878. Pat. trug das ganze Jahr durch Gypsverbände; die anfangs erzielte Besserung war aber nicht von Dauer.	Pat. ist gegenwärtig noch ungeheilt, verlor in Folge seiner Krankheit seine Stelle in der Fabrik.
Kräftig. Junge. Lungen normal. Etwas mehr als rechtwinkl. Ankylose des linken Kniegelenks, das stark verdickt ist. Die Extr. atrophisch.	Streckung in Narkose, Gypsverbände.	Gebessert entlassen.	War bis zum Jahr 1881 fortwährend krank, schleppte sich zeitweise mit Krücken, später mit Maschine herum. Jetzt geht er ohne dieselbe, freilich stark hinkend; das Knie kann er nicht biegen, es ist aber nicht geschwollen.
Link. Knie flectirt, mässig geschwollen. Fisteln. Crepitation. Hochgrad. Anämie. Drüsen. Cavernen in beiden Lungenspitzen. Ulcus tubercul. laryngis.	—	—	Gestorben 27. März 1878. Atrophie d. Herzens; käsige Katarrhalpneumonie beider Lungen mit Cavernen. Caries der l. Tibia mit Uebergang ins Gelenk. Nekrose des Sept. nar. Käsige Periostitis d. 1. Kreuzbeinwirbels.
Gracil, anämisch. Recht. Kniegelenk flectirt, Extension unmöglich. Starke Schwellung, deutl. Fluct.; exquisite Schmerzhaftigkeit der Condylen.	Gypsverbände.	Masern. Es stellt sich Husten ein; eine deutliche phthisische Affection der r. Lungenspitze wird nachweisbar. Mit Verband entlassen.	Gestorben 2. März 1879 an Tuberculosis pulmonum. Sie kam nie mehr zum Gebrauch ihres kranken Beines. Die ganze Familie ist scrophulös.
Gut genährter Knabe. Das rechte Knie flectirt, äusserst schmerzh.; deutlicher Erguss; Condylen verdickt, Contractur.	Gypsverbände; Ferr. cand.	Mit Verband entlassen.	Lebt noch, geht an einer Krücke. Das Knie ist steif, gekrümmt. Dieser Uebelstand trat bald nach der Heimkehr aus dem Spitale auf u. konnte nicht mehr beseitigt werden.
Zartes anämisches Kind. Beide Kniee geschwollen, ohne keinem Fluct. oder Crepitation. Die Bewegungen stark gehindert, schmerzhaft.	Gypsverbände wiederholt.	Damit abgeholt.	Hat sich in den letzten 2 Jahren so ziemlich erholt, besucht wieder die Schule, kann gehen, wenn auch mit etwas steifen Beinen.
des Kniegelenks.			
Schleimig-eitriges, ab u. mit Blut vermischtes Sputum. Lungenbefund (Prof. Biermer) negativ, ex. Tuberculose. Rechtwinklige Ankylose des stark geschwollenen linken Kniegelenks, Fisteln, grosse Schmerzhaftigkeit. Urin ohne Eiweiss.	10. November 1868 Resectio genu, die wegen der Ankylose sehr schwierig ist.	Bei der Entlassung kann Patient ohne Schmerzen auf seinem mit Ankylose geheilten Bein stehen. Es bestehen noch Fisteln, Pat. wird mit einem Schienenapparat entlassen.	Gestorben Febr. 1882. Es trat bald Heilung ein; Pat. wurde Uhrmacher, verdiente sein Brod. Er zeichnete sich immer durch rasches Gehen ohne Stock aus, war gesund und wohl. 1881 wurde er kränklich und starb an Lungenschwindsucht.

Nummer	Name und Alter des Patienten	Eintritt, Austritt	Alter bei Beginn der Krankheit	Dauer bis zum Eintritt	Anamnese
70	Hess, Jacob, 54 Jahre, Tagelöhner, Wald.	6. Dec. 1868. 14. Mai 1869.	52½ Jahre.	¾ Jahre.	Seit September 1868 wurde linke Knie schmerzhaft und schwollen, Patient konnte es nic mehr beugen und nicht mehr d auf stehen.
71	Hartmann, Herm., 20 Jahre, Wetzikon.	25. Juni 1869. 13. Febr. 1870.	3 Jahre.	17 Jahre.	Beginn im 3. Jahre. Bald e standen Fisteln, die zweimal heilten, aber wieder aufbrach Im 10. und 11. Jahre neue Fiste Patient ging aber immer mit fi tirtem Knie herum. Seit 8 W chen Exacerbation. Bildung ne Abscesse und Fisteln; Patient gert ab.
72	Erni, Anna, 22 Jahre, Basserdorf.	8. Jan. 1869. 17. Dec. 1869.	4 Jahre.	18 Jahre.	Gesunde Familie. Im 4. Ja nach Fall von der Treppe Gon. Patientin lag vom 6.—8. Jahre Bett. Die bestehende starke C tractur wurde durch Tenotomie seitigt (1855). Die Heilung dau bis vor 1 Jahr. Damals entst eine Fistel, die ½ Jahr lang cernirte.
73	Etzensperger, Carl, 10 Jahre, Elsau.	23. Febr. 1870. 2. März 1870.	9½ Jahre.	½ Jahr.	Seit ½ Jahr hinkt Pat. mit d rechten Bein, seit ¼ Jahr ist Knie stark geschwollen, ein A cess wurde incidirt, die Inci heilte. Gypsverband. Nach de Entfernung Flexionsstellung, cember 1869 Perforation mehr Abscesse.
74	Bäuninger, Jac., 6 Jahre, Embrach.	11. März 1870. 1. Nov. 1870.	5 Jahre.	1 Jahr.	Seit 1 Jahr ist der früher gesu Knabe bettlägerig. Schon im 1869 waren Fisteln vorhanden, aber nicht sehr stark eiterten.
75	Schnellmann, Alois, 3½ Jahre, Wangen, Canton Schwyz.	13. Juni 1871. 2. Juli 1871.	¾ Jahre.	2 Jahre.	Der Vater litt an Knochenleid 15 Monate alt, fiel Pat. aufs li Knie, das dann anschwoll. G verbände. Pat. ging wieder her bis heftigere Erscheinungen Fisteln auftraten.

Status praesens beim Eintritt	Behandlung	Verlauf, Zustand bei der Entlassung	Schlussresultat
Magerer Mann. Linkes ine mässig geschwollen. atella ballotirt; Druck- hmerz am Capit. fibulae . in der Kniekehle. Flex. is zum rechten Winkel öglich. Gypsverbände hne Besserung.	24. Febr. 1869 Resectio genu. Caries des Gelenks. Patella nicht exstirpirt. Ausgedehnte Resection. Granulat. mit Lapis geätzt. Charpie- und Gypsverband; Verbinden mit Aq. Calc. chlor.	Wundverlauf anfänglich gut; bald bekommt Pat. hohes Fieber, magert ab; Decubitus. Urin ohne Eiweiss.	Gest. 14. Mai 69. Bohnengrosse, käsige Knoten der l. Lunge; in der ganzen Lunge zahlreiche, frische Miliartuberkel. Anäm. Fettleber; keine Mening., kein Amyloid. Das resecirte Gelenk noch beweglich.
Schwächlicher, magerer lann. R. Lungenspitze spect. Atrophie des r. eins, die Knochen dünn, gegen die Condylen ver- ckt. Kein Erguss. Fi- eln; Flexion von 130°. ewegungen weder activ, ch passiv möglich.	5. Juli 1869 Resect. genu. Wenig Eiter; Semilunarknorpel zerstört, Gelenkknorpel ohne grössere Defecte. Patella nicht erkrankt, entfernt. Lappen mit 3 Suturen befestigt. Gypsverband mit Schiene.	Hektisches Fieber, d. Phthise wird immer deutlicher. Am Knie entstehen unter fortdauernd. Eiterg. neue Fisteln; doch wird die Vereinigng. eine feste, wenn auch nicht ganz knöcherne. Entlassg.	Frühjahr 1871 lebt Patient noch mit vielen Fisteln und Schmerzen in sehr elendem Zustande. Gestorben 1. Januar 1872 an seiner Krankheit.
Mager u. blass; Lungen esund, keine Drüsen. R. ein atrophisch, der Fuss ch aussen rotirt, das nie leicht flectirt. Starke hwellung des Gelenks it Fluctuat. Fistelnarbe. rin ohne Eiweiss. Nach cision des Abscesses itt keine Ausheilung n. Etwas Husten.	10. März 1869 Resectio genu. Crepit. im Gelenk. Das ganze obere Ende der Tibia cariös, nicht so stark das Femur. Der Condyl. int. weich, seines Knorpels beraubt, schwamm. Granulat. in der eiterer- füllten Gelenkhöhle. Patella cariös, ausgelöst. Charpie-Gypsverband.	31. März. Näherg. d. Knochenenden durch 4 Silberdrahtsutur. im Lappen. Lungen suspect, Husten. Fisteln. Juli. Knoch. noch weit von einander entfernt. Aug. Deutl. Dämpfg., bronch. Athmen. Keine Fortschritte in der Heilung, Knie beweglich, multiple Fisteln.	Gestorben Anfang April 1870 an Phthisis pulmon.
chwächlicher, magerer nabe. Rhachitis. Extre- e Flexionsstellung des chten Kniegelenks; An- lose desselben, die Con- len verdickt, zahlreiche steln.	2. März 70 Resect. genu. Patella excidirt. Caries carnosa, d. Knoch. locker, weich, schneidbar. Tibiofibulargelenk bleibt uneröffnet. Dichte schwamm. Granulat., Knorpel usurirt. Naht des Lappens.	Patient collabirt einige Stunden nach der Operation.	Gestorben 2. März 1870. Käsige Knoten im oberen Lappen der linken Lunge, keine Tuberculose.
Linkes Kniegelenk anschwollen, schmerzhaft, tulös, daneben Anky- se in Flexion von ca. °. Der Finger kommt f rauhen Knochen.	16. März 1870 Resection. Das Gelenk stark zerstört, Innenfläche der Patella rauh, die Gelenkflächen von schwammigen Granulationen bedeckt. Abscesse am Ober- und Unterschenkel. Gypsverband.	Fortwährend Fieber, Entstehung neuer Abscesse und Eiterung der Fisteln; alles Das bringt den Knaben sehr herunter.	24. Sept. Amput. femoris. Off. Behandl. Vollständ. Mangel knöch. Vereinigung. Ausgedehnte Caries d. Sägeflächen; cariöser Herd in d. Tibia. Das Fieber geht nicht zurück, d. Wund. heilt nicht. Gest. 1. Nov. 70. Meningitis basal. tubercul. Tuberculose der Lungen, des Periton. Milz vergrössert.
lasses, mässig genähr- Kind. Das linke Knie fus geschwollen, stark ctirt, nur in geringem ade beweglich, Fisteln Condyl. ext. fem.	24. Juni 71 Resect. Patella cariös, Femur u. Tibia stellenweis. ganz entblösst. Femur in der Epiphyse resecirt, von der Tibia eine dünne Scheibe. Gypsverband.	—	Gestorben 2. Juli 1871. Anämie aller Organe; Hämorrhagie im Ileum. Eitrige Entzündung des rechten Ellbogengelenks.

Nummer	Name und Alter des Patienten	Eintritt, Austritt	Alter bei Beginn der Krankheit	Dauer bis zum Eintritt	Anamnese
76	Morf, Jacob, 10 Jahre, Illnau.	10. Febr. 1871. 21. Nov. 1871.	9 Jahre.	½ Jahr.	Der Vater wegen Caries amp tirt. Patient erkrankte im So mer 1870 nach einem Trauma m Schmerzen im Knie, besonders bei Gehen. Seit kurzer Zeit stärke Schwellung und Flexionsstellung
77	Jenny, Emerita, 25 Jahre, Näherin, Davos.	8. Juni 1872. 5. Mai 1873.	13 Jahre.	12 Jahre.	Vor 12 Jahren fiel Patientin a der Strasse und verspürte seit di ser Zeit bald mehr, bald wenig intensive Schmerzen im Knie. S 3 Jahren sind sie sehr heftig. I December 1871 wurde ausserhs die Resection gemacht, doch kei Heilung erzielt.
78	Meier, Gotthard, 21 Jahre, Blattmacher, Hirslanden.	12. April 1872. 14. Aug. 1872.	17 Jahre.	4 Jahre.	Seit 1868 Schwellung des link Knies, Behinderung der Flexio Spitalbehandlung, keine Heilun Seit 1872 nahmen die Erscheinu gen zu, so dass Patient nicht me gehen konnte; vor 14 Tagen per rirte ein Abscess.
79	Neuhaus, Gottfr., 9 Jahre, Bülach.	26. März 1872. 26. Dec. 1872.	6 Jahre.	3 Jahre.	Zwei Schwestern starben an t berculöser Phthise; Pat. war imm zart und anämisch. Seit Frühja 1869 die ersten Symptome. P ging herum, ist seit Januar 18 bettlägerig. Er wurde eine Z lang mit Gypsverbänden behand
80	Bleuler, Seline, 5 Jahre, Zollikon.	24. Nov. 1873. 3. Mai 1874.	2 Jahre.	3 Jahre.	Vor 3 Jahren fiel Pat. auf d Knie, nach einigen Wochen en stand Anschwellung mit stark Röthung und Schmerzhaftigkeit d Gelenks. Gypsverbände. Später b fand sich Patientin ½ Jahr la ohne Beschwerden, dann aber b deten sich Contracturstellung u Fisteln aus.
81	Kälin, Meinrad, 7 Jahre, Stäfa.	7. März 1873. 30. März 1873.	1 Jahr.	6 Jahre.	1867 fiel Pat.; 4 Wochen spät traten Schmerzen und Schwellu im Knie auf. Im Sommer 1868 B serung; im Herbst Scarlatina, nac her entstanden mehrere Fisteln, sich bis auf zwei schlossen. blieb es 3 Jahre lang. Seit Febr 1873 erneute Fistelbildung.

Status praesens beim Eintritt	Behandlung	Verlauf, Zustand bei der Entlassung	Schlussresultat
Mässig entwickelt und genährt. Das rechte Knie rechtwinklig flectirt, geschwollen und sehr empfindlich. Abscesse am Oberschenkel.	24. Febr. 1871 Resection, da der Abscess mit d. Gelenk communicirt. Sehr viel Eiter im Gelenk, die Kapsel ganz fetzig, die Gelenkenden blutreich, morsch. Resection dicht unter dem Knorpel. Gypsverband.	12. Juli Resectionswunde vollständig geschlossen, d. Knochenflächen fest vereinigt; Pat. geht mit Verband, ohne Stock. Mit Gypsverband entlassen.	11. Jan. 1877. Pat. sass als Schneider mit eingeschlagenen Beinen. Starke Valgusstellung, die das Gehen fast unmöglich macht. Brisement in Narkose. Gypsverband. 18. April 1877 geheilt entlassen.
Gut genährte, kräftige Person. Resection d. rechten Kniegelenks, starke Schwellg., grosse Schmerzhaftigkeit, Fisteln. Durch die Sonde wird Caries der Tibia nachgewiesen.	13. Juni 1872. Von der Tibia wird noch ein weiterer Theil resecirt.	Fast immer hohes Fieber. Die anfangs geringe Eiterg. wird wieder stärker, unerträgl. Schmerzen. Abscess in d. Kniekehle. Im Gypsverb. tritt Vereiterg. d. Fussgelenks ein. Das Knie ist nicht fest.	31. Jan. 73 Amput. femor. Vorder. u. hinter. Lappen; offene Behandlung. Rauhe Stellen an d. Sägefläche des Femur; eitrige Entzündung d. Fussgelenks. Das Fieber wird durch die Amputation coupirt. Pat. fast geheilt entlassen.
Gracil. ordentlich genährt. Das linke Knie stark geschwollen, Subluxation der Tibia. Mehrere Fisteln, kein grosser Erguss, seitliche Beweglichkeit. Spärliche Secretion, kein Fieber.	5. Juni 1872 Resection. Die Tibia ist wenig betheiligt, mit Granulationen bedeckt. Stärker zerstört sind die Gelenkenden des Femur. Caries necrotica. Die Cond. der Tibia nicht resecirt. Charpie-Gypsverband.	Anfänglich guter Wundverlauf, dann aber stellen sich hohes Fieber und Symptome von Seiten der Respirationsorgane ein, Pat. geht rasch zu Grunde. Urin ohne Eiweiss.	Gest. 14. Aug. 72. Resect. d. Kniegel. Caries beid. Condylen der Tibia. Markhöhle des Femur durch eine feine Knochenlamelle geschlossen. Mark nicht infiltrirt. Caries sterni. Tubero. Spitzeninfiltrat. Anämie, Lungenödem; chron. Bronchitis u. Laryng. Desquamat. Nierenkatarrh.
Anämischer Junge. Starke keulenförmige Schwellung des rechten Kniegelenks mit grossem Erguss; die Haut verdünnt. Flexionsstellung, Schmerzhaftigkeit aller Bewegungen.	11. Mai 1872 Resection. Die Knochen sehr osteoporotisch, schwammig, werden zum Theil mit d. Messer entfernt. Starke Usur und Vereiterung der Gelenkenden. Gypsverband.	Verlauf im Anfang sehr schön; dann bekommt Pat. hoh. hekt. Fieber, sieht blass aus. 30. Juni. Ordentliche Consolidat., Pat. kann aufstehen; mit geringer Eiterung im Gypsverband entlassen.	5. Febr. 1873 Wiedereintritt. Pat. geht an Phthise zu Grunde. Gest. 1. März 1873. Pleurit. sin. Tuberculosis pulm. Tuberkel im Darm. Amyloid von Milz und Leber; Nieren ohne deutliche Amyloidreaction.
Gut genährt u. gebaut. Scroph. Oberlippe. Kein Husten, keine Drüsen. Am rechten Knie zahlreiche Fisteln mit geringer Secretion, starke Schmerzhaftigkeit, Ankylose in spitzwinkliger Stellung.	26. Nov. 73 Resect. Die Semilunarknorpel bilden unförml. granulöse Massen, ebenso d. Epiphysenknorpel, Knochenabscess in d. Tibia mit Marksequester von Wallnussgrösse. Ausgedehnte Resection. Drainage, Verband mit Carbolwatte, Gypsverb.	Verlauf in der ersten Zeit schön, ohne Fieber. 1874 beginnende Abmagerung, Fistelbildung im Lappen und in der Kniekehle, mässiges Fieber. Mit Gypsverband entlassen.	Das Kniegelenk ist in stumpfem Winkel ankylot., unempfindlich, seit 2 J. ohne Fisteln. Die Extremit. atrophisch. Verkürzung mindestens 20 Cm., Pat. geht auf einer fast so langen, unten am Schuh befestigten Stütze. Lymphoma colli. Sieht im Uebrigen gesund aus.
Gut genährter Knabe. Das rechte Knie steht in rechtwinkliger Stellung völlig ankylotisch, keine seitliche Beweglichkeit, zahlreiche Fisteln.	12. März 73 Resect. Haselnussgross. Sequester im Cond. ext. femor. Die Knochen sehr weich, stellenweise v. Knorpel entblösst. Eiterherd in der Tibia. Ausgedehnte Resection. Charpie-Gypsverband.	Pat. geht rasch zu Grunde.	Gest. 30. März 73. Resectio genu; Osteomyelitis, thrombot. Basalmeningitis, frische Pachymeningit., Hirnödem, Myocarditis, eitrig-fibrinöse Pleuritis, metastat. Lungenabscesse, metastat. Herde in der Milz.

Nummer	Name und Alter des Patienten	Eintritt, Austritt	Alter bei Beginn der Krankheit	Dauer bis zum Eintritt	Anamnese
82	Ruegg, Elisab., 11 Jahre, Sternenberg.	8. Aug. 1873. 29. Oct. 1873.	10½ Jahre.	5 Monate.	Mit Ausnahme der Masern x krank. Patientin erkrankte s etwa 5 Monaten, wurde erst letz Zeit ärztlich behandelt.
83	Hertenstein, Cath., 23 Jahre, Schneiderin, Kyburg.	11. Jan. 1873. 27. Mai 1873.	16 Jahre.	7 Jahre.	Im Herbst 1865 Stoss gegen d. Kni nach 3 Woch. musste sich Pat. zu B legen. Im Sommer 67 Gypsverbän ohne Erfolg. Bis 1872 ging Pat. m geschwoll. Knie herum, bekam kal Abscesse an Ellbog. u. Hand. Im O 1872 Fisteln am Knie. Die Mutt
84	Bosshard, Anna, 11 Jahre, Sternenberg.	10. Jan. 1873. 28. Sept. 1873.	10 Jahre.	1 Jahr.	starb an Phthise, Pat. hustet ebenfal Geschwollene Drüsen. Vor 1 Ja fiel Pat. in einen Graben, bald tr unter Schmerzen die Anschwellu des Knies auf; Pat. wurde bettlä rig. Ende März 1873 Fistelbildun die sich bald wiederholt; keine är liche Behandlung.
85	Hofmann, Ida, 6 Jahre, Wetzikon.	27. Jan. 1874. 7. Febr. 1875.	5 Jahre.	1 Jahr.	Seit 1 Jahr Schmerzen im rec ten Knie, das einige Zeit nachh geschwollen wurde, sich in Flexi stellte und Patientin zur Bettla zwang. Keine besondere Veranl sung.
86	Fellmann, Josef, 17 Jahre, Baar, Canton Zug.	26. Juni 1874. 22. Jan. 1875.	16 Jahre.	¾ Jahr.	Familie phthisisch, Patient selb litt an Scrophulose. Im März 18 Schmerzen im rechten Knie, ba auch Schwellung; dann wieder ei Zeit lang Besserung. Seit Janu 1874 Contracturstellung.
87	Diggelmann, Heinr., 21 Jahre, Wald.	9. Jan. 1874. 21. Jan. 1874.	4 Jahre.	17 Jahre.	Im 4. Jahre im Anschluss an Sca latina Schmerzen im r. Kniegelen erst nur bei Bewegungen, dann au spontan. Vor einigen Jahren heil ein Abscess über dem Cond. ext. f mor. nach Incision aus; seit 2 Ja ren Contractur und Fisteln. Patie ging bis vor einigen Monaten oh Stock herum.

Status praesens beim Eintritt	Behandlung	Verlauf, Zustand bei der Entlassung	Schlussresultat
Schlecht genährt, anämisch. Rechte unt. Extrem., am meisten d. Knie angeschwollen, mit zahlr. Fisteln nach d. Oberschenkel zu, profuse Eiterung. In Narkose zeigt es sich, dass die Fisteln ins Gelenk führen.	11. August 1873 Resection. Die Patella und die Gelenkenden cariös, rauh, Charpieverband, Schiene.	Nach d. Operat. hohes Fieber u. übelriechende Eiterg. Abscesse am Oberschenkel, Thrombose d. V. saphena. Profuse Diarrhöen, fortschreit. Abmagerung. Die Eltern nahmen das Kind nach Hause.	Gestorben 30. Octbr. 1873 am Tage nach der Entlassung.
Magere, anämische Person. Link. Knie stark geschwoll., enorm schmerzhaft. Rechtwinklige Stellung. Mässig eiternde Fisteln, Fieber. Innere Organe normal, Urin ohne Eiweiss.	28. Jan. 1873 Resection. Weit vorgeschrittene Caries der Gelenkenden, namentlich des Condyl. ext. femor. Patella ebenfalls cariös. Charpie-Gypsverband.	Ein Abscess am Oberschenkel wird incidirt. Fortwährd. hekt. Fieber, ziemliche Eiterg. Appetit ordentlich. 11. Mai. Die ganze obere Kante d. Femurstumpfes ist nekrotisch.	17. Mai 1873 Amputatio femoris. Offene Behandlung. Gestorben 27. Mai 1873 an Pyämie.
Schlecht genährtes Kind. Das r. Knie steht in rechtwinklig. Flexion, ist sehr stark geschwollen; zu beiden Seiten d. Patella Abscesse. Die Fisteln fangen bald an sehr stark zu eitern. Lungenbefund normal.	13. Jan. 1873 Resection. Kapsel und Gelenkenden stark verdickt, stellenweise rauh und mit Granulation. bedeckt. Kapsel excidirt. Zwischen die Knochen wird eine Compresse gelegt, Charpie-Gypsverband.	Zeitweise sehr hohes Abendfieber, d. Wund. eitern stark, sind fast immer belegt, mehrmals Eiterretent. Nekrose am Femur. Der Knochen ausgedehnt, rauh u. bröcklig; d. Ernährungszust. sinkt.	2. Juli 1873 Amputatio femoris. Offene Behandlung. Das Fieber schwindet ganz, Patientin wird am 28. September ganz geheilt entlassen.
Gut aussehendes, ordentlich genährtes Mädchen, l. r. Kniegelenk spindelförmig, der typische Tumor albus. 28. Januar Streckung in Narkose, Gypsverband, ohne Erfolg; es entsteht ein Abscess.	15. Juni 1874 Resection. Viel Eiter im Gelenk; Caries. Charpie-Gypsverband.	Normaler Wundverlauf, nur im Anfang Fieber. Mit Verband entlassen. August 75. Pat. kommt mit Genu varum u. Spitzfussstellung wieder. Extens. u. Gypsverbände. Zwei Fisteln bestehen noch. Geht gut m. Maschine.	Patientin lebt noch, ist gesund, die Fisteln sind ausgeheilt.
Anämisch, wenig entwickelt. Lungenspits. suspect. Sehr starke Schwellung. Flexionsstellung des rechten Knies im Winkel von 60°. Im Gelenk deutliche Fluctuation.	4. Juli 74 Resect. Grosser Abscess am Oberschenkel. Im Gelenk fehlt d. Knorpel in grosser Ausdehnung vollständig, oder ist stark verfärbt. Zwischen den Knochen wird ein Oellappchen durchgezogen. Drain, Gypsverband.	Nach einiger Zeit hohes, abendlich. Fieber, starke Eiterung. Nekrose der Sägeflächen. Auf den Lungen Dämpfung u. Rasseln; Nachtschweisse.	5. Nov. 74 Amput. femor. Die Sägeflächen rauh, zerklüftet, die Knoch. verdickt, v. Periost entblösst. Die umgeb. Gewebe infiltr. Offene Behandlg. Nach der Amput. verschwindet d. Fieber vollständig; Pat. mit geheiltem Stumpf entlassen.
Wenig entwick., schwach. Individ. Lungenspitzen suspect. Rechtwinkl. Contractur im r. Knie, gleichmässige Schwellg.; reichl. Secernir. Fistel über dem cond. ext. fem. Atrophie. Beweglichkeit minimal u. sehr schmerzhaft. In Narkose Crepitation.	19. Jan. 1874 Resection. Derbe, pericapsuläre, bindegewebige Verdickung.; Gelenkhöhle theils durch speckige Granulationen, theils durch Bindegewebe obliterirt, der Knorpel verschwunden.	Nach der Operation bekommt Patient unstillbares Erbrechen und collabirt.	Gestorben 21. Jan. 1874. Induration der Lungenspitzen; Nierenabscess.

Nummer	Name und Alter des Patienten	Eintritt, Austritt	Alter bei Beginn der Krankheit	Dauer bis zum Eintritt	Anamnese
88	Bereuter, Bertha, 3 Jahre, Illnau.	19. Nov. 1875. 16. Juli 1876.	2 Jahre.	1 Jahr.	Gesunde Familie. Seit Janu 1875 Schwellung des Gelenks; P tientin lief herum bis im März, v das Kind von einer Bank herunt fiel. Ende Juli entstand eine Fist die aber wieder vernarbte. Daneb stellte sich Steifigkeit und Flexion stellung ein.
89	Müller, Jost, 8 Jahre, Glarus.	26. Sept. 1876. 24. Oct. 1877.	7 Jahre.	1 Jahr.	Ganz gesunde Familie. Im Herb 1875 ziemlich acute Schwellung d Gelenks nach einem Sprung; do lag Patient bis jetzt nie zu Be Im Laufe des Winters bildete si langsam Contracturstellung aus.
90	Leberer, Anna, 3½ Jahre, Töss.	2. Mai 1876. 19. Sept. 1876.	2½ Jahre.	1 Jahr.	Rhachitis. Seit letztem Somm Schmerzen im Knie ohne bestimm tes Trauma. Seit November 187 nahmen die Erscheinungen tro Behandlung mit Gypsverbänden z
91	Sigg, Susette, 16 Jahre, Weberin, Winterthur.	4. Febr. 1876. 1. Sept. 1877.	16 Jahre.	3 Wochen.	Aus gesunder Familie. Erst se 3 Wochen Schmerzen und Fun tionsstörung im Knie, erst weni allmählich mehr und lästiger.
92	Besmer, Franz, 19 Jahre, Fabrikarbeiter, Gossau.	28. April 1876. 21. Aug. 1876.	19 Jahre.	2 Monate.	Gesund bis zum 11. Jahre. M der Arbeit in der Fabrik wurde schwächlich, bekam überall Dr sen, die zum Theil jetzt noch e tern. Im 13. Jahre Periostitis u Nekrose an der linken Ulna. Se März 1876 Schmerz und Schwe lung im Knie, die trotz Behan lung zunahmen und ihn am Geh hinderten.

Status praesens beim Eintritt	Behandlung	Verlauf, Zustand bei der Entlassung	Schlussresultat
Ordentlich entwickelt, raftig. Das linke Knie im Winkel von 120° flectirt, erdickung des Cond. int. mor. Schmerzhaftigkeit ahndirter Bewegungen. Streckung, Gypsverand. Im Verband kommt s zum Abscess, seitliche eweglichkeit und Crepitation in Narkose.	21. Februar 1876 Resection. Viel Eiter im Gelenk, der Cond. int. fem. cariös, der Knorpel der Tibia ebenfalls arrodirt. Drain, Gypsverband.	Juli 76. Fieberlos. Verlauf. Die Knochen noch sehr beweglich, einige kleine Fisteln. Mit Verband entlassen. October. Fisteln geheilt, Gelenk noch sehr beweglich. Jan. 1877. Verkürzng. 5 Cm. Gar keine Festigkeit, die Knochen stehen 1 Cm. von einander ab. Mit Maschine kann Pat. gehen.	Dec. 1882. Die ganze Extremität, auch der Knochen sehr atrophisch, Verkürzng. 20 Cm. Starke Beckensenkung, compensat. Skoliose. Schlottergelenk, der Unterschenkel hängt schlaff am Oberschenk., kann activ gar nicht bewegt werden. Pat. geht, zudem ohne Maschine, recht unbehülflich, ist im Uebrigen jetzt gesund.
Kräftiger Junge. Fast chtwinkl. Contractur d. cht. Knies, ganz geringe chwellung, Schmerz bei ruck- und Extensionsersuchen. Streckung mit Extension ist ohne Erfolg, s entstehen Abscesse und Fisteln.	22. Jan. 1877 Resection. Ausgebreitete Caries aller Gelenkenden macht die Resection in den Epiphysenlinien nothwendig. Zwischen den Knochen wird eine feine Compresse durchgezogen. Gypsverband.	Nach Abnahme des ersten Verband. schon ziemliche Festigkeit. Kleine Nekrose der Sägefläche entfernt. Verkürzung 10 Cm. Noch kleine Fisteln bei der Entlassung mit Maschine.	Nach 2 J. schlossen sich die Fisteln. Pat. hinkt seit 1 J. ohne Maschine herum, das Bein ist steif, gerade, fest, dünner u. kürzer. In letzter Zeit braucht Pat. d. erhöhte Sohle bedeutend dicker als früher. Er geht stundenweit ohne Schmerzen.
Starke Schwellung des inken Kniegelenks, Fluctuation in der Kniekehle. eine Röthung oder Fisteln. Seitliche Beweglichkeit im Knie, Crepitation.	3. Mai 1876 Resect. Die Knorpel von schwammig. Granulationen bedeckt, nicht usurirt. Semilunarknorp. zerstört. Oberhalb der Epiphysenlinie liegt in einer wallnussgrossen Höhle d. Tibia ein Sequester. Naht, Drainage, Salicylwatte-Gypsverband.	Auf jeder Seite entsteht eine ziemlich stark secernirende Fistel. Einmal Eiweiss im Urin; Abmagerung. Die Eltern nehmen das Kind nach Hause.	Gest. 12. Juli 1877. Es trat keine andere Krankheit ein, das Kind starb an seinem Knie. Die alten Fisteln eitert. fortwährend, dazu entstanden immer neue. Das Kind magerte immer mehr ab, ass nichts mehr und lag wie todt da.
Klein, ordentlich genährt. Gonit. exsudat. d. lasage, Gypsverband. Die Schwellung wird sehr edeutend, es entstehen bscesse, die nach oben ie Kapsel perforiren; eitliche Beweglichkeit.	23. Januar 1877 Resection. Absägung dicht unter den Knorpelflächen. Semilunarknorp. zerstört. Gelenkknorpel arrodirt, rauh, zum Theil ganz zerstört. Salicylwatte-Gypsverband.	Ende Aug. kann Pat. mit Maschine umhergehen. Frühjahr 1879. Fisteln ausgeheilt. Schöne Stellung mit kaum merkl. Spur v. Flexion. Geht sehr flink u. wenig hinkend ohne Apparat, hat sich vollkommen erholt.	December 1882. Man sieht ihrem Gang auch nicht den geringsten Mangel an, sie ist vollständig gesund.
Mager, anämisch. Inamescirte, zum Theil verätterte Drüsen. Schwellung des l. Knies, Fluct. ber dem Cond. ext. tibiae, Druckschmerz, Flexion nur bis zum rechten Winkel möglich. Lungen normal, Urin ohne Eiweiss.	17. Mai 1876 Resection. Alle Knorpel stark getrübt. Ausgedehnte Resection. In der Epiphysenlinie der Tibia kleine, freie Sequester. Viel Eiter im Gelenk. Drainage. Salicylwatte-Gypsverband.	Bis zum August günstig. Wundverlauf. 14. August Schüttelfrost; Vorschlag z. Amputation, die nach wiederholtem Frost am folgenden Tage ausgeführt wird. Femur gesund. Intermusculär., jauchiger Abscess im Unterschenkel.	Gestorben 22. Aug. 1876. Pyämie. Caries der Clavicula und der Vorderarmknochen rechts. Infarcte in Lungen und Milz; Lungenödem. Verfettung der Papillarmuskeln; Nierenamyloid; Anämie.

Nummer	Name und Alter des Patienten	Eintritt, Austritt	Alter bei Beginn der Krankheit	Dauer bis zum Eintritt	Anamnese
93	Angst, Theodor, 4 Jahre, Wyl.	13. Aug. 1876. 26. Mai 1878.	3 Jahre.	1 Jahr.	Phthis. Familie. Seit Herbst 18 ohne Ursache Schwellung des rechte Knies, die im Frühjahr stärker wurd Seit 4 Wochen Contracturstellun
94	Hess, Albertine, 21 Jahre, Fabrikarb., Wald.	10. Aug. 1877. 11. Nov. 1877.	17 Jahre.	4 Jahre.	Früher gesund. Seit Juni 18 Steifigkeit u. Schmerzen im link Knie; bis zum October nahmen d Beschwerden zu, blieben aber sei her ziemlich stationär. Pat. arbeite fast andauernd.
95	Blattner, Joh., 9 Jahre, Oberstrass.	12. Febr. 1877. 2. Sept. 1878.	9 Jahre.	2 Monate.	Früher gesund; fiel vor 2 M naten aufs Knie und hatte seitde Beschwerden. Vor kurzer Zeit fi er zum zweiten Mal.
96	Brunner, Doroth., 31 Jahre, Fabrikarb., Volkentsweil.	1. Febr. 1878. 16. Mai 1879.	30 Jahre.	11 Monate.	Vor 11 Monaten in Folge Erkältu Schmerzen im linken Knie mit ba folgender Schwellung. Im Laufe d Sommers verschlimmerte sich d Sache. Pat. war im Uebrigen g sund.
97	Eichenberger, Gotthold, 18 Jahre, Reinach, Canton Aargau.	7. Mai 1878. 16. Febr. 1879.	16 Jahre.	2 Jahre.	Scrophulöse Familie; Pat. litt Drüsen. Vor 2 Jahren Anschwellu u. Schmerzen im Knie, Contractu während Pat. zu Bett lag. Nach ein Cur in einem Soolbad ging Pat. b jetzt an einer Krücke auf den Fu spitzen. Seit 1878 multiple Fist bildung.

Status praesens beim Eintritt	Behandlung	Verlauf, Zustand bei der Entlassung	Schlussresultat
Rhachitisch. Das r. Knie stark geschwollen, flectirt; die Bewegung schmerzhaft, unmöglich. Gypsverbände. Die Schwellung wird langsam stärker, die Kapsel perforirt und ein Abscess gelangt dicht unter die Haut.	30. Juli 1877 Resection. Von der Tibia wird eine dünne Lamelle abgesägt, vom Femur die ganzen Condylen. An den Knorpelflächen die Anfänge der Caries. Salicylwatte-Gypsverband.	4. März 1878. Alles schön ausgeheilt, Verkürzung 2 Cm. Keine seitliche Beweglichkeit. Geheilt mit Maschine entlassen.	Dec. 1882. Pat. ist gesund u. kräftig. Geringe Verkürzung. Seit der Entlassung nie mehr Eiterung. Geringe Beweglichkeit im Sinne der Flexion, Knie in ganz leichtem Winkel flectirt. Pat. geht ohne Maschine ordentlich, erhält den Rath, eine entsprechende mit erhöhtem Schuh zu tragen.
Gracil, mager. Starke Infiltration der das l. Knie umgebenden Weichtheile, Ankylose in leichter Flexionsstellung. Gypsverband. Im Oct. 1877 seitl. Beweglichkeit, Fluct.	8. Nov. 1877 Resection unter antiseptischen Cautelen. Längsschnitt an der Aussenseite d. Patella. An den Gelenkenden u. der Patella, von der eine Scheibe abgesägt wird, fehlt der Knorpel vollständig. Naht der Wunde, Listerverband, Schiene.	Pat. geht rasch zu Grunde; Erbrechen, subnormale Temperaturen: Carbolcollaps.	Gestorben 11. Nov. 1877. Chronische Pneumonie mit Induration. Geschwüre im Ileum und Coecum.
Ordentlich genährt. Bedeutende Schwellung des linken Knies, Knochen verdickt. Contractur in Flexion. Streckung u. Gypsverband; es stellt sich Fieber u. Perforation der Kapsel ein.	11. April 1877 Resection. Längsschnitt an d. Innenseite der Patella. Gelenkknorpel von Granulat. bedeckt, mitten im Condyl. int. fem. ein vereiterter, ins Gelenk perforirter Herd. Naht, Drain, Thymolverband, Schiene.	Abends fast immer hohes Fieber; Schluss d. Wunde kommt nicht zu Stande, ebenso wenig Consolidation. Die vorgeschlagene Amputation wird nicht bewilligt.	Zu Hause Amyloid. 24. Juli 1879 Amputat. femor. Listerverband. 23. August 1879 geheilt entlassen. Sommer 1880. Pat. sieht ordentlich aus, der Stumpf sehr schön, Leber nicht mehr vergrössert.
Das l. Knie ist geschwollen, fast kein Erguss; extreme Beweg. schmerzhaft. Bepinselungen mit Tinct. Jodi. Die Schwellung nimmt zu, es kommt zur Perforation der Kapsel und Auftreten von Fieber.	20. Juli 1878 Resection. Die Gelenkknorpel verdünnt, doch ohne eigentlich. Defect; Synovialis in schwammige Granulation. aufgegangen, die Ränder zerstört. Listerverband; Hohlschiene.	Die Wunde schliesst sich nicht; es bild. sich immer mehr Fisteln. Durch die Eiterung u. das Fieber kommt Pat. immer mehr herunter, auch Consolidat. tritt nicht ein.	6. Febr. 1879 Amput. femor. Vord. u. hinterer Lappen. Listerverband. Mit geheiltem Stumpf entlassen; Fieber bestand ohne nachweisbare Ursache fort.
Schlanker, mässig starker, junger Mann. Lungen normal, keine Albuminurie. Fisteln am link. Knie mit geringer Secretion. Im Gelenk keine Fluctuation. Der Unterschenkel stark flectirt, jede Bewegung schmerzhaft.	23. Mai 1878 Resection. Synovialis mit Granulationen bedeckt, Knorpel am Femur erhalten, matt, an der Tibia nur am Rande noch vorhanden. Ein wallnussgrosser Abscess in der Tibia wird ausgelöffelt. Naht, Drain, Listerverband.	Bedeutender Collaps, Carbolurin. In der Folge wird das Knie fistulös; bei der Entlassung ist es noch etwas beweglich; der Pat. blass, anämisch. Gypsverband.	Zu Hause erholte sich Pat., konnte aufsteh. u. mit einer Maschine umhergeh.; etwas arbeiten. Sommer 1880 Cur im Soolbad; alle Fisteln geschlossen. Nach einer anstrengenden Fussreise eröffnete sich eine Fistel wieder; kalter Abscess am Ellbogen; Drüsenvereiterungen; nach Incisionen Heilung. Seit März 1881 war Pat. bettlägerig; starb unter Abmagerung, Dyspnoe, Hydrops. Gest. 7. Apr. 1881 an Erschöpfung.

Nummer	Name und Alter des Patienten	Eintritt, Austritt	Alter bei Beginn der Krankheit	Dauer bis zum Eintritt	Anamnese
98	Michel, Adam, 7 Jahre, Siebnen, Canton Schwyz.	27. Juni 1879. 21. Mai 1880.	3 Jahre.	4 Jahre.	Kränkliche Mutter. Seit 4 Jahr leichtes Hinken, erst geringe, al immer zunehmende Schwellu Nach 1 Jahr bildete sich eine Fist die bis vor einigen Monaten see nirte. Seit Herbst 1878 kann P wegen Unmöglichkeit der Bewegu gen nicht mehr herumgehen.
99	Jahn, Franziska, 30 Jahre, Weberin, Buchs.	4. Nov. 1879. 2. Juni 1880.	28 Jahre.	2 Jahre.	Scroph. Familie. Vor 2 Jahr Schmerzen im r. Knie; vor 14 Ma eine Geburt; im Wochenbett Ve schlimmerung. Vor 1 Jahr wurde d seröse Exsudat punctirt; seither b steht eine eiternde Fistel. Flexion stellung.
100	Hotz, Marie, 24 Jahre, Weberin, Dübendorf.	2. Sept. 1879. 28. Mai 1880.	18 Jahre.	6 Jahre.	Seit 6 Jahren Schmerzen u. Schw lung, vor 4 Jahren zeitweise Fistel Pat. ging herum. Frühjahr 18 starke Schwellung, Fisteln am Co int. femor. Seit 7 Wochen Abe fieber, starke Eiterung, Stellung Flexion.
101	Suremann, Jac., 16 Jahre, Mönchaltorf.	14. Mai 1880. 25. Oct. 1881.	15½ Jahre.	½ Jahr.	Im Oct. 1879 die ersten Schmerz im rechten Knie, Anschwellung. Hi ken. Im Jan. 1880 Gypsverband; demselben entstand eine Fistel.
102	Wuest, Lisette, 27 Jahre, Weberin, Greifensee.	12. Jan. 1880. 22. März 1880.	25 Jahre.	2½ Jahre.	Sehr scroph. Familie. Seit Aug. 18 ohne Ursache Schmerz. im Knie, do ging Pat. ihrer Arbeit nach. Mi 1879 wurde Pat. bettläger.; Flexion stellung. Durch 7 Punctionen sei e klare Flüssigk., später Eiter entle word. Oct. 1879 Perforation, Fiste
103	Keller, Jacob, 16 Jahre, Stammheim.	6. Febr. 1880. 1. Febr. 1882.	14 Jahre.	2 Jahre.	Im Frühjahr 1878 nach einer I ritonitis Schmerzen im linken Kn Unfähigkeit zu gehen. Chron. Sy vitis mit geringem Exsudat. Gy verbände, Ferr. cand. Gebessert e lassen. Seit Neujahr 1880 grös Beschwerden, Steifigkeit des Kni

Status praesens beim Eintritt	Behandlung	Verlauf, Zustand bei der Entlassung	Schlussresultat
dager, rhachitisch. Lin- s Knie aufgetrieben, in ehr als rechtwinkliger ellung fixirt. Jede Be- gung schmerzhaft, kein sser Erguss. Mehrere geheilte Fisteln. Die tremität atrophisch.	7. Juli 1879 Resection. Das Femur direct über den Gelenkflächen durchgesägt; im oberen Recessus ein Abscess; die Tibia cariös. Vereinigung der Knochen mit Silberdraht, Naht; Listerverband.	Verlauf im Anfang schlecht. Im August Gypsverband, offene Behandlg. Entzündg. d. l. Ellbogengelenks. 6. Mai 1880. Pat. kann das Bein ohne Hülfe heben; eine kleine Fistel führt nicht auf Knochen; Pat. geht mit Verband herum.	Dec. 1882 vollständ. geheilt; geht mit einer Maschine frei herum; befindet sich im Allgemeinen gut. Das Bein ist etwas kürzer, was durch erhöhte Sohle ausgeglichen ist.
dager. Lungen erschei- n frei. Schwellung und lexionsstellung im link. nie ohne Hautröthung. istel über dem Caput biae. Seitliche Beweg- hkeit und Crepitation. ieber.	24. Nov. 1879 Resection. Caput tibiae u. besonders der Cond. int. femor. zeigen Ablösung der Knorpel und ausgedehnte cariöse Zerstörungen. Knochennaht. Salycilwatte-Gypsverband.	Remittirendes, hohes Fieber. Geringe Eiterung; es tritt Consolidation ein. April 1880 klingend. Rasseln in d. r. Spitze, verschärftes Athmen, Husten. Befinden schlecht. Tuberculose.	Gestorben 2. Juni 1880. Tubercul. pulm. Cavernen. Niere verdickt, graugelb. Tubercul. Darmgeschwüre. Die resec. Knochen fest zusammengeheilt, Caries des Capit. fibulae und des Condyl. int. tibiae.
Gracile Person. Innere rgane gesund. Das linke nie beträchtl. aufgetrie- n mit stark eiternden isteln, aufgehobener Be- eglichkeit. In der Nar- se seitliche Beweglich- it und Crepitation.	4. Sept. 1879 Resection. Im Condyl. ext. tibiae ein nussgrosser, ostit. Herd. Der Knorpel geschwunden, Knochen rauh. Knochennaht. Salicylwatte-Gypsverband.	Der Verband bleibt bis z. 6. Oct. 1879 ohne Fenster. Niemals Fieber. Die Heilg. schreit. rasch vorwärts; vollst. Festigkeit, Verkürzg. 6 Cm. März 1880. Pat. geht mit Stützapparat stundenlg. Geheilt, ohne Fistel, entlassen.	Im Sommer 1880 geht sie gut mit dem Apparat. Das Bein schön gerade u. fest; die Fisteln geheilt. Allgemeinbefind. gut. 1882. Stat. id. Pat. versieht den Dienst einer Krankenwärterin.
Lungen suspect. Das r. nie spindelförmig auf- trieben, in Flexionsstel- ng, mit zahlreichen isteln.	2. Juni 1880 Resection. Atypischer Schnitt zur gleichzeit. Eröffnung von Abscessen. Gelenkenden sehr cariös. Salycilwatte-Gypsverband.	Es bild. sich zahlr. Fisteln ohne Tendenz z. Heil., auch nicht nach einer Auskratzung mit d. scharfen Löffel. Pat. bekommt Diarrhöen.	6. Aug. 1880 Amput. femor. Die Caries des Femur ist weit nach oben vorgeschritten. Entlassg. 25. Oct. 1881 geheilt, mit Stelzfuss.
Aussehen gut. Das linke nie hochgrad. geschwol- n, das Bein steht gerade. de Bewegung äusserst hmerzhaft; Fisteln, seit- he Beweglichkeit.	19. Jan. 1880 Resection. Knochennaht; Salicylwatte-Gypsverband.	Starke Eiterung, Husten. Remitt. Fieber. Eine Zeit lang permanentes Bad. Das Befinden wird von Tag zu Tag schlechter.	13. März 1880 Amput. femor. Caries redux; Pat. ist sehr elend. Gestorben 22. März 1880. Inanition. Enorm dilatirter Magen.
pindelförm., starke Auf- ibg. des l. Kniegelenks, chte Flexionsstellung, ine seitl. Beweglichkeit. handlung mit Gypsver- nden, keine Besserung; kt. Fieber; Fluctuation ter d. Extensoren, Cre- tation bei Bewegungen.	31. Mai 1880 Resection. Resorcinspray. Die perforirte Kapsel mit schwamm. Granulationen ausgekleidet, Epiphysen von Femur u. Tibia cariös u. weithin erweicht. Knochennähte; Salicylwatte-Gypsverbnd.	Im Nov. ist d. Knochen fest. Verkürzung 4 Cm. Pat. kann aufstehen. März 1881 Congest.-Abscess in der l. Inguinalgegend; am 4. April Incision; heft. Carbolcollaps. Im Anschluss an ein Erysipel Vereiterung des l. Fussgelenks: Resect. artic. ped. sin. (Prof. Krönlein). Caries im Gelenk. Listerverband. Entzündung des l. Ellbogengelenks; Gypsverband. August 1881 ie u. Fussgelenk ausgeheilt; Albuminurie; Amyloid; Senkungsabscess Oberschenkel, noch eröffnet. Pat. geht langsam am Amyloid zu Grunde.	Gestorb. 1. Febr. 1882. Resectio genu; Resect. artic. ped. sin. Eiternde Fistel am l. Oberschenkel. Bronchopneumonische Herde in der l. Lungenspitze; zerstreute Tuberkel in beiden Lungen. Milztumor mit 2 alten Infarcten. Sinuöse Erweiterung des r. Nierenbeckens mit wandständigen Nierensteinen. Amyloid von Niere und Leber.

Es standen mir 103 Fälle von Kniegelenksentzündungen zu Gebote, die ich als fungös-tuberculöse ansprechen muss. Zwar ist die Zahl der im Ganzen zur Beobachtung gekommenen Erkrankungen dieses Gelenks noch viel grösser, allein über manchen Fall war keine endgültige, verwerthbare Nachricht zu erhalten. Andere wieder hatten zu wenig lang in Beobachtung gestanden, als dass sie unbedingt als fungöse Entzündung hätten erklärt werden können. Wie oft präsentiren sich solche Entzündungen unter einem ganz anderen Bilde, besonders dem einer traumatischen Gonitis, wie oft klärt erst der weitere Verlauf die eigentliche Natur des Uebels auf!

Beide Geschlechter sind unter obigen 103 Fällen in ganz gleicher Anzahl vertreten: 52 männliche, 51 weibliche Individuen. Ich wage es nicht, aus den von mir benutzten Zahlen bezüglich der Prädisposition des einen oder anderen Geschlechtes einen sicheren Schluss zu ziehen, da mir bei Weitem nicht alle Angaben zur Verfügung stehen, welche hier nothwendig in Betracht gezogen werden müssen. Speciell für das Knie und später auch für die Hüfte glaube ich aber, dass die Zahlenverhältnisse annähernd den richtigen Ausdruck für diese Prädisposition abgeben, und zwar deshalb: In das hiesige Spital werden doch vorwiegend nur schwere Fälle aufgenommen, d. h. die meisten sind schon so vernachlässigt, wenn sie in Behandlung eines Arztes kommen und durch diesen in das Krankenhaus verwiesen werden, dass sie als schwere, als „Nothfälle" zu bezeichnen sind. Als solche finden sie aber, wenigstens für eine Zeit lang, Aufnahme und müssen nur ausnahmsweise abgewiesen werden, Frauen allerdings noch weniger oft, als Männer. Daher dürften denn auch die obigen aus der Spitalpraxis stammenden Zahlen so ziemlich richtig das Verhältniss angeben, in welchem die beiden Geschlechter ihr Contingent zu den fungösen Erkrankungen des Kniegelenkes stellen.

Die nachfolgende Tabelle (S. 217) gibt eine vorläufige Uebersicht über einige allgemeine Verhältnisse.

Das Hauptcontingent der fungösen Kniegelenksentzündungen liefern das erste und zweite Lebensdecennium, nämlich weit über die Hälfte aller Fälle; mit dem Alter fällt dann die Häufigkeit in rascher Weise. 55 mal hatte die Krankheit im rechten, 47 mal im linken Kniegelenk ihren Sitz; einmal bei einem Kinde von 9 Jahren (Nr. 48) waren beide Gelenke kurz nach einander befallen worden. Zu bemerken ist noch, dass in obiger Tabelle dasjenige Altersjahr berechnet ist, in welchem die Erkrankung auftrat; es ergeben sich

für die Mortalität und namentlich den Zeitpunkt der Resectionen daraus Verschiebungen, welche später berücksichtigt werden sollen.

Alter	Conserv.		Resec.		Summa			Gestorben				Seite	
								Cons.		Resec.			
	M.	W.	M.	W.	M.	W.	Tot.	M.	W.	M.	W.	R.	L.
1—5 Jahre	8	4	7	5	15	9	37	1	1	5	2	16	8
6—10 „	4	3	5	1	9	4		—	—	2	—	8	4
11—15 „	2	4	1	2	3	6	29	1	—	1	1	5	4
16—20 „	3	7	6	4	9	11		1	1	3	3	9	11
21—30 „	3	7	—	3	3	10	13	1	2	—	2	5	8
31—40 „	6	6	—	—	6	6	12	5	2	—	—	6	6
41—50 „	3	4	—	—	3	4	7	2	4	—	—	3	4
51—60 „	2	1	1	—	3	1	4	1	2	1	—	2	2
61—70 „	1	—	—	—	1	—	1	1	—	—	—	1	—
	32	36	20	15	52	51	103	13	12	12	8	55	47
	68		35					25		20			
								45					

(Fortsetzung folgt.)

IX.

Zur Casuistik des Endothelioma und des Sarcoma der Parotis.

Von

N. N. Snamensky
in Moskau.

Die zwei in Nachstehendem beschriebenen Neubildungen der Ohrspeicheldrüsen wurden von mir in der Klinik des Herrn Prof. N. W. Sklifasowsky beobachtet. Sie gehörten zwei Frauen verschiedenen Alters an, eine 76 und eine 40 Jahre alt.

Bei der ersten hatte die Krankheit vor zwei Jahren begonnen. Dicht unter dem Ohrläppchen der rechten Ohrmuschel bemerkte die Kranke ein erbsengrosses, frei bewegliches, schmerzloses Knötchen. Nach einem Jahre hatte die Geschwulst die Grösse einer Wallnuss erreicht. Besonders stark wuchs sie das letzte halbe Jahr. Schmerzen waren drei Monate vorher erschienen und verstärkten sich paroxysmenartig, indem sie sich in der hinteren Partie der Geschwulst concentrirten. Gleichzeitig mit dem stärkeren Wuchse der Geschwulst stellte sich vor einem halben Jahre eine ebenfalls progressirende Schwerhörigkeit auf dem rechte Ohr ein. Die Aetiologie der Neubildung konnte nicht bestimmt werden. Die Eltern und Verwandten hatten keine Geschwülste. Die Kranke erfreute sich stets einer guten Gesundheit. Sie hatte 8 Kinder, von denen sechs aus unbekannten Ursachen starben und zwei leben und gesund sind. Die Menses bekam die Kranke im 14. Lebensjahre. Abnormitäten in der Genitalsphäre waren nicht vorhanden. Die Menses hatten im 50. Jahre aufgehört.

Die oben genannte Neubildung nahm die ganze Gegend der rechten Ohrspeicheldrüse ein. Sie hatte eine eiförmige Gestalt. Ihre obere Grenze verlief dem Jochbogen parallel; nach vorne reichte sie bis zum vorderen Rande des M. masseter und liess sich auf einen Centimeter über den Unterkieferwinkel hinab, ihn vollständig bedeckend; hinten nahm sie das obere Viertel des M. sternocleidomastoideus und den Processus mastoideus ein. Das Ohrläppchen war beinahe bis zur horizontalen Lage emporgehoben. Die Oeffnung des

äusseren Gehörgangs war völlig durchgängig; der äussere Gehörgang von der Geschwulst zusammengedrückt. Durch eine senkrechte scharf begrenzte Furche wurde die Geschwulst in zwei Hälften getheilt, eine vordere und eine hintere. Ihre Oberfläche war uneben, höckerig, die Höcker von verschiedener Grösse, haselnuss- bis wallnussgross, die Haut von ektasirten venösen Aestchen durchwebt. Die Geschwulst war scharf von den sie umgebenden Theilen abgegrenzt. Ihr oberer Theil erhob sich auf 3 Cm. über das Niveau der Haut, der untere auf fünf. Der Längsdurchmesser der Geschwulst, der horizontal von vorn nach hinten ging, war 9 Cm. lang; der Querdurchmesser, der vertical verlief, war 7 Cm. lang. Der Umfang der Geschwulst 24 Cm. Beim Anfühlen hatte die Neubildung eine knorpelartige, überall gleiche Consistenz. Die Haut verdünnt und beweglich, stellenweise mit der wenig beweglichen Neubildung verwachsen. Die Beweglichkeit der letzteren war in der horizontalen Richtung stärker ausgeprägt, als in der verticalen. Die Fingerspitzen unter die Basis unterzuführen war nur in der unteren Partie des Vordertheiles möglich, da die Neubildung eine sehr tiefe Basis und die ganze Substanz der Ohrspeicheldrüse eingenommen hatte. Von der Rachenhöhle aus liess sie sich nicht durchfühlen und die Bewegungen des Unterkiefers waren nicht gestört. Eine Facialislähmung war nicht vorhanden. Die Kranke hörte schlecht auf dem rechte Ohr, dessen Trommelfell verdickt und kalkig incrustirt war. Der Schmerz im hinteren Theile der Geschwulst und im äusseren Gehörgange war ziemlich stark und in letzter Zeit constant geworden. Die Lymphdrüsen am vorderen Rande des Musc. sternocleidomastoideus waren vergrössert, zeigten aber nicht die feste Consistenz der Neubildung.

Die Temperatur normal. Die Kranke war höchst hinfällig, mit welker, durch Atrophie des Unterhautfettgewebes runzeliger Haut. Sie gebrauchte ausschliesslich Fastenspeisen. Alle Organe functionirten befriedigend.

Am 28. October 1882 wurde unter Chloroformnarkose die Exstirpation der Geschwulst von Herrn Prof. N. W. Sklifasowsky ausgeführt. Der Hautschnitt hatte eine schräge Richtung; er begann unmittelbar hinter der Ohrmuschel und ging von oben nach unten und nach vorn. Die Exstirpation der Geschwulstbasis wurde von unten begonnen; die Art. carotis externa wurde durchschnitten und sogleich mit dem Finger bis zur völligen Exstirpation der Geschwulst comprimirt; ihr centrales und peripheres Ende mit Catgutfäden No. 2 unterbunden. Von kleinen Blutgefässen wurden sechs unterbunden.

Ueberhaupt, den einzigen Moment der Durchschneidung der Ca-

rotis externa ausgenommen, war die Blutung eine geringe. Die ganze Substanz der Ohrspeicheldrüse war von der Neubildung eingenommen; diese letztere hatte eine Bindegewebskapsel, die bei der Operation nicht durchschnitten wurde. Im Boden der Wunde fühlte man die Pulsation der Carotis interna und der unterbundenen Carotis externa.

Die ganze Fossa retromaxillaris war von der exstirpirten Geschwulst, die auch das obere Viertel des M. sternocleidomastoideus erfasst hatte, eingenommen. Schon während der Operation waren Symptome einer vollständigen Facialislähmung eingetreten: Ausglättung der Stirnfalten, Lagophthalmos, Herabsinken der Wange und des Nasenflügels, Vernichtung der Nasenlippenfalte. Der Mundwinkel zog sich nach der gesunden Seite zurück. Beim Sprechen betheiligte sich an der Bewegung nur die linke Hälfte der Lippen, die rechte blieb geschlossen. Die Wunde wurde mit 5 proc. Carbollösung ausgewaschen. Man legte 16 Knotennähte an und legte in den unteren Wundwinkel eine Drainröhre mittlerer Grösse ein. Es wurde darauf ein combinirter Verband aus Jodoform und Lister's Gaze angelegt. Die Wunde heilte grösstentheils per primam. Die Erscheinungen der Facialislähmung blieben.

Die entfernte Geschwulst war birnförmig, ihr schmaler Theil lag in der Fossa retromaxillaris. Sie hatte ungefähr die Grösse eines Gänseeies. Die Oberfläche, von bleich-rother Färbung, war sehr uneben; auf ihr befanden sich hasel- bis wallnussgrosse Erhabenheiten. Die knorpelartige Consistenz überall gleich ausgedrückt. In dem vorderen Theile der Geschwulst befindet sich eine Vertiefung, in der die Art. carotis ext. gelegen hatte. Von allen Seiten war die Neubildung von Bindegewebe, welches eine Art Scheide bildete, umringt. Der Umfang der Geschwulst um die innere und äussere Fläche beträgt 19 Cm., um die vordere und hintere in ihrem breitesten Theile 20 Cm.; der Durchmesser von vorn nach hinten 7 Cm.; von aussen nach innen 6 Cm.

Im Durchschnitt ist die Oberfläche der Geschwulst körnig und stellenweise deutlich acinös, wie es die Secretionsdrüsen zeigen; die Läppchen von Erbsen- bis Walnussgrösse. Beim Schaben der Schnittfläche mit einem Messer erhielt man eine trübe Flüssigkeit, die an den Krebssaft erinnerte. Der periphere Theil der Neubildung war mit kleinen Oeffnungen von verschiedener Grösse besäet; es befanden sich hier sowohl mit blossem Auge kaum bemerkbare Oeffnungen, aber auch solche, die den Durchmesser einer Gänsefeder hatten. Der centrale Theil der Geschwulst aber war weisslich und hatte das

Aussehen, welches beim Durchschnitt von aus fibrösem Gewebe bestehenden Theilen vorkommt; er hatte eine fächerförmige Gestalt, wobei sein breiteres Ende der äusseren Geschwulstoberfläche entsprach. Der übrige Theil der Geschwulst, von milchig weisser Farbe, war grösstentheils matt und undurchsichtig, stellenweise etwas durchscheinend und halbdurchsichtig. Die Consistenz der Geschwulst war im Durchschnitt verschieden; der festeste Theil gehörte dem Centrum der Neubildung an, wogegen die Stellen, welche eine acinöse Structur hatten, nicht so fest waren.

Die zweite Neubildung der Ohrspeicheldrüse gehörte einer 40jährigen Frau an. Sie hatte sich im Laufe von 8 Jahren entwickelt.

Gleich hinter dem linken Ohrläppchen erschien anfangs ein festes erbsengrosses, bewegliches schmerzloses Höckerchen; im Frühling des Jahres 1880 hatte es die Grösse einer Wallnuss erreicht. Von dieser Zeit an begann ein stärkeres Wachsthum der Geschwulst. Zuerst trat eine Erweichung an verschiedenen Stellen ein; diese Stellen wölbten sich stärker hervor, so dass die glatte Oberfläche der Neubildung verloren ging. Um dieselbe Zeit traten auch Schmerzen neuralgischen Charakters auf, die sich in der Schläfe, dem Ohre und Nacken verbreiteten. Sie erschienen anfangs sehr selten, einmal monatlich und dauerten nicht lange an; mit der Zeit wurden sie häufiger und andauernder, und in der letzten Zeit wiederholten sie sich jede Woche. Wie auch im vorigen Falle konnte hier das ätiologische Moment in der Entwicklung der Neubildung nicht nachgewiesen werden. Eine congenitale Anlage spielte hier ebenfalls keine Rolle. Der Vater der Kranken war an Schwindsucht gestorben. Die Mutter leidet an Hämorrhoidalblutungen. Zwei Brüder waren vor zwei Jahren gestorben: der eine an einem Aneurysma der Aorta, der andere unter Tabeserscheinungen; zwei Schwestern sind gesund. In der Kindheit hatte die Kranke Masern und Scharlach durchgemacht, vor 12 Jahren zwei Anfälle von Febris recurrens, vor 10 Jahren Anginam Ludowigii, vor 2 Jahren eine croupöse Pneumonie.

Die Menses hatten im 13. Lebensjahre begonnen, kamen grösstentheils alle drei Wochen, von Dysmenorrhoeabeschwerden begleitet, und hörten im 39. Jahre auf. Die Kranke ist eine Virgo intacta.

Die Neubildung von halbkugelförmiger Gestalt nahm die Gegend der linken hinteren Kiefergrube ein. Der obere Theil hob das Ohrläppchen, welches die Neubildung in eine vordere und eine hintere Hälfte theilte, empor. Nach vorn ging die Geschwulst bis an den Unterkieferwinkel, nach hinten bis an den Warzenfortsatz. Der Musc. sternocleidomastoideus war von der scharf begrenzten Neubildung

nicht erfasst. Diese letztere erhob sich in ihrem unteren Theile auf 5 Cm., im oberen auf 3 Cm. über das Niveau der umgebenden Theile. Im Umfang hatte sie 17 Cm., im Längs- und Querdurchmesser je 6 Cm. Die Oberfläche der Geschwulst war uneben; sie zeigte fünf scharf contourirte Erhöhungen von Hasel- bis Wallnussgrösse, von denen einige eine warzenförmige Gestalt hatten. Die Haut auf der Geschwulst erschien normal. Die Consistenz der Neubildung war verschieden: die Erhöhungen zeigten eine deutliche Fluctuation, wogegen die anderen Stellen eine knorpelige Consistenz hatten. Die Geschwulst war ziemlich beweglich; die Beweglichkeit mehr von oben nach unten, als von vorn nach hinten vorhanden. Die Finger unter die Geschwulstbasis unterzuführen, war nur im unteren Vordertheile möglich, wobei man deutlich constatiren konnte, dass die Neubildung sich in der hinteren unteren Partie der Ohrspeicheldrüse entwickelt hatte. Vom Rachen aus konnte die Geschwulst nicht durchgefühlt werden. Die Bewegungen in den Gelenken des Unterkiefers waren völlig frei; der äussere Gehörgang von der Geschwulst nicht comprimirt. Diese war schmerzlos, aber zeitweise einmal in der Woche traten heftige Schmerzen in der linken Schläfe, in der Ohrmuschel, dem äusseren Gehörgange und dem Nacken auf, die mit Anfällen von Intercostalneuralgie zusammenfielen.

Am 27. October wurde die Neubildung durch einen geradlinigen 7 Cm. langen Schnitt, der unmittelbar hinter der Ohrmuschel begann und mit dem Musc. sternocleidomastoideus parallel verlief, entfernt. Die Blutung war gering, da die Blutgefässe rasch unterbunden wurden; im Ganzen waren 12 Ligaturen angelegt worden. Die Art. car. ext. wurde nicht durchschnitten. Während der Operation erwies es sich, dass nur die hintere untere Partie der Ohrspeicheldrüse afficirt war. Der Nervus facialis blieb unversehrt, jedoch nicht ganz, seine unteren zum Mundwinkel gehenden Zweige wurden durchschnitten; der Mundwinkel verzog sich nach der Operation nach der gesunden Seite; die linke Hälfte der Lippen erschien geschlossen und blieb beim Sprechen bewegungslos. Es wurden ebenfalls die sensitiven Aestchen des Nervus trigeminus, die sich an der äusseren und inneren Fläche der darauf anästhetisch gewordenen Ohrmuschel verzweigen, durchschnitten. Die Wunde heilte auf ihrer ganzen Länge per primam.

Die entfernte Neubildung hatte die Grösse und Form eines Gänseeies mit sehr unebener Oberfläche. Die Unebenheiten erreichen die Grösse einer grossen Haselnuss. Die Consistenz ist sehr verschieden: auf der inneren Seite der Geschwulst ist eine deutliche Fluctuation zu fühlen, diese ist auch in den Erhöhungen der Neubildung, die

grösstentheils auf der äusseren Seite gelegen sind, zu finden; der übrige Theil ist knorpelig, fest. Der Umfang der Neubildung ist 15 Cm., der Längsdurchmesser 6 Cm. und der Querdurchmesser 5 Cm. lang. Im Längsdurchschnitt, näher zum Vordertheile, enthält die Geschwulst eine wallnussgrosse Höhle von unregelmässigem Umriss, welche von einem gallertartigen, halbflüssigen, grauen Inhalte erfüllt ist. Die Schnittfläche der anderen Theile, z. B. mehr nach unten und hinten, ist ziemlich gleichmässig, weisslich und fest. Bei aufmerksamer Untersuchung unterscheidet man auf ihr kleine halbdurchsichtige, mohn- und hanfkorngrosse Knoten von bläulicher Farbe, die an Knorpelgewebe erinnern.

Die mikroskopische Untersuchung dieser zwei Neubildungen wurde von mir im Institut des Herrn Prof. J. Th. Klein gemacht. Sie wurden anfangs im Verlauf von zwei Wochen in Müller'scher Flüssigkeit gehärtet, darauf, nach 24stündiger Maceration in Wasser, wurden sie in 75proc. und alsdann in absoluten Weingeist gelegt. Die Schnitte wurden mit Pikrocarmin gefärbt und in Glycerin eingeschlossen.

Die mikroskopische Untersuchung der aus der Geschwulst der 76jährigen Frau verfertigten Präparate ergab Folgendes: Faseriges Bindegewebe, welches das Stroma der Geschwulst bildet. Die dicken Faserbündel schicken von sich feine Fortsätze aus, die sich in den verschiedensten Richtungen durchkreuzen, wodurch Räume gebildet werden, welche die verschiedensten Umrisse zeigen: bald sind sie ganz rund oder oval, bald birnförmig, bald in Form von schmalen Streifen oder Spalten. Die Grösse dieser Räume ist ebenfalls sehr verschieden; man findet solche, die in sich kaum ein paar Zellen — ungefähr 10 — fassen, aber es gibt auch solche, die das ganze Gesichtsfeld (bei $^3/_7$ Hartnack) einnehmen. Diese Räume sind mit flachen Zellen von unregelmässiger vieleckiger Gestalt ausgefüllt, die sehr den Epithelzellen gleichen; ihre Kerne sind sehr gross und nehmen meist eine centrale Lage ein.

In einigen Zellen findet man zwei Kerne zugleich. Das Protoplasma und die Kerne sind von feinen Körnchen bedeckt. Durch das Stroma verlaufen ziemlich grosse und kleine Blutgefässe; an einigen Stellen bieten diese nichts Besonderes dar: gleich nach den Endothelzellen auf der inneren Gefässfläche folgt die Membrana propria und Bindegewebsfasern des Stromas; an anderen Stellen dagegen begegnen wir Eigenthümlichkeiten in dem Verlaufe der Gefässe: unmittelbar nach den Endothelzellen sehen wir keine Stromafasern, sondern Zellen, die den flachen Epithelzellen und den die Alveolen

erfüllenden Zellen ungemein gleichen. Sie ziehen bald in einer Reihe, bald liegen sie zu Häufchen angesammelt. An einzelnen Stellen hatten diese epitheloiden Zellen die Endothelschicht durchbrochen und ragten im Gefässlumen hervor. In den Alveolen begegnen wir ebenfalls Blutgefässen von sehr verschiedenem Kaliber: Capillargefässen und solchen, die das ganze Gesichtsfeld und sogar mehr (bei 3/7 Hartnack) einnehmen. Ihr Lumen ist bald von einem Fibringerinnsel mit Blutkörperchen erfüllt, bald erscheint das Coagulum herausgefallen. Die Wände der Capillargefässe werden auf Rechnung der Zellen, die die Alveolen erfüllen, gebildet. Die grossen Blutgefässe nehmen meist das Centrum der Alveolen ein; ihr Umriss ist höchst regelmässig, rund, stellenweise zickzackförmig, aber auch dabei lässt sich eine gewisse Regelmässigkeit im Umriss, eine Gleichmässigkeit der Grenzen beobachten; das Gefäss hatte nur durch Compression von den Seiten eine zickzackförmige Gestalt angenommen. Seine innere Fläche ist theils mit Endothel bedeckt, theils aber ist das Endothel verschwunden und die Gefässwandung durch die Zellen der Alveolen gebildet. An einigen Stellen der Geschwulst, wie z. B. im Centrum, begegnen wir anderen Eigenthümlichkeiten: einer verstärkten Entwicklung des Stromas, einer Ablagerung von Kalkkörnchen wie in den Alveolzellen, so auch im Stroma, stellenweise einer schleimigen Degeneration der Alveolzellen. Die Anordnung der Gefässe, der Bau ihrer Wandungen sind dieselben. Die Art. carot. externa, die von der Neubildung auch erfasst worden, hatte dieselben Veränderungen erlitten: ihre eigene Wandung war verschwunden und das Gefässlumen von den Alveolzellen umringt.

Wir haben es also mit einer Neubildung zu thun, die einen alveolären Bau zeigt. Die Alveolen sind mit Zellen gefüllt, die dem flachen Epithel sehr ähnlich sehen. Es liesse sich demnach vermuthen, dass wir ein Carcinom vor uns haben. Wir finden jedoch im Baue Eigenthümlichkeiten, die eine solche Schlussfolgerung nicht zulassen: dieses ist die Anordnung der Blutgefässe im Centrum der Alveolen. Bei den Carcinomen wird dieses niemals beobachtet; die Blutgefässe befinden sich bei ihnen nur im Stroma und nicht in den Alveolen mitten im Epithel. Dieser Umstand veranlasst uns, den Gedanken an ein Carcinom aufzugeben. Um mit Bestimmtheit zu sagen, was für einem Typus die Neubildung angehört, muss man zuallererst den Boden, auf dem sie sich entwickelt hatte, bestimmen. Wenn man aufmerksam den Bau der Gefässwandungen durchmustert, so sieht man an einigen Stellen im Verlaufe der kleinen Gefässe eine Ansammlung von flachen Zellen, die bald in einer Reihe, bald in mehreren

Reihen gelagert sind, bald ganze Haufen bilden; sie sehen den Epithelzellen sehr ähnlich und erfüllen alle Alveolen; das Endothel der Gefässe bleibt im Anfange der Wucherung der flachen Zellen noch unversehrt. Jedoch weiter sammeln sich die flachen Zellen immer mehr und mehr an, sie umringen allmählich das ganze Gefäss, welches auf diese Art im Centrum der flachen Zelle bleibt. Das Endothel der Gefässe bleibt noch unversehrt, aber nach und nach sammeln sich diese immer mehr und mehr an und dringen in das Gefässlumen ein: das Endothel verschwindet anfangs nur stellenweise, später jedoch ganz, so dass die Gefässwandung alsdann nur von den flachen epitheloiden Zellen gebildet wird. Im Resultate erhält man ein Bild folgender Art: Ein Nest aus epitheloiden Elementen und in seinem Centrum ein Blutgefäss, das seiner eigenen Wandungen beraubt ist. Indem die epitheloiden Elemente weiter wuchern, durchbrechen sie das Stroma, schnüren sich ab und erscheinen unter dem Mikroskop in Form von verschiedenförmigen und verschiedengrossen Herden, aber ohne Gefässe. Dieses Bild lässt sich auch in unserem Falle beobachten. Das ist der Entwicklungsgang dieser Neubildung. Als Boden für ihre Entwicklung dienten die flachen epitheloiden Elemente um die Blutgefässe — mit einem Wort das, was man Perithel nennt; Andere nennen diese Elemente auch Endothel. Die Neubildung muss daher Endothelioma benannt werden; dieser Name ist zuerst von Golgi (1) vorgeschlagen worden. Sie trägt auch andere Benennungen, so hat sie z. B. Neumann (2) alveoläres Sarkom (Sarcoma alveolare) genannt, Andere Epithelioma spurium, endotheliales Sarkom, Waldeyer (3) Endothelkrebs, Rindfleisch (4) Sarcoma carcinomatodes, d. h. ein Sarkom, welches eine krebsige Entartung erfahren hat. Eine solche Meinung aber von Rindfleisch steht allein da, ebenso wie auch die Meinung von Schottelius, der solche Neubildungen als carcinomatöse Lymphangoitis bezeichnet. Unter allen diesen Benennungen ist, meiner Ansicht nach, die passendste Endotheliom oder Endothelsarkom und keineswegs Endothelkrebs u. a., da der Begriff Krebs sich nach Waldeyer (5) an die Vorstellung über seine Entwicklung aus Epithel und nicht aus Endothel knüpft.

Bei der Besichtigung der uns zugänglichen Literatur, betreffend die Neubildungen der Ohrspeicheldrüsen, erwies es sich, dass die endothelialen Neubildungen der Ohrspeicheldrüsen höchst selten vorkommen. So finden wir bei Bruns (6) und O. Weber unter den 96 von ihnen gesammelten Fällen nichts Aehnliches, wie auch bei Billroth (7) unter seinen 12 Fällen. In letzter Zeit wurde die die sarkomatösen Neubildungen betreffende Literatur von C. Kauf-

mann (8) zusammengefasst. Dort fand ich aus 53 Fällen die Beschreibung zweier Neubildungen von Kolaczek, der sie Angiosarkome nannte. Aber auch hier ist kein so charakteristisches scharfes Bild von der allmählichen Entwicklung der Neubildung aus flachen epitheloiden Elementen um die Blutgefässe, wie man es so gut an unseren Präparaten verfolgen konnte, beschrieben. Meine Beobachtungen wurden von Herrn Prof. J. Th. Klein revidirt und von ihm auch die mikroskopischen Präparate aus der anderen Neubildung, die auf dieselbe Art (nach Klebs) behandelt wurden, durchgesehen. Man erhält folgendes Bild: Man sieht spindelförmige Zellen mit feinkörnigem Protoplasma und feinkörnigen runden Kernen; diese Zellen bilden, indem sie sich mit ihren feinen Enden aneinander befestigen, Bündel, zwischen denen sich Räume befinden, welche bald mit runden, bald mit ovalen Zellen ebenfalls mit feinkörnigem Kern und feinkörnigem Protoplasma gefüllt sind. Das sind dieselben Bündel aus spindelförmigen Zellen, aber nur in querer und schräger Richtung durchschnitten. Auf Grund dieses fasciculären Baues, der den spindelförmigen Sarkomen eigen ist, musste man schliessen, dass es ein Sarcoma fusocellulare ist. Ein solcher Bau wird jedoch nur an einzelnen und dabei beschränkten Stellen unterschieden. Die Hauptmasse der Neubildung zeigt einen areolären Bau, in Folge der Anhäufung von ziemlich grossen, unregelmässigen, halbdurchsichtigen epitheloiden Elementen, mitten im faserigen Bindegewebe der Grundsubstanz. Aller Wahrscheinlichkeit nach wurde in diesem Falle der areoläre Bau, welcher etwas an die Verbreitung des Krebses in den Bindegewebsspalten erinnerte, dadurch bedingt, dass die Elemente des Bindegewebes eine Hyperplasie erfahren und in verschiedener Anzahl sich in den Spalten angesammelt hatten. Das histologische Bild wird noch dadurch complicirter, dass in vielen Blutgefässen das Endothel in starkem Maasse sich vermehrt und das Lumen verstopft, wodurch sich wieder Herde bilden, die aus dichtgedrängten Zellenelementen bestehen und von Bindegewebe umringt sind. Knorpelelemente sind nicht vorhanden. Die rundlichen elliptischen Bildungen, welche dem Contour nach an doppeltcontourirte Knorpelzellen erinnern, erweisen sich bei aufmerksamer Untersuchung als querdurchschnittene Nervenfasern, in denen der stark mit Pikrocarmin gefärbte Axencylinder verdickt und das ihn umringende Mark stark gequollen und feinkörnig geworden war. Man findet ziemlich viel Blutgefässe, aber ihre Zahl ist verhältnissmässig bedeutend geringer, als bei den Präparaten der 76jährigen Frau. Ihre Wandungen lassen sich noch an einigen Stellen verfolgen, an anderen Stellen aber werden sie auf

Rechnung der runden und spindelförmigen Zellen der Neubildung gebildet. In einzelnen Gefässen ist die Wandung nur halb zerstört; einerseits kann man an der inneren Gefässfläche das Endothel klar sehen, wogegen die andere Hälfte des Gefässes zerstört, das Endothel nicht zu sehen ist und ins Gefässlumen die spindelförmigen feinkörnigen Zellen der Neubildung hineinragen. Grösstentheils erscheinen die Gefässe wie auf Quer-, so auch Längsschnitten mit stark verdickter innerer Membran — kurz, in einem Zustande der glasartigen Entartung (Hyalinosis). Die Stellen am äusseren Theile der Geschwulst, die eine deutliche Fluctuation zeigten, bieten ein anderes Bild. Schon bei makroskopischer Untersuchung des Präparates sieht man durchsichtige Herde, die bald mit blossem Auge kaum zu sehen sind und die Grösse einer Erbse erreichen. Man konnte voraussetzen, dass diese Herde ein Myxoma vorstellen, welches auch die Fluctuation ergab. Bei mikroskopischer Untersuchung erwies sich in der That, dass die durchsichtigen Herde einem Schleimgewebe entsprachen; in einer völlig durchsichtigen Grundsubstanz sieht man Zellen von bald runder, bald spindel- oder sternförmiger Gestalt, von denen mit einander anastomosirende Fortsätze abgehen. Man kann sehr gut den allmählichen Uebergang der Neubildung in schleimige Entartung verfolgen. Zuallererst werden die Räume zwischen den Spindelzellen der Neubildung immer breiter und fangen an durchzuscheinen. Die Zahl der Zellenelemente verringert sich, sie nehmen verschiedene Formen an, geben lange Fortsätze von sich, die mit einander anastomosiren, wodurch sich ein ganzes Netz feiner Fäserchen bildet. Die Blutgefässe sind wenig entwickelt. Stellenweise begegnet man bedeutenden Hämorrhagien in der Schleimsubstanz.

An anderen Stellen erscheinen neue Complicationen im Bau der Neubildung, so finden wir auf der Grenze von Hohlräumen ungemein erweiterte Lymphgefässe mit Lymphgerinnseln, und je näher zum Hohlraum, um so grösser und grösser wird ihr Lumen, so dass der Hohlraum selbst schon als Ausdruck der stärksten Lymphgefässektasie in der Neubildung erscheint.

Wir haben folglich ein complicirtes Sarkom. Einerseits trägt es den Charakter eines Bündelsarkoms (Sarcoma fasciculatum), andererseits — eines Areolarsarkoms (Sarcoma areolare), welches an einzelnen Stellen durch Schleimgewebe mit Lymphgefässektasie bis zur Bildung eines ganzen Hohlraumes (Sarcoma lymphangiectaticum) ersetzt worden ist. Als Ausgangspunkt der sarcomatösen Elemente dienten, aller Wahrscheinlichkeit nach, theils die Endothelzellen des Bindegewebes, theils dieselben Elemente der Blutgefässe.

Beide angeführte Geschwülste gehören den bösartigen Neubildungen an, aber ihr klinisches Bild ist ein ganz verschiedenes. Ziehen wir nun eine Parallele zwischen beiden. Die eine Geschwulst entwickelte sich bei Subject A, welches beinahe doppelt so alt wie B war; die Frau A ist 76, die andere B 40 Jahre alt. Die eine Geschwulst wächst ungemein rasch, die andere sehr langsam. Bei A erreichte die Neubildung in 2 Jahren dieselbe, wenn nicht eine erheblichere Grösse wie bei B, deren Neubildung sich in 8 Jahren entwickelte. Die Beziehungen der Neubildungen zum Organismus sind ebenfalls verschieden. Bei A ruft die Neubildung starke, in letzter Zeit beinahe constante Schmerzen im Ohre, in der Schläfe und im Nacken hervor, die die Kranke des Schlafes berauben, wogegen bei B die Schmerzen nach wöchentlichen Intervallen kamen und nicht lange andauerten; sie erschienen unter Einfluss von Veränderungen der Witterung, gleichzeitig mit Intercostalneuralgie in der linken Seite. Es lässt sich schwer annehmen, dass sie durch die Anwesenheit der Neubildung bedingt wurden, ihr Charakter musste alsdann ein constanterer sein, als bei A.

Der Unterschied in den Beziehungen zur Ohrspeicheldrüse und zu den Nachbartheilen ist sehr gross. Die Neubildung bei A erfasst die ganze Gegend der Ohrspeicheldrüse, sie durchdringt ihre ganze Substanz, kurz, die Neubildung hat einen diffusen Charakter; sie umfasst sogar einen Theil der Nachbartheile, das obere Viertel des Musc. sternocleidomastoideus ist von der Neubildung eingenommen. Dank dem diffusen Charakter ist die Neubildung bei A nicht das, was bei B: die sie bedeckende Haut ist verdünnt, lässt sich schwer in Falten legen, ist stellenweise mit der Neubildung verschmolzen und hat eine bläuliche Färbung angenommen. Die Lymphdrüsen am vorderen Rande des Musc. sternocl. sind geschwollen.

Ganz andere Verhältnisse der Neubildung zur Ohrspeicheldrüse und zu den Nachbartheilen sehen wir bei B. Der grössere Theil der Ohrspeicheldrüse ist unversehrt geblieben; afficirt ist nur der hintere Theil ihrer Unterpartie. Der M. sternocleidomast. bleibt unversehrt. Die Neubildung kennzeichnet sich durch grössere Beweglichkeit. Ihre Haut besitzt ganz normale Eigenschaften, ist beweglich und nicht verdünnt. Geschwollene Lymphdrüsen sind nicht zu bemerken.

Folglich ist bei der 76jährigen Frau der bösartige Charakter der Neubildung sehr scharf ausgedrückt, wogegen bei der 40jährigen Frau die Neubildung einen gutartigen Charakter hat. Es ist also auf Grund der klinischen Bilder allein dem Chirurgen die volle

Möglichkeit gegeben, bei seinen Schlüssen über den Charakter der Neubildung der 40jährigen Patientin in einen Fehler zu verfallen.

Unwillkürlich stellt sich die Frage auf, warum der bösartige Charakter der Neubildung bei der 76jährigen und nicht bei der 40jährigen Frau vorherrscht? Warum die Neubildung bei der ersten viel schneller wächst, als bei der zweiten, die beinahe zweimal jünger ist und demzufolge die productive Thätigkeit ihres Organismus auf einer viel höheren Stufe steht, als bei der 76 Jahre alten Frau? Der bösartige Charakter der Neubildung musste um so stärker ausgedrückt sein, da die 40jährige Frau sich im Anfange des Climacteriums befindet; die Menses haben nur vor 1½ Jahren aufgehört; es ist bekannt, dass der Eintritt des Climacteriums einen verstärkten Wuchs der Neubildungen hervorruft. Bei unserer Patientin ist dieser Eintritt auch nicht völlig spurlos vorbeigegangen; der Wuchs der Geschwulst wurde auch vor 1½ Jahren etwas rascher; aber das war in sehr unbedeutendem Grade ausgesprochen. Wenn wir die histologischen Bilder der einen und der anderen Neubildung vergleichen, so ist die betreffende Frage leicht zu lösen. Die Neubildung bei der 76jährigen Frau zeichnet sich durch Reichthum an Blutgefässen aus, deren Kaliber stellenweise so gross ist, dass es das ganze Gesichtsfeld (bei 3/7 Hartn.) einnimmt. Die Endothelherde mit den in ihnen gelegenen Blutgefässen finden für sich einen solchen Reichthum an Nährstoffen, dass es ganz unbegreiflich sein würde, wenn eine solche Neubildung langsam gewachsen wäre. Die Geschwulst der 40jährigen Frau dagegen besitzt eine viel geringere Zahl von Blutgefässen, ihr Kaliber ist nicht gross und erscheint dazu bedeutend verkleinert in Folge der Wucherung des Endothels und seiner hyalinen Entartung; an einigen Stellen aber hatte sich das Endothel so vermehrt, dass es sogar die Gefässe obliterirte. Die Ernährung dieser Neubildung musste demzufolge verhältnissmässig viel schwächer vor sich gehen, als bei der ersten Neubildung, deren Endothelzellen alle Bedingungen für einen stärkeren Wuchs, als die Spindelzellen des trockenen Fascicularsarkoms, finden.

Moskau, im December 1882.

Literatur.

1. Archiv für Heilkunde 1872. S. 311. — 2. Lehrbuch der pathologischen Anatomie von Birch-Hirschfeld. 2. Auflage. Erster Band. 1882. — 3. Centralbl. 1872. S. 504. — 4. Rindfleisch, Lehrbuch der pathologischen Gewebelehre. 8. Aufl. 1878. S. 108. — 5. Virchow's Archiv. Bd. 41. S. 470. Ibidem Bd. 55. S. 67. — 6. Handbuch der praktischen Chirurgie von v. Bruns. Erster Band. 1859. — 7. Virchow's Archiv. 1859. Bd. 17. S. 357. — 8. Archiv für klinische Chirurgie. Langenbeck. 26. Bd. Drittes Heft. 1881. S. 673.

X.

Aus der chirurgischen Klinik zu Breslau.

Casuistische Beiträge zur circulären Darmresection und Darmnaht.

Von

Dr. Paul Reichel,
Assistent der chirurgischen Poliklinik.

Die in dem letzten Decennium erzielten, noch stets zunehmenden günstigen Erfolge der Laparotomien, speciell der Ovariotomien verdanken wir wesentlich zwei Factoren: der strengsten Anwendung der Antisepsis und der Vervollkommnung der Operationstechnik. Den Werth letzterer hat man, wie mir scheint, — vielleicht eine Folge der Reaction gegen die Ansichten früherer Jahrzehnte, die den Erfolg ausschliesslich von der Geschicklichkeit des Operateurs abhängig dachten — in den letzten Jahren vielfach unterschätzt und die besseren Resultate einzig und allein auf Rechnung der Lister'schen Cautelen gesetzt.

Entschieden mit Unrecht! Die glänzenden Erfolge einzelner hervorragender Operateure, z. B. Spencer Wells, schon in der vorantiseptischen Zeit, verglichen mit den so traurigen Resultaten anderer Chirurgen legen ein zu beredtes Zeugniss ab, wie sehr ein glücklicher Ausgang von der persönlichen Erfahrung, manuellen Geschicklichkeit und Uebung des Operateurs abhängt. Zahlreiche experimentelle Untersuchungen der neueren Zeit, ich erinnere nur an die schöne Arbeit Wegner's: „Chirurgische Bemerkungen über die Peritonealhöhle mit besonderer Berücksichtigung der Ovariotomie", zeigen gleichfalls, wie viele andere Momente ausser der Asepsis bei Laparotomien zu beachten sind, will man einen glücklichen Erfolg garantiren.

Das freilich verdanken wir der grossen Lister'schen Entdeckung ausschliesslich, dass sie uns frei gemacht hat von der Furcht, das Abdomen zu eröffnen, dass jene kühnen Operationen, früher die Domäne einzelner Auserwählter, nunmehr ein Gemeingut sämmtlicher Chirurgen geworden sind, dass Jeder durch Sammlung eigener Er-

fahrungen in den Stand gesetzt wurde, unsere Kenntnisse über die Operationstechnik und die wesentlichen, zu beachtenden Details zu bereichern. Nur diese gemeinsame Arbeit sämmtlicher Chirurgen, die in Folge dessen so rasch angewachsene Zahl der Operationen ermöglichte einen so schnellen Aufschwung der Chirurgie der Abdominalorgane, dass wir heute die Ovariotomie bereits zu einer der bestgekannten Operationen rechnen dürfen.

Ein Gleiches können wir von den übrigen Laparotomien, in specie den Darmresectionen noch nicht behaupten. Reichen ihre ersten Anfänge auch bereits in eine frühe Zeit zurück, so ist ihre methodische Ausbildung doch erst ein Verdienst der letzten Jahre. Zwar mehrt sich die Zahl der ausgeführten Operationen und der erzielten Erfolge von Jahr zu Jahr, doch wird dieselbe voraussichtlich noch eine erhebliche Steigerung erfahren müssen, ehe wir zu feststehenden, allgemein anerkannten Regeln über die Indicationen und Technik der Darmresection gelangen werden. Freilich verdanken wir dem Thierexperimente bereits über viele wichtige Punkte Aufschluss und werden seiner auch fernerhin nicht entbehren können. Es allein genügt indess nicht, da die Bedingungen, unter denen wir beim Menschen die Darmresection ausführen, sich nur selten beim Versuche werden gleich gestalten lassen.

Zur Zeit sind wir daher noch gezwungen, auf die Operationen am Menschen zu recurriren, um durch sorgfältige Prüfung und Sichtung der möglichst genau abzufassenden Krankengeschichten zur völligen Klarstellung der Punkte zu gelangen, deren Beachtung ein sicheres Gelingen in Aussicht stellt. — Deshalb halte ich es auch heut noch für angezeigt, alle Fälle von Darmresectionen zu veröffentlichen, und zwar ohne Rücksicht auf den Ausgang der Operation. Die leidige Praxis, nur die günstig verlaufenden Fälle zu erwähnen, die unglücklichen zu verschweigen, ist um so mehr zu verwerfen, als nur die Vergleichung beider ein sicheres Urtheil über die Ursachen ermöglicht, welche an dem einen Falle den Erfolg sicherten, am anderen das Misslingen verschuldeten. Nur die volle Wahrheit kann hier zu einer klaren Erkenntniss und damit zu einem Fortschritte führen.

Dies sind die Gründe, die mich veranlassten, auch die in hiesiger Klinik operirten Fälle zu allgemeinerer Kenntniss zu bringen. Nach den Indicationen ihrer Ausführung lassen sie sich in folgende Gruppen theilen:

Circuläre Resection und Darmnaht

1. wegen Gangrän einer eingeklemmten Hernie;
2. wegen Anus praeternaturalis, resp. Fistula stercoralis;

3. wegen Invagination des Darmes;
4. zur Beseitigung eines Dickdarmcarcinoms.

Sämmtliche Fälle wurden ohne Anwendung des Sprays operirt, selbstredend unter sorgfältigster Beachtung aller anderen antiseptischen Maassnahmen.

Fall I.[1]) Frau N. aus Gr., 56 Jahre alt, litt seit 23 Jahren an einer Nabelhernie, die sich am 8. Mai 1878 incarcerirte. Der Bruch stellte einen faustgrossen, prallen Tumor dar, über dem die Haut leicht bläulich verfärbt war. Fünf Tage vor der am 18. Mai vorgenommenen Operation hatte sich bereits stercolares Erbrechen eingestellt. Die Temperatur der Extremitäten war gesunken, der Puls klein, doch fühlbar, machte 100 Schläge in der Minute. Der Incarcerationsring im Darm stellte sich bei der früh 10 Uhr ausgeführten Herniotomie bereits als brandig heraus und riss beim Hervorziehen des Darms unglücklicherweise ein. Koth und Gase strömten in grossen Mengen aus und ein Theil ergoss sich dabei in die Bauchhöhle. Dieselbe wurde sofort durch Schnitt weit eröffnet, aufs Sorgfältigste gereinigt und durch Ausspülen und Abwaschen mit carbolisirten Schwämmen nach Möglichkeit von allem ungehörigen Inhalt befreit. Darauf wurde sogleich die Exstirpation des brandigen, 21 Cm. langen Dünndarmstückes vorgenommen und die Darmenden durch die primäre circuläre Darmnaht nach Lembert mittelst Seide vereinigt. Schluss der Bauchwunde nach Reposition der genähten Schlinge und Listerverband. — Die Operation hatte 2½ Stunden gedauert.

Das Befinden der Patientin war anfangs leidlich; doch am Abend des folgenden Tages stellten sich bereits alle Zeichen diffuser Peritonitis ein und am 20. Mai früh erfolgte der Tod.

Fall II. Frau E. Schwilinsky, 55 Jahre alt, früher stets gesund, bemerkt seit 6 Wochen in der rechten Leistengegend eine kleine, sich hart anfühlende Geschwulst. Infolge Ausgleitens am 31. December 1880 vergrösserte sich dieselbe plötzlich, wurde schmerzhaft und bald traten Incarcerationserscheinungen auf: heftige Koliken, sich mehr und mehr steigerndes Erbrechen, Sistiren des Stuhlganges. Am Nachmittage des 5. Januars 1881 erfolgte die Aufnahme der Kranken auf die chirurgische Klinik, woselbst eine rechtsseitige eingeklemmte Schenkelhernie constatirt wurde. Der Leib der abgemagerten Patientin war hoch aufgetrieben, aber nicht hart oder wesentlich schmerzhaft. Unterhalb des rechten Poupart'schen Bandes befand sich im Schenkeldreieck eine an der Innenseite des Schenkels handbreit herabreichende Geschwulst, in der sich deutlich eine elastisch weiche, tympanitisch klingende obere Partie von einer festeren gedämpften, unteren

---

1) Die Fälle I, VII, VIII, XII entstammen der Privatpraxis des Herrn Medicinalrathes Professor Dr. Fischer, welcher die Güte hatte, mir seine Notizen über dieselben zur Veröffentlichung zu überlassen. — Fall VI wurde von ihm im hiesigen jüdischen Hospital operirt, und verdanke ich die hier mitgetheilten, allerdings nur kurzen Bemerkungen der Liebenswürdigkeit des in dieser Anstalt als Secundärarzt fungirenden Herrn Dr. Sandberg, dem ich hiermit öffentlich meinen Dank ausspreche.

unterscheiden liess. Das Allgemeinbefinden war mässig gut. Fieber bestand nicht. Der Puls war kräftig, machte 80 Schläge in der Minute. Zunge etwas belegt. Fäculent war das Erbrechen nicht. — Alsbald vorgenommene leichte Taxisversuche erwiesen sich ebenso erfolglos, wie warme Bäder. Da indess augenblicklich keine dringenden Erscheinungen eine sofortige Operation erheischten, wurde dieselbe bis zum nächsten Morgen verschoben und vorläufig eine exspectative Behandlung mit Opium und warmen feuchten Umschlägen eingeleitet. Das Erbrechen hörte darauf in der Nacht auf.

Bei der am 6. Januar 1881 vorgenommenen Herniotomie zeigte sich der von mehrfachen häutigen, fest verwachsenen Schichten überzogene Bruchsack bereits ganz missfarbig, nicht blutend. Seine breite Eröffnung entleerte eine ziemlich bedeutende Menge sehr übelriechenden Eiters. Als Bruchinhalt fand sich ein 5 Cm. langes, 3 Cm. breites, fettig degenerirtes, schon brandig erweichtes Netzstück, hinter welchem weiter aufwärts eine an ihrer grössten Hervorragung in der Grösse eines Markstückes gelblich verfärbte, gangränescirende Darmschlinge gelagert war. Behufs Anlegung eines Anus praeternaturalis wurde dieselbe incidirt; doch waren nach Eröffnung beide Enden der Darmschlinge nur mühsam für den eingeführten Finger durchgängig, weshalb der Bruchring sowohl am Ligamentum Gimbernati, wie am Ligamentum Poupartii nach aussen discidirt wurde. Wider Erwarten erwies sich nun die incarcerirte Schlinge nicht mit dem Bruchringe verwachsen, sondern liess sich leicht neben dem Netze hervorziehen. Die Einschnürungsfurche war bereits brandig erweicht. — Es wurde daher, da der Darm oberhalb der letzteren gesund erschien, von der Anlegung eines künstlichen Afters Abstand genommen und nach sorgfältigster Desinfection der ganzen Wunde zur sofortigen Resection der gangränösen Partie geschritten. Während der zu- und abführende Schenkel der Darmschlinge von den Fingern eines Assistenten fest comprimirt wurde, wurde das etwa 5 Cm. lange erkrankte Darmstück mit einem entsprechenden Keil aus dem Mesenterium excidirt, und nach Vereinigung der Wundränder des letzteren durch einige Knopfnähte die Darmnaht nach Lembert vorgenommen. Das vorgelagerte Netz war vorher en masse unterbunden und abgeschnitten. Die genähte Darmschlinge wurde in ziemlicher Ausdehnung in der Wunde liegen gelassen, der Bruchsack aus der Umgebung ausgelöst und im Gesunden excidirt, dann nach Einlegung eines Drainrohres die Hautwunde durch Nähte geschlossen. Darüber kam ein fest comprimirender Lister'scher Verband.

Mit leidlich gutem Pulse wurde Patientin in das erwärmte Bett gebracht. Die Temperatur war Abends 35,6, doch war der Puls kräftig, zählte 80 Schläge pro Minute. Die Behandlung bestand in Darreichung von 10 Tropfen Opiumtinctur, Eispillen, Wein. In der Nacht ging die Temperatur in die Höhe und erreichte am Morgen des 7. Januar 37,6. Der Leib war nicht schmerzhaft, das Erbrechen geschwunden, doch bestand viel Durst. Des Abends trat kalter Schweiss auf, die Extremitäten wurden kühl, der Puls kleiner und beschleunigt. Geringer Husten verursachte der Patientin Schmerzen am Rippenbogen. Der mit dem Katheter entleerte Urin war reichlich, dunkel, hatte das Aussehen eines starken Carbolurins. Trotz subcutaner Aether- und Kampherinjectionen collabirte die Kranke zusehends, wurde am 8. Januar früh 3 Uhr pulslos und starb um 5 Uhr, ohne dass Zeichen von Peritonitis eingetreten wären.

Die von Dr. Marchand am 10. Januar 1881 vorgenommene Obduction ergab folgenden Befund:

Weibliche Leiche mit etwas aufgetriebenem Unterleibe. In der rechten Leistengegend verläuft eine 11 Cm. lange, durch zahlreiche Nähte verschlossene Wunde mit glatten Rändern, deren oberes Ende ca. 5 Cm. von der Mittellinie entfernt ist. An dem unteren Ende ragt ein Drainrohr hervor. Die Umgebung der Wunde ist in grosser Ausdehnung, namentlich nach unten zu missfarbig, grünlich-grau, im oberen Theil etwas aufgetrieben und resistent. Nach Durchtrennung der Nähte weichen die Ränder der Wunde leicht auseinander; im tieferen Theil der Wunde ist etwas schmutzig gelbes Secret; im oberen Theil liegt eine mit der Wandung locker verklebte, hühnereigrosse Masse vor, welche vorn deutlich die Beschaffenheit des Netzes trägt, während der hintere Theil durch eine mit demselben locker verklebte Darmschlinge gebildet wird. — Der vorliegende Dünndarm ist sehr stark aufgetrieben und im oberen Theil des Jejunum ziemlich schlaff. In der Bauchhöhle ist keine freie Flüssigkeitsansammlung. Die Serosa der Darmschlingen ist an den Anlegungsstellen geröthet und daselbst mit streifenförmigen, gelblichen, fibrinös eitrigen Auflagerungen bedeckt. Die vorliegenden Darmschlingen sind an ihrer Hinterfläche ziemlich fest am Grunde der Wunde angelöthet durch zähe feste Auflagerungen. Am unteren Rande derselben bemerkt man eine quer verlaufende Naht, welche den ganzen Umfang des Darmrohres einnimmt und sich noch eine Strecke weit auf das Mesenterium fortsetzt. Die Wundränder, welche die Naht vereinigt, sind am centralen und peripheren Rande etwas missfarbig, graugelblich, sehr mürbe, nicht miteinander vereinigt, so dass an verschiedenen Stellen bei leichtem Druck Darminhalt heraustritt. Die Oberfläche dieses Darmstückes ist leicht geröthet und mit spärlichen Resten fibrinöser Auflagerungen bedeckt. Die Darmschlinge tritt mit dem erwähnten Stück des Netzes unter dem Ligamentum Poupartii durch eine Bruchpforte in die Bauchhöhle ein. Sie lässt sich nach Lösung der Verklebungen leicht reponiren; es zeigt sich dann die Bruchpforte für 3 Finger bequem durchgängig. Von der Bauchhöhle aus erweist sich die Bruchpforte am inneren Theile frisch erweitert, indem das Peritoneum an dieser Stelle eine noch nicht verklebte Schnittwunde zeigt. Die Erweiterung des Dünndarms setzt sich nach unten bis unmittelbar an die Bruchpforte fort. Das untere, 30 Cm. lange Stück des Ileum bis zur Valvula Bauhini ist eng. Das Peritoneum der Umgebung der Bruchpforte, wie das übrige Peritoneum, ist glatt und frei von Auflagerungen.

Patientin erlag somit einer durch Auseinanderplatzen der Naht gesetzten umschriebenen Peritonitis, die sich auf die genähte Schlinge und den Bruchkanal ausdehnte. Eine allgemeine Peritonitis war durch die rasch eingetretene Verklebung der Schlinge mit der Bruchpforte verhindert worden. Dem entspricht vollständig der klinische Verlauf, der nicht die Erscheinungen einer diffusen Bauchfellentzündung oder der acuten Sepsis, sondern die eines mehr und mehr zunehmenden Collapses darbot. Die durch die 6 Tage bestehende Incarceration und die langdauernde Operation geschwächten Kräfte der Kranken

reichten nicht mehr hin, um noch den neuen Insult der Perforation zu ertragen, obwohl dieselbe nur eine circumscripte Entzündung zur Folge hatte, um so weniger, als die Kothstauung durch die Operation, wie aus dem Obductionsbefund hervorgeht, nicht gehoben war. Bei einem besseren Kräftezustande der Kranken wäre es voraussichtlich nur zur Bildung einer Kothfistel, resp. eines widernatürlichen Afters gekommen. Freilich müssen wir bei Aufstellung einer Statistik den Todesfall nicht in die Rubrik des Collapses, sondern selbstredend in die der perforativen Peritonitis einreihen. Bedingt war die letztere augenscheinlich dadurch, dass die Operation noch in erkranktem, nicht lebensfähigen Gewebe vorgenommen worden ist, wie dies mehrfach bei primärer Darmresection und Naht wegen gangränöser Hernie beobachtet und beschrieben ist.

Fall III. Frau M. Brendel, 47 Jahre alt, wurde am 22. Februar 1881 mit einer rechtsseitigen, eingeklemmten Leistenhernie auf die Klinik aufgenommen. Sie gab an, bisher nie einen Bruch gehabt zu haben. Am 20. Februar erkrankte sie plötzlich beim Laufen auf der Strasse mit Schmerzen in der rechten Leistenbeuge, an der sich alsbald eine Geschwulst bemerkbar machte. Allmählich zogen sich die Schmerzen auch nach dem Leibe zu. Patientin musste des Nachts häufig erbrechen, doch war am Abend des 20. auf eine Eingiessung kalten Wassers noch fester Stuhl erfolgt. Die Beschwerden mehrten sich, mehrere zum Theil unter Chloroform vorgenommene Repositionsversuche blieben erfolglos, so dass die Aufnahme auf die Klinik nothwendig wurde. — Der daselbst erhobene Status ergab: Patientin ist eine Frau in mittleren Jahren, doppelseitig amaurotisch, vermag sich wegen Schmerzen nur schwer zu bewegen. Der Leib ist mässig gespannt, etwas aufgetrieben; die Zunge trocken, rissig. In der rechten Leistenbeuge, deren Haut weithin blutig sugillirt ist, bemerkt man eine birnförmige Geschwulst, die wegen allzu grosser Schmerzen nicht weiter untersucht werden kann. Der Percussionsschall daselbst ist gedämpft. Die Geschwulst fühlt sich in ihrem äusseren Theile etwas weicher an, scheint dem Leistenkanale entlang zu laufen. Pulsfrequenz 128. Temperatur 38,3. Es wurde zunächst nur Opium verordnet, ferner Eispillen und Wein. Patientin schlief in der folgenden Nacht gut, hatte kein Erbrechen, doch auch keinen Stuhl. Die Pulsfrequenz war 112. — Da indess die localen Entzündungserscheinungen zugenommen, wurde trotz der geringen Dringlichkeit der Symptome am 23. Februar früh ohne weitere Taxisversuche zur Operation geschritten.

Ein in tiefer Narkose über die Höhe des Tumors geführter, durch blutig sugillirtes Unterhautzellgewebe dringender Schnitt legte den schlaffen, aus vielen Häuten zusammengesetzten, stark suffundirten Bruchsack bloss. Aus seinen Maschen quoll ein dunkler, schmieriger, blutiger Brei, der anfangs die irrige Meinung erweckte, dass man es bereits mit dem Darm zu thun habe und es sich um eine Darmperforation handle. Da der Inhalt indess völlig geruchlos war, wurde vorsichtig in die Tiefe gegangen und dabei der Bruchsack eröffnet; Bruchwasser floss nicht aus. In ihm lag,

nirgends verwachsen, eine hämorrhagisch infarcirte, doch noch glänzende Dünndarmschlinge. Beim Vorziehen derselben nach Dilatation der Bruchpforte zeigte sich die Einschnürungsfurche an beiden Enden gelbweiss verfärbt, gangränös. Vorsichtig wurden beide Enden weiter vorgezogen und der Darm im Gesunden excidirt. Nur die zuführende Schlinge war noch etwas blutig sugillirt, indess spiegelglänzend und zeigte deutlich alle Gefässe auf der Oberfläche. Die Länge des excidirten Stückes betrug 7 Cm. Die Schlinge und der anliegende Darm waren absolut leer. Es wurde sogleich die Darmnaht angelegt. Unter Abschluss beider Schlingen durch die abklemmenden Finger des Assistenten wurde erst das Mesenterium genäht, dann die Wundränder des Darms durch die modificirte Lembert'sche Naht mit einander vereinigt. Das zuführende Ende war mässig dilatirt. Nach der Naht wurde der Darm völlig reponirt, nur wurde die genähte Schlinge durch Hinausleiten des Fadens der obersten Mesenterialnaht durch die Bauchwunde in deren Nähe fixirt. Letztere wurde nur in ihrem oberen Theile durch die Naht vereinigt. Keine Drainage. Lister'scher Verband.

Patientin, welche sich rasch von der Narkose und Operation erholte, wurde in den ersten Tagen nach derselben nur durch häufigen Singultus und Ructus gequält; die Schmerzen waren gering. Erbrechen trat gar nicht auf. Sie erhielt in dieser Zeit nur etwas flüssige Nahrung, warmen Wein und häufige kleine Dosen Opium. Bei dem am 26. Februar Abends wegen Beschmutzung des Verbandes nöthig gewordenen Wechsel desselben zeigte die Wunde ein schönes Aussehen. Der erste Stuhl erfolgte am 27. Februar Abends; in der Folgezeit war er in den ersten Wochen noch immer etwas retardirt, wurde aber dann regelmässig. Am 30. März wurde der Faden der Mesenterialnaht endlich entfernt; die Wunde war bis auf die durch den Faden bewirkte kleine Fistelöffnung vernarbt. Letztere heilte nun auch rasch und am 16. April konnte Patientin geheilt entlassen werden. Am 5. Mai 1881 stellte sich dieselbe nochmals in völligem Wohlbefinden vor.

Von grösster Wichtigkeit für den glücklichen Ausgang dieses Falles war gewiss der Umstand, dass die incarcerirte Schlinge, wie der anliegende Darm, völlig frei von Inhalt war. Es handelte sich also, womit auch das plötzliche Entstehen des Bruches übereinstimmt, um eine sogenannte elastische Einklemmung, welche zwar in Folge des hohen localen Druckes rasch Gangrän der eingeklemmten Schlinge, insbesondere der Schnürfurchen herbeiführt, bei der aber die Gefahr der raschen Weiterverbreitung der Entzündung auf die benachbarten Schlingen bei Weitem nicht so gross ist, wie bei der Kotheinklemmung. Einen wie deletären Einfluss bei letzterer die am zuführenden Ende stauenden Kothmassen auf die Darmwandung ausüben, wie rasch es zu Circulationsstörungen und Infarcirung kommt, lehren die Kocher'schen Versuche deutlich genug. — Es war also in unserem Falle möglich, die Resection und Naht in ganz gesundem Darme vorzunehmen. Von welcher Bedeutung dies für den Erfolg ist, leuchtet von selbst ein; ich komme später näher darauf zu sprechen.

Das hohe Interesse, welches der folgende Fall bietet, liegt sowohl darin, dass bei ihm zweimal die Darmresection und Naht zur Ausführung kam — das erste Mal wegen gangränöser Hernie, das zweite Mal wegen Kothfistelbildung — als dass die Ursachen, welche beidemal den Misserfolg veranlassten, ziemlich durchsichtig und in Fehlern begründet sind, welche man zur Zeit der Operation freilich noch nicht genügend als solche hatte würdigen gelernt.

Fall IV. Herr v. Schwerin, 35 Jahre alt, will bei einer militärischen Uebung einen rechtsseitigen Leistenbruch acquirirt haben. Der Bruch war sehr mobil und konnte stets leicht reponirt werden mit Ausnahme eines Males, wo Patient 8 Tage unter Incarcerationserscheinungen in der Klinik zubringen musste. Patient trug stets ein Bruchband. Trotz desselben trat der Bruch am 1. Februar 1881 Abends heraus, ohne dass ihn Patient selbst zurückbringen konnte. Bis zu seiner Aufnahme auf die Klinik am 2. Februar war Erbrechen nicht eingetreten, freilich auch kein Stuhl erfolgt. Das Abdomen war leicht aufgetrieben, auf Druck mässig schmerzhaft; die rechte Scrotalhälfte ballonmässig aufgetrieben, die Haut darüber geröthet, schon auf leichten Druck empfindlich. Die sich in den Leistenkanal hineinziehende, 16 Cm. lange und 30 Cm. im Umfange haltende Geschwulst war von ungleicher Consistenz und fühlte sich spannend an. Der Percussionsschall darüber war gedämpft. Fieber war nicht vorhanden. Die vor und im warmen Bade unternommenen Taxisversuche blieben erfolglos. Patient erhielt zunächst Opium. Obwohl auch am folgenden Tage weder Erbrechen, noch Fieber eintrat, wurde doch am 4. Februar, da das Abdomen mehr aufgetrieben und schmerzhaft erschien, die Herniotomie unternommen.

Ein Schnitt über die Bruchpforte legte den stark injicirten Bruchsack, der die Därme durchscheinen liess, frei. Bei einem nun nach Dilatation der ohnedies weiten Bruchpforte ausserhalb des Bruchsackes vorgenommenen Repositionsversuche platzte derselbe, so dass der Bruchinhalt, Dünndarm und Netz vorlagen. Bruchwasser war nicht vorhanden. Der Darm war aufgebläht, stark dunkelblauroth verfärbt, mit fibrinösen Fetzen bedeckt, machte indess noch den Eindruck der Lebensfähigkeit. Nachdem man sich nochmals von genügender Weite der Bruchpforte überzeugt, wurde die Taxis abermals versucht. Dabei riss indess der Darm ein und es quoll aus ihm an 2 Stellen eine trübe seröse, fäculent riechende Flüssigkeit. Es wurde daher sogleich die Resection der ganzen erkrankten Darmpartie beschlossen und ein an der Convexität 37 Cm., an der Concavität 29 Cm. langes Darmstück excidirt. Die Schnitte fielen in gesundes Gewebe. Während ein Assistent durch Zusammendrücken beider Darmenden mit den Fingern das Austreten von Fäces aus dem Darmlumen verhinderte, wurden nach der Mesenterialnaht die Wundränder des Darmes durch die Lembert'sche Naht vereinigt. Nach Abspülung und gründlichster Desinfection wurde die genähte Schlinge in der Wunde liegen gelassen und diese, nach Drainirung des Bruchsackes, bis auf den Theil, in dem der Darm lag, geschlossen. Darüber kam ein ausgedehnter Listerverband. Der Bruch hatte sich bei der Operation als ein congenitaler erwiesen, im Bruchsack lag der Hoden bloss.

Während Patient sich am Nachmittage und Abend des Operationstages

relativ wohl befand, traten in der Nacht Schmerzen im Unterleibe und am Nachmittage des folgenden Tages Erbrechen ein. Obwohl Flatus abgingen, hielt das letztere auch noch am nächsten Tage an und wurde in der Nacht vom 6. zum 7. Februar fäculent. Daher wurde am 7. nach Trennung der Hautnaht die prall gefüllte Darmschlinge, die bereits mit der Umgebung verklebt war, so weit gelöst, dass man neben ihr mit einem Finger zur Bruchpforte gelangen konnte; dieselbe zeigte sich indess weit genug. Es wurde daher der Darm oberhalb der Nahtlinie punctirt und dem Inhalt, der ganz dasselbe Aussehen wie das Erbrochene hatte, durch Einlegung eines Katheters Abfluss verschafft. Dennoch hielten die Beschwerden an und das Erbrechen liess erst nach, als eine am 8. Februar Abends durch den eingelegten Katheter gemachte Eingiessung viel Koth entleert hatte. Ganz schwanden das Erbrechen und die Schmerzen erst vom 10. an, nachdem durch die Darmfistel mehrere reichliche Entleerungen statt hatten. Es gingen die entleerten Massen ziemlich unverdaut, mit Galle gemischt, wenig fäculent riechend, ab. Das permanente Wasserbad, in das Patient in der folgenden Zeit gesetzt wurde, schaffte ihm grosses Wohlbehagen. Sämmtlicher Stuhl entleerte sich bis zum 23. Februar stets durch die Kothfistel. An diesem Tage erfolgte nach 2 Klystieren der erste normale Stuhl per anum. In der Folgezeit entleerte sich der Stuhl theils per anum, theils durch die Fistel. Patient fühlte sich bis auf öftere mit Koliken einhergehende Obstructionen wohl und erholte sich sichtlich. — Die ausfliessenden dünnen Kothmassen, wie die durch dieselben hervorgerufenen schmerzhaften Hautekzeme belästigten ihn indess so, dass er dringend den operativen Schluss der Fistel verlangte und sogleich in die ihm vorgeschlagene nochmalige Darmresection einwilligte.

Dieselbe wurde am 29. März 1881 ausgeführt. Der die Fistel umkreisende ovale Hautschnitt führte durch narbiges, sehr gefässreiches Gewebe in der Tiefe auf die beiden Darmenden. Das innere, abführende, sehr verschmälerte zeigte sich innig mit dem Bruchsack durch peritonitische Adhäsionen verklebt, während das obere, zuführende Ende gut beweglich war. Beim Abtragen derselben durch scharfe Scheerenschläge riss das untere, abführende Ende, da es sich nur schwer etwas vorziehen liess, unglücklicherweise vom Mesenterium ab, und es traf der ins Mesenterium fallende Schnitt so viel Gefässe, dass die Blutstillung eine bedeutende Zeit in Anspruch nahm. Die angelegten Catgutligaturen erschwerten die Mesenterialnaht erheblich und konnte dieselbe nur unvollkommen gemacht werden. Lembert'sche Seidennähte verknüpften darauf die incongruenten Darmlumina; doch blieb am abführenden Ende ein Stück, entsprechend der abgerissenen Mesenterialpartie, vom Mesenterium frei. Eine bei der Naht erfolgende kleine Muskelruptur wurde durch Längsnaht geschlossen. Nach Anlegung der Naht und gründlicher Säuberung der Darmschlingen wurden dieselben völlig in die Bauchhöhle reponirt; doch bewegte sich die genähte Schlinge nicht frei, da sie durch die peritonitischen Verwachsungen des abführenden Endes vorn fixirt wurde. In die Bruchpforte wurde ein Drainrohr eingelegt, dann die Hautwunde durch die Naht geschlossen.

Noch am Abend desselben Tages trat Erbrechen grünlicher Massen ein, das sich auch an allen folgenden Tagen trotz reichlicher Opiumgaben per clysma wiederholte. Die Kräfte des Patienten nahmen ab, der Leib

wurde aufgetrieben, und nach einem plötzlichen Anfalle sehr intensiver Schmerzen am 2. April collabirte Patient sichtlich, während alle Erscheinungen einer diffusen Peritonitis auftraten. Nachdem Patient die folgende Nacht in Agone verbracht, erfolgte am Morgen des 3. April eine Entleerung von Koth aus dem Drainrohr, welches ins Abdomen führte. Die Höhle, welche nach Dilatation der Herniotomiewunde mit dem Finger erreichbar war, wurde nochmals mit warmer Borsäurelösung ausgespült, wobei sich viel dünnflüssiger Darminhalt entleerte. Patient erholte sich indess aus dem Collaps nicht und starb um $^1/_2$1 Uhr.

Der von Dr. Marchand am 4. April erhobene Obductionsbefund lautet folgendermaassen:

Mittelgrosse, kräftige Leiche in mässigem Ernährungszustande. Der Unterleib ist etwas aufgetrieben. In der rechten Inguinalgegend verläuft in der Gegend des Leistenkanals eine 10 Cm. lange Schnittwunde, welche in ihrem mittleren Theile noch durch einige Nähte vereinigt ist. Aus dem unteren Theile ragt ein Drainrohr hervor. An ihrem oberen Ende, dessen Grund mit gelblichen übelriechenden, eiterigen Massen bedeckt ist, befindet sich ein sich nach oben in schräger Richtung in die Bauchhöhle erstreckender Kanal. — Die vorliegenden Darmschlingen sind zum grössten Theil stark aufgetrieben, namentlich das Colon transversum und die Dünndarmschlingen, die hauptsächlich nach links und oben gedrängt sind. Vom unteren Rande des Colon transversum, und zwar nach rechts, geht ein bandförmiger, von oben nach unten verschmälerter, offenbar aus dem Netz entstandener Strang nach abwärts, um sich hier in der Gegend der oberen Oeffnung des oben beschriebenen Kanales zu fixiren. Die Vorderfläche dieses Bandes ist durch zähe, fibrinös eiterige Auflagerungen mit den Bauchdecken verklebt und der nach rechts von demselben frei bleibende Raum zwischen den Bauchdecken und dem Colon ascendens ist durch schmutzig gelbe, eiterige, stark fäculent riechende und aussehende Flüssigkeit ausgefüllt. Diese Höhle erstreckt sich nach oben entlang der rechten Seitenwand bis zum Zwerchfell. Ein Theil der unteren Fläche und der rechte Rand der Leber, die in diese Höhle hineinragen, sind von einer dicken gelben Auflagerungsschicht bedeckt, die an der convexen Fläche der Leber sich nach der Mitte zu bis an das Ligamentum suspensorium erstreckt. Der mittlere Theil des rechten Leberlappens, der von dieser Masse bedeckt ist, ist beträchtlich concav eingedrückt; auch die rechte Niere, deren vordere Fläche diese Höhle zum Theil begrenzt, ist mit denselben dicken gelben Auflagerungen bedeckt. — Die stark ausgedehnten Dünndarmschlingen sind unter einander nur leicht durch gelbe fibrinöse Auflagerungen verklebt; die Serosa ist streifig geröthet, etwas rauh. Entsprechend der inneren Oeffnung des Wundkanals ist, unmittelbar unter dem daselbst fixirten Ende des Netzstranges, ebenfalls eine Darmschlinge fixirt, die dem unteren Ende des Ileum angehört. Unmittelbar in der Fortsetzung des Kanals nach oben stösst man auf eine Stelle dieser Darmschlinge, welche den Rest der Darmnaht erkennen lässt. Die Wundränder, die durch eine Anzahl Nähte vereinigt waren, sind zum Theil von einander gewichen, meist missfarbig, mehrfach eingerissen; namentlich finden sich an dem unteren Rande des oberen Endes eine Anzahl von Lücken in der Darmwand von Stecknadelkopf- bis Linsengrösse, die offenbar den ursprünglichen Nahtstellen entsprechen. Einige

von den Nähten haften noch an diesem Theile der Darmwand; der grösste Theil sitzt in dem abführenden Ende ungefähr 1 Cm. breit von der Schnittfläche, welche die ganze Wand des Darms durchtrennt hat. Das zuführende Ende ist das breitere; die Breite nimmt nach oben hin bedeutend zu, besonders am Jejunum, das, ebenso wie das Ileum, ganz mit dünnflüssigen gelben Massen erfüllt ist. Auch das abführende Ende des Ileum zwischen der Darmwunde und dem Coecum, das eine Länge von 25 Cm. besitzt, enthält ziemlich feste, ebenso gefärbte Massen, das Coecum einige noch consistentere Fäces. Das Colon ascendens und transversum ist grösstentheils leer, die Schleimhaut daselbst blass und mit dünnen Schleimmassen bedeckt. Das ganze Colon descendens, die Flexura sigmoidea und das Rectum sind mit dicken, breiigen, lehmartigen Massen gefüllt. — Die übrigen Organe sind ohne Veränderung.

Aus der Krankengeschichte erhellt, dass der unglückliche Ausgang der ersten Darmresection in diesem Falle bedingt wurde durch Incarceration der genähten und im Bruchkanal liegen gelassenen Darmschlinge. Zwar gingen nach der Operation Blähungen ab, doch weist das nach derselben andauernd zunehmende, schliesslich fäculente Erbrechen auf einen völligen Darmverschluss hin; auch ergab die Eröffnung der Hautwunde eine hochgradige Aufblähung der vorliegenden Schlinge. Allerdings wurde die Bruchpforte ziemlich weit befunden, doch wurde der gleiche Befund schon bei der Herniotomie erhoben, und doch war es zur Einklemmung und Gangrän gekommen. Wir müssen annehmen, dass eine schon vor der Incarceration bestandene enorme Ansammlung der Kothmassen im zuführenden Ende, vielleicht auch peritonitische Adhäsionen — wie sie sich bei alten Brüchen so oft finden — die den abführenden Schenkel an der Bruchpforte fixirten, das Entstehen dieses unglücklichen Zwischenfalles erleichterten. Dass die durch die Darmnaht hervorgerufene Stenosirung des Darmlumen den Eintritt einer Einklemmung begünstigte, ist gewiss nicht zu unterschätzen, doch durfte der wesentliche Fehler in dem Liegenlassen der genähten Schlinge im Bruchkanal zu suchen sein; lehrt doch auch der Obductionsbefund unseres ersten Falles, in welchem gleichfalls der Darm in der Wunde fixirt war, dass es zu einem Abfluss des Darminhaltes aus dem oberen in den unteren Schenkel nicht gekommen war.

Die der zweiten Resection folgende Perforationsperitonitis wurde durch die Ablösung des Mesenterialansatzes vom Darm verschuldet, wie nach den ausgezeichneten Untersuchungen Madelung's kaum bezweifelt werden kann. Dass jener Fehler damals unberücksichtigt blieb, darf nicht verwundern, war man doch zur Zeit der Operation in Folge der allerdings seltenen Erfolge der Invaginationsmethode

allgemein in dem Irrthum befangen, dass eine geringe Ablösung des Mesenteriums für den Verlauf ohne besonderen Belang sei.

Fall V. Frau Auguste Baumgart, 50 Jahre alt, wurde am 28. December 1879 mit einer seit dem 22. eingeklemmten rechtsseitigen Cruralhernie auf die Klinik aufgenommen. Patientin war nur mässig genährt, klagte über heftige Schmerzen im Unterleib spontan, wie auf Druck. Der Leib war aufgetrieben und gespannt. In der rechten Leistengegend unterhalb des Poupart'schen Bandes befand sich eine wallnussgrosse, elastisch harte, auf der Unterlage nicht verschiebliche, sehr schmerzhafte Geschwulst. Ohne weitere Taxisversuche wurde sogleich zur Herniotomie in der üblichen Weise geschritten. Nach vorsichtiger Durchtrennung mehrerer bindegewebiger Schichten gelangte man auf einen, sich gespannt anfühlenden Tumor, der noch von einer mit Gefässen durchzogenen, sonst aber sehnig aussehenden Membran bedeckt erschien. Da bisher kein Bruchwasser abgeflossen war, hob man dieselbe vorsichtig mit der Pincette faltenförmig in die Höhe und incidirte sie. Der Schnitt eröffnete einen Hohlraum, aus dem eine glasige, trübe, gelbrothe, mit Blut untermischte Flüssigkeit quoll, ohne eine Spur eines fäculenten Geruches. Nach Erweiterung des Schnittes zeigte sich der Hohlraum mit Schleimhaut ausgekleidet, erwies sich also als der Darm selbst. Der mit ihm fest verwachsene Bruchsack liess sich nur mit grosser Mühe von ihm ablösen. Nachdem dies gelungen, wurde die Einklemmung durch einen tiefen Schnitt in das Ligamentum Gimbernati gehoben. Die Darmöffnung wurde in die Hautwunde eingenäht und so eine Kothfistel angelegt. Nach Einführung eines Katheters in das zuführende Ende entleerte sich sehr viel Darminhalt.

Patientin erholte sich rasch von dem Eingriff. Die Wunde reinigte sich, doch wandelte sich die Kothfistel in einen Anus praeternaturalis um; aller Stuhl floss durch denselben ab; wiederholte Eingiessungen in das Rectum vermochten keine Stuhlentleerung per anum zu erzielen. Auch gelang es nicht, von der Fistel aus in das abführende Ende zu gelangen, also den Sporn zu fassen und irgendwie zu beseitigen. Da der fortwährende Kothausfluss durch die Fistel die Kranke sehr belästigte, blieb somit die Darmresection und Darmnaht als das einzige Auskunftsmittel übrig. Dieselbe wurde am 22. Februar 1880 vorgenommen.

Bald nach Umschneidung der Fistelöffnung und Abpräpariren des Darms zeigte sich ein kleines Lumen, das in das abführende Darmende führte. Beide Schenkel waren durch eine breite, etwa die halbe Circumferenz des Darms umfassende Brücke mit einander verbunden, doch war der Sporn so lang, dass er das untere Ende vollständig verlegt hatte. Beide Schenkel wurden circulär angefrischt und durch Lembert'sche Naht mit einander vereinigt. Durch einen durch das Mesenterium gelegten Faden wurde die genähte Schlinge in der Bauchwunde fixirt. Listerverband.

Der Heilungsverlauf war sehr glatt. In der Nacht vom 3. zum 4. Tage nach der Operation erfolgte der erste Stuhl, dem am nächsten Tage noch mehrere folgten. Die genähte Schlinge zeigte sich bei dem am 5. Tage vorgenommenen ersten Verbandwechsel mit plastischem Exsudat bedeckt; die Secretion war äusserst gering. Die Schlinge zog sich allmählich zurück,

die Wunde vernarbte völlig und am 8. April 1880 konnte Patientin geheilt aus der Anstalt entlassen werden.

Fall VI. Hirsch Holz aus Poln.-Wartenberg, 61 Jahre alt, litt seit Jahren an einem Leistenbruch, der sich am 4. December 1879 plötzlich incarcerirte. Alle Repositionsversuche, auch in Narkose vorgenommen, blieben erfolglos. Daher wurde Patient am 7. December nach Breslau in das Fränkel'sche Hospital gebracht. Bei der Aufnahme in dasselbe fieberte Patient bereits etwas; die Hernie war ausserordentlich schmerzhaft und die Haut über ihr bläulich verfärbt, so dass der Verdacht rege wurde, dass der Bruch schon brandig sei. Die am 8. December daselbst von Herrn Medicinalrath Professor Fischer vorgenommene Herniotomie bestätigte diese Ansicht, und es wurde ein Anus praeternaturalis angelegt, indem die beiden Darmenden nach Resection des 15 Cm. langen gangränösen Darmstücks in die Hautwunde eingenäht wurden. Die Heilung erfolgte ohne Reaction und wurde Patient am 14. März 1880 nach Hause entlassen, kehrte aber bereits am 1. April in die Anstalt zurück, um sich der Operation des künstlichen Afters zu unterwerfen. — Letztere wurde nach vorbereitender Cur Mitte April mittelst circulärer Anfrischung beider Darmenden und Vereinigung derselben durch die Lembert'sche Seidennaht versucht. Die Darmlumina waren wegen sehr bedeutender Inactivitätsatrophie des unteren Darmendes sehr different, die Naht daher sehr erschwert. Dementsprechend kam es nach der Operation zu Erscheinungen von hochgradiger Stenose, die Naht hielt nicht und es kam abermals zur Bildung eines Anus praeternaturalis. Die Operationswunde heilte und wurde Patient am 7. Juli 1880 wieder entlassen. — Einige Wochen später ging derselbe an Inanition zu Grunde.

Fall VII. Frau Cohn, 32 Jahre alt, sonst gesunde, kräftige Frau, litt seit 15 Jahren an einer rechtsseitigen Schenkelhernie. Dieselbe klemmte sich am 1. November 1880 ein; es trat Erbrechen auf, das am 5. Tage fäculent wurde. Bei der am 10. November in der üblichen Weise vorgenommenen Herniotomie war der vorliegende Dünndarm an dem Incarcerationsringe brandig, liess sich indess, ohne einzureissen, hervorziehen. Das brandige Stück wurde in einer Länge von 9 Cm. excidirt und die Darmenden in die Bauchwunde eingenäht, so dass ein Anus praeternaturalis entstand. — Unter offener Behandlung war der Wundverlauf ganz glatt, doch war das Allgemeinbefinden der Kranken stets getrübt. Sie hatte keinen Appetit, magerte mehr und mehr ab, hatte Neigung zu Diarrhöen. Es wurde daher am 17. October 1881 zum Schluss des widernatürlichen Afters durch die circuläre Darmresection und Darmnaht geschritten. Nach Freipräpariren der beiden Darmschlingen wurden von jeder Seite noch 3 Cm. Darm entfernt, dann die angefrischten Enden durch Lembert'sche Seidennaht mit einander verknüpft. Die genähte Schlinge wurde völlig reponirt, dann die Bauchwunde durch die Naht geschlossen. Listerverband. Die in Morphium-Chloroformnarkose vorgenommene Operation hatte $^5/_4$ Stunden gedauert. — Der Wundverlauf war ungestört. In den ersten Tagen erhielt Patientin kleine Gaben Opium, knappe Kost. Der erste Stuhl erfolgte am 10. Tage. Die Nähte wurden am 14. Tage entfernt. Patientin stellte sich später noch einmal vor, klagte nur über Obstipationen, war indess sonst gesund.

Fall VIII. Frau Sch. in Posen, 61 Jahre alt, hatte seit 30 Jahren einen Nabelbruch, der schliesslich die Grösse einer Mannsfaust erreicht hatte und sich am 1. November 1881 einklemmte. Am 8. November trat Kotherbrechen auf. Die im Bade, wie in der Chloroformnarkose wiederholt gemachten Repositionsversuche blieben erfolglos und machten am 9. November die Operation nothwendig. Die incarcerirte Darmschlinge war brandig und musste in einer Länge von 16 Cm. excidirt werden. Durch Befestigung beider Darmenden in der Wunde wurde ein künstlicher After angelegt, dessen operativer Schluss, nachdem die Wunde gut geheilt war, am 12. Januar 1882 versucht wurde. Die Fistel wurde oval ar umschnitten, die Darmenden gelockert, vorgezogen und von jedem Ende noch 4 Cm. resecirt; dann wurde die circuläre Darmnaht mit Seide nach Czerny angelegt, der Darm reponirt, die Bauchwunde bis auf eine Oeffnung für ein Drainrohr vereinigt. Listerverband. Opium. — Am 2. Tage nach der Operation traten heftige Leibschmerzen und Erbrechen auf; die Beschwerden nahmen zu und boten in den nächsten Tagen das deutliche Bild des Ileus dar. Es wurden daher einige Nähte der Bauchwunde entfernt; die genähte Darmschlinge erwies sich als adhärent; durch Oeffnung der Darmnaht an einer kleinen Stelle wurde eine Kothfistel angelegt. — Anfänglich entleerte sich nun aller Koth durch die Fistel, später stellte sich auch Stuhl durch den After ein; die Fistel verkleinerte sich mehr und mehr und war Ende October 1882 ohne operativen Eingriff bei leichter Compression durch ein Bruchband geheilt. — Patientin litt noch viel an Obstruction und Flatulenzkoliken, war sehr mager und starb Ende des Jahres an einer Pneumonie.

Fall IX. Henriette Werner, 30 Jahre alt, wurde am 31. October 1881 mit einer rechtsseitigen eingeklemmten Inguinalhernie der Klinik zugeführt. Nach ihrer Angabe hatte sie den Bruch vor 5 Jahren nach einer Entbindung acquirirt, nie ein Bruchband getragen, konnte indess den häufig austretenden Bruch stets leicht reponiren. Am 28. October fühlte sie sich unwohl und bekam Erbrechen. Erst hierbei soll der Bruch ausgetreten sein und sich eingeklemmt haben. — Patientin war kräftig, aber von sehr leidendem Aussehen, der Leib sehr aufgetrieben, gegen jede Berührung äusserst schmerzhaft. Ueber dem rechten Poupart'schen Bande befand sich eine etwa 10 Cm. lange, 5—6 Cm. breite, ebenso hohe, nicht verschiebliche Geschwulst von harter Consistenz. Die Haut darüber war stark geröthet, von der Unterlage nicht abhebbar. — Bei der sogleich vorgenommenen Herniotomie zeigten sich die tiefer liegenden Schichten des Unterhautbindegewebes missfarbig, desgleichen der Bruchsack, bei dessen Eröffnung sich nur wenig Bruchwasser entleerte. Den Bruchinhalt bildete eine in einer Ausdehnung von 2 Cm. Länge und Breite gangränöse kurze Darmschlinge. Durch eine die Haut und das Mesenterium durchdringende Naht wurde dieselbe in der Hautwunde fixirt, eröffnet und dann offen liegen gelassen.

Patientin erholte sich rasch; es entleerten sich reichliche Kothmengen und bei gutem Allgemeinbefinden reinigte sich das vorliegende Darmstück rasch von den anhängenden Fetzen. Im November entleerte sich aller Koth nur durch die Fistel und rief in der Umgebung derselben ein Ekzem hervor. Im December erfolgte zweimaliger Stuhl per anum, sonst stets durch den widernatürlichen After.

Am 16. Januar 1882 wurde zum Schluss desselben durch die circuläre

Darmresection geschritten. Nach vorheriger Durchspülung des zuführenden Endes und Entleerung aller Fäcalmassen wurde die Fistel elliptisch umschnitten, die Darmenden freipräparirt und hervorgezogen. Unter Compression beider Enden durch die Hände eines Assistenten wurde ein etwa 5 Cm. langes Darmstück mit entsprechendem Keil aus dem Mesenterium resecirt. Nach Unterbindung zweier spritzender Gefässe wurden das Mesenterium mit Catgut, dann die Darmwundränder mittelst zweireihiger Seidennaht vereinigt; darauf wurde die genähte Schlinge reponirt und ein Nahtfaden durch die Hautwunde nach aussen geleitet. Nach Abschnürung des Bruchsackes am Bruchsackhalse wurde in den liegenbleibenden Bruchsack ein Drainrohr gelegt, dann die Hautwunde geschlossen. Listerverband.

Während sich Patientin in den ersten 2 Tagen nach der Operation, in denen sie fast nichts zu sich nahm, subjectiv und objectiv völlig wohl befand, bekam sie am Nachmittage des 3. Tages zwei Stunden nach Genuss von einer Tasse Milch und zwei Eiern heftige Kolikschmerzen und Erbrechen von Magen- und Duodenalinhalt. Die Schmerzen wiederholten sich im Monat Januar fast jeden Nachmittag und konnten nur durch grössere Gaben von Morphium und Opium gelindert werden. Bei dem nach 5 Tagen vorgenommenen ersten Verbandwechsel zeigte sich die Wunde geheilt. Das Drainrohr wurde gekürzt, die Nähte entfernt und nur ein einfacher Borsalbe-Salicylwatteverband angelegt. In der folgenden Nacht hatte Patientin die erste, doch nur sehr geringe und schwierige Kothentleerung. Reichlicher Stuhlgang erfolgte erst vom 28. Januar ab nach hohen Eingiessungen und blieb dann regelmässig. Vom 1. Februar an besserte sich das Befinden der Kranken ausserordentlich. Die Wunde war bis auf eine der Drainöffnung entsprechende Fistel geheilt. Koth trat durch dieselbe nicht aus. Auch sie schloss sich allmählich, doch sehr langsam, so dass Patientin erst Mitte April, doch völlig geheilt, mit einem Bruchbande entlassen werden konnte.

Die ziemlich bedeutenden Stenosenerscheinungen bilden in der Krankengeschichte dieses Falles ein hervorstechendes Moment und finden ihre Erklärung in der gerade hier sehr ausgiebig vorgenommenen Einstülpung der Wundränder durch die Naht. — Dass sie indess keine Seltenheit sind, geht aus zahlreichen Literaturangaben hervor. Die Stenose gleicht sich allmählich aus und kennzeichnet sich später nur noch durch eine meist bleibende Neigung zu Obstructionen.

Fall X. Auguste Böhm, 34 Jahre alt, erkrankte am 3. Juni 1882 plötzlich, nachdem sie, auf dem Bauche liegend, aus einer Grube Wasser geschöpft, mit Schmerzen im Unterleibe; es stellte sich häufiges Erbrechen ein; der Leib wurde aufgetrieben und straff gespannt. Die Schmerzen nahmen zu und zwangen die Kranke am 4. Juni Hülfe im Hospitale nachzusuchen, woselbst sie zuerst auf die medicinische Klinik gelegt wurde. Daselbst wurde nur eine starke Auftreibung und ausserordentliche Schmerzhaftigkeit des Leibes, speciell in der Magengegend, constatirt. Erst am Abend des 7. Juni bemerkte man einen Tumor in der rechten Inguinalgegend, den man bei dem gleichzeitig bestehenden Kotherbrechen und der

Stuhlverstopfung als Hernie ansprach. Patientin wurde daher am 8. Juni der chirurgischen Klinik überwiesen.

Die daselbst am 9. Juni in der üblichen Weise vorgenommene Herniotomie ergab, dass der Bruchsack, wie die in demselben liegende Dünndarmschlinge bereits brandig waren. Letztere war an zwei linsengrossen, an der Convexität der Schlinge gelegenen Stellen gangränös; an einer derselben war es bereits zur Perforation gekommen. Bei Ablösung der Schlinge von dem Bruchsack kam man in die ungemein enge Bruchpforte, aus der sich nach mehrfachen Discisionen nur der abführende Schenkel des Bruches mit Leichtigkeit vorziehen liess, während der zuführende nur schwer beweglich und in der Tiefe fixirt erschien. Beim Hervorziehen riss er am Einschnürungsringe ein, ohne dass indess, da die Schlinge vollkommen leer war, fäcale Massen aus dem Ringe ausflossen. Trotz nochmaliger Discision der Bruchpforte liess sich der zuführende Schenkel nur so weit vorziehen, dass der Darm hinter dem Einklemmungsringe durchschnitten und das Ende in die Bauchwunde eingenäht werden konnte. Das abführende Ende wurde nach Resection des an der Convexität 12 Cm. langen gangränösen Stückes gleichfalls in die Wunde genäht. Nach Einführung eines Gummirohres in den zuführenden Schenkel und Einspülung von lauem Wasser entleerte sich viel Koth.

Patientin erholte sich rasch und befand sich in dem vom 10. Juni an angewendeten permanenten Wasserbade sehr wohl. Aller Stuhl entleerte sich zum Anus praeternaturalis, zu dessen Beseitigung durch die Darmresection nach gründlicher Entleerung des Darms durch Abführmittel und Ausspülungen mit dreiprocentiger Borsäurelösung am 17. Juli geschritten wurde.

Beide Darmenden lagen, das zuführende nach aussen, das abführende nach innen, fest mit der Umgebung verwachsen in der Leistengegend und liess sich in beide ohne Mühe ein Finger einführen. Nach ovalärer Umschneidung der Narbe wurden die beiden Enden aus der Umgebung freipräparirt, beweglich gemacht und unter provisorischem Darmabschluss durch Fingerdruck sammt einem Mesenterialkeil excidirt. — Trotzdem bei der Herniotomie das zuführende Ende stark fixirt erschien, liess es sich jetzt leicht vorziehen. Die etwas ungleichen Schenkel des Mesenterialkeiles wurden durch Einschlagungen und Naht vereinigt, nächstdem die Darmwunde durch Czerny'sche Etagennaht mit Seide geschlossen. Völlige Reposition der genähten Schlinge. Naht und Drainage der Hautwunde. Während der Operation war auch nicht eine Spur von Koth aus den Darmenden ausgeflossen.

Patientin fühlte sich am Abend des Operationstages, wie am folgenden, ganz wohl. Am Abend des 19. Juli, wie am 20. zeigten sich geringe Erscheinungen von Stenosirung des Darmlumens, die durch Morphium bekämpft wurden. Am 26. erfolgte der erste Stuhlgang spontan. Beim Verbandwechsel wurden die Nähte entfernt und das Drainrohr gekürzt. Von da an war das Befinden gut, der Stuhlgang geregelt; Unterleibsbeschwerden fehlten. Am 2. August bildete sich unter Fiebererscheinungen und starken Kolikschmerzen in der Unterbauchgegend ein Abscess, der nach Anwendung feuchtwarmer Umschläge spontan aufbrach und ausser dickem Eiter ungefähr einen Kaffeelöffel voll Koth entleerte. Die Abscesshöhle

heilte allmählich aus, doch blieb bis zum October eine kleine Kothfistel bestehen, die sich erst nach Ausstossung eines längeren Seidenfadens schloss. — Während sich Patientin im Monat November völlig wohl befand und nur noch wegen ungünstiger äusserer Verhältnisse behufs Aufbesserung ihres Ernährungszustandes im Hospital verweilte, bekam sie plötzlich am 16. December nach sehr häufigen diarrhoischen Stuhlgängen am vorangehenden Tage heftige diffuse Schmerzen über den ganzen Leib. Derselbe war nicht aufgetrieben, auf Druck nicht empfindlich. Erbrechen trat nicht ein. Die Temperatur stieg auf 39,4. Am folgenden Tage sank dieselbe zwar wieder zur Norm, doch blieb das übrige Befinden unverändert. Der auffallend comatöse Zustand der Kranken zwang zur Aussetzung der angewendeten Opiate. — An der Stelle der alten Kothfistel kam es nun abermals zum Aufbruch und Kothaustritt. Am 18. December wurde, da seit dem 15. kein Stuhl erfolgt war, eine hohe Eingiessung versucht, die indess nicht gelang, da das Gummirohr sich stets etwa 10 Cm. über dem Eingang abknickte. — Das Sensorium der Kranken wurde immer mehr benommen und starb dieselbe in der Nacht vom 19. zum 20. December. Erbrechen war während der ganzen Zeit nicht eingetreten. Eine Indication zu einem operativen Eingriff lag daher nicht vor.

Die von Dr. Krafft am 21. December vorgenommene Obduction ergab folgenden Befund:

Kleine weibliche Leiche in dürftigem Ernährungszustand. Das Abdomen ist aufgetrieben. In der rechten Regio inguinalis verläuft, 6 Cm. von der Mittellinie beginnend, in der Höhe des Ligamentum Poupartii eine horizontale Narbe, in deren Mitte eine Fistelöffnung in die Tiefe führt. Bei Eröffnung der Bauchhöhle findet sich diese Fistel mit eiterig fäcalen Massen angefüllt. Die sämmtlichen Abdominalorgane zeigen an ihrem Serosaüberzuge einen mehr oder minder dicken, eiterig fibrinösen Belag. — Die Schlingen des Dünndarms sind sämmtlich unter einander mehr oder minder fest verklebt. Eine derselben ist ausserordentlich erweitert, zeigt Verdickung ihrer Wandung, äusserst starke Injection der Serosa und adhärirt in der rechten Fossa iliaca sehr fest mit der Bauchwand durch eine breite pseudoligamentöse Verbindung von der halben Dicke eines kleinen Fingers, welche sich am Rande des kleinen Beckens in der Gegend der oben erwähnten Operationswunde inserirt. Im Centrum dieses Pseudoligamentes findet sich eine fistulöse Communication zwischen dem Darmlumen und dem Centrum der erwähnten Wunde. Unterhalb dieser bandförmigen Adhäsion ist das Darmlumen sehr stark verengt und lässt die Spuren der vor 6 Monaten ausgeführten Darmnaht erkennen. Das abführende Ende ist gleichfalls sehr verschmälert, biegt nach einer kurzen Strecke um und communicirt durch eine dem erwähnten Pseudoligament fast gegenüberliegende, mässig weite Fistelöffnung mit dem zuführenden Ende unmittelbar oberhalb der Nahtstelle. An dieser selbst, dicht neben dem Ansatz jener breiten, mehrfach erwähnten Adhäsion zeigt der Darm eine kleine, nach der Peritonealhöhle führende Perforationsöffnung. Die zuführenden Darmschlingen sind enorm durch Kothmassen ausgedehnt.[1])

1) Das betreffende Obductionsprotocoll ist leider unvollständig, nur zur Hälfte vorhanden. Ich habe daher die zweite Hälfte hier so wiedergegeben, wie sie mir

Der beschriebene Fall steht in seiner Art einzig da, insofern als in keinem der bisher in der Literatur verzeichneten Fälle der Tod so spät nach der Darmresection und doch in unmittelbarer Folge derselben eintrat. — Es ist nicht ganz leicht, den Obductionsbefund mit dem klinischen Symptomencomplex in Einklang zu bringen. — Bereits in den ersten Tagen nach der Darmnaht deuteten die auftretenden Koliken auf eine Stenosirung des Darmlumens, erzeugt durch die das ohnedies etwas verschmälerte abführende Ende noch mehr einengende, doppelreihige Darmnaht. Die vor der Nahtstelle sich anstauenden Kothmassen führten zur Entstehung einer circumscripten Nekrose oder eines kleinen Abscesses in der Darmwand an einer Nahtstelle — worauf der ausgestossene Seidenfaden hinweist — und, da eine adhäsive Peritonitis den Entzündungsherd abkapselte, zur Bildung einer Kothfistel. Indem sich durch letztere ein Theil des Darminhaltes während der folgenden Wochen entleerte, wurde eine Ausdehnung der stenosirten Stelle und des abführenden Endes verhindert. Vor Schluss der Kothfistel — so muss man annehmen — vielleicht aber auch gleichzeitig mit der Entstehung dieser, bildete sich die Communication mit dem abführenden Ende oberhalb der Nahtstelle aus, so dass nun ein Theil des Kothes durch diese Fistel abfloss. Indem sich letztere durch narbige Zusammenziehung verkleinerte, vielleicht auch unter Einwirkung eines Diätfehlers, mag es dann im December zu einer erneuten hochgradigen Kothstauung gekommen sein, die das Wiederaufbrechen der Kothfistel und die Perforation nach der Abdominalhöhle zur Folge hatte. — Ich gestehe gern, dass diese Deutung viel Hypothetisches enthält, doch scheint sie mir am besten den klinischen Verlauf zu erklären.

Es kann die Frage aufgeworfen werden — und es wurde dieselbe damals auch in hiesiger Klinik mehrfach erwogen und erörtert — ob man beim Auftreten jener bedrohlichen Erscheinungen im Monat December hätte operativ eingreifen sollen, resp. ob ein solcher Eingriff einen Erfolg gehabt hätte. — Die plötzlich in erneuter Heftigkeit auftretenden Koliken, das Sistiren des Stuhles, das Wiederauf-

in der Erinnerung vorschwebte, immer im Anhalt an die vollständig vorhandene, durch die Section festgestellte Diagnose. Letztere lautete: Peritonitis universalis faeculenta et purulenta e perforatione partis ilei. Stenosis pergravis ilei post resectionem propter herniam incarceratam VI mensibus ante factam. Fistula stercoralis ejusdem regionis communicans cum vulnere resectionis. Fistula inter partem superiorem ilei ejusdem regionis et partem inferiorem in loco suturae. Perforatio ilei juxta cohaesionem illam in regione vulneris e coprostasi pergravi. Hyperplasia levis lienis. Perisplenitis. Perihepatitis purulenta. Ecchymoses pleurae dextrae. Oedema pulmonum. Hydrops meningeus. Oedema cerebri.

brechen der Kothfistel liessen einen Darmverschluss annehmen, doch fehlte zum Bilde der inneren Einklemmung eines der wichtigsten Symptome, das Erbrechen, bis zum Ende. Dieses Fehlen machte es wahrscheinlich, dass es sich nur um einen vorübergehenden Ileus stercoralis handele, der durch Eingiessungen, Opiate u. s. w. zu beheben sein würde. Als sich aber herausstellte, dass von diesen Mitteln ein Erfolg nicht zu hoffen, waren die Erscheinungen der diffusen Peritonitis bereits so ausgeprägt, dass an eine Laparotomie nicht mehr gedacht werden konnte. Eine solche hätte auch, wie die Obduction lehrte, schon am ersten Tage jener Erscheinungen wenig Aussicht auf Erfolg geboten. Denn es ist mit ziemlicher Sicherheit anzunehmen, dass bereits an diesem Tage die Perforation in das Abdomen erfolgte und jenen ganzen Symptomencomplex hervorgerufen habe. Der Ausbruch einer allgemeinen Peritonitis wäre somit auch durch die Operation, ganz abgesehen von den grossen Gefahren derselben bei dem Schwächezustande der Kranken, kaum zu verhüten gewesen.

Fall XI. Heinrich Ziegler, 16 Jahre alt, acquirirte im October 1881 einen rechtsseitigen Leistenbruch, der sich im April 1882, obwohl Patient stets ein Bruchband trug, einklemmte. Bei der im Lazareth zu Polnisch-Lissa vorgenommenen Herniotomie erwies sich der Darm bereits gangränös und zwang zur Anlegung eines Anus praeternaturalis, der sich nach 8 Wochen in eine Kothfistel umwandelte. — Bei Aufnahme des Kranken auf die chirurgische Klinik am 1. November 1882 zeigte sich oberhalb des rechten Ligamentum Poupartii eine Kothfistel, aus welcher die Darmschleimhaut mässig prolabirte; dieselbe war stets mit einem glasigen Schleim bedeckt, ihre Umgebung durch ein chronisches Ekzem gewulstet und geröthet. Von der Fistel aus zog nach dem rechten Hodensack eine irreponible Geschwulst. Patient hatte regelmässig Stuhl per anum; nur sehr wenig Koth ging durch die Fistel ab. Der Ernährungszustand des Kranken war ausgezeichnet.

Nachdem das Ekzem durch tägliche Bäder und Borsalbe zur Heilung gebracht, der Darm durch Abführmittel und Ausspülungen entleert war, wurde am 17. November 1882 die Darmresection unternommen. Nach Umschneidung der Fistel und Freipräpariren des Darmes zeigte sich, dass ausser ihm noch eine grosse Menge Netz vorlag, das in den Hodensack hinabstieg. Es wurde hervorgezogen, war aber an zwei Stellen mit dem Fundus des Bruchsackes adhärent. Auch der Darm war stellenweise durch Adhäsionen so fest verlöthet, dass seine Auslösung nur sehr schwierig gelang. Nach Beendigung derselben sah man, dass die Fistel an der Vorderwand einer Dünndarmschlinge gelegen war, in deren Schenkel man bequem mit dem Finger gelangte. Eine auffällige Spornbildung war nicht zu bemerken. Beide Schlingen wurden unter Abschluss des Darms durch Fingerdruck des Assistenten resecirt, im Ganzen etwa 9 Cm. an der Concavität gemessen, nebst entsprechendem Mesenterialkeil. Nach Naht des Mesenteriums

wurden die beiden Darmenden, von denen das zuführende noch stark mit Adhäsionen behaftet war, durch die doppelreihige Czerny'sche Seidennaht vereinigt. Vor Reposition der genähten Schlinge wurde das in einen 15—20 Cm. langen Strang verwandelte Netz nach Massenligatur abgetragen. Bei der Darmnaht erwiesen sich weder die beiden Darmlumina sehr verschieden, noch wurde die Operation durch Ausfluss von Kothmassen gestört. Der Darm wurde vollständig reponirt, der Netzstumpf in der Wunde liegen gelassen. Naht der Bauchwunde. Listerverband.

Der Wundverlauf war ganz reactionslos. Die Wunde heilte binnen wenigen Tagen primär linear. Am 26. November erfolgte der erste Stuhl. Erscheinungen von Stenose des Darms traten, abgesehen von zeitweiser geringer Obstipation, gar nicht auf. In den ersten 3 Tagen nach der Operation hatte Patient so gut wie gar keine Nahrung zu sich genommen. Nachdem sich auch die Drainageöffnung geschlossen, konnte Patient bereits am 20. December völlig geheilt entlassen werden.

Der glänzende Verlauf dieses Falles entspricht völlig den so überaus günstigen Bedingungen, unter denen die Operation unternommen wurde. Es handelte sich um einen im blühenden Alter stehenden Kranken von kräftiger Körperconstitution; der Darm war, wenn auch durch Adhäsionen an die Bauchwand geheftet, doch vollständig gesund, die Lumina des zu- und abführenden Endes nicht different, die Darmschlingen von ihrem Inhalt fast völlig entleert. Dass unter diesen Umständen der Erfolg nicht ausbleiben konnte, ist eigentlich selbstverständlich; auch würde ich diesen Punkt nicht so besonders hervorheben, wenn man nicht von anderer Seite diese Fälle zu wenig beachtete und zögerte, die Consequenzen aus ihnen zu ziehen, die sich mit unabweisbarer Bestimmtheit daraus ergeben, nämlich die Lehre, stets vor Ausführung der Darmnaht die möglichst günstigen Bedingungen zur Heilung zu schaffen. — Ich komme bald im Zusammenhange auf diese Momente nochmals zu sprechen.

Fall XII. Frau L. in L., 53 Jahre alt, erkrankte am 5. Januar 1880 unter den Symptomen des Darmverschlusses. Patientin war eine sehr elende, dürftig ernährte Frau, hatte nie an einem Bruch gelitten; auch zur Zeit der Erkrankung waren sämmtliche Bruchpforten frei. Es trat Erbrechen ein, das schliesslich deutlich fäculent wurde. Am Tage der Operation, dem 15. Januar, war der Kräftezustand der Kranken bereits stark gesunken, die Körpertemperatur war herabgesetzt, die Stimme heiser, der Puls äusserst klein. — In der Morphium-Chloroformnarkose wurde das Abdomen durch einen Schnitt in der Linea alba vom Nabel bis zur Symphyse eröffnet. Es fand sich sogleich die kranke Partie. Der grösste Theil des Dünndarms war mässig collabirt, seine obere Partie stark gebläht. Eine Schlinge von 23 Cm. Länge war durch einen derben, bandartigen Adhäsionsstrang, der sich durch die ganze Bauchhöhle zog, abgeknickt und abgeschnürt. Nach Durchtrennung des Stranges zeigten sich die Schnürfurchen beiderseits brandig, doch nicht perforirt. Die gangränöse Schlinge

wurde sogleich excidirt und die Darmenden durch Lembert'sche Seidennaht miteinander vereinigt. Toilette der Bauchhöhle. Versenkung des Darms in das Abdomen. Schluss der Bauchwunde. Listerverband. Die Operation hatte 1¾ Stunden gedauert.

Patientin erholte sich von der Operation nicht, collabirte mehr und mehr und starb in der der Operation folgenden Nacht.

Fall XIII. Caroline Jaretzki, 27 Jahre alt, soll bis zu ihrer 11 Wochen vor der Aufnahme in die Anstalt stattgefundenen Entbindung stets gesund gewesen sein, klagte seit letzterer häufig über Magenkrampf, der sich aber stets schnell beseitigen liess. Am 6. December 1881 empfand sie plötzlich die heftigsten Kolikschmerzen, die sie fortwährend laut aufschreien liessen. Das verordnete Opium, resp. Morphium blieb ohne Wirkung. Jede zu sich genommene Speise oder Flüssigkeit erbrach Patientin nach kurzer Zeit; nur vorübergehend soll sie grosse Quantitäten genossener Buttermilch bei sich behalten haben. Am 8. December trat zum ersten Male Kotherbrechen auf und wiederholte sich in den nächsten Tagen mehrmals, während die Kräfte der Kranken mehr und mehr schwanden. Am 10. December wurde Patientin der Klinik überwiesen, woselbst sofort die Operation vorgenommen wurde. Bei ihrer Aufnahme war die sonst sehr kräftig und stark gebaute Kranke bereits pulslos; der Leib war aufgetrieben, bei der Apathie der Kranken nicht sehr schmerzhaft. Die Operation wurde in einem gut durchheizten Zimmer ausgeführt. Nachdem die Extremitäten mit Barchentbinden eingewickelt waren, wurde das Abdomen in der Linea alba eröffnet. Die Därme quollen sofort vor, und zwar zeigten sich die nach dem Magen zu gelegenen Schlingen diesseits der Ileocöcalklappe stark aufgebläht, die jenseits derselben nach dem After zu gelegenen collabirt. Etwa 2 Cm. oberhalb der Klappe fand sich der Darm invaginirt. Bei vorsichtigem Zuge am invaginirten Stücke und unter Zurückstülpung des invaginirenden gelang es, eine fast fusslange Darmschlinge mit zugehörigem Mesenterium hervorzuziehen. Dieselbe war in toto dunkelblauroth verfärbt, an dem Umschnürungsringe, wie an mehreren anderen Stellen gangränös; in der Mitte einer gangränösen Stelle befand sich eine kleine Perforationsöffnung. Unter Compression des Darmes vor und hinter dem invaginirten Stücke wurde dasselbe excidirt und vom Mesenterium abgelöst. Die Blutung war hierbei nur sehr gering. — Das Mesenterium wurde durch winklige Zusammenlegung der beiden Hälften genäht, dann die Darmlumina durch Lembert'sche Naht vereinigt. Während der Resection resp. Naht floss aus der Perforationsstelle, wie dem abführenden Ende eine geringe Menge flüssigen Kothes; derselbe wurde sofort abgewischt und der Darm abgespült. — Gegen Ende der Nahtanlegung wurde trotz sofortigen Nachlassens des Chloroforms, Einleiten künstlicher Athmung und Aetherinjectionen die Respiration der Kranken bedeutend langsamer und flacher. Es wurde daher die Bauchwunde schleunigst genäht und der Verband angelegt. Trotz weiterer künstlicher Respiration und Anwendung von Excitantien wurden die spontanen Athemzüge seltener und blieben dann ganz aus. Patientin starb am Schluss der Operation. — Da der Radialpuls derselben bereits bei Beginn nicht mehr zu fühlen war, waren nur sehr geringe Chloroformdosen verabreicht worden. — Die Section wurde verweigert.

Die Chancen für einen günstigen Ausgang der Operation waren in diesem Falle bei dem erschöpften Kräftezustande der Patientin von vornherein höchst geringe; dieselbe bildete gewissermaassen nur den letzten verzweifelten Versuch, das fliehende Leben zu erhalten. Und doch kann ich mich bei genauer Erwägung der einzelnen Umstände des Gedankens nicht erwehren, dass Patientin vielleicht doch noch hätte gerettet werden können, hätte man von der Darmnaht Abstand genommen und sich mit der Fixation der Darmwundränder in der Hautwunde, der Anlegung eines künstlichen Afters, begnügt! Jede Viertelstunde, welche die Operation länger dauerte, steigerte bei der hochgradigen Erschöpfung der Kranken die Gefahr; der Eingriff der Darmnaht selbst, die bei derselben nöthigen Bewegungen und unvermeidlichen Quetschungen des Darmes fügten ein weiteres Moment hinzu, die schon äusserst herabgesetzte Herzkraft völlig erlahmen zu lassen. Ist es also so unwahrscheinlich, dass Patientin, die erst am Schlusse der Operation starb, sich beim Wegfall dieser ungünstig wirkenden Factoren doch noch hätte erholen können?

Zum Schlusse sei es mir gestattet, noch über den weiteren Verlauf eines Falles von Darmresection zu berichten, die bereits im Februar 1881 in der hiesigen Klinik wegen Carcinom des Dickdarms bei einer Frau Windschiegel mit glücklichem Erfolge ausgeführt wurde. Da der Fall in der Dissertationsschrift des Hrn. Dr. Koehler bereits ausführlich publicirt und in der „Deutschen medicinischen Wochenschrift", wie im „Centralblatt für Chirurgie" referirt ist, verweise ich bezüglich der damaligen Krankengeschichte hierauf, wie auf mein unten folgendes kurzes Referat.

Patientin hatte sich nach ihrer Entlassung bis auf zeitweise geringe Leibschmerzen ganz wohl gefühlt. Am 5. Juni 1882 suchte sie indess abermals die Klinik auf wegen eines seit einigen Wochen entstandenen, bei der Aufnahme markstückgrossen Recidivs im unteren Winkel der Narbe, am Sitze der alten Fistel. Es wurde die Excision dieses Tumors, der auf den Darm überzugreifen schien, versucht, eventuell durch eine zweite Darmresection. Nach Umschneidung des Knotens in der Bauchwand, bei der sehr früh das Peritoneum auf der rechten Seite eröffnet wurde, präsentirten sich im Grunde zwei Dickdarmschlingen, mit denen das Carcinom verwachsen war. Der Versuch, es vom Darm abzulösen, misslang. Beide Schlingen schienen durch peritonitische Adhäsionen mit der Bauchwand verklebt. Da eine Darmresection an zwei verschiedenen Stellen bei der — da es sich um ein Carcinom handelte — ohnehin ungünstigen Prognose zu gewagt erschien, wurde die Hautwunde nach Exstirpation des Tumors in den Bauchdecken durch die Naht geschlossen. — Die Wunde heilte primär lineär, so dass Patientin, die sich völlig geheilt glaubte, am 11. Juli wieder ent-

lassen werden konnte. Während der ganzen Zeit ihres Aufenthaltes in der Klinik hatte sie an Retardation des Stuhles und zeitweisen Leibschmerzen zu leiden.

Am 23. October liess sich die Kranke abermals auf die Abtheilung aufnehmen, da die Digestionsstörungen zugenommen hatten und Fisteln in der Narbe entstanden waren. — Der Leib war aufgetrieben und auf Druck sehr schmerzhaft. Um den Nabel herum fand sich eine schmerzhafte, in der Tiefe nicht bewegliche, etwa doppelthandtellergrosse Geschwulst, die sich weiter nach links als nach rechts erstreckte. Zwischen Nabel und Symphyse war eine eitrig-serösen Inhalt secernirende Fistel. Der Allgemeinzustand der Kranken war ziemlich gut; Patientin hatte Appetit, genoss freilich vorzugsweise flüssige Nahrung. Der Stuhlgang war regelmässig, ab und zu durch Ricinusöl unterstützt. Im November verschlechterte sich das Befinden der Kranken, sie bekam Kolikschmerzen und im Anfang December bildete sich unter der Fistel ein Abscess, der zum Aufbruch kam. Ende des Monats kam es zu erneuter Fistelbildung in der Mitte zwischen Symphyse und Nabel, die sich in einen völligen Anus praeternaturalis verwandelte. Die anfänglich hierdurch gemilderten Koliken traten bald von Neuem auf; es gesellten sich Symptome von Peritonitis hinzu und am 9. Januar 1883 erlag Patientin ihren langen Leiden.

Die von Dr. Krafft ausgeführte Obduction ergab folgenden Befund: In der Medianlinie des Bauches finden sich fünf fistulöse Gänge, deren unterer zwanzigpfennigstückgross ist. Die Umgebung der Fisteln ist in der Ausdehnung eines Fünfmarkstückes eingezogen, dunkelbraunroth, eingetrocknet, ebenfalls von missfarbiger Beschaffenheit. Weiter nach oben strahlt in der Medianlinie bis dicht gegen die Nabelgegend reichend eine weissgraue Narbe aus, während nach beiden Seiten hin ebenfalls narbige Strahlen ziehen. Das Abdomen ist mässig aufgetrieben. Die Organe des oberen Abschnittes der Bauchhöhle zeigen sich nach Eröffnung derselben in ihrer Serosa im Wesentlichen frei von frischen Veränderungen, während sich von der Nabelgegend an abwärts mehrfache Verlöthungen der Bauchorgane unter einander und Abkapselung grösserer eitrig-fibröser Massen vorfinden. — Das Netz zeigt im rechten Abschnitt laterale Adhärenz mit der vorderen Peritonealwand, während es in seinem linken unteren Abschnitt sowohl mit dieser, als mit mehreren Ileumschlingen pseudomembranöse Verlöthungen bildet und einen grossen, nahezu runden, abgekapselten Hohlraum abschliessen hilft, der etwa doppelfaustgross und links von der Medianlinie gelegen ist. Die mittleren Partien des Netzes sind retrahirt. — Das Jejunum lässt in seinem Anfangstheile in der Ausdehnung von 90 Cm. keine Veränderungen wahrnehmen, während der sich hier anschliessende Theil in der Gegend des linken hinteren Randes des kleinen Beckens fest mit den umgebenden Darmschlingen verwachsen ist. — Nach Herausnahme der Abdominalorgane erwiesen sich sämmtliche Organe des kleinen Beckens, sowie die zunächst gelegenen Dünndarmschlingen, ebenso das Coecum mit dem Processus vermiformis fest miteinander verwachsen. Der untere Theil des Colon descendens und die Flexura sigmoidea sind in dieses feste, durch fibröse Massen verlöthete Packet mit eingeschlossen. Der untere und mittlere Theil der Flexur liegen der vorderen Bauchwand an, sind mit derselben fest verlöthet und ziehen von der Seite her der Medianlinie zu.

Nach Oeffnung des Dickdarmes, der Flexur und des Rectums bemerkt man, 13 Cm. über dem Anusringe beginnend, eine krebsige Geschwulstbildung, die zum grössten Theile stark erweicht ist und das Darmrohr ringförmig umgreift, das unter dieser Stelle verengert und gerade noch für den Zeigefinger durchgängig ist. — Das die Flexur umgebende Gewebe ist sehr derb infiltrirt. Die ulcerirte Innenfläche dieses Abschnittes zeigt vielfache missfarbene, hahnenkammförmige Wulstungen, die in die fistulöse Höhle hineinragen. Man gelangt durch die erwähnten Bauchdeckenfisteln mit einer Sonde direct in die Ulcerationshöhle hinein.

Vergleichen wir die trotz der besseren Erfolge der letzten Jahre noch verhältnissmässig ungünstigen Resultate der Darmresection beim Menschen mit den so überaus glänzenden beim Thiere, beachten wir die Verschiedenheit der Erfolge verschiedener Operateure bei scheinbarer Gleichartigkeit der Fälle, andererseits wiederum die erheblich besseren Ergebnisse der wegen Anus praeternaturalis unternommenen Darmresectionen im Vergleich mit den wegen gangränöser Hernie Operirten, so werden wir zu dem Schlusse gedrängt, dass diese verschiedenen Erfolge ebenso sehr in der Verschiedenartigkeit der einzelnen Krankheitsfälle, wie in Fehlern der Operationstechnik begründet seien, in der Vernachlässigung anscheinend geringfügiger, in Wahrheit aber für den Erfolg entscheidender Details der Operation.

Eine gewisse Garantie für den glücklichen Ausgang unseres Thuns schafft uns erst eine genaue Kenntniss aller der Umstände, die im einzelnen Falle den günstigen Erfolg gefährden können. Der sicherste Weg, diese kennen zu lernen, schien mir eine genaue Durchsicht und Vergleichung aller bereits veröffentlichten Fälle, um so mehr, als es schon in einigen der wenigen oben mitgetheilten Fälle gelang, den Misserfolg auf solche Fehlerquellen zurückzuführen. — Ich studirte also die bisher, freilich oft nur sehr ungenau publicirten Krankengeschichten, soweit mir dieselben zugänglich waren, im Original; nur bei dem kleineren Theile beschränkte ich mich auf Referate, und zwar immer mit Rücksicht darauf, welche besonderen Umstände in jedem Falle den glücklichen, resp. ungünstigen Ausgang herbeigeführt hatten. Ist auch die Zahl dieser Fälle bisher noch zu klein, um alle in Betracht kommenden Fragen mit Bestimmtheit zu entscheiden, so genügt sie doch schon, um über die meisten wichtigeren Punkte zu einem sicheren Urtheil zu gelangen.

Ich bin mir wohl bewusst, dass die Resultate, die sich mir ergeben haben, durchaus nicht viel Neues enthalten, halte ihre Mittheilung indess deshalb für wünschenswerth, weil eine übersichtliche Zusammenstellung und Prüfung aller hier in Erwägung zu ziehender

Fragen auf Grund der statistischen Ergebnisse meines Wissens nach bisher nicht existirt.

Ehe ich aber hierzu übergehe, sei es mir gestattet, die Statistiken Madelung's[1]) und Rydygier's[2]) durch kurze Referirung der erst nach ihrer Veröffentlichung publicirten Fälle zu vervollständigen.

A. Fälle von Darmresectionen wegen Anus praeternaturalis, resp. Fistula stercoralis.

1. 1880. Socin (Jahresbericht über die chirurgische Abtheilung des Spitals zu Basel während des Jahres 1880. Referat im C. f. Chir. 1881. Nr. 30), Anus praetern. bei einer 65jährigen Frau. Resection des perforirten Darmstückes. Vereinigung der incongruenten Lumina durch 14 Lembert'sche Seidennähte. Excision des entsprechenden Mesenterialabschnittes und Naht des Mesenteriums. Nach der Operation collabirte die Kranke und starb nach 15 Stunden. Bei der Section findet sich im kleinen Becken einige röthliche Flüssigkeit, ferner blutiger Inhalt im Magen und Extravasate im Darm, Peritoneum, subserösen Zellgewebe, Lungenembolie.

2. 22. Febr. 1880. Fischer, Anus praeternat. bei einer 50jährigen Frau, während einer Herniotomie wegen eingeklemmter Hernie entstanden. Darmresection. Lembert'sche Naht. Die genähte Schlinge wird durch einen Faden in der Wunde fixirt. Heilung.

3. April 1880. Fischer, Anus praetern. bei einem Mann von 61 Jahren, angelegt bei einer 4 Monate früher wegen brandiger Leistenhernie ausgeführten Herniotomie. Bedeutende Lumendifferenz. Anfrischung beider Darmenden und Lembert'sche Seidennaht. — Nach einigen Tagen Kothfistelbildung, die sich in einen bleibenden Anus praeternaturalis umwandelt. Tod einige Wochen später an Inanition.

4. 17. Oct. 1880. Fischer, Anus praetern. bei einer 32jährigen Frau, angelegt bei Herniotomie einer gangränösen Cruralhernie. Resection von 6 Cm. Darm. Lembert'sche Seidennaht. Reposition. Heilung.

5. Tauber (Verhandlung. der deutsch. Gesellschaft f. Chir. XI. Congress), Anus praeternaturalis, durch einen ungeschickten Operationsversuch entstanden. Sieben Monate später Laparotomie. Resection eines 32 Cm. langen Darmstückes. Darmnaht. Nahtmethode, Lumendifferenz nicht erwähnt. Tod am 3. Tage unter peritonitischen Erscheinungen. Die Obduction ergibt eine hochgradige Verengerung des zuführenden Endes durch Faltenbildung in demselben, die nur den Durchtritt eines dünnen Bleistiftes gestattet.

6. 1881. Novaro (Giorn. dell' accad. di med. di Torino 1881. Nr. 12. Refer. im Centralbl. für Chir. 1882. Nr. 21), Anus praetern. durch Vereiterung einer rechtsseitigen Inguinoscrotalhernie, entstanden bei einem 40jäh-

1) Ueber circuläre Darmnaht und Darmresection. Langenbeck's Archiv für Chirurgie. Bd. XXVII.

2) Ueber circuläre Darmresection mit nachfolgender Darmnaht. Berliner klin. Wochenschrift. 1881. Nr. 41—43.

rigen Manne. Laparotomie. Der zuführende Darm dick, wie ein Colon, der abführende bandartig, durch strangförmiges Gewebe spitzwinklig geknickt. Trennung der Stränge; provisorische Catgutligatur; Ablösung des Darmes; Excision von je 2 Cm. Darm, am oberen Schenkel quer, am unteren schräg; trotzdem ist noch Zwickelbildung erforderlich. Naht nach Czerny mit Catgut. Nach Lösung der provisorischen Ligaturen bemerkte Novaro, dass der untere Schenkel 3 Mm. weit vom Mesenterium entblösst war. Trotzdem Verschluss der Bauchwunde mit Fixation des Darmes in der Nähe der Wunde mittelst dreier Catgutnähte. Drainage der Bauchhöhle. Ausschabung des Anus praeternaturalis. Doppelte Naht der Bauchwand. Drainage. Listerverband. Tod am 3. Tage. Section ergibt rechtsseitige Pneumonie, circumscripte Peritonitis in der Gegend der Operationswunde, 2 Cm. lange Diastase der Naht in der Insertion des Mesenteriums.

7. 1881. Juillard (Revue médicale de la Suisse romande 1882. Nr. 8. Refer. im Centralbl. f. Chir. 1882. Nr. 41), Anus praeternaturalis, nach Einklemmung einer Cruralhernie entstanden. Zweijähriges Bestehen. Darmresection. Heilung. Der erste Stuhl erfolgte am 8. Tage.

8. 1881. Juillard (ibidem), Anus praetern. nach Einklemmung einer Inguinalhernie, besteht seit 2 Monaten. Darmresection. Heilung. Erster Stuhl am 7. Tage. Das untere Darmende war in der Bauchhöhle frei beweglich und bis auf eine stecknadelkopfgrosse Oeffnung verschlossen.

9. 29. März 1881. Fischer, Anus praetern. bei einem 35jährigen Manne, entstanden durch Punction des zuführenden Endes einer Darmschlinge, an der wegen gangränöser Hernie die Darmresection und Darmnaht ausgeführt war. Die Punction war bedingt durch Ileuserscheinungen. — Umschneidung der Hautränder der Fistel. Das zuführende Ende ist gut beweglich, das abführende sehr verschmälert und fest mit dem Bruchsack verwachsen, lässt sich daher nicht vorziehen. Bei Resection der Darmenden mit der Scheere reisst das untere Ende vom Mesenterium ab. Lembert'sche Seidennähte verknüpfen die incongruenten Darmenden, doch bleibt dabei ein Stück des abführenden Endes vom Mesenterium entblösst. Reposition des Darmes; das untere Ende bewegt sich indess wegen der Adhärenz nicht frei. Drain in die Bruchpforte. Naht und Drainage der Hautwunde. — Tod am 5. Tage an Perforationsperitonitis.

10. 12. Jan. 1882. Fischer, Anus praeternat., bei einer 62jährigen Frau wegen gangränöser Nabelhernie 10 Wochen vorher angelegt. Excision von 8 Cm. Darm. Seidennaht nach Czerny. Reposition. Ileuserscheinungen machen am 3. Tage post operationem das Eröffnen der Naht und Anlegen einer Kothfistel nöthig. Letztere schliesst sich später spontan. Heilung. Am Ende des Jahres erfolgte der Tod an Pneumonie.

11. 16. Jan. 1882. Fischer, Anus praeternat. bei einem 30jährigen Mädchen, angelegt bei Herniotomie einer brandigen, eingeklemmten rechtsseitigen Inguinalhernie. Sechs Wochen nachher ovaläre Umschneidung des künstlichen Afters. Hervorziehen beider Enden; Abschluss derselben durch Assistentenhände; Resection eines 5 Cm. langen Dünndarmstückes mit entsprechendem Mesenterialkeil. Naht des Mesenteriums. Zweireihige Darmnaht nach Czerny mit Seide. Reposition. Ein Nahtfaden wird aus der

Bauchwunde zur Fixation der genähten Schlinge herausgeleitet. Abschnürung des Bruchsackhalses; Bauchdeckennaht; Listerverband. — Auftreten von Koliken in den ersten zehn Tagen, dann normaler Stuhl. Heilung.

12. 17. Juli 1882. Fischer, Anus praeternat. bei einer 34jährigen Frau nach Herniotomie einer gangränösen Inguinalhernie. Nach 6 Wochen Darmresection. Ovale Umschneidung der Fistel. Provisorischer Verschluss des Darmes durch Fingerdruck. Anfrischung der etwas ungleichen Darmenden. Darmnaht nach Czerny mit Seide. Völlige Reposition. Naht der Hautwunde, Listerverband. — Geringe Erscheinungen von Darmstenose. Am 16. Tage Kothfistelbildung, die sich nach 3 Monaten schliesst, nach weiteren 2 Monaten aber bei gleichzeitigem Auftreten peritonitischer Erscheinungen wieder aufbricht. Tod an eitriger Peritonitis infolge Perforation des Darmes oberhalb der hochgradig stenosirten Nahtstelle.

13. 11. Nov. 1882. Bergmann (Deutsche med. Wochenschrift. 1883. Nr. 1), H., Knabe von 16 Jahren, litt seit Januar 1879 an einem Anus praeternaturalis, der aus einer wegen Ileuserscheinungen angelegten Kothfistel entstanden war. Nach mehreren vergeblichen Versuchen, denselben durch Lappenbildung zu schliessen, wird am 11. Nov. 1882 die Laparotomie gemacht. Der Anus praetern. sass an der Einmündungsstelle des Dünndarmes in den Dickdarm. Entwickelung des durch viele Adhäsionen fest verlötheten zu- und abführenden Endes. Anlegung provisorischer Bauchnähte zur Verhinderung weiteren Eingeweideprolapses. Elliptische Anfrischung des Defectes in der Darmwand. Darmnaht nach Czerny mit 60 Seidennähten der Art, dass der Dünndarm nachher von unten, wo sonst der Blinddarm sitzt, in das Colon einmündet. Ueber provisorischen Darmverschluss ist nichts erwähnt. Reposition. Reinigung und Desinfection der Peritonealhöhle. Umschneidung der Fistelöffnung in der Bauchwand. Naht der Bauchwunde. Sublimatgazeverband. Heilung. Nur in den ersten Tagen bestanden Schmerzen, nie Fieber. Am 10. Tage erster Stuhl nach Oelklystier. Am 20. Tage verliess Patient das Bett, hatte von da an regelmässig Stuhl.

14. 17. Nov. 1882. Fischer, Fistula stercoralis nach Herniotomie einer gangränösen eingeklemmten Inguinalhernie bei einem 16jährigen Knaben. Fistel ist lippenförmig. Sporn besteht nicht; hingegen ist ausserdem noch ein scrotaler Netzbruch vorhanden. Umschneidung der Fistel. Auslösung des Netzes aus dem Bruchsacke; Freilegen der sehr adhärenten Darmenden. Resection eines an der Concavität 9 Cm. langen Darmstückes. — Darmnaht nach Czerny mit Sonde. Abtragen des Netzes nach Massenligatur. Völlige Reposition der genähten Schlinge. Der Netzstumpf wird in der Wunde liegen gelassen. Hautnaht. Listerverband. — Sehr glatte, reactionslose Heilung.

15. 1882. Bardeleben erwähnt kurz (Discussion über den Bergmann'schen Vortrag, „Zur Behandlung des widernatürlichen Afters", in der Berliner medicinischen Gesellschaft. Berlin. klin. Wochenschr. 1883. Nr. 15) einen durch Darmresection und Darmnaht von ihm behandelten Fall von Anus praeternaturalis, der mit Tod an Peritonitis endete. Die Nahtstelle war sufficient.

B. Fälle von Darmresectionen wegen eingeklemmter gangränöser Hernien.

1. 1877. Viertel (Deutsche med. Wochenschr. 1877. Nr. 10), Hernia cruralis incarc. gangraen. bei einer 56jährigen Frau. Herniotomie. Dilatation der Bruchpforte. Vorziehen der incarcerirten Darmschlinge und provisorische Fixation beider Schenkel mit je einer Silbernaht an die Hautränder der Wunde. Resection eines 3 Cm. langen Darmstückes nebst Mesenterialkeil. Darmnaht durch 15 Seidennähte nach Lembert. Mesenterialnaht. Reposition. Der obere Wundwinkel wird durch eine Silbernaht geschlossen. Sonst bleibt die Wunde völlig offen. Kein Verband. Heilung.

2. 18. Mai 1878. Fischer, Hernia umbilicalis incarc. gangraenosa bei einer 56 Jahre alten Frau. Beim Hervorziehen der brandigen Schlinge reisst der Darm an der Schnürfurche und fliesst Darminhalt in das Abdomen. Nach Reinigung desselben sofortige Resection von 21 Cm. Darm. Lembert'sche Darmnaht. Reposition. Tod am 2. Tage post operationem an Peritonitis.

3. 6. Jan. 1881. Fischer, Hern. crur. incarc. gangr. bei einer 55jährigen Frau. Herniotomie. Débridement des Bruchringes. Resection eines 5 Cm. langen Darmstückes unter provisorischem Abschluss beider Enden durch Assistentenhände. Darmnaht nach Lembert. Die Darmschlinge bleibt in der Wunde liegen. Hautnaht. Drainage. Listerverband. Tod am 2. Tage an Perforationsperitonitis.

4. 4. Febr. 1881. Fischer, Hernia scrotalis congenita incarc. gangraen. bei einem 35jährigen Manne. Herniotomie. Primäre Darmresection und Darmnaht nach Lembert. Das resecirte Stück ist in der Convexität 37 Cm., in der Concavität 29 Cm. lang. Der Darm bleibt in der Wunde liegen. Der Bruchsack wird drainirt, die Wunde bis auf den Theil, in dem der Darm liegt, durch die Naht geschlossen. Listerverband. — Vom 2. Tage an treten Erscheinungen von hochgradiger Darmstenose auf. Daher wird am 3. Tage die Wunde wieder eröffnet. Die vorliegende Darmschlinge war prall gespannt. Da man die Bruchpforte weit genug fand, wurde sie oberhalb der Nahtstelle punctirt und ein Katheter in sie eingeführt. Es entwickelte sich ein bleibender Anus praeternaturalis.

5. 23. Febr. 1881. Fischer, Hern. inguin. incarc. gangr. bei einer 47jährigen Frau. Herniotomie. Resection einer 7 Cm. langen Darmschlinge. Die incarcerirte Schlinge, wie der anliegende Darm waren völlig frei von Inhalt. Mesenterialnaht. Darmnaht nach Lembert, grösstentheils zweireihig. Reposition. Die oberste Mesenterialnaht wird nach aussen geleitet. Hautnaht nur im obersten Theil der Wunde. Keine Drainage. Listerverband. Am 4. Tage erster Stuhl. Heilung.

6. 1881. Molodenkow und Minin (Wratsch 1881. Nr. 38. Centralbl. für Chir. 1881. Nr. 46), Hern. inguin. incarc. gangraen. bei einem 21jährigen Manne. Herniotomie. Resection des bereits an zwei Stellen perforirten Darmstückes. Lostrennung des Mesenteriums vom resecirten Stücke nach vorheriger Unterbindung in 4—5 Partien. 25 Lembert'sche Catgutnähte vereinigen die Schnittenden des Darmes. Exstirpation des Bruchsackes und äussere Naht. Drainage der Bauchhöhle; Auswaschen derselben mit fünfproc. Borwasser. Verband. Vom 3. Tage an regelmässiger Stuhl. Heilung.

7. 1881. Roser (Centralbl. für Chir. 1881. Nr. 52), Hern. crur. incarc. gangraen. Darmresection. Zweireihige Darmnaht. Reposition. Tod nach 42 Stunden an Ileus infolge klappenförmiger Verengerung des Darmes an der genähten Stelle.

8. 1881. Åman (Hygiea XLIII. 12. Svenska läkaresälssk. försh. S. 315. Schmidt's Jahrbücher. 1882. Bd. 192. Nr. 12. S. 266), Hern. crur. incarc. gangr. bei einer 63jährigen Frau. Provisorische doppelte Ligatur beider Darmenden und Durchschneidung des Darmes zwischen je zwei Ligaturen; Excision eines Mesenterialkeiles. Mesenterialnaht; vorderes und hinteres Blatt des Mesenteriums werden gesondert genäht. Wegen grösseren Lumens des abführenden Endes wird das zuführende oval angefrischt. Darmnaht nach Czerny mit 16 Nähten. Die Suturen in der Serosa werden nicht zu fest zugezogen, um eine Einstülpung des zuerst angelegten Saumes zu verhüten. Reposition. Einlegen eines Drainrohres in den Bruchring. Naht der äusseren Wunde. Listerverband. Tod nach 17½ Stunden. — Nach dem Ergebniss der Section nimmt Åman an, dass der Tod die Folge von nach der Operation eingetretener Peritonitis war. Die mittelst der Naht vereinigten Darmenden waren durchaus agglutinirt und bildeten eine in das Darmlumen hineinragende Falte.

9 und 10. 1882. Fulles (The medical record. 1882. Vol. XXII. Nr. 16. Refer. im Centralbl. für Chir. 1882. Nr. 52) theilt ganz kurz 2 Fälle gangränöser Schenkelhernien mit, die nach Resection der gangränösen Darmstücke genasen.

11 und 12. 1882. Bardeleben (s. oben) machte zweimal die circuläre Darmnaht nach Resection bei gangränöser Hernie. Beide Male erfolgte der Tod an Peritonitis noch vor Ablauf von 36 Stunden.

C. Darmresectionen zur Entfernung von Neubildungen des Darmes.

1. 24. Febr. 1881. Fischer, Carcinoma coli descendentis bei einer sehr heruntergekommenen 34jährigen Frau. Schnitt in der Linea alba. Vorziehen der stark geblähten Dünndarmschlingen. An der Uebergangsstelle des Colon descendens in die Flexura sigmoidea fühlt man einen Tumor. Derselbe wird aus der Peritonealhöhle gehoben und vor die Bauchwand gelagert. Oberhalb von ihm wird der Darm quer durchtrennt. Es entleeren sich etwa fünf Eiterbecken voll zähflüssigen Kothes, dennoch gelingt die Reposition der Dünndarmschlingen erst nach zweimaliger Punction mit feinem Troicart. Excision einer 7 Cm. langen carcinomatösen Partie des Colon descendens. Trotz geringeren Lumens des abführenden Endes gelingt die Vereinigung durch Czerny'sche Etagennaht (Seide) ohne Zwickelbildung. Mesenterialnaht. Die genähte Schlinge wird in den unteren Wundwinkel dislocirt und dort durch einen Nahtfaden fixirt. Naht der oberen drei Viertel der Bauchwunde; das untere Viertel wird, mit Peritoneum umsäumt, offen gelassen. Lister'scher Verband. — Patientin, fast pulslos vom Operationstisch getragen, erholt sich ziemlich schnell. Am nächsten Tage erster Stuhl. Am 7. Tage Bildung einer Kothfistel, die sich nach 3 Monaten schliesst. Heilung. Patientin stirbt am Recidiv nach 1¾ Jahren.

Ein von Nicolaysen (Nord. med. Archiv. Bd. XIV. Heft 2. Nr. 13. Refer. im Centralbl. für Chir. 1882. Nr. 36) vom Rectum aus durch Darm-

resection operirtes Carcinom des S-romanum — es erfolgte Heilung — fällt ebenso wenig in den Bereich unserer Abhandlung, wie die in seiner Schrift, „Drainirung der Peritonealhöhle" erwähnten Fälle Bardenheuer's.

D. Fälle von Darmresectionen bei innerer Einklemmung.

1. 15. Jan. 1880. Fischer, Abknickung einer 23 Cm. langen Dünndarmschlinge durch eine bandartige Adhäsion bei einer 53jährigen Frau. Wegen Gangrän der Schnürfurchen sofortige Resection und Naht des Darmes. Tod erfolgt in der folgenden Nacht an Collaps.

2. 4. Dec. 1881. Leisrink (Langenbeck's Archiv f. Chir. Bd. XXVIII. S. 768), innere Einklemmung bei einem 10jährigen Knaben, seit 14 Tagen bestehend, bedingt durch Axendrehung des Darmes um einen offen gebliebenen Ductus omphalo-meseraicus. Schnitt in der Linea alba. Die Därme sind stark mit einander verlöthet. Beim Lösen des Ductus reisst der Darm an den gangränösen Schnürstellen ein und es fliesst Koth in die Bauchhöhle, der durch Schwämme möglichst weggewischt wird. Resection des 14 Cm. langen, eingeschnürten Darmstückes nach provisorischer Ligatur durch Seidenfäden. Stumpfe Ablösung des Mesenterialansatzes. Mesenterialnaht. Darmnaht nach Czerny. Reposition. Naht der Bauchwunde. Verband mit Watte und Heftpflaster. — Patient ist am Ende der Operation pulslos. Nach Aetherinjectionen hebt sich der Puls wieder, doch bleibt Patient im Collaps und stirbt nach 6 Stunden. — Die Section ergab keine Peritonitis, völligen Schluss der Darmnaht.

3. 10. Dec. 1881. Fischer, Invagination des Darmes an der Ileocöcalklappe bei einer 27jährigen Frau. Als Patientin auf den Operationstisch gelegt wurde, war der Radialpuls bereits nicht mehr zu fühlen. Schnitt in der Linea alba. Die Darmschlingen fallen sofort vor. Das fast fusslange invaginirte Darmstück wird hervorgezogen; es erweist sich brandig und bereits an zwei Stellen perforirt. Resection desselben. Darmnaht. Reposition. Aeussere Naht. — Am Schluss der Operation werden die Athemzüge der Patientin langsamer und trotz Aetherinjectionen erfolgt der Tod.

Unter Hinzurechnung dieser eben referirten Fälle zu den in den Statistiken Madelung's und Rydygier's aufgeführten finden wir also in der Literatur erwähnt:

37 Fälle von circulärer Darmresection mit folgender Darmnaht behufs Beseitigung eines Anus praeternaturalis resp. einer Fistula stercoralis; darunter

21 Heilungen,
2mal Bildung einer bleibenden Kothfistel,
14mal tödtlicher Ausgang;

56 Fälle wegen gangränöser Hernie mit
24 Heilungen,
3maliger bleibender Kothfistelbildung,
29 Todesfällen;

10 zur Exstirpation bösartiger Neubildungen des Darms vorgenommene Resectionen mit 5 Todesfällen;

8 wegen Darmverschluss operirte Fälle mit nur 2maligem glücklichen Erfolg und

10 bei Verletzungen des Darms unternommene Resectionen mit 4maligem tödtlichen Ausgang.

In Summa: 121 Darmresectionen mit 58 Todesfällen und 5maligem Bestehenbleiben einer Kothfistel. In einem Falle ist der Ausgang unbekannt.

Ausserdem trat unter den geheilten Fällen noch 13mal vorübergehende Kothfistelbildung auf.

Der Tod erfolgte in 6 Fällen kurze Zeit nach der Operation durch Collaps; in einem Falle erst einen Monat nach derselben an Inanitionsmarasmus in Folge wieder eingetretener Kothfistel. — In 2 Fällen lässt sich der Tod auf anderweitige Verletzungen zurückführen..— Ein Geisteskranker starb an Hirnödem, ein Potator an Delirium tremens. Nur 1mal trat der Tod während der Operation in Folge Aspiration erbrochener Massen in die Luftröhre ein. In einem Falle (Bryk[1])) wird Carbolintoxication und Lungenentzündung als Todesursache genannt. — In 3 Fällen starben die Operirten an Ileus, und zwar wurde der unglückliche Ausgang 2mal durch Verengerung des Darmlumens an anderer als der Darmnahtstelle bedingt, das eine Mal (Tauber, l. c.) durch Faltenbildung im zuführenden Ende', die das Lumen bis auf Bleistiftdicke einengte, das zweite Mal (Madelung, l. c.) durch ein Pseudoligament unterhalb der Nahtstelle. Im 3. Falle (Roser, l. c.) setzte eine Faltenbildung der Darmschleimhaut an der verengten Nahtstelle einen totalen, klappenartigen Verschluss. — Eine Operirte endete durch Embolie der Lungenarterie, von einer alten Schenkelvenenthrombose ausgehend. In 34 Fällen führte septische Peritonitis den Tod herbei! In 7 Fällen ist die Todesursache nicht erwähnt.

Nicht in allen Fällen wird sich der Tod auf eine einzige Ursache und nur in der Minderzahl diese wieder auf einen bei der Operation oder der Nachbehandlung gemachten Fehler zurückführen lassen; in der Regel sind es mehrere Factoren, deren Zusammenwirken den unglücklichen Ausgang bedingt. — Indess lassen sie sich doch ohne Zwang in 5 grössere Gruppen eintheilen:

1. Collaps, resp. Inanitionsmarasmus;
2. Peritonitis im unmittelbaren Anschluss an die Operation;

1) Przeglad Lekarski. 1881. Nr. 22 und 23.

3. Peritonitis in Folge Kothaustrittes aus der Nahtstelle während der Reconvalescenz;
4. zu bedeutende Stenosirung des Darmlumens;
5. intercurrente, mit der Operation nicht oder nur nebensächlich zusammenhängende Erkrankungen.

Zur ersten Gruppe rechne ich alle die Fälle, welche unter dem klinischen Bilde des zunehmenden Kräfteverfalles oder des plötzlich eintretenden Shocks noch innerhalb der ersten 24 Stunden starben und bei denen die Obduction keine Peritonitis ergab. Gewiss verbergen sich hierunter hinter dem Namen des „Collapses" oder „Shocks" manche Fälle von acut verlaufender Sepsis, die eigentlich der zweiten Gruppe einzureihen wären; lehren doch die schönen Experimente Wegner's[1]), wie rasch eine Resorption putrider Stoffe vom Peritoneum aus zum Tode führen kann, ohne dass die Obduction auch nur geringe Erscheinungen reiner Peritonitis nachzuweisen im Stande ist. — Vielleicht gehört hierher der von Schönborn[2]) wegen Anus praeternaturalis operirte Fall, in dem nach der Darmresection auftretende Ileuserscheinungen zu einer Wiedereröffnung des Darms am 3. Tage post operationem zwangen und der Tod einen Tag später erfolgte ohne Zeichen einer Peritonitis, sowie der Fall Socin's (l. c.), dessen allerdings bereits 65jährige Patientin 15 Stunden nach der Operation unter ausgeprägten Collapserscheinungen starb, bei der die Obduction zwar keine Peritonitis nachwies, aber doch eine geringe Ansammlung röthlicher Flüssigkeit im kleinen Becken und Extravasate in der Darmwand ergab. — Die 3 anderen dieser Gruppe angehörigen Fälle wurden von Schinzinger[3]) (wegen Anus praeternaturalis), Kraussold[4]) (wegen Carcinoma coli), Fischer (einmal wegen Invaginatio intestini, im 2. Falle wegen Abknickung des Darms durch ein Pseudoligament) operirt.

Unter den Ursachen des namentlich früher so häufigen Shocks nach intraperitonealen Operationen betonte Wegner in erster Linie die erhebliche Abkühlung der Eingeweide und dadurch bewirkte Herabsetzung der Körpertemperatur. Dürfen wir nun auch letzterer nach den späteren, ausgezeichneten Versuchen Gutsch's nicht mehr den Werth beilegen, wie dies Wegner that, müssen wir vielmehr einen grossen Theil der Gefahr auf Rechnung der durch den Ein-

1) Chirurgische Bemerkungen über die Peritonealhöhle mit besonderer Berücksichtigung der Ovariotomie. Langenbeck's Archiv für Chir. Bd. XX.

2) Diese Zeitschrift. Bd. XIII. S. 410.

3) Wiener med. Wochenschrift. 1881. Nr. 37.

4) Volkmann's Sammlung klin. Vorträge. Nr. 191.

griff selbst, durch die Reizung der nervösen Apparate der Abdominalorgane bedingten reflectorischen Depression der Herzkraft setzen, so verdienen die Rathschläge Wegner's doch immerhin alle Beachtung und haben auch bereits ihre praktischen Früchte getragen. — Dass wir heute eine Laparotomie nur in einem wohldurchwärmten Zimmer vornehmen dürfen, können wir hier als allgemein anerkannte Forderung übergehen. Aus klar liegenden Gründen genügt diese allein bei längerer Operationsdauer und längerem Offenbleiben der Peritonealhöhle indess lange nicht, um jene gefährliche Abkühlung zu verhüten. Es verdienen daher die zahlreichen Vorschläge, durch Einwickeln der Extremitäten mit Flanellbinden oder Gummihosen, durch Wärmezufuhr zum Körper durch warme Sandsäcke, resp. mit warmem Wasser gefüllte, doppelwandige Blechhosen u. s. w. jener Gefahr vorzubeugen, gewiss allseitig gewürdigt zu werden; doch treffen sie meines Erachtens nach nicht den Kernpunkt der Sache. Nicht von Seiten der unbedeckten Haut, sondern von den blossliegenden, feuchten Darmschlingen und dem Peritoneum aus findet die hochgradige Wärmeabgabe statt; sagt doch Wegner (l. c.) ausdrücklich: „Ein Mensch, dessen Gesammtoberfläche von Luft von 15° bespült wird, ändert seine Normaltemperatur im Verlauf von 2 Stunden nicht oder nur unbedeutend". Wollen wir uns also vor dieser Gefahr schützen, so müssen wir die Operation, wenn irgend möglich, extraperitoneal, unter Abschluss der Bauchhöhle vollziehen. Schon darum verdient der auch aus anderen Gründen zu beherzigende Rathschlag Madelung's[1]), nach Hervorziehen der zu resecirenden Darmschlinge die Bauchhöhle durch provisorische Naht der Bauchwand zu schliessen, immer befolgt zu werden.

In zweiter Reihe begünstigt die Entstehung des Collapses eine zu lang ausgedehnte Chloroformnarkose. Ist dieselbe, stundenlang fortgesetzt, schon wegen ihrer deprimirenden Wirkung auf die Herzthätigkeit nicht gleichgültig, so ist sie dies bei der Darmresection um so weniger, als das nach der Narkose so häufig eintretende Erbrechen einmal ein weiteres Moment zur Schwächung der Herzkraft abgibt, andererseits leicht eine unliebsame Zerrung der frisch genähten Darmschlinge herbeiführen kann. Die wenigen, bisher veröffentlichten, ohne Narkose ausgeführten Ovariotomien, wie die in hiesiger Klinik von meinem Collegen Partsch[2]) bei einer Magenwunde mit Prolaps des Magens angelegte Magennaht lehren, wie

1) l. c. S. 312.

2) Drei Fälle penetrirender Bauchwunden. Breslauer ärztliche Zeitschrift. 1882. Nr. 22.

wenig schmerzhaft die Operationen an intraperitoneal gelegenen Organen zu sein pflegen. Es sollten diese Erfahrungen, namentlich wenn es sich um die Operation bereits längere Zeit leidender, stark geschwächter Individuen handelt, nicht unbeachtet bleiben und dürfte es sich für solche Fälle empfehlen, dieselbe entweder ganz ohne Narkose zu vollziehen oder nur während des Hautschnittes die Patienten leicht zu betäuben, eventuell durch subcutane Morphiuminjection den Schmerz zu lindern.

Gerade in diesen letzten, eben genannten Fällen ist die Gefahr des Collapses eine imminente. Schinzinger erwähnt ausdrücklich, dass sein Patient vor der Operation bereits stark heruntergekommen und die Prognose eine sehr ungünstige war. Kraussold's Patient war gleichfalls durch sein monatelang bestehendes Leiden elend und geschwächt, und die von Fischer wegen Invagination des Darms operirte Kranke war fast pulslos, als sie auf den Operationstisch gelegt wurde; die Operation bildete nur den letzten Versuch, das erlöschende Leben zu erhalten. Dasselbe gilt von der zweiten, von ihm wegen Ileus in Folge Abknickung des Darms durch ein Pseudoligament operirten Kranken, welche schon bei Beginn der erst am 10. Tage nach der Einklemmung vorgenommenen Operation sich im höchsten Collapszustande befand.

Dürfen wir hoffen, in Zukunft selbst in diesen verzweifelten Fällen dem Tode durch Collaps wenigstens mit Wahrscheinlichkeit vorbeugen zu können? Ich wage diese Frage mit „ja" zu beantworten und komme damit schon hier auf einen Punkt zu sprechen, den ich im Folgenden noch mehrfach werde berühren müssen. Der einzige, mit ziemlicher Sicherheit Erfolg versprechende Ausweg liegt meiner Ansicht nach darin, in solchen Fällen überhaupt von einer so eingreifenden und langdauernden Operation, wie die Darmresection mit folgender Darmnaht ist, Abstand zu nehmen und sich mit der rascher und leichter auszuführenden Anlegung eines Anus praeternaturalis vorläufig zu begnügen.

Die augenblickliche Gefahr liegt nur in dem totalen andauernden Verschluss, resp. der Einklemmung des Darms und dem durch dieselbe, die anhaltenden Koliken, die langen vehementen Schmerzen, das wiederholte Erbrechen bedingten lähmenden Einfluss auf die Herzaction. Ersteren zu beseitigen und dadurch dem letzteren ein rasches Halt zu gebieten, muss unsere nächste Forderung sein, und ihr genügt die schnelle Eröffnung der eingeklemmten Schlinge, die Anlegung eines Anus praeter naturam vollständig. Ist der Kräftezustand des Patienten bereits so geschwächt, dass er ein ungesäumtes

ärztliches Einschreiten verlangt, ein Zaudern den baldigen Tod erwarten liesse, so setzt jede Viertelstunde, die die Operation länger währt, die Chancen des Erfolges herab und muss der Weg, der am raschesten und doch sicher zum Ziele führt, als der zweckmässigste und beste bezeichnet werden. — Von den noch später zu berücksichtigenden Einwänden, die man der Anlegung eines widernatürlichen Afters bei gangränösen Hernien, innerer Einklemmung, Darmtumoren gemacht hat, käme hier nur der eine in Betracht, dass derartig geschwächte Patienten auch die Gefahr des Anus praeternaturalis nicht überwinden würden, dass die bei letzterem so häufig eintretende Inanition ihren Kräftezustand noch mehr herabsetzen und so die Aussichten für den Schluss der Fistel durch secundäre Darmresection noch ungünstiger gestalten würde, als bei der primären Resection. Es wäre dieser Einwand, wenn begründet, von schwer wiegender Bedeutung. Indess ist zu berücksichtigen, dass Ernährungszustand und Herzkraft nicht identisch sind. Ersterer kann, wie wir so oft bei Incarceration von Hernien sehen, sehr gut sein, während letztere im Erlöschen ist. Umgekehrt braucht die Herzthätigkeit — und auf diese kommt es doch namentlich an — auch bei körperlich sehr heruntergekommenen Individuen durchaus noch nicht sehr schwach zu sein, und gewähren diese Fälle für die Operation des Anus praeternaturalis durch Darmresection durchaus keine so ungünstige Prognose, wie der Fall Billroth's[1]) lehrt, der bei einem in Folge lange bestehender Kothfistel fast bis zum Skelet abgemagerten Patienten die Darmresection mit dem glücklichsten Erfolge ausführte.

34 der Operirten gingen an septischer Peritonitis zu Grunde. Rechnen wir hiervon auch 7 Fälle ab, in denen dieselbe vielleicht bereits vor der Operation bestand, so bleibt doch noch die hohe Zahl von 27 Fällen übrig, in denen die Patienten dem Eingriff selbst, den Fehlern der mangelhaften Operationstechnik zum Opfer fielen. 14 dieser Kranken starben noch vor Ablauf von 24 Stunden. — Dank den Lister'schen Cautelen vermögen wir heute die von einer nicht-aseptischen Operation drohende Peritonitis mit Sicherheit zu vermeiden und können dieselbe ganz aus dem Rahmen unserer Besprechung lassen. Die Hauptgefahr droht heute noch immer von dem Einfliessen von Darminhalt in die Peritonealhöhle. In 6 der 14 Fälle ist dies unglückliche Ereigniss ausdrücklich als Todesursache angegeben, und in den übrigen lässt sich auch, da die Section, wie meist besonders erwähnt, einen genügend festen Schluss der Darm-

1) Wittelshöfer in v. Langenbeck's Archiv für Chir. Bd. XXIV. S. 582.

naht ergab, mit Wahrscheinlichkeit annehmen, dass die Peritonitis durch Eindringen septischer Stoffe aus dem Darmkanal bereits während der Operation erzeugt wurde.

Die Methoden zum provisorischen Abschluss der Darmschlingen vor der Resection und während der Darmnaht sind ebenso zahlreich, wie mannigfach. In hiesiger Klinik sind wir bisher mit dem Abschluss durch den Fingerdruck des Assistenten stets ausgekommen und halte ich denselben bei geübter Assistenz nicht nur für ausreichend, sondern auch zweckmässiger, als jedes Compressorium, da er die Gefahren letzterer nicht bietet. Der Einwand Rydygier's (l. c.), dass seine Compressorien weniger Platz beanspruchen, als die abschliessenden Assistentenhände, ist darum nicht stichhaltig, weil letztere gleichzeitig die zu vereinigenden Darmenden so gut coaptiren können, dass ein zweiter Assistent nur nöthig hat, die Wundränder während des Knüpfens der Naht einzustülpen. Zwei Assistenten dürften aber bei der Operation am Lebenden stets erforderlich sein. — Bei Mangel an genügend geschulter Assistenz ist freilich die Anwendung irgend welchen künstlichen provisorischen Verschlusses entschieden zu empfehlen, und scheinen mir aus theoretischen Gründen die Compressorien Rydygier's diesem Zweck am besten zu genügen, da sich ihr Druck bemessen lässt, elastisch ist, sich auf eine grössere Fläche vertheilt und die Flächen des Darms platt aufeinander, also in eine für die Anlegung der Naht sehr übersichtliche Lagerung bringt. Aus letzterem Grunde halte ich auch die provisorische Ligatur mit Catgut oder Seide für sehr ungeeignet, da sie den Darm in Falten legt und die Uebersicht, welche Theile miteinander am passendsten zu vereinigen sind, sehr erschwert; um so mehr, als sich auch die Stärke ihres Druckes nicht genau bemessen lässt, ein Vorwurf, der den Verschluss mittelst Klammern in gleicher Weise trifft.

Indess steht es mit der Methode des provisorischen Abschlusses der zu- und abführenden Schlinge bei der Darmresection ähnlich, wie mit vielen Arzneimitteln. Je grösser die Zahl der empfohlenen specifischen Heilmittel ist, um so geringer meist das Vertrauen, das sie verdienen. Die grosse Zahl der angegebenen Verfahren, ein Eindringen von Fäcalmassen in die Peritonealhöhle mit Sicherheit zu vermeiden, beweist deutlich, dass diese Aufgabe bisher noch nicht zu einem, alle Anforderungen befriedigenden Resultate gelöst ist. — Und doch ist der Weg der Abhülfe meines Erachtens nach ebenso einfach, wie naheliegend. Die Gefahr des Einfliessens von Darminhalt in das Abdomen während der Darmnaht — denn diese

kommt ja namentlich in Betracht — ist um so grösser, je praller die Darmschlingen mit Koth oder Gasen gefüllt sind. Je höher die Spannung namentlich im zuführenden Ende ist, um so eher wird eine peristaltische Welle den Inhalt nach der Nahtstelle zu wälzen, um so schwerer ist der Abschluss zu sichern; ist hingegen die Spannung minimal, so ist auch der Verschluss durch einen leichten Fingerdruck sicher zu bewerkstelligen.

Hieraus ergibt sich von selbst die dringende Forderung, vor Ausführung der Darmnaht die Darmschlingen zu entleeren, ihrem Inhalt nach aussen Abfluss zu verschaffen. Dazu genügt indess die einfache Eröffnung des zuführenden Endes nicht, oder auch das Einlegen eines Katheters in dasselbe. Wer Gelegenheit hatte, mehrfach Fälle von Darmresection bei Darmverschluss aus irgend welcher Ursache zu sehen, weiss, welche colossalen Kothmengen meist das zuführende Ende birgt. In unserem wegen Darmcarcinom operirten Falle gelang die Reposition der Darmschlingen, obwohl fünf Eiterbecken voll Koth sich bereits aus dem zuführenden Ende entleert hatten, erst nach zweimaliger Punction dieser Schlingen. Es ergibt sich also die Indication, für längere Zeit währenden Abfluss zu sorgen, d. h. einen Anus praeternaturalis vor Ausführung der Darmnaht anzulegen.

Für die Richtigkeit dieser Forderung spricht ebenso die experimentelle, wie die klinische Erfahrung. Unter den 37 wegen Anus praeternaturalis operirten Patienten, bei denen die Todeszeit angegeben ist, starben nur 2 im unmittelbaren Anschluss an die Operation, und zwar liess sich bei einem Peritonitis als Todesursache mit Sicherheit ausschliessen. — Um so mehr ist diese Indication aufrecht zu erhalten, als sich nur dann den Ansprüchen der Antisepsis, dass auch das Operationsfeld rein sei, soweit dies überhaupt möglich ist, durch Abführmittel, knappe Kost, vorherige antiseptische Ausspülungen u. s. w. genügen lässt.

Bereits Baum[1]), der mit diesen ausserordentlichen Schwierigkeiten des Fernhaltens von Darminhalt von der Bauchhöhle bei Operation eines Dickdarmcarcinoms zu kämpfen hatte, rieth zur primären Anlegung eines künstlichen Afters, und die Stimmen, welche auch bei gangränösen Hernien die Darmresection auf spätere Zeit verschieben, mehren sich mehr und mehr. — Ich möchte Baum's Vorschlag nur insoweit modificiren, als ich anstatt der vorläufigen Anlegung einer Kothfistel bald die Resection des degenerirten Darm-

1) Centralblatt für Chirurgie. 1879. Nr. 11.

stückes und das Einnähen der beiden Darmenden in die Hautwunde empfehlen möchte. Meine Gründe hierfür sind: Die Absicht, einmal ein Weitergreifen der malignen Neubildung in der Zwischenzeit zu verhüten, andererseits für die spätere, den schwierigeren Theil bildende Darmnaht möglichst einfache Verhältnisse, wie wir sie am Versuchsthier finden, zu schaffen.

Nur in einem Falle möchte ich die primäre Darmresection und Darmnaht gestatten, nämlich dann, wenn das zu resecirende Stück hoch oben, nicht zu fern vom Magen gelegen ist. Die Chancen, die in diesem Falle die Anlegung einer doch einige Wochen bestehenbleibenden Kothfistel für Erhaltung des Lebens bietet, sind ebenso gering, als die Gefahren der sofortigen Darmnaht, wie ebenfalls aus der Statistik hervorgeht, mit dem Hinaufrücken der Nahtstelle abnehmen. Beck[1]) erzielte bei seinen Darmresectionen an Thieren meist günstigere Resultate, wenn ein höherer Theil des Jejunum, als wenn das Ileum betroffen war. Dass Beck durch seine Versuche zu dem allgemeinen Schluss kommt, die primäre Darmresection und Darmnaht sei dem Anus praeternaturalis vorzuziehen, werde ich später noch einer Kritik zu unterziehen haben.

Bezüglich des provisorischen Verschlusses bei der Operation des Anus praeternaturalis durch Darmnaht möchte ich schliesslich nur nochmals auf die Vortheile des schon oben erwähnten Rathschlages Madelung's hinweisen, nach Hervorziehen beider Darmenden die Bauchhöhle durch provisorische Nähte zu schliessen. Man vermeidet so das Einfliessen von Kothpartikeln in die Abdominalhöhle sicher, indem die vereinigten Bauchwundränder durch elastischen Druck die hindurchgeleiteten Darmschlingen abschliessen, zum Mindesten den absoluten Verschluss sehr erleichtern, und, falls ja Darminhalt ausfliesst, doch das Peritoneum geschützt ist. Roggenbau[2]) leistete dies Verfahren, allerdings modificirt, indem er die Bauchwunde und die Darmschlinge gleichzeitig durch einen gegen den horizontalen Schambeinast angedrückten Schwamm abschloss, sehr gute Dienste.

Die häufigste Todesursache nach der Darmresection und Darmnaht bildet auch heute noch immer die Perforationsperitonitis in Folge Platzens der Naht. In 13 Fällen ist das Austreten von Koththeilchen an der Nahtstelle ausdrücklich erwähnt. Rechnen wir die 18 Fälle von Kothfistelbildung hinzu, welche 5 mal persistent blieb, so erhalten wir 31 Fälle, in denen die Naht insufficient war. Dazu

1) Ueber die Behandlung gangränöser Hernien. v. Langenbeck's Arch. Bd. XXV.
2) Berliner klin. Wochenschrift. 1881. Nr. 29.

kommt noch ein gewiss nicht geringer Theil der Fälle, in denen die Todesursache nicht bestimmt angegeben ist. — Diese grosse Zahl der Misserfolge muss unser Erstaunen erregen, in Anbetracht der ausserordentlichen Plasticität des Peritoneum, welche bereits in wenigen Stunden eine ziemlich feste Verklebung der aneinanderliegenden Serosen zu Stande bringt; um so mehr, als unsere modernen Nahtmethoden der Anforderung einer genauen Aneinanderlagerung der peritonealen Flächen, wie schon Bardenheuer[1]) hervorhebt, völlig genügen. Dies Erstaunen wächst noch, wenn wir diese üblen Erfolge mit den ausgezeichneten Resultaten der Thierexperimente vergleichen. Den besonderen Bedingungen, welche diesem so häufigen Misslingen zu Grunde liegen müssen, habe ich bei der Durchsicht der publicirten Fälle von Darmresectionen mein besonderes Augenmerk zugewendet und es ist mir gelungen, in vielen Fällen die wahrscheinliche Ursache desselben aufzufinden.

Von jeher hat man die Nahtmethode als den schuldigen Theil angesehen, und aus dieser, gewiss nur theilweise richtigen Voraussetzung erklärt sich die grosse Mannigfaltigkeit der verschiedenen angegebenen Verfahren. Ich brauche auf dieselben nicht weiter einzugehen, da die Richtigkeit des Princips der Lembert'schen Nahtmethode heute von allen Chirurgen anerkannt ist, die Modificationen der Lembert'schen Naht aber erst in zweiter Reihe in Betracht kommen. Dass die Invaginationsmethode in Zukunft völlig zu vermeiden ist, bedarf nach der ausgezeichneten Arbeit Madelung's ebenso wenig einer weiteren Ausführung. Von der exacten Anlegung der Naht hängt gewiss ein grosser Theil des Erfolges ab und muss eine gute Naht stets den zwei Forderungen genügen: 1. Der genauen Adaption der beiden Wundränder, insbesondere der Serosen; 2. dem Fernhalten von Kothzutritt zur Wunde, um sowohl eine primäre Verklebung nicht zu hindern, als eine bereits eingetretene nicht wieder zu zerstören.

Mit Recht sieht Bardenheuer das Aufplatzen der Darmnaht nicht in einer ungenügenden Aneinanderlagerung und Fixirung der Wundränder durch die Naht begründet, nicht in einem Auseinandersprengen derselben durch die andringenden Kothmassen, sondern in einem Eindringen septischer Keime zwischen die Wundflächen, welche deren primäre Vereinigung hindern, oder die eingetretene wieder aufheben. Die Quelle für dieselben sieht er in dem in der Umgebung des resecirten Stückes sich ansammelnden Wundsecret und sucht

1) Die Drainirung der Peritonealhöhle. 1881.

Abhülfe durch ausgedehnte Drainage der Bauchhöhle zu schaffen. Meines Erachtens liegt das Heil weniger in einer Drainirung, als in der sorgfältigen Prophylaxe. Bei wirklich aseptisch ausgeführter Operation ist das Wundsecret so minimal, dass seine Resorption von Seiten der ausgedehnten Serosa mit Leichtigkeit erfolgt; von einem Hineinpressen zwischen die Wundränder kann keine Rede sein. Nicht von aussen, von der Peritonealhöhle aus, sondern von innen, der Darmhöhle her, ist das Eindringen von Fäulnisskeimen zu fürchten und in einem ungenügenden Abschluss der Wunde gegen letztere begründet.

Auf diesen Punkt hat man erst in neuerer Zeit mehr Werth gelegt, indem man durch eine innere Naht erst die Wundränder an sämmtlichen Schichten exact vereinigt, dann erst durch eine zweite Etagennaht die Serosen aneinander bringt. Diese doppelreihige Naht darf heute als principielle Forderung bei jeder Darmnaht angesehen werden, und, exact ausgeführt, entspricht sie auch allen Anforderungen; freilich aber nur dann. — Ein Umstand verdient besondere Beachtung, ich meine das Prolabiren der Schleimhaut, welches jedesmal sofort nach Durchschneidung des Darms infolge Retraction der Muskelschichten eintritt. Berücksichtigt man dies bei Anlegung der Naht nicht, so öffnet man selbst dem Eintreten von septischen Stoffen zur Serosa Thor und Thür, wie ein einziger Blick auf den Mechanismus des Kothaustrittes lehrt. Der durch die Peristaltik vorwärts getriebene Darminhalt übt auf alle Theile der Wandung einen gleichmässigen Druck aus, drückt somit auch auf die nach aussen gekehrten, spitzwinklig aneinander stossenden Schleimhauträndер und drängt sie, nun nach Art eines Keiles wirkend, leicht auseinander, so dass er sofort in Berührung mit Muscularis und Serosa tritt. Rydygier suchte diesem Uebelstande durch Excision der vorquellenden Schleimhaut abzuhelfen. Ich kann diesem Verfahren nicht das Wort reden, weil man zu leicht zu viel des Guten thun kann. Schneidet man nämlich, wie dies Rydygier empfiehlt, die Schleimhauträndер beider Darmenden im Niveau der retrahirten Muskelschicht ab, so müssen dieselben bei Anlegung der Naht, sowie die Wundränder in toto eingestülpt werden, auseinanderklaffen, genau wie die Ränder zweier durch ein Charnier an einander gehefteter Brettchen beim Zusammenklappen derselben. Dass dies nicht nur auf theoretischen Erwägungen beruhende Befürchtungen sind, beweist ein Obductionsbefund eines von Rydygier selbst operirten Hundes, in welchem ausdrücklich ein geringes Klaffen der Schleimhauträndер angegeben ist. — Es empfiehlt sich demnach beim An-

legen der inneren Naht die Schleimhaut sorgfältigst einzustülpen, die Nadel dicht vor dem Wundrande durch Serosa und Muscularis einzustechen und am Wundrande zwischen Muscularis und Mucosa herauszuführen, am anderen Rande in umgekehrter Reihenfolge verfahrend. Darüber kommt dann die nur Serosa fassende, äussere Naht. Hierdurch erzielt man ein sehr genaues Aneinanderliegen der Wundränder. Selbstredend müssen die Nähte dicht aneinanderliegen, um ein Durchtreten von Koth zwischen zwei Nahtstellen unmöglich zu machen.

An zwei Stellen der Darmwandung hat man der Naht besondere Aufmerksamkeit zuzuwenden, am Ansatze des Mesenteriums und und an der diesem gegenüberliegenden Stelle; an ersterer, weil sich das Mesenterium hier leicht loslöst, sich dann nicht seröse Flächen berühren würden und leicht Gangrän der Nahtstelle erfolgen könnte, an letzterer, weil hier das Einstülpen des Wundrandes, da diese Naht meist die letzte ist, nur schwer gelingt. Die Erfahrung bestätigt, dass in der That die Kothfisteln meist an diesen Stellen entstehen. Auch bei Leichenexperimenten, die ich zur eigenen Uebung, wie zum Studium anderer Fragen anstellte, sah ich das Gleiche, indem zuweilen bei forcirter Wasserinjection in den Darm die genähte Schlinge nur an der Stelle der letzten Naht nicht völlig sufficient sich erwies; nach Anlegung noch einer Serosanaht war der Schluss ein vollständiger.

Der Streit bezüglich des Nähmaterials wird zwar nunmehr als ziemlich gleichgültig angesehen, ist indess heute doch mehr zu Gunsten der Anwendung feiner Seide entschieden. Der Gebrauch des Catguts tritt um so mehr zurück, als der bisher stets gerühmte Vorzug seiner Resorbirbarkeit nach den Implantationsversuchen E. Fischer's doch wenigstens zweifelhaft geworden ist. Jedenfalls ist die Ansicht Baum's [1]), dass die Entstehung der Kothfistel durch zu frühe Resorption des Catguts begünstigt werde, entschieden als irrig zurückzuweisen. Die Statistik zeigt, dass in einer ziemlich gleichen Anzahl von Fällen Kothfistelbildung auftrat, gleichviel ob man mit Seide oder mit Catgut genäht hatte.

Die schon oben erwähnte Differenz zwischen den Resultaten der Darmresection beim Versuchsthiere und beim Menschen deutet auf eine ausserordentliche Verschiedenheit der Bedingungen, unter denen die Operation stattfand. Und freilich kann dieselbe kaum grösser gedacht werden, als sie in Wirklichkeit ist! Ganz abgesehen davon,

1) Berliner klin. Wochenschrift. 1881. Nr. 20.

dass der Hund vielleicht überhaupt intraperitoneale Operationen leichter verträgt, als der Mensch, liegt der wesentliche Unterschied darin, dass dort die Operation am gesunden Thiere, hier am kranken Individuum vorgenommen wird. Sehen wir von der Darmresection wegen Anus praeternaturalis oder bei zufälligen Verletzungen des Darms ab, so handelt es sich stets um ein Hinderniss in der Passage des Darminhaltes, das zu einer Stauung der Kothmassen und Darmgase, zu Circulationsstörungen, oft zur Entzündung in den zuführenden Darmschlingen geführt hat. — Die schönen Arbeiten Litten's[1]), Madelung's, Rydygier's zeigen, wie empfindlich schon der gesunde Darm gegen Störungen der Circulation durch Auftreten von Ekchymosen, Suffusionen, ja selbst partielle oder totale Gangrän reagirt, wie sicher eine auch nur geringe Ablösung des Mesenteriums vom Darm an der Nahtstelle von Gangrän der Wundränder gefolgt wird. Um wie viel leichter müssen ähnliche Störungen am kranken Darm eintreten!

Gelingt es schon bei Wunden in entzündeten Hauttheilen schwer, selbst bei energischster Antisepsis, eine Prima reunio zu erzielen, um wie viel unsicherer wird dieselbe am entzündeten Darme glücken! Die ödematöse Durchtränkung der Darmwand, die Ekchymosen, mit einem Worte die Infarcirung des zuführenden Darmabschnittes macht das Gewebe zerreisslicher, so dass Serosa und Muscularis schon beim Knüpfen der Fäden, wie häufig in den Krankengeschichten erwähnt wird, einreissen. Wie soll die Naht also sicher beim Andringen der gestauten Kothmassen Stand halten? Der Fall Kocher's[2]), bei welchem die Obduction eine noch 10 Cm. oberhalb der Nahtstelle hinaufreichende Gangrän des zuführenden Darmendes nachwies, wie der Fall Taendler's[3]), in welchem die Gangrän sogar 6 Zoll aufwärts sich erstreckte, lassen ahnen, wie weit die Circulationsstörungen in der oberen Darmschlinge reichen. — Der Rath Kocher's dieserhalb, „bei Resection eingeklemmter und brandiger Brüche auch das Darmstück oberhalb mit zu reseciren, soweit dasselbe Circulationsstörungen bis zur Infarcirung und Blutsuffusionen darbietet", bietet noch keine genügende Sicherheit. Die Literatur der eingeklemmten Brüche lehrt, wie häufige Täuschungen über die Lebensfähigkeit des incarcerirten Darmstückes vorkommen, wie oft bei der

1) „Ueber die Folgen des Verschlusses der Arteria meseraica superior." Virchow's Archiv. LXIII.

2) Centralblatt für Chirurgie. 1880. Nr. 29.

3) Erwähnt in Madelung's Arbeit, Ueber circuläre Darmnaht und Darmresection. v. Langenbeck's Archiv. Bd. 27. S. 287.

Reposition des scheinbar gesunden Darms plötzlich die mürbe Wand rupturirt. Gestattet doch selbst das gesunde Ansehen der Serosa des Darms noch keinen Schluss auf die Beschaffenheit der Schleimhaut! Die Obduction des von Czerny[1]) wegen Hernia gangraenosa operirten Patienten, der infolge Aspiration erbrochener Massen während der Operation erlag, ergab „im untersten Theile des Ileum eine frische Darmnaht; die darüber liegenden Partien in der Ausdehnung von 15 Cm. gedehnt, mit diphtheritischen Substanzverlusten auf der dunkelgerötheten Schleimhaut versehen". Dass hier auch beim Nichteintreten jenes unglücklichen Ereignisses während der Operation doch der Tod erfolgt wäre, und zwar infolge Nekrose des Darms und Perforationsperitonitis, ist durchaus nicht unwahrscheinlich; und gewiss darf man doch annehmen, dass Czerny glaubte, im Gesunden zu reseciren.

Dies sind die Gründe, die mich die primäre Darmnaht nach Resection gangränöser Hernien verwerfen und die Anlegung eines durch secundäre Darmnaht zu heilenden Anus praeternaturalis befürworten lassen. Man vergesse nur nicht, dass nach der primären Naht die Circulationsverhältnisse durchaus noch nicht bald der Norm entgegengeführt werden, dass die Naht selbst noch ein neues, allerdings geringeres Hinderniss schafft. Aus den Untersuchungen Rydygier's wissen wir, dass Hunde das einfache Ablösen des Mesenteriums vom Darm selbst in Ausdehnung einiger Centimeter sehr gut vertragen, dass hingegen bei Ausführung der Darmnaht die geringste Loslösung genügt, um Gangrän der Nahtränder zu bedingen. Die bei der Naht absolut erforderliche Einstülpung der Wundränder, die doppelreihige Naht, die durch Serosa und Muscularis dringenden Fäden der ersten Nahtreihe hemmen den arteriellen Zufluss, wie venösen Abfluss und führen eine ödematöse Schwellung des eingestülpten Randes herbei. Derselbe tritt in unmittelbare Berührung mit dem unter hoher Spannung stehenden Darminhalt, der infolge der stets durch die Naht bedingten geringen Stenose und der Parese der zuführenden Schlinge nur theilweise abfliesst, sich an der Naht staut und dieselbe auseinander zu reissen droht. Die Wundränder stehen somit unter Bedingungen, wie sie für Entstehung der Gangrän nicht günstiger gedacht werden können.

Man wird mir die unter diesen Umständen immerhin ansehnliche Zahl von Heilungen nach primärer Darmnaht entgegenhalten; doch beweist dieselbe nichts gegen meine Ansicht. Gewiss ist viel-

1) Zur Darmresection. Berliner klin. Wochenschrift. 1880. Nr. 45.

fach die Perforation nur durch infolge adhäsiver Peritonitis eintretende Verklebung der genähten Schlinge mit der Nachbarschaft verhütet worden. Die Möglichkeit der Heilung leugne ich auch nicht; ich halte nur die Gefahren der primären Darmnaht bei gangränösen Hernien für grösser, als die eines kurze Zeit bestehen bleibenden Anus praeternaturalis.

Durchmustern wir mit Rücksicht auf das eben Gesagte die publicirten Fälle, so finden wir in ihnen eine Bestätigung meiner Ansichten. Unter den 37 wegen Anus praeternaturalis operirten Fällen erfolgte 14mal, unter den 56 wegen gangränöser Hernien operirten 29mal der Tod. Rechnen wir die Kothfistelbildungen hinzu, so haben wir dort auf 37 Fälle 20, d. h. 54,05 Proc., hier auf 56 Fälle 39, d. h. 69,64 Proc. Misserfolge zu verzeichnen. Berücksichtigen wir hier nur die an Peritonitis Gestorbenen mit Ausschluss aller Fälle, in denen mit Sicherheit eine andere Todesursache anzunehmen ist, so stellt sich das Verhätniss (die Kothfistelbildungen eingerechnet) dort wie 37 : 14, hier wie 56 : 27. Letztere Zahl ist indess viel zu niedrig, da zu diesen Fällen gewiss noch der grösste Theil der 7 gehört, bei denen eine Todesursache nicht angegeben ist. Ich weiss sehr wohl, dass die Zahlen überhaupt zu klein sind, um durch procentarische Berechnung für oder wider die primäre Darmnaht zu entscheiden. Sie gewinnen indess an Bedeutung, wenn wir die einzelnen Fälle näher betrachten. Dann finden wir unter den 14 Misserfolgen bei Anus praeternaturalis 3mal (Esmarch[1]), Novaro [l. c.], Fischer) als Todesursache eine Loslösung des Mesenteriums vom Darm an der Nahtstelle, 2mal (Dittel[2]), Weiss[3])) die nach unseren heutigen Anschauungen verwerfliche Invagination als Nahtmethode angegeben. Kinloch[4]) hatte in seinem Falle die Darmenden nur durch drei Nähte miteinander vereinigt, Schede[5]) durch Vorziehen der genähten Darmschlinge und Fixirung durch eine durch das Mesenterium gesteckte Lanzennadel die Entstehung einer Kothfistel begünstigt, worauf ich bald zu sprechen komme; Albert[6]) hatte die Fäden der inneren Naht durch die ganze Darmwand hindurchgeführt. Kurz, wir finden unter den 14 unglücklichen Ausgän-

1) Verhandlungen der deutschen Gesellschaft für Chir. 1879. S. 83.

2) Wiener med. Wochenschrift. 1878. Nr. 48.

3) Erwähnt in der Arbeit Rydygier's, Ueber circuläre Darmresection mit folgender Darmnaht. Berliner klin. Wochenschrift. 1881. S. 634.

4) Americ. Journ. of the med. scienc. Vol. LIV. 1867. p. 105.

5) Verhandlungen der deutschen Gesellschaft für Chir. 1879. S. 78.

6) Wiener med. Presse. 1881. Nr. 17, 19.

gen eine ganze Anzahl von Fällen, in denen der Misserfolg lediglich oder doch zum grossen Theil Kunstfehlern zuzuschreiben ist, die wir bei unseren heutigen Kenntnissen entschieden vermeiden müssen. — Unter den nach primärer Darmnaht bei gangränösen Hernien ungünstig verlaufenen Fällen kann ich nur einige Male das Invaginationsverfahren, sowie in dem Falle Schwerin das Liegenlassen der genähten Schlinge in dem Bruchkanal als wahrscheinliche Ursache anschuldigen. In bei Weitem der Mehrzahl der ungünstigen Fälle muss die Ursache in partieller oder totaler Nekrose der Wundränder infolge der oben geschilderten ungünstigen Bedingungen der primären Naht gesucht werden. Damit stimmt auch die Zeit des Todestages, resp. des Entstehens der Kothfistel in der Mehrzahl der Fälle, indem sie meist zwischen den 5. und 9. Tag fällt, was mit den experimentellen Ergebnissen übereinstimmt.

Was ich hier über die Darmresection und Naht bei gangränösen Hernien gesagt, gilt in gleicher Weise für die durch innere Einklemmung oder Neubildung indicirten Resectionen. Aus den Untersuchungen Kocher's[1]) geht hervor, dass schon die blosse, längere Zeit anhaltende Dehnung des Darms durch stauende Kothmassen genügt, um Circulationsstörungen, ja Gangrän der Darmwand zu veranlassen. Die Verhältnisse sind also hier für die primäre Darmnaht ebenso ungünstig, wie dort, wie auch die Statistik beweist. 5 Todesfälle und zweimalige Kothfistelbildung unter 10 Fällen von Darmresection und Darmnaht bei Neubildungen des Darms und 6 letale Ausgänge bei 8 Resectionen wegen Ileus können gewiss nicht sehr zu weiteren Operationen dieser Art aufmuntern.

Aus diesen Deductionen und den günstigen Ergebnissen des Thierversuches ergibt sich für mich folgender Schluss: *Die circuläre Darmresection und Darmnaht, unter möglichst normalen Verhältnissen, d. h. am gesunden und nicht durch Koth ausgedehnten Darm ausgeführt, gewährt mit ziemlicher Sicherheit Aussicht auf einen glücklichen Ausgang,* wofern wir nur alle oben berührten Regeln bei Anlegung der Naht u. s. w. sorgfältigst beachten.

Solche günstige Bedingungen haben wir aber, resp. können sie schaffen beim Anus praeternaturalis. Der Darm ist nicht entzündet; durch Abführmittel, knappe Diät, desinficirende Ausspülungen können wir ihn nahezu völlig von seinem Inhalte befreien; die bei ihm so häufigen Ekzeme lassen sich durch Bäder resp. Salbenbehandlung vorher beseitigen, so dass das Operationsterrain ebenso aseptisch ge-

1) Die Lehre von der Brucheinklemmung.

schaffen werden kann — aber auch muss — wie bei jeder anderen Operation. Die ausserordentlich glatte, ohne jede Störung verlaufene Heilung in dem letzten von Fischer wegen Kothfistel operirten Falle Ziegler bestärkt mich in dieser Ansicht, und ich wage zu hoffen, dass die Resultate der wegen Anus praeternaturalis unternommenen Darmresectionen in kurzer Zeit nicht mehr hinter denen der Ovariotomie zurückstehen werden.

Noch einige Punkte von besonderer Wichtigkeit in der Technik der Darmresectionen will ich hier einer kurzen Besprechung unterziehen.

Ausgehend von der Voraussetzung, dass man eine allgemeine Peritonitis, falls die Darmnaht ja an einer Stelle insufficient wäre, dadurch verhüten könne, dass man die Nahtstelle ausserhalb der Peritonealhöhle placire, fixirte Schede (l. c.) bei einer Darmresection wegen eines widernatürlichen Afters die genähte Schlinge durch eine durch beide Wundränder der Bauchdecken und das Mesenterium geführte Lanzennadel vor der Bauchwunde, die er bis auf eine Strecke vereinigte, die eben gross genug war, die Darmschlinge vortreten zu lassen, ohne sie einzuschnüren; er wandte also ein Verfahren an, das der extraperitonealen Stielversorgung bei Ovariotomien nachgeahmt war. Das Entstehen einer Kothfistel in diesem Falle schien seine Vorsichtsmaassregel zu rechtfertigen und fand sein Vorschlag auf dem siebenten Chirurgencongress von mehreren Chirurgen, namentlich von Seiten Küster's, Beifall. Wie man heute, wenigstens in Deutschland, nahezu allgemein die Versenkung des Ovarialstieles als zweckentsprechender anerkannt hat, ist man auch von der extraperitonealen Fixation der genähten Darmschlinge bei Darmresectionen mehr und mehr zurückgekommen. — Treu dem Princip, dass man, wie zur Operation, so auch nach derselben möglichst normale Bedingungen schaffen müsse, trete ich entschieden für totale Reposition des Darms ein, fest überzeugt, dass gerade die scheinbare Vorsichtsmaassregel in Wahrheit Schaden stiftet, indem sie die Bildung einer Kothfistel begünstigt.

Durch das Vorziehen der genähten Schlinge wird ebenso ihr Mesenterium einer andauernden Zerrung ausgesetzt und so zu dem schon durch die Naht gesetzten Circulationshinderniss ein zweites hinzugefügt, als auch erleidet die Nahtstelle durch die Peristaltik der übrigen Darmschlingen, die auch die genähte Schlinge in das Abdomen zurückzuziehen sucht, einen fortwährenden Zug. Sodann wird die Kothpassage infolge der, wenn auch geringen, Abknickung der Schlinge an der Durchtrittsstelle durch die Bauchwunde und der

dadurch bewirkten Verengerung gehemmt, ja es ist selbst die Möglichkeit einer Incarceration der vorgelagerten Darmschlinge, wie mich Leichenexperimente lehrten, nicht ganz ausgeschlossen. Ich leitete die genähte Schlinge durch den unteren Winkel der Bauchwunde, die ich so weit schloss, dass der Darm bequem in die Bauchhöhle zurückgleiten konnte und fixirte sie durch einen durch die Ränder der Bauchwand und ihr Mesenterium dicht unterhalb der Mesenterialnaht geführten, nur ganz lose geschlungenen Faden. Machte ich nun eine forcirte Wasserinjection in das zuführende Ende, so blähte sich die Schlinge auf, das abführende Ende zog sich noch weiter vor und es kam zu einer völligen Abknickung des Darms. — Um dem Einwand vorzubeugen, dass ein zu enges Knüpfen des Seidenfadens den Darmverschluss erzeugt hätte, legte ich bei einem zweiten Versuche nur einen Faden durch das Mesenterium und liess seine Enden, ohne sie zu knüpfen, einfach auf den Bauchdecken liegen, so dass ein Zurückgleiten des Darmes in die Bauchhöhle nicht gehindert war; nichtsdestoweniger trat das gleiche Ereigniss ein. — Ich will durchaus nicht behaupten, dass es beim Lebenden öfters zu einer derartigen Incarceration kommen könnte, man könnte dem durch ein weiteres Offenlassen der Wunde vorbeugen; jedenfalls aber wird durch die extraperitoneale Fixation eine Stauung des Darminhaltes im oberen Ende begünstigt, zumal durch die Naht selbst eine Verengerung im vorliegenden Theile schon geschaffen ist. Für die Richtigkeit dieser Anschauung spricht sehr deutlich der früher erwähnte Fall Schwerin. Bei der durch das Auftreten von Ileuserscheinungen nöthig gemachten Oeffnung der Bauchwunde zeigte sich die im Bruchkanal liegen gelassene Schlinge enorm gebläht, so dass eine Punction des oberen Endes erforderlich wurde. — Dass bei nur theilweisem Verschluss der Bauchdeckenwunde und der Vorlagerung des genähten Darms sich auch die Antisepsis nur schwer in voller Strenge handhaben lässt, brauche ich kaum zu erwähnen.

Selbst die einfache Fixation der Schlinge in der Nähe der Bauchwandnaht durch Hinausleiten eines Fadens der Mesenterial- oder Darmnaht durch die Bauchdeckenwunde kann ich nicht gutheissen. Die Beweggründe zu diesem Vorschlage waren einmal der Gedanke, es würde dann, falls doch eine Perforation der Nahtstelle einträte, leichter zu einer Kothfistel, als zu allgemeiner Peritonitis kommen, namentlich wenn man in den unteren Wundwinkel ein Drainrohr bis zur genähten Schlinge einlege; in zweiter Linie wollte man hierdurch ein leichteres Auffinden der Nahtstelle ermöglichen, für den Fall, dass Symptome von Ileus eine zu hochgradige Stenosirung des Darms

durch die Naht annehmen liessen. — Beide Gründe halten einer reiflichen Ueberlegung nicht Stand. Die Obductionsbefunde bei operirten und geheilten Hunden lehren, dass die Nahtstelle sehr rasch durch adhäsive Entzündung mit der Umgebung verklebt und fast stets in unmittelbarer Nähe der Bauchwunde aufgefunden wird. Diese natürliche Fixation ist aber jedenfalls weit ungefährlicher, als die durch einen Faden. Abgesehen davon, dass letzterer doch einmal Anlass zu einer Abknickung des Darms werden kann, hindert er namentlich jenen sicheren Schutz, den nur ein völliger Verschluss der Bauchwunde vor dem Eindringen septischer Keime in die Abdominalhöhle noch nach der Operation gewährt. Hat man aseptisch und am gesunden Darm operirt, so ist die Wundsecretion so gering, dass eine Drainage nicht erforderlich ist, und kommt es zum Kothaustritt, so ist es selbst bei Drainage der Bauchhöhle stets mehr oder weniger als glücklicher Zufall zu bezeichnen, wenn es nur zur Kothfistelbildung kommt, da die Peristaltik, wie die Aspiration durch die Action des Zwerchfells rasch die septischen Stoffe durch das ganze Abdomen verbreiten.

Die völlige Reposition des Darms und der totale Abschluss der Peritonealhöhle bietet gleichzeitig den nicht zu unterschätzenden Vortheil, dass man in den wegen gangränöser Hernie oder aus solcher entstandenen widernatürlichen Afters unternommenen Operationen die Radicaloperation der Hernie sogleich anschliessen kann.

Recht häufig finden wir in den Krankengeschichten das Auftreten von Erbrechen, Stuhlverstopfung, heftigen Koliken in den ersten Tagen, ja selbst Wochen nach der Darmnaht erwähnt, Erscheinungen, die auf eine mehr oder minder hochgradige Stenosirung des Darms hinweisen. Im Falle Roggenbau's (l. c.) (Darmresection wegen gangränöser Hernie) zeigte sich am Ende der ersten Woche in der Ileocöcalgegend eine circumscripte, apfelgrosse, meteoristische Geschwulst, die auf Druck unter Gurren langsam verschwand und bald wiederkehrte. Allmählich verschwand die Auftreibung. In einzelnen Fällen waren die Erscheinungen so heftig, dass sie zu einem Oeffnen der Bauchwunde und zur Anlegung einer Kothfistel zwangen (Nayler[1]), Schönborn [l. c.], Fischer). Roser's (l. c.) Patient ging sogar an totalem Verschluss des Darms an der Nahtstelle zu Grunde. — Als Ursache dieser Ileussymptome vermuthete ich anfangs, da ja die Darmnaht an sich nie einen völligen Darmverschluss setzt, einen

1) A. Cooper, Anatomische Beschreibung und Behandlung der Unterleibsbrüche. Uebersetzt nach der 2. Ausgabe. Weimar 1833. S. 79.

ähnlichen Mechanismus, wie in dem bekannten Experimente Busch's, in welchem bei Wasserinjection in das obere Ende einer Darmschlinge, deren Lumen durch einen umgelegten Faden bis auf die Stärke eines dicken Katheters eingeengt war, der Abfluss aus demselben in das untere Ende stets völlig gehindert war. Leichenexperimente bestätigten diese Vermuthung nicht. Selbst wenn ich absichtlich durch Einstülpung eines sehr grossen Stückes vom Wundrande eine möglichst hochgradige Stenose zu erzeugen suchte, strömte doch jedesmal Wasser leicht aus dem oberen in das untere Ende. Auch gelang das Busch'sche Experiment nie, wenn ich den Darm mit einem Faden nur so weit einschnürte, dass ich gerade noch den kleinen Finger durch die Schnürstelle einführen konnte. — Freilich kann der dickere Darminhalt durch Beimischung fester Substanzen leichter eine Stenose erzeugen. — Roser fand bei der Section seines Falles eine klappenförmige Verengerung des Darms an der genähten Stelle. Als er denselben nach Herausnahme aus der Leiche durch Lufteinblasen und Wassereingiessen auf seine Durchgängigkeit prüfte, zeigte sich, dass von unten her die Flüssigkeit durchging, von oben aber nicht. Nach Aufschneiden des Darms sah man, dass die Schwellung einer Schleimhautfalte des Jejunums in Verbindung mit der durch die Naht erzeugten Inversion des Wundrandes eine Klappe erzeugt hatte. — Mag ein solcher ventilartiger totaler Verschluss auch sehr selten sein, so deutet doch der Umstand, dass die Erscheinungen der Stenose fast stets erst vom zweiten Tage an auftreten, darauf hin, dass es meist zu einer nicht unerheblichen, entzündlichen Schwellung des eingestülpten Wundrandes kommt, die dann eine beträchtliche, eine gewisse Zeit anhaltende Verengerung bedingt. — Es ist dies ein Moment mehr für meine Forderung, die Darmnaht nur am gesunden und möglichst entleerten Darme vorzunehmen.

Für die Nachbehandlung folgt daraus, dass man durch Opium die Peristaltik beruhigen und die strengste Diät in den ersten Tagen nach der Operation einhalten lassen muss. Erst vom 6. bis 8. Tage an, wenn die Schwellung zurückgegangen und die Narbe bereits fester geworden ist, darf man allmählich zu consistenterer Nahrung übergehen. Ich bin fest überzeugt, dass die so überaus glatte Heilung in dem Falle Ziegler nicht zum kleinsten Theile der strengsten Befolgung dieser Regel zu verdanken ist.

Begünstigt wird das Eintreten einer Stenosirung des Darms durch die Naht durch die oft erhebliche Verengerung des Lumens des abführenden Endes bei lange bestehendem Anus praeternaturalis, und es ist dies der schwerste Vorwurf, der der Anlegung eines solchen

im Vergleich mit der primären Darmnaht bei der Behandlung gangränöser Hernien u. s. w. gemacht werden kann. Indess lässt sich dieser Uebelstand dadurch, dass man die Darmnaht der Anlegung des künstlichen Afters nicht zu spät folgen lässt, sowie durch Eingiessungen, eventuell Bougieren des unteren Endes, Verfahren, die die abführenden Darmschlingen nicht ganz ausser Function treten lassen, entschieden mindern und wiegt leicht im Verhältniss zu den oben auseinandergesetzten Gefahren der primären Darmnaht. Durch ovaläre Anfrischung der engeren Schlinge lässt sich ja auch der Stenosirung sehr vorbeugen.

Im Anschluss hieran will ich bald die Widerlegung der übrigen Einwände versuchen, die man der Anlegung eines Anus praeternaturalis, verglichen mit der primären Darmnaht, bei gangränösen Hernien gemacht hat. Denn es gewinnt mein oben geführter Nachweis, dass die Darmresection und Darmnaht bei ersterem eine bedeutend bessere Prognose gewährt, als bei letzterer, einigen Werth nur durch den weiteren Beweis, dass der widernatürliche After an sich keine bedeutenden Gefahren mit sich bringt.

Am schwerwiegendsten, weil auf experimenteller Basis beruhend, scheinen die Einwürfe Beck's (l. c.), der zu dem Schlusse kam, dass die Darmresection bei gangränösen Hernien sogar bessere Heilerfolge aufweist, als die Bildung eines künstlichen Afters. Unter 21 primären Darmresectionen erzielte er 14 Heilungen, während 20 Herstellungen eines Anus praeternaturalis blos 8 Erfolge aufwiesen. So beweisend diese Zahlen beim ersten Anblick erscheinen, verlieren sie doch an Bedeutung bei näherer Betrachtung der einzelnen Fälle. 5 Hunde seiner letzten Versuchsreihe starben an Inanition, 7 an Perforationsperitonitis. Die Erfahrung lehrt, dass die Gefahr der Inanition beim Menschen nur dann bedeutend wird, wenn der künstliche After entweder sehr lange besteht, oder an einer sehr hohen Stelle des Darms sitzt. Sollte man zufällig bei der Herniotomie dies letztere unglückliche Ereigniss gewahren, so würde ich selbst zur primären Darmresection und Naht rathen, da die Gefahren letzterer mit dem Hinaufrücken der Nahtstelle abnehmen. Anderenfalls dürfte es aber wohl stets gelingen, den Kräftezustand des Patienten durch künstliche Ernährung per Clysma wenigstens so lange zu erhalten, bis man nach Wiederherstellung der normalen Circulationsverhältnisse nach einigen Wochen zum Schluss der Fistel durch die secundäre Darmnaht schreiten kann. Diese Vorsichtsmaassregel hat Beck versäumt.

Dass er ferner so oft Perforationsperitonitis eintreten sah, dürfte

eigentlich sein Erstaunen nicht erregen; es liegt dies einfach in seinem Operationsverfahren begründet. Beck erzeugte durch Umschnürung und zweitägiges Liegenlassen eines Fadens Gangrän des Darms, incidirte dann die brandige Schlinge und nähte die Ränder der Darmwunde durch vier Suturen an die Bauchwand. Ist es da zu wundern, dass sich das gangränöse Stück nach einigen Tagen losstiess und es zur Perforation an der visceralen Seite der Schlinge kam? Es ist selbsverständlich, dass der Chirurg bei Operation einer gangränösen Hernie dieser Gefahr sich entziehen muss, indem er das ganze nekrotische Stück entfernt und nun die gesunden Wundränder in die Bauchwunde einnäht, oder doch wenigstens die gangränöse Schlinge ganz vor die Bauchwand dislocirt.

Bezüglich des so häufig erwähnten Auftretens von Phlegmonen in der Umgebung der Kothfisteln ist daran zu erinnern, dass ein erheblicher Unterschied besteht zwischen dem spontan entstandenen und dem vom Chirurgen bewusst angelegten Anus praeternaturalis. Bei ersterem liegt die Darmöffnung meist in der Tiefe verborgen, und ist ein Eindringen von Fäulnisskeimen in das Unterhautbindegewebe fast unvermeidlich; bei letzterem hingegen ist diese Gefahr nahezu als ausgeschlossen zu betrachten, wenn man nach Entfernung der brandigen Theile die gesunde Darmschleimhaut mit der äusseren Haut vernäht. — Die bei längerem Bestehen einer Kothfistel sich einstellenden lästigen Ekzeme lassen sich leicht durch permanente Bäder bis zum Schluss der Fistel durch die secundäre Darmresection bekämpfen.

Die Vornahme letzterer habe ich freilich bei meinem bisherigen Ausführungen stets als stille Voraussetzung angenommen. Zwar wurden in jüngster Zeit mehrfache Stimmen laut, welche, gestützt auf die noch immer relativ ungünstigen Resultate der Darmnaht bei der Behandlung des Anus praeternaturalis, die früher gebräuchlichen, angeblich minder gefährlichen Verfahren nicht wollen in Vergessenheit gerathen lassen, doch kann ich denselben nur sehr bedingt beipflichten. Ich bin fest überzeugt, dass bei unseren heutigen Kenntnissen, bei strenger Beachtung obiger, weitläufig auseinandergesetzter Regeln sich die Ergebnisse der Enterotomie zum Schlusse des widernatürlichen Afters bald erheblich günstiger gestalten werden, und dass ihre Gefahren nicht grösser sind, als die jener langwierigen und doch unsicheren Methoden, welche die Beseitigung des Sporns durch die Dupuytren'sche Darmscheere oder die Dieffenbach'sche Krücke und den Verschluss der Fistel durch Cauterisation, Lappenbildung u. s. w. anstreben. Der Vorzug der Darmresection liegt

darin, dass sie rasch und sicher zum Ziele führt und überall anwendbar ist. Der in jüngster Zeit von Mäurer[1]) gemachte Vorschlag, den Sporn durch Einführung eines aufzublasenden Gummiballons in das zuführende Ende zu lösen und dann durch allmähliche Dilatation des abführenden Endes den Anus praeternaturalis in eine leichter zu schliessende Kothfistel umzuwandeln, verdient gewiss wegen seiner Ungefährlichkeit in manchen Fällen, in denen es nicht auf raschen Schluss der Fistel ankommt, volle Beachtung. Doch ist er eben häufig nicht anwendbar. In den Fällen von lippenförmiger Kothfistelbildung oder da, wo eine Kreuzung beider Darmenden vorliegt u. s. w., wird voraussichtlich die Darmresection und Darmnaht binnen Kurzem die allein gültige Methode sein und bleiben.

Ehe ich schliesse, will ich noch mit wenigen Worten die auf theoretischen Reflexionen basirenden Rathschläge Bardenheuer's zur Technik der Darmresection einer kurzen Kritik unterwerfen. Von dem Gedanken geleitet, dass die Principien einer rationellen Behandlung darin lägen, den Darm ruhig zu stellen, die genähte Schlinge ausser Contact mit den übrigen Darmschlingen zu bringen, damit etwa austretender Koth nicht sofort die übrige Peritonealhöhle inficire und dem Wundsecret sogleich guten Abfluss zu verschaffen, räth Bardenheuer, das kleine Becken durch ein in den Beckeneingang einzunähendes Catgutnetz von der übrigen Abdominalhöhle abzuschliessen und beim Weibe nach der Scheide, beim Manne durch einen entlang der linken Seite des Rectums gehenden Kanal mit Resection des Steissbeines nach aussen zu drainiren; die genähte Schlinge auf dem Catgutnetz durch eine sie überdeckende, undurchlässige Membran von den übrigen Darmschlingen abzuscheiden.

Meines Erachtens bildet dies Verfahren einen Eingriff, kaum weniger schwer als die Darmresection und Darmnaht selbst, und erhöht durch die bedeutende Verlängerung der Operationsdauer die Gefahren erheblich. Es steht also den von mir vertretenen Anschauungen direct entgegen, es setzt Complicationen, anstatt vor Allem möglichst einfache, der Norm ähnliche Wundverhältnisse zu schaffen. Nach meinen obigen Ausführungen halte ich bei streng aseptischer Operation die Wundsecretion, die doch nur von der kleinen, freigelegten Darmschlinge ausgehen kann, für so gering und unschädlich, dass die Drainage überflüssig ist. Aber es erfüllen auch die Rathschläge Bardenheuer's nicht einmal die Forderungen, die er an sie stellt.

1) Beitrag zur Frage der Indicationen der circulären Darmresection und Darmnaht. Diese Zeitschrift. Bd. XVIII.

Durch Fixation der genähten Schlinge an einer bestimmten Stelle des Abdomens stellt er dieselbe noch nicht ruhig; im Gegentheil veranlasst dieselbe infolge der Peristaltik Zerrungen der Nahtstelle, die ja dem Zuge der anderen Schlingen nicht folgen kann. Nicht die Bewegung der genähten Schlinge in toto stört die Heilung, sondie Ausdehnung der einzelnen Ringe der Darmwand, in specie der Nahtstelle durch den andringenden Koth. In Wahrheit Ruhe verschafft man dem Darme nur durch Entfernung des ihn dehnenden Inhaltes und häufige Darreichung von Opiaten. Dass ferner bei etwaigem Kothaustritt aus der Nahtstelle die darüber gespannte Membran wirklich einen Schutz vor einer Weiterverbreitung der septischen Stoffe gewähren soll, erscheint mir bei der Natur derselben nicht annehmbar. — Die sich leicht hinzugesellenden Complicationen, wie z. B. in dem von Bardenheuer operirten Falle, die Verlegung der Drainöffnung durch trotz des Catgutnetzes herabgetretene Darmschlingen u. s. w. sprechen auch nicht zu Gunsten seiner Methode.

So geistreich ersonnen die Vorschläge Bardenheuer's sind, so wenig können wir sie, für die Darmresection wenigstens, als praktisch verwerthbar bezeichnen.

Resumiren wir die Ergebnisse voranstehender Untersuchungen, so lassen sich dieselben in folgenden Thesen zusammenfassen:

1. Die Darmnaht darf nur an gesundem und von seinem Inhalt möglichst befreiten Darme ausgeführt werden.

2. Daher sind die gangränösen Hernien, Darmtumoren, Darmverschluss als Indicationen für die Darmresection mit folgender Darmnaht fallen zu lassen. An die Stelle letzterer soll die Anlegung eines Anus praeternaturalis treten, der secundär durch die Darmnaht zu schliessen ist.

3. Bei Ausführung der Naht ist die Peritonealhöhle durch provisorische Bauchdeckennaht abzuschliessen, um so eine gefährliche Herabsetzung der Körpertemperatur, ein Einfliessen von Darminhalt in das Abdomen zu vermeiden und den provisorischen Abschluss der zu vereinigenden Darmenden zu erleichtern.

4. Die genähte Schlinge ist in toto zu reponiren und alsbald das Abdomen durch Naht der Bauchwunde völlig zu schliessen, eventuell ist sogleich die Radicaloperation der Hernie anzuschliessen. *Eine Drainirung der Peritonealhöhle, wie Fixiren der genähten Schlinge ist überflüssig und zu verwerfen.*

5. In den ersten Tagen nach der Operation ist auf das Strengste eine knappe Diät zu beachten, womöglich die ersten zwei Tage jede

Nahrung zu vermeiden. Der Darm ist in dieser Zeit durch Opiate ruhig zu stellen.

Herrn Medicinalrath Prof. Dr. Fischer sage ich für die gütigst ertheilte Erlaubniss zur Veröffentlichung obiger Fälle meinen herzlichsten Dank.

NACHTRAG.

Nachdem obige Arbeit bereits zum Druck eingereicht war, wurde in hiesiger Klinik noch eine Darmresection behufs Schluss eines wegen brandiger eingeklemmter Hernie angelegten Anus praeternaturalis ausgeführt, deren Mittheilung gerade wegen der Ursachen ihres unglücklichen Verlaufes von Interesse ist und die ich mir daher erlaube auch der Vollständigkeit wegen noch als Nachtrag anzufügen.

Karoline Mimietz, 50 Jahre alt, wurde am 2. Juni 1883 mit einer erst vor wenigen Wochen acquirirten, seit 3 Tagen eingeklemmten, jedoch durch Abführmittel und forcirte Repositionsversuche bereits stark maltraitirten rechtsseitigen Femoralhernie auf die Klinik aufgenommen. Patientin, von dürftigem Ernährungszustande, sah äusserst leidend aus. Der Inguinaltumor war taubeneigross, nicht verschieblich, prall-elastisch gefüllt, gab gedämpften Percussionsschall; die Haut über ihm war stark sugillirt. Es wurde daher ohne weitere Repositionsversuche sofort die Herniotomie in der üblichen Weise vorgenommen. Der Bruchsack zeigte sich eitrig infiltrirt und mit einer etwa drei Theelöffel betragenden, übelriechenden, granröthlichen Flüssigkeit gefüllt. In seiner Tiefe lag eine kleine dunkelblau verfärbte, an einzelnen Stellen mehr gelb aussehende, glanzlose Darmschlinge vor, die, nach Erweiterung des Bruchringes vorgezogen, erkennen liess, dass nur ein ganz kleiner Theil des Darms eingeklemmt war, so dass nicht einmal ihr Mesenterium mit incarcerirt war. Die Schnürfurchen waren gelb und das eingeklemmte Stück bot alle Zeichen der Nekrose. Es wurde daher nach Vorziehen und Fixation der gesunden Darmenden sammt der infarcirten Umgebung und entsprechendem Mesenterialkeil mit scharfen Scheerenschlägen abgetragen. Das resecirte Stück war an der Concavität 5 Cm., an der Convexität 8 Cm. lang. Die Darmenden wurden darauf durch feine Nähte in der Hautwunde fixirt und ihre einander zugekehrten Wundränder vereinigt, so dass das zuführende Ende nach innen, das abführende nach aussen zu liegen kam.

Der weitere Verlauf war ein äusserst zufriedenstellender. Aus dem Anus praeternaturalis entleerten sich reichliche Kothmassen und mit ihnen ein Bandwurm. Patientin, die sich nach der Operation rasch erholt hatte und sehr erleichtert fühlte, wurde vom 6. Tage an in das permanente Bad gesetzt. Trotz dessen bildete sich in der Umgebung des künstlichen Afters ein durch Behandlung mit Jodoform und Borsalbe in Schranken gehaltenes

Ekzem aus. — Um einer zu bedeutenden Verengerung des abführenden Endes vorzubeugen, wurden in dasselbe vom Rectum wie vom Anus praeter naturam aus mehrfach Eingiessungen von warmem Wasser gemacht und wurde schon am 21. Juni zum Schluss der Fistel durch die Darmresection und die Darmnaht geschritten. Zu diesem Zwecke war bereits am 17. die vorbereitende Cur eingeleitet worden. Patientin erhielt von diesem Tage an nur Milch und Wein, am Tage vor der Operation ausser etwas Wein gar keine Kost und führte mit Ricinusöl stark ab; ausserdem wurden täglich Eingiessungen in das zu- wie abführende Ende gemacht.

Aus äusseren Gründen konnte leider das Operationszimmer an dem zur Operation bestimmten Tage nicht besonders erwärmt werden und überstieg die Temperatur nicht die gewöhnliche Zimmerwärme. Indess wurden die Extremitäten mit Watte- und Flanellbinden umhüllt und alle bei der Operation freigelegten Darmtheile sofort mit warmen Carboltüchern bedeckt. Bei der ovalären Umschneidung des künstlichen Afters drang der Schnitt an der medianen Seite, also dem zuführenden Schenkel zunächst, rasch bis auf die Darmschlinge. An der äusseren Seite war die Loslösung wegen Verwachsung des abführenden Endes mit der Bauchwand schwieriger und wurden hierbei mehrere stark varicös erweiterte Hautvenen, sowie ein tiefer gelegenes, anscheinend der Vena saphena magna entsprechendes Gefäss verletzt und mit Klemmpincetten gefasst. Das abführende Ende erwies sich an der äusseren Oeffnung schon etwas verengert und liess den Zeigefinger nur mit Mühe durch, doch erweiterte es sich bereits 3—4 Cm. weiter abwärts. Nach Vorziehen beider Schlingen, was wegen narbiger Retraction und Verwachsung des Mesenteriums mit der Bruchsackwand nur schwer gelang, wurden beide Enden unter Abschluss durch die Finger eines Assistenten angefrischt und ein circa 5 Cm. langes Darmstück mit zugehörigem Mesenterialkeil entfernt. Die spritzenden Mesenterialgefässe wurden sogleich unterbunden und die Mesenterialwundränder durch feine Seidennähte an der Vorder- wie Rückfläche vereinigt. Darauf wurden die beiden Darmenden durch drei provisorische Nähte, von denen je eine an die Vorder-, resp. Hinterseite des Mesenterialansatzes, die dritte an die grösste Convexität des Darmes zu liegen kam, an einander fixirt und nun von der letzteren aus die definitive Naht nach beiden Seiten hin angelegt. Nun zeigte es sich indess, dass das Lumen des zufällig noch etwas schräg angefrischten zuführenden Endes weiter als das des abführenden war, so dass gerade am Ansatz des Mesenteriums hätte ein Zwickel gebildet werden müssen. Da daher die Gefahr vorlag, dass gerade hier an der wichtigsten Stelle die Serosen nur ungenau an einander kämen, sowie die, dass leicht Gangrän der Nahtstelle eintreten möchte, wurde vorgezogen, nochmals zu beiden Seiten der bereits angelegten Naht ein je 1 Cm. langes Stück Darm zu reseciren. Diesmal wurden beide Darmenden genau quer durchtrennt und erwiesen sich ihre Lumina, als nun zunächst durch das Mesenterium gerade an seiner Ansatzstelle an den Darm eine Naht gelegt war, die diese wichtigsten Punkte sicher mit einander vereinte, als völlig congruent. Die weitere Naht, die nun in der üblichen Weise nach Art der Czerny'schen Etagennaht mit feiner Seide Nr. 0 und feinen gekrümmten (nicht den Madelung'schen) Nadeln angelegt wurde, gelang jetzt völlig glatt. Der Darm wurde mit warmer Borsäurelösung abgespült und

völlig in das Abdomen reponirt. Nun wurden die, wie oben erwähnt, verletzten Venen, und zwar die Vena saphena dicht an ihrer Einmündung in die Vena femoralis unterbunden. Die Bauchhöhle durch Umschnürung des Bruchsackhalses total abzuschliessen, gelang nicht, da der Bruchsack bereits theils bei der Herniotomie, theils sammt dem an den entfernten Darmenden hängenden Hautstück durch den Ovalärschnitt entfernt war. Es wurde daher nur ein starkes Drainrohr in die Wunde gelegt, letztere durch die Naht vereinigt und nun ein an der Bruchpforte eine gewisse Compression ausübender Salicylwatteverband angelegt.

Die Operation hatte 1¾ Stunden gedauert. Am Schluss derselben war Patientin stark collabirt. Der Puls war kaum noch zu fühlen, hob sich auch nach drei Aethereinspritzungen nur wenig. Die Haut an Brust und Abdomen war kalt. Nachdem die Kranke in das Bett gebracht und mit recht warmen Tüchern eingehüllt war, wurde der Puls zwar etwas kräftiger, blieb indess andauernd klein. Am Abend, wie an den folgenden Tagen klagte sie über hochgradiges Schwächegefühl, das trotz aller angewandten Excitantien nicht wich, hatte trotz energischer Anwendung von Morphium, resp. Opium keinen Schlaf, bekam am nächsten Tage Erbrechen und gab alles Genossene wieder von sich. Die Temperatur sank auf 35,5 und stieg erst am Todestage ziemlich rasch auf 38,7. Der Leib war in den Tagen nach der Operation nie schmerzhaft, weder spontan, noch auf Druck. Die Schwäche nahm mehr und mehr zu und am 24. Juni Nachmittags 5 Uhr erfolgte der Tod.

Die Section ergab, um nur die wichtigsten Punkte hervorzuheben, folgenden Befund:

Mittelgrosse, stark abgemagerte Leiche; an beiden Füssen und Unterschenkeln Varicenbildung. Panniculus adiposus ist gut erhalten, die Musculatur stark reducirt, bräunlich roth. In der rechten Leistengegend befindet sich eine von oben aussen nach unten innen nahezu senkrecht verlaufende, 10 Cm. lange, lineäre, genähte Schnittwunde mit einem 3 Cm. langen Drainrohr im unteren Wundwinkel. Die genaue Untersuchung der Wunde ergibt vier Ligaturen um die Vena saphena, deren oberste an der Vena cruralis, deren tiefste 2 Cm. peripher davon liegt. Ein kleiner klappenständiger Thrombus in der letzteren ist von dunkelrother Farbe.

Beide Lungen sind ziemlich gut retrahirt, zeigen an der Spitze und am stumpfen Rande mehrfache Adhäsionen. Die linke Lunge ist an den verwachsenen Stellen eingezogen, ihr Parenchym durchweg lufthaltig, mässig ödematös. Die rechte Lunge ist gebläht, auf dem Durchschnitt mässig ödematös, ihr Unterlappen namentlich in den untersten Partien weniger lufthaltig. In einem Hauptast der Art. pulmonalis des Unterlappens sitzt ein dunkelblaues, nicht adhärentes, 2—3 Cm. langes Gerinnsel. Der Mittellappen ist ohne Besonderheiten.

Herz mittelgross und weit, pericardiales Fettgewebe reichlich entwickelt; in den Atrien Cruor, desgleichen im rechten Ventrikel neben etwas Speckhaut. Myocard bräunlich. Aorta ohne Besonderheiten, desgleichen die Arteriae coronariae.

Bei Eröffnung der Bauchhöhle durch Kreuzschnitte liegt das Omentum majus vor, durch quere bindegewebige Züge mit dem Peritoneum parietale der vorderen Bauchwand vereinigt. — Nach Entfernung des Netzes

liegt vor die Pars pylorica ventriculi, das Colon transversum, ein Theil des Colon descendens, das stark geblähte Coecum, etwas median von der Fossa iliaca gelegen. Den übrigen Raum füllen mässig meteoristische Dünndarmschlingen. Die Serosa ist überall rein, zeigt nirgends Auflagerungen; es ist kein Exsudat vorhanden, nur eine geringe Injection. Entsprechend der nicht pathologisch erscheinenden Incisionswunde befinden sich leicht trennbare fibrinöse Adhäsionen und ist eine etwa 10 Cm. lange Partie des Dünndarms mit dem Peritoneum parietale verbunden; auch sind an dieser Stelle die benachbarten Dünndarmtheile leicht mit einander verklebt. An der erwähnten Stelle, 20 Cm. oberhalb der Valvula Bauhini befindet sich eine circuläre Darmnaht, welche genau schliesst; nirgends ist Darminhalt ausgetreten. Die betreffende Stelle ist, abgesehen von der leichten Verklebung, absolut normal. Das Mesenterium, in radiärer Richtung an dieser Stelle 2—3 Cm. lang, ist durch die Naht vereinigt, auf ihm befindet sich ein zwanzigpfennigstückgrosses, dunkelrothes Gerinnsel. Die benachbarten Darmtheile ober- und unterhalb der Darmnaht sind normal. Das Peritoneum parietale ist der Wunde entsprechend nur leicht sugillirt.

Die Blase enthält reichlichen, dicken eitrigen Schleim, ihre Schleimhaut ist dunkelschwarzroth.

Die übrigen Organe sind, abgesehen von einem kleinen Uterusmyom und Uterusinfarct, sowie von einem Hydrops der rechten Tuba, normal.

Die Section bestätigte somit als Todesursache die klinische Diagnose des Collapses.

Zur Herbeiführung desselben wirkten mehrere Momente zusammen und ist es schwer, zu entscheiden, wie viel Gewicht jedem einzelnen Factor beizumessen ist. Der operative Eingriff an sich war infolge der doppelten Darmresection und -Naht, der damit unvermeidlichen grösseren Läsion des Darmes durch leichte Quetschungen und Zerrungen, der längeren Dauer ein ungewöhnlich schwerer; indess dauerte die Operation doch immerhin nur 1¾ Stunden, also nicht länger, als viele schwere Ovariotomien oder Myotomien, oder auch manche Darmresection unter erschwerten Umständen, Operationen, die doch so oft glücklich überstanden werden. — Auch eine zu grosse Abkühlung der Därme kann nicht wohl beschuldigt werden, da dieselben, war die Temperatur des Operationszimmers auch eine niedrige, fortwährend durch warme Carboltücher geschützt wurden; die Kälte der Haut am Schluss der Operation dürfte mehr auf Rechnung der äusserst geschwächten Herzthätigkeit, des beginnenden Collapses zu setzen sein. Um so weniger dürfen die genannten Punkte für sich allein verantwortlich gemacht werden, als der Tod der Patientin nicht bald nach der Operation oder am selben Tage, sondern erst nach Ablauf dreier Tage eintrat. Wir müssen somit annehmen, dass bereits vor der Operation der Kräftezustand der

Kranken zu sehr gesunken war, um einem so schweren Eingriff Widerstand leisten zu können; und daran, dass dies der Fall war, trägt, wie ich offen zugestehe, die Behandlung einen Theil der Schuld.

Um dem Ausfliessen von Darminhalt während der Operation vorzubeugen, suchte ich, als Assistent der stationären Abtheilung, den Darm vorher möglichst zu entleeren und habe hierin des Guten etwas zu viel gethan. Patientin erhielt 3 Tage vor der Operation nur Milch und Wein, am Tage vor derselben nur Wein; dazu kam die schwächende Wirkung der protrahirten Bäder, der Abführmittel, der mehrfach wiederholten Eingiessungen, alles Momente, geeignet die Kräfte der Kranken sehr zu reduciren. Es ist ja ein Unterschied, ob es sich um ein junges, kräftiges, vollsaftiges Individuum handelt, oder um eine bereits decrepide, alte Frau.

Der Embolie der einen Pulmonalarterie des rechten Unterlappens möchte ich höchstens für die Beschleunigung des Endes einen Einfluss zuschreiben, da sie noch frisch war und wahrscheinlich erst am Todestage eingetreten ist, worauf die an diesem Tage rasch ansteigende Temperaturcurve hinweist.

Ich möchte aus vorstehendem Falle die Lehre ziehen, dass wir vom Tage der Anlegung des künstlichen Afters an unser Hauptaugenmerk mit darauf zu richten haben, den Kräftezustand des Patienten durch Darreichung einer kräftigen Kost und starker Tonica möglichst hoch zu halten, um ihn so in die möglichst günstigen Bedingungen zur Ertragung des schweren zweiten operativen Eingriffes zu setzen. — Da es sich ja in der Mehrzahl der Fälle um eine Resection des Dünndarms handelt, so dürfte zu der ja unerlässlichen vorbereitenden Cur wohl ein eintägiges Fasten am Tage vor der Operation und Ausspülen des Darms, wie die Darreichung von Opium einige Stunden vor der Operation genügen, um ein Ausfliessen von Darminhalt während derselben, sowie eine zu grosse Reizung der Nahtstelle durch andrängenden Koth nach derselben sicher zu verhüten. Bei Resectionen am Dickdarm stellen sich die Verhältnisse freilich anders. Die genaue Berücksichtigung des einzelnen Falles, des jedesmaligen Kräftezustandes des Individuums muss natürlich hier stets als Leiter für das Handeln des Arztes dienen.

XI.

Ueber die Therapie hoher Grade von Kinderlähmung.

Von

Dr. C. Rockwitz
zu Strassburg i. E.

I. Einleitung.

Wenn wir, wie die meisten neueren Autoren die Kinderlähmung nach ihren Erscheinungen in ein acutes entzündliches und ein chronisches paralytisches Stadium eintheilen, — Einzelne beschreiben die Lähmung selbst und ihre Folgen, Contracturen und Deformitäten, als besondere Krankheitsperioden, während diese doch eng zu einander gehören und sich meist neben einander ausbreiten — so zerfällt darnach auch die Behandlung dieser Krankheit in zwei verschiedene Phasen. Kann man nun auch nicht sagen, dass die Behandlung des einen Stadiums wichtiger ist, als die des anderen, so liegt es doch in der Natur des Krankheitsverlaufes begründet, dass die Behandlung des Stadiums, in welchem sich Lähmungen, Contracturen und Deformitäten ausbilden, bei Weitem den Haupt- und schwierigsten Theil der Therapie ausmacht.

Da die Krankheit meist bei Kindern von 2—3 Jahren mit leicht fieberhaften Symptomen, mit den gewöhnlichen Erscheinungen von Unwohlsein, oft aber ohne vorhergehende auffällige Symptome beginnt, so wird der Arzt in der Mehrzahl der Fälle im Anfang der Krankheit gar nicht zu Rathe gezogen. Dazu kommt, dass dieser acute Krankheitsverlauf manchmal ein so rapider ist, dass er schon über Nacht mit ausgesprochenen Lähmungserscheinungen endigt. Wenn das Kind, welches Tags zuvor noch munter und gesund war, vielleicht in der Nacht nur etwas unruhig geschlafen hatte, am anderen Morgen erwacht, entdecken die Eltern, dass es an den unteren Extremitäten gelähmt ist. Da wird meist die Hülfe des Arztes zu spät kommen.

Gesetzt aber der Arzt wird auch rechtzeitig zu dem erkrankten Kind gerufen, so wird er doch wegen der Unbestimmtheit der

Symptome und der daraus folgenden Schwierigkeit der Diagnose zu einer eingreifenden Behandlung, wie sie das erste Stadium der Kinderlähmung, soll sie anders Erfolg haben, verlangt, sich kaum einmal veranlasst fühlen. Die Anwendung des ganzen antiphlogistischen Heilapparates ist in solchen Fällen das Einzige, wovon man einen Erfolg hoffen kann; aber welcher Arzt würde sich darauf einlassen, bei einem Kind, welches über etwas Kopfweh, Hitze und Müdigkeit klagt, vielleicht auch etwas soporös und stumpf daliegt, Blutentziehungen längs der Wirbelsäule vorzunehmen, Ableitungen auf Darm und Haut zu machen, und was sonst dergleichen Mittel mehr sind?

In den Büchern findet man natürlich auch diesen Theil der Therapie ausgiebig behandelt, jedoch ohne dass demselben ein besonderer praktischer Nutzen zuzusprechen wäre. Gewöhnlich ist sogar in einer einleitenden Vorbemerkung darauf aufmerksam gemacht, dass das erste acute Stadium der Kinderlähmung fast nie zur Behandlung des Arztes kommt.

Aber wenn nun einmal ein Arzt, hinter den angeführten Symptomen eine Kinderlähmung vermuthend, alle empfohlenen Mittel zur Anwendung brächte, und das Kind würde geheilt von seinem Unwohlsein und trüge keine Lähmung davon, wer würde behaupten wollen, dass durch die betreffenden Mittel wirklich eine beginnende Kinderlähmung in ihrem Entstehen unterdrückt sei? Einen sicheren Anhaltspunkt über die Wirkung der angewandten Mittel werden wir daher nie gewinnen und es wird immer fraglich bleiben, ob überhaupt das ganze vorgeschlagene antiphlogistische Verfahren im Stande ist, das Fortschreiten eines entzündlichen Processes im Rückenmark zu verhindern. Immerhin muss man in angezeigten Fällen, vielleicht wenn sich schon hier und da Lähmungserscheinungen geltend machen, und dies die Diagnose sichert, alle möglichen Mittel zu Rathe ziehen, da auf ihrer Anwendung die einzige, wenn auch schwache, Hoffnung beruht, das kranke Kind vor den Folgen der zurückbleibenden Störung zu bewahren. Leider wird in den meisten derartigen Fällen mit schon ausgesprochener Lähmung die angewandte Therapie nicht den gewünschten Erfolg haben, und die fortschreitenden paralytischen Erscheinungen werden nur zu deutlich dafür sprechen, wie wenig alle gerühmten Mittel im Stande sind, einen so tief greifenden, energischen Process in seiner Ausbreitung aufzuhalten.

Das heben alle Autoren in gleicher Weise hervor, dass der Arzt nicht darauf rechnen darf, selbst durch die rationellste Behandlung — soweit man bei dem jetzigen Stand der Erfahrungen über die pathologisch-anatomische Grundlage der Kinderlähmung von einer solchen

sprechen kann — einen irgendwie respectabeln Erfolg zu erzielen; bis jetzt ist eine durch die Therapie erzielte Abkürzung der Krankheitserscheinungen kaum erwiesen. Als Beweis dafür, wie wenig die Autoren selbst von einer vorgeschlagenen Behandlungsweise des ersten Stadiums halten, führen wir nur an, dass Rosenthal[1]) einer Behandlung des ersten Stadiums der Krankheit gar keine Erwähnung thut; er sagt nur, man solle die Behandlung gewöhnlich womöglich nach Ablauf der ersten 2—3 Wochen beginnen. Bardeleben[2]) dagegen sagt, nachdem er alle für das erste Stadium in Betracht kommenden Mittel des Weiteren erörtert hat: „Wir sehen, dass es sich hier nur um vage Indicationen handelt; die meisten Autoren sind ehrlich genug, die gänzliche Wirkungslosigkeit ihrer Therapie einzugestehen."

Wenn so schon die anerkannte Erfolglosigkeit der Therapie den Eintritt der Krankheit in das Stadium der Lähmung nicht verhindern kann, und damit die Behandlung dem nun fertigen centralen Leiden gegenüber auf viel grössere Schwierigkeiten stösst, so kommen nun in diesem Stadium der Lähmung noch einige Umstände hinzu, welche das ganze Krankheitsbild verschlimmern und dazu führen, dass die Fälle von Kinderlähmung, welche in die chirurgische Behandlung kommen, meist sehr ausgeprägte und hochgradige sind. Zwar ist es richtig, dass die anfangs bestehende Lähmung in ihrer Totalität nicht so ausgedehnt bleibt; in vielen der gelähmten Muskeln geht die Paralyse innerhalb kurzer Zeit zurück, immerhin bleibt aber noch eine grosse Zahl von Muskeln, namentlich der Extremitäten, gelähmt. Fragen nun die Eltern des gelähmten Kindes einen Arzt um Rath, so wird dieser als bestes Mittel die Elektricität empfehlen. Man fängt also an, das Kind täglich zu elektrisiren; der Arzt hat keine Zeit dazu, so müssen es die Eltern selbst thun. Man beginnt mit schwachen Strömen, das geht eine Zeit lang. Es soll aber allmählich zu stärkeren Strömen, die ja allein ein günstiges Resultat versprechen, übergegangen werden, und nun scheitert die Behandlung an dem Widerstand des Kindes, welches sich gegen die Application der schmerzhaften Ströme sträubt und wehrt. Welche Mutter könnte ihr Kind täglich Schmerzen erleiden und schreien sehen bei einer Behandlungsweise, von der sie selbst nicht den geringsten Erfolg sieht? Das Kind befindet sich sonst wohl, eine Veränderung an den gelähmten Gliedern wird nicht bemerkt, und so

1) Klinik der Nervenkrankheiten. S. 409.
2) Lehrbuch der Chirurgie. Bd. II. S. 892.

hofft man, dass, wie ein Theil der Lähmungen von selbst geschwunden ist, die Zeit auch die zurückgebliebenen Lähmungen allmählich heilen wird. So kommt die Elektricität in Misscredit, und man unterlässt schliesslich ganz die Anwendung des für den Patienten so schmerzhaften Apparates.

Die Zeit, welche so während der elektrischen Behandlung verstrichen ist, genügt dazu, dass sich nach und nach alle die schweren Folgezustände an den gelähmten Gliedern geltend machen können, welche man in hochgradigen Fällen stets beobachtet. Die Extremitäten werden dünner, die Muskeln schlaff, das Fett schwindet, und es tritt eine allgemeine Atrophie der Gewebe ein; zugleich entwickeln sich je nach der Stellung, die der Patient mit seinen gelähmten Gliedmassen einzunehmen gewöhnt war, die mannigfaltigsten Deformitäten und Contracturen, die sich allmählich, erst in leichterem Grade einstellen und sich dann zu absoluten Verkrümmungen und Verkrüppelungen ausbilden. Die Eltern, welche gewohnt sind, ihr gelähmtes Kind immer in derselben Lage oder Stellung zu sehen, bemerken kaum die schlimmen Veränderungen, welche sich schleichend eingestellt haben. Erst der Arzt erkennt nun, da es zu spät ist, die Grossartigkeit der entstandenen Verkrümmungen; er sieht ein, dass mit der elektrischen Behandlung nichts mehr zu erreichen ist, und räth schliesslich den Eltern, das Kind in eine orthopädische Anstalt aufnehmen zu lassen.

Es leuchtet ein, dass auf diese Weise selbst trotz des besten Willens des Arztes viele Kinder zu Krüppeln werden; ist es doch eine schwierige Aufgabe, das Auftreten von Contracturen bei ausgedehnten Paralysen absolut zu verhüten. Jedenfalls ist es auffallend, dass fast alle die Fälle von Kinderlähmung, welche in den Anstalten und Kliniken zur Beobachtung kommen, solche mit ausgedehnten Atrophien, Contracturen und Verkrümmungen sind, und es liegt dies wohl in dem ganzen Verlauf der Krankheit und der Schwierigkeit einer rationellen Behandlung begründet, wie wir dies in Kurzem zu schildern versuchten.

Es ist natürlich, dass mit dem Eintritt der Krankheit in dies Stadium der fertigen Lähmung und deren Folgen auch die Anforderungen, welche an die Therapie gestellt werden müssen, wachsen, und sie werden um so grösser, je ausgesprochener und umfangreicher die Lähmungen und die sich in ihrem Gefolge entwickelnden Contracturen und Deformitäten sind. Während wir im ersten Stadium einer acut verlaufenden Krankheit gegenüber standen, bei der man hoffen konnte, durch rechtzeitige Behandlung wenigstens

etwas zu erreichen, sehen wir uns nun in der Lage, gegen ein Leiden vorzugehen, welches chronisch geworden ist und als unmittelbarer Effect des abgelaufenen entzündlichen Processes im Rückenmark keine Aussicht bietet, dem Uebel an der Wurzel beikommen zu können. Da helfen keine inneren Mittel mehr, wie man sie früher gab, als man noch glaubte, dass die Lähmungszustände durch gastrische Störungen, Darmreize, Erkältungen u. s. w. hervorgerufen würden, sondern es handelt sich nun darum, durch directe Mittel die Lähmung zu bessern und die gebrauchsunfähigen Glieder der normalen Function wieder möglichst nahe zu bringen. Dass man dabei auf grosse, fast unüberwindliche Schwierigkeiten stossen muss, ist klar; keineswegs ist aber die Therapie dem Leiden gegenüber so ohnmächtig, dass sie nicht im Stande wäre, eine erhebliche Besserung herbeizuführen. Vielmehr hat die Therapie, entsprechend der Bedeutung und Schwere des Leidens, alle Mittel in Bewegung gesetzt, welche eine vernünftige Orthopädie in solchen Fällen an die Hand gibt, und sie hat damit Erfolge erzielt, die an Grossartigkeit bei Weitem über das denkbar Mögliche hinausgehen. Und in der That verdient eine Krankheit, die, wie diese, sonst gesunde Individuen in früher Jugend befällt und sie zeitlebens zu Krüppeln macht, die vollste Aufopferung an Mühe und Ausdauer in der Behandlung, um solchen armen Individuen wenigstens wieder eine menschenwürdige Existenz zu verschaffen.

Auch ich hatte Gelegenheit, mehrere sehr hochgradige Fälle von Kinderlähmung zu beobachten, von denen zwei in der hiesigen chirurgischen Klinik lange Zeit behandelt wurden, während mir die beiden anderen Herr Prof. Dr. Lücke zum Zweck einer Veröffentlichung aus seiner Privatpraxis gütigst zur Verfügung stellte.

Bevor ich zur Beschreibung dieser Fälle selbst übergehe, erscheint es angemessen, einen kurzen geschichtlichen Ueberblick über die Therapie der in Frage stehenden Lähmungsform vorauszuschicken.

II. Geschichtliches.

Die Therapie der Kinderlähmung ist natürlich viel älter als die Kenntniss von dem Krankheitsverlauf und dem Wesen dieser Lähmungsform selbst. Man hielt sich bei der Behandlung an die auftretenden Erscheinungen und ging gegen diese vor, ohne gerade zu wissen, dass alle diese Lähmungserscheinungen nur Symptome eines speciellen Krankheitsprocesses im Rückenmark waren. Wenn auch die Therapie mit der Erkenntniss dieser Thatsache nach rationelleren Grundsätzen geleitet werden konnte, so war doch die Be-

handlungsweise vor dieser Zeit keine plan- und erfolglose und sie konnte um so weniger falsch gehen, als ja der zu Grunde liegende Process im Rückenmark im Wesentlichen nur eine symptomatische Behandlung gestattete.

Die Engländer waren es, welche zuerst den Lähmungen des kindlichen Alters eine besondere Therapie angedeihen liessen, und unter ihnen vor allen Underwood[1]), der in seinem Buch über Kinderkrankheiten Längeres über die Behandlung von Schwäche der unteren Extremitäten, die er auf gastrische Störungen und Zahnreiz zurückführt, spricht. Er behandelte Fälle, wo nur eine Extremität gelähmt war, mit Blasenpflastern und reizenden Einreibungen; waren beide Beine paralytisch, so schien es keine andere Hülfe zu geben, als eiserne Schienen an den gelähmten Gliedern zu befestigen, um den Kranken zu unterstützen und gehfähig zu machen. Nach 4 bis 5 Wochen haben sich durch diese Mittel einige Patienten gebessert, doch nur in dem Maasse, als ihre allgemeine Kräftigung zunahm.

Späterhin waren es die Aerzte Shaw und Badham, welche das Vorkommen der Affection zwar nur nebensächlich erwähnen, aber über die Behandlung der Lähmungen und Verkrümmungen ausführlicher berichten. So betont Shaw[2]), welcher diese Lähmungsfälle von anderen dadurch unterschieden glaubte, dass die Willenskraft über die afficirten Muskeln verloren gegangen sei, besonders das Reiben, Shampooen, Kneten, Drücken, Schlagen u. s. w. der Extremitäten und combinirt diese Behandlungsweise mit einer systematischen Stellungsverbesserung und Geraderichtung des contracten Gliedes durch zweckmässige Apparate. Als die schwierigsten Fälle nennt er die, welche mit einem gewissen Grad von Lähmung des Körpers und der Seele verbunden sind und er sieht hier die Hauptaufgabe darin, das Kind dahin zu bringen, dass es die Muskeln durch eigenen Impuls in Thätigkeit setzt. Dies will er dadurch erreichen, dass er bestimmte Leibesübungen ausführen lässt, welche er mit einem angenehmen Vergnügen für die Kinder verbindet. Badham[3]) beschreibt 4 Fälle von Lähmung, welche ganz plötzlich, ohne vorausgegangene Zeichen die Kinder befallen hatten. Er behandelte diese Fälle mit Calomel, Strychnin, Abführmitteln, Umschlägen auf den Kopf, Vesicantien auf die Wirbelsäule und Kataplasmen auf die gelähmten

1) A treatise on the diseases of children. London 1784. II. p. 88.

2) Nature and treatment of the distorsions, to which the spine and the bones of the chest are subject. London 1822.

3) London. med. Gaz. Vol. XVII. p. 215.

Glieder. Die Wirkung dieser Mittel stellt er sehr in Frage und hofft das Meiste von der Naturheilung.

Obwohl in Deutschland schon im Jahre 1840 durch J. Heine die Krankheit genau beschrieben, und die Therapie in rationellere Bahnen gewiesen worden war, so traten doch noch später zwei englische Autoren auf, welche, offenbar ohne die Abhandlung von Heine zu kennen, annahmen, die Ursache der Affection liege meist in einer Störung der Verdauungsorgane oder in einer schwierigen Dentition. Demgemäss rieth Kennedy[1]), welcher, ebenso wie West, eine sehr interessante Beschreibung der Lähmungsformen bei Kindern gab, die Anwendung von Purgantien und Alterantien, insbesondere des Quecksilbers. Bei Schmerzen und Contracturen der Muskeln wandte er Bäder an. West[2]) empfiehlt auch Abführmittel, er verbindet aber damit die Tonica, weil er bemerkte, dass die Kinder meist schwächlich waren; er gab daher bei der Behandlung dem Eisen den Vorzug.

Im Allgemeinen beschäftigten sich die englischen Aerzte nur mit der Behandlung des ersten Stadiums der Lähmung; anders war dies in Deutschland.

Hier war es schon lange vor Heine Jörg[3]), welcher ein complicirtes Heilverfahren bei seinen Patienten zur Anwendung brachte und mit demselben auch Erfolg gehabt haben will. Es ist auffallend, dass dieser Autor in der Literatur der Kinderlähmung nur so selten Erwähnung findet, obwohl er doch, ebenso wie die englischen Aerzte, die in Rede stehende Lähmungsform gekannt, in seinem Buch erwähnt und ihrer Behandlung ein ausgezeichnetes Interesse zugewendet hat. In Deutschland war er vielleicht der Erste, welcher die Contracturen einer energischen Behandlung unterzog, und er sagt ausdrücklich[4]): „Was die Verkrümmung der Schenkel und der Füsse angeht, so haben sich, die Klumpfüsse ausgenommen, nur wenige Aerzte oder Chirurgen mit dem Studium derselben abgegeben, und es sind daher auch wenige Meinungen über die Behandlung derselben ins Publicum gekommen. Meistentheils sah man sie für unheilbar an und deshalb versuchten auch nur Wenige, was hier für Ausbeute zu machen sei.“ Er sah auch ein, dass hinsichtlich der Aussicht auf

1) On some of the forms of paralysis which occur in early life. Dublin quarterly Journal. 1850. p. 85.

2) On some forms of paralysis incident to infancy and childhood. Lond. med. Gaz. 1845. p. 224 u. Journal für Kinderkr. XVII. S. 369.

3) Ueber Verkrümmungen des menschlichen Körpers und eine rationelle und sichere Heilart derselben. Leipzig 1816.

4) l. c. S. 93.

Beseitigung der Deformitäten alles darauf ankomme, wie weit sich die Lähmungen beseitigen liessen. Zur Stärkung und Belebung der paralytischen Muskeln wandte er geistige Einreibungen, Elektricität und warme Bäder an; die Verkrümmungen beseitigte er durch Geradeziehen des Gliedes mit den Händen oder durch mechanische Vorrichtungen. Unter den Lähmungsformen, die er in dieser Weise behandelte, erwähnt er diejenigen nach Coxalgie, solche, welche bei zarten Kindern plötzlich ohne vorhergehende Krankheit auftreten und die, welche nach Masern, Scharlach, Typhus u. s. w. zurückbleiben. Die Lähmungen ohne Beeinträchtigung des Hüftgelenks will er jedesmal mit der erwähnten Behandlung geheilt haben.

Das Verdienst, die Kinderlähmung als besondere Krankheitsform charakterisirt und gezeigt zu haben, wie glänzende Resultate sich selbst bei unheilbaren Lähmungen durch eine wohlgeleitete Orthopädie noch erreichen lassen, gebührt dem Arzt Dr. Jacob Heine[1]), welcher zuerst in einer monographischen Arbeit im Jahre 1840 die Hauptindicationen für eine zweckmässige Therapie aufstellte und seine Erfolge an vierzehn angeführten Fällen nachwies. Im Jahre 1860 liess Heine eine zweite Auflage seiner Arbeit unter dem Titel: „Spinale Kinderlähmung" erscheinen, in welcher er die Zahl seiner Fälle auf 130 erweitert hatte, die Indicationen für die Therapie genau präcisirte und besonders auf Grund eines genauen Studiums der Krankheitserscheinungen den spinalen Ursprung der Affection betonte. — Heine's Arbeiten, welche zugleich die umfangreichsten und genauesten über diesen Gegenstand sind, wurden bahnbrechend nicht nur in Beziehung auf die Kenntniss des Verlaufs und den anatomischen Sitz der Krankheit, sondern auch in Bezug auf die Behandlung derselben in den einzelnen Stadien. Die Hauptindicationen, welche Heine aufstellte und die er in der 2. Auflage noch auf die Zahl von 6 vermehrte, sind: 1. Die Innervation, deren Thätigkeit aufgehoben ist, wieder zu wecken; 2. die verkrümmten Extremitäten in normale Form zu bringen; 3. die ganze Constitution zu kräftigen.

Nach diesen Principien wurde von nun an im Wesentlichen die Behandlung geleitet, und die meisten Autoren, welche später noch über den Gegenstand schrieben, schlossen sich eng an Heine an, so zwar, dass sie auf die Anwendung des einen oder anderen Mittels mehr Gewicht legten, je nachdem sie durch dasselbe eine bestimmte Indication am besten erfüllen zu können glaubten.

1) Beobachtungen über Lähmungszustände der unteren Extremitäten und deren Behandlung. Stuttgart 1840.

Zu erwähnen ist noch W. Vogt[1]) in Bern, welcher im Gegensatz zu Heine in einer längeren gründlichen Abhandlung für den centralen (cerebralen und spinalen) und peripheren Ursprung der Lähmung in die Schranken tritt und eine ganz ausführliche und übersichtliche Zusammenstellung der besonders für die Behandlung des ersten Stadiums in Betracht kommenden Mittel gibt. Was die Behandlung des zweiten Stadiums angeht, so weicht er darin nicht viel von Heine ab; er empfiehlt roborirende Mittel innerlich, gegen die Lähmungen Heilgymnastik, Elektricität und Bäder und zur Beseitigung der Contracturen gewaltsame Geradestellung der Glieder und Tenotomien.

In Frankreich waren die Aerzte erst später auf diese Form von Lähmung der Kinder aufmerksam geworden. Der Erste, welcher dort diese mit Atrophie einhergehenden Lähmungen der Extremitäten systematisch behandelte, war Richard de Nancy[2]), nachdem vorher schon von M. Tonnelé[3]) unter dem Namen: „Nouvelle maladie convulsive des enfants", eine genaue Beschreibung der Contracturen der Extremitäten bei Kindern geliefert worden war. Richard veröffentlichte zwei interessante Fälle, die er durch ein complicirtes gymnastisches Heilverfahren wesentlich besserte. Er liess den kleinen Patienten zweckmässige Maschinen machen, in denen sie umherfahren konnten, während zu gleicher Zeit die gelähmten Extremitäten lang anhaltend flectirt und extendirt wurden.

Als besondere Krankheitsform wurde die Kinderlähmung in Frankreich erst bekannt durch Rilliet und Barthez, von denen ersterer im Jahre 1851 einen Aufsatz veröffentlichte[4]), in welchem er ausführte, wie die Lähmung eine anatomische Ursache nicht erkennen lasse und darum als essentielle zu bezeichnen sei. Trotzdem schliesst sich Rilliet ganz an Heine an, was die Behandlung angeht, und sieht ein Hauptmittel zur Bekämpfung der progressiven Muskelatrophie der gelähmten Glieder in gymnastischen Uebungen und einer kräftigen Ernährung. Die erwähnte Abhandlung von Rilliet ging dann einige Jahre später im Wesentlichen ebenso in das Lehrbuch der Kinderkrankheiten von Rilliet und Barthez[5]) über und fand auf diese Weise eine schnelle Verbreitung in den ärztlichen Kreisen.

---

1) Ueber die sogenannte essentielle Lähmung der Kinder. Schweizer Monatsschrift für prakt. Medicin. 1858.

2) Bulletin de Thérapeut. 1849. p. 120.

3) Gaz. méd. 1832. Nr. 1.

4) Gaz. méd. 1851. p. 681.

5) Traité clinique et pratique des maladies des enfants. Tome II. p. 335.

Obwohl dadurch die Lehre von der idiopathischen, essentiellen Natur der Lähmung, welche durch die berühmten Kinderärzte vertheidigt wurde, zu fast allgemeiner Geltung kam, so waren doch auch in Frankreich einige Autoren anderer Meinung. In erster Linie verdient hier Erwähnung Duchenne de Boulogne, welcher mit Heine an dem spinalen Ursprung der Krankheit festhielt und zuerst im Jahre 1855 eine Abhandlung[1]) veröffentlichte, welche sowohl durch die elektrische Untersuchung der Muskeln in diagnostischer Hinsicht, als auch besonders durch die Anwendung der Elektrotherapie und ihre Erfolge in der Behandlung der Lähmungen ausgezeichnet ist. Duchenne hält die isolirte Faradisirung der einzelnen Muskeln für das wirksamste Mittel, um die Atrophie aufzuhalten, und er hofft selbst da, wo jede Erregbarkeit der Muskeln erloschen scheint, doch durch fortgesetzte Anwendung der Elektricität einige Muskelbündel neu zu beleben und zur Thätigkeit anzuregen. Er will mit der localen Anwendung des faradischen Stromes namhafte Erfolge erzielt haben und hat dieselbe deshalb auch später noch in seinem Werke: „De l'électrisation localisée" gegenüber der centralen Anwendung des elektrischen Stromes energisch vertheidigt.

Im Gegensatz zu Duchenne behauptet Bouchut[2]), welcher die Lähmung als eine Krankheit des Muskelsystems ansieht, dass die Elektricität nur in der ersten Periode der Krankheit etwas nützt, nicht aber dann, wenn die Muskelatrophie schon sehr ausgesprochen ist.

Mit der Aufstellung dieser verschiedenen Ansichten über die Natur des Leidens wandte sich natürlich das Interesse der Aerzte immer mehr der Erforschung des eigentlichen primären Krankheitsprocesses zu, und die Arbeiten, welche in jüngster Zeit über diesen Gegenstand erschienen, beschäftigen sich hauptsächlich mit der pathologisch-anatomischen Grundlage der Lähmung. Für die Therapie erwuchsen im Wesentlichen keine neuen Gesichtspunkte, da ja auch die Feststellung der einen oder anderen anatomischen Ursache an den Hauptindicationen zur Heilung der Krankheit nicht viel ändern konnte. Man begnügte sich damit, die in Betracht kommenden Heilmethoden nach allen Richtungen hin zu vervollkommnen und das ganze Heilverfahren durch Erforschung und alleinige Anwendung der wirksamsten Mittel zu präcisiren und zu vereinfachen.

In dieser Richtung sind noch besonders wichtig die Arbeiten

1) Paralysie atrophique graisseuse de l'enfance. Gaz. hebdomad. 1855.

2) De la nature et du traitement des paralysies essentielles de l'enfance. Union méd. 1867. Nr. 130, 131 u. 134.

von Brünniche[1]), Steiner und Neureutter[2]), Duchenne fils[3]), Volkmann[4]), Hitzig und Jürgensen[5]) und Seeligmüller[6]) und die Abhandlungen über diesen Gegenstand in den Lehrbüchern von Erb[7]), Rosenthal[8]) und Leyden.[9])

Was die in der Literatur veröffentlichten Fälle von Kinderlähmung angeht, so finden wir nur wenige, die in Bezug auf Ausdehnung und Intensität der Lähmung, sowie Grossartigkeit der Verkrümmungen so hochgradig gewesen wären, wie die nachstehend beschriebenen.

Heine veröffentlicht in seinem Buche 37 Fälle von einfacher Paraplegie der unteren Extremitäten, meist nur mit Deformitäten im Knie- und Fussgelenk, 28 Fälle von Hemiplegie, 53 Fälle von partieller Paralyse der unteren Extremitäten, 2 Fälle von Lähmung eines Armes ohne Betheiligung der Beine und 1 Fall von paralytischer Lordose der Wirbelsäule. Duchenne fils[10]) gibt eine Beobachtungsreihe von 62 Fällen, unter denen sich allerdings 4 Fälle finden mit completer Lähmung der vier Extremitäten, aber nur einer mit alleiniger Lähmung der Rumpfmusculatur. Seeligmüller führt in tabellarischer Uebersicht 75 Fälle von Kinderlähmung an, bei denen sich aber die Verkrümmungen und Lähmungen meist nur auf Fuss und Unterschenkel beschränken; in einigen Fällen constatirte er Luxationen, einmal paralytische Skoliose der Wirbelsäule und einmal Contractur des Iliopsoas.

Nur einen Fall behandelt Seeligmüller[11]) genauer, weil er durch die Ausdehnung der Lähmung besonders imponirt; es handelt sich dabei um Lähmung aller vier Extremitäten mit gleichzeitiger Paralyse der Hals- und Rückenmuskeln. Patient konnte natürlich nur im Bett liegen, nicht aufrecht sitzen und sich kaum bewegen. Nach $^3/_4$ Jahren will Seeligmüller durch den Batteriestrom eine Besserung soweit erzielt haben, dass der Patient wenigstens aufrecht sitzen konnte, ohne

---

1) Ueber die sogenannte essentielle Lähmung bei kleinen Kindern. Journal für Kinderkrankh. XXXVI. S. 366.

2) Pädiatrische Mittheilungen. Prager Vierteljahrschr. III. 1863. S. 88.

3) Atrophie graiss. de l'enfance. Arch. génér. 1864. II.

4) Ueber Kinderlähmung und paralyt. Contracturen. Klin. Vorträge. I.

5) Therapie der Kinderlähmung. Deutsches Archiv für klin. Med. IX. S. 330.

6) Gerhardt, Handb. der Kinderkrankh. V, 1. S. 4, und Ueber spinale Kinderlähmung. Jahrb. für Kinderheilk. N. F. XII. S. 321 u. XIII. S. 226.

7) Krankeiten des Rückenmarks. II. S. 258.

8) Klinik der Nervenkrankheiten. S. 409.

9) Klinik der Rückenmarkskrankheiten. II, 2. S. 552. 10) l. c. p. 38.

11) Jahrbuch für Kinderheilk. N. F. S. 348.

dass sich das Rückgrat merklich nach hinten ausbog; auch stellte sich im linken Arm und linken Bein etwas bessere Bewegung ein.

Einen ähnlichen hochgradigen Fall von Lähmung, dessen Entstehung allerdings nicht ganz der gewöhnlichen Art der Kinderlähmung entspricht, beschreibt Eulenburg.[1]) Bei einem jungen Mädchen von 12 Jahren traten im Anschluss an ein Nervenfieber nach der Genesung Krämpfe ein, die mit einer vollständigen Lähmung der Rumpfmuskeln und unteren Extremitäten endigten. Sämmtliche Rückenmuskeln waren gelähmt und atrophisch, die Function der Beinmuskeln war nur noch in sehr geringem Grade erhalten und die Mm. glutaei contrahirten sich nicht auf die stärksten Ströme. Durch Elektricität und schwedische Heilgymnastik kam die Patientin soweit, dass sie nach 2 Monaten einen Fuss von der Unterlage erheben konnte.

Diesen hochgradigsten Fällen von Kinderlähmung, deren Behandlung freilich recht schwierig, aber zugleich auch überaus dankbar ist, und zwar im Allgemeinen um so mehr, je grösser die Deformitäten sind, möchten wir die von uns beobachteten anreihen; die Erfolge, welche die eingeschlagene Behandlungsmethode erzielte, waren überraschend günstig und verdienen daher der Oeffentlichkeit übergeben zu werden.

III. Beschreibung und Besprechung der Fälle.

I. Elisabeth B., Töchterchen gesunder Eltern, kam gesund zur Welt, entwickelte sich kräftig und lernte nach 1 Jahr laufen. Im 2. Lebensjahre litt sie, wahrscheinlich infolge des Zahnens häufig an Krämpfen und wurde auch an Lymphdrüsenvereiterung und Kopfekzem längere Zeit behandelt. Alle diese Krankheiten blieben ohne sichtbare Folgen. Die Kleine erholte sich vollständig und blieb gesund bis zum Beginn ihres 4. Lebensjahres. — Da trat plötzlich, nachdem das Kind vorher noch ganz gesund und munter gewesen war, eines Nachts Erbrechen und Fieber auf. Patientin klagte über Hitze, Durst, Mattigkeit und Schmerzen in allen Muskeln, und nun bildete sich im Lauf des nächsten Tages eine fast totale Lähmung der Muskeln des Rumpfes und der Extremitäten aus, die im linken Bein begann und allmählich auch auf die übrigen Extremitäten überging. Auch die Rückenmuskeln wurden gelähmt, ja es trat sogar eine Lähmung der Zunge hinzu, — im Allgemeinen wird das Auftreten von Lähmungen in der willkürlichen Musculatur des Kopfes in Abrede gestellt — und eine lähmungsartige Schwäche von Blase und Mastdarm war nicht zu verkennen. Innerhalb der nächsten 4 Wochen, in denen der Kleinen allerlei Bäder verabreicht wurden, ging allmählich die Lähmung der Arme und der Zunge zurück und blieb nur noch in der Musculatur des Rückens und der unteren

1) Virchow's Archiv. XVII. S. 177.

Extremitäten, wenn auch nicht in demselben Grade, bestehen. Eine Behandlung mit Bädern, Strychnin, Jodeinreibungen und die fortgesetzte Anwendung von constanten Strömen hatte fast gar keinen Erfolg; erst nach 2 Jahren will man durch die elektrische Behandlung eine bessere Beweglichkeit in einem Fuss erzielt haben. Jedenfalls verhinderte auch das beständige Elektrisiren nicht die Ausbildung von grossartigen Contracturen, die in dem Sinne, wie sich das Kind bei seinem gelähmten Zustand zu halten gewohnt war, zu Stande kamen. In der ersten Zeit lag die Patientin immer, und zwar mit Vorliebe auf dem Bauch, später konnte sie sitzen, aber nur mit einer Maschine, die den Oberkörper aufrecht erhielt. Sonst fühlte sich die Kleine wohl und hatte keine Klagen.

Status (s. Fig. 1). Mit dieser Rückenstützmaschine präsentirte sich Patientin bei der Aufnahme. Sie ist jetzt 6 Jahre alt, ein ziemlich dickes,

Fig. 1.

aber anämisches, gedunsenes Kind mit schlaffem, teigig anzufühlendem Fettpolster. Die Geistes- und Sinnesfunctionen sind nicht gestört und die Arme von ganz normaler Beschaffenheit; in den Händen hat die Kleine ziemliche Kraft, so dass sie einen gehörigen Druck auszuüben vermag. — Patientin nimmt mit Vorliebe eine sitzende Stellung ein, bei der sie die Füsse so aufstützen kann, dass die Oberschenkel möglichst dem Unterleib genähert sind. Dabei bilden die Oberschenkel mit dem Becken, Os sacrum und der Lendenwirbelsäule einen Winkel von circa 60 Grad. Zugleich besteht aber eine so enorm starke lordotische Krümmung der Lendenwirbelsäule, dass der Rücken in seinem unteren Theile tief ausgehöhlt ist und der Leib nach vorn vorgewölbt dicht auf den Oberschenkeln liegt. In der Rückenlage der Patientin sind die Oberschenkel leicht flectirt, aber auch in dieser Position besteht gleichzeitig eine geringe Lordose der Lendenwirbelsäule, die sich auch nicht ganz ausgleicht, wenn man die Patientin unter den

Armen frei in die Höhe hebt. Beim Versuch, in der Rückenlage eine Streckung der Oberschenkel im Hüftgelenk vorzunehmen, stösst man auf Widerstand. Die Mm. sartorius und tensor fasciae spannen sich stark an, und wenn man gewaltsam die Oberschenkel in horizontale Lage bringt, so hebt sich das Becken und die Lordose der Lendenwirbelsäule wird stärker. — Die Flexionsstellung der Oberschenkel ist vorwiegend, eine besondere Adductions- oder Rotationsstellung ist nicht vorhanden. Dagegen kann man mit einer geringen Rotationsbewegung nach innen den Hüftgelenkskopf leicht nach hinten luxiren. Ueberhaupt macht es den Eindruck, als wenn der Gelenkkopf schon etwas aus der erweiterten Pfanne ausgetreten sei, da man ihn sehr deutlich auf dem Os ilei fühlt. — Die Mm. glutaei und die Muskeln des Oberschenkels sind ein ganz schlaffes und ödematöses Gewebe, bei dem von einer eigentlichen wirksamen Muskelsubstanz kaum noch etwas zu erkennen ist; die elektromusculäre Erregbarkeit ist in denselben völlig erloschen, und während sie auch in dem unteren Theil der Rückenmusculatur absolut nicht mehr nachweisbar ist, lösen mittelstarke Ströme in der oberen Rumpf- und Schultermusculatur noch kräftige Contractionen aus. — Beide Kniegelenke sind schlotternd, in Genu valgum-Stellung und lassen sich passiv nach allen Richtungen hin leicht bewegen. Die active Bewegung der unteren Extremitäten ist vollständig aufgehoben und auf keine Weise möglich. — Die Füsse stehen beide in ausgesprochener Klumpfussstellung und sind ganz unbeweglich. Es gelingt nicht, durch gewaltsame Geraderichtung die Muskelcontracturen zu überwinden und die Füsse in die normale Stellung zu bringen. Eine merkliche Verkleinerung der Extremitäten oder Sensibilitätsstörungen sind nicht zu erkennen, dagegen ist eine Temperaturherabsetzung an den gelähmten Gliedern deutlich wahrnehmbar. — Die elektrische Prüfung ergibt, dass auch in den Muskeln des Unterschenkels zum grössten Theil die faradische Erregbarkeit verloren gegangen ist; eine schwache Extensionsbewegung der grossen Zehen wird bei Anwendung starker Ströme noch erreicht. — Eine selbständige Fortbewegung der Patientin ist natürlich unmöglich, sie kann nur liegen oder mit Hülfe ihrer Maschine sitzen, ausserdem muss sie getragen werden. Die übrigen Functionen der Patientin, Appetit, Schlaf und Urinentleerung, sind normal, nur scheinen Stühle nicht lange zurückgehalten werden zu können.

Therapie. Da bei der Patientin eine gewaltsame Ausgleichung der Contracturen unmöglich war, so wurde in der Chloroformnarkose alsbald an beiden Beinen die Tenotomie der Mm. sartorius und tensor fasciae, sowie der übrigen bei forcirter Streckung des Hüftgelenks sich anspannenden Muskelstränge gemacht. Darauf wurden Extensionsverbände aus Wasserglas angelegt, die bis zum Knie reichten und zugleich wurde versucht, durch diese Verbände die Klumpfussstellung, die sich aber nicht ganz ausgleichen liess, zu corrigiren. Um den Leib wurde Contreextension angelegt, und da bei der Lordose der Wirbelsäule eine Horizontallage des Beckens zur Herstellung einer ausreichenden Streckung unmöglich war, so mussten, um dies zu erreichen, die Extensionsvorrichtungen an den Beinen 1½ Fuss über der Betthöhe angebracht werden. Patientin befand sich in dieser Streckstellung verhältnissmässig wohl, sie hatte keine Klagen und die Operationswunden heilten ohne Weiteres. Nach 3 Wochen war eine

entschiedene Streckung in den Hüftgelenken erreicht; die ersten Verbände wurden nun abgenommen und es wurde darauf, um auch die Füsse in eine gerade Stellung zu bringen, wozu der blosse Verband nur wenig geholfen hatte, in der Narkose beiderseits die Tenotomie der Achillessehne vorgenommen. Die vollständige Correctur der Klumpfussstellung gelang jetzt leicht, so dass zur Fixirung der erreichten günstigen Stellung beiderseits ein Gypsverband angelegt werden konnte, der bis über die Knie hinaufging und so zugleich das schlotternde Genu valgum in eine sichere Lage brachte. Die Lordose hatte sich schon während des ersten Extensionsverbandes so weit gebessert, dass schliesslich kaum noch eine Elevation nöthig schien und dass Becken und Oberschenkel bequem in horizontaler Lage gestreckt werden konnten. Die Tenotomien der Achillessehnen heilten gleichfalls per primam, Patientin hatte keine Schmerzen und befand sich bei einer roborirenden Diät wohl. — Nachdem auf diese Weise die fast normale Stellung der unteren Extremitäten ermöglicht worden war, konnte zur Herstellung eines Stützapparates für Rücken und beide Beine geschritten werden, der nach genauen Maassen und einem vorher angepassten Gypscorset, das als Modell diente, verfertigt wurde. Der Apparat (s. Fig. 2) verdient seiner Zweckmässigkeit wegen eine kurze Beschreibung. Zur Aufrechterhaltung und Streckung des Rückens diente ein bequemes, starkes, gepolstertes Corset, welches fast bis in die Achselhöhle reichte und über den Schultern mit kurzen Trägern befestigt wurde. Zu beiden Seiten, etwas oberhalb des Hüftgelenks waren an diesem Corset Schienen zur Stütze für die Beine angebracht, die bis zum Fuss hinabreichten und an ihrer inneren Seite die Schuhe zur Aufnahme des paralytischen Fusses trugen. In der Hüftgelenksgegend war ein Abductionscharnier und dicht darunter ein Flexionscharnier angebracht; das Beugegelenk in der Kniegegend konnte durch einen federnden Hebelstift festgestellt werden, so dass die Patientin, wenn sie sich setzen wollte, nur den Stift in die Höhe zu ziehen brauchte, um die Unterschenkel herabsinken zu lassen. Wurde das Bein gestreckt, so schnappte der Stift von selbst wieder ein und stellte den Unterschenkel fest. Den äusseren

Fig. 2.

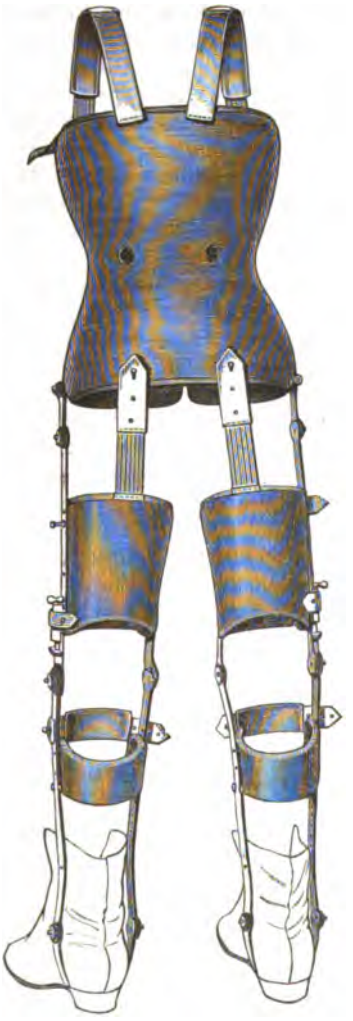

Schienen entsprachen innere, die nicht so hoch hinauf reichten und zwischen beiden wurde nun mit gut gepolsterten breiten Gurten das Bein fixirt. Um die Aufrechterhaltung des Oberkörpers zu sichern, waren hinten noch vierfache starke Gummistränge befestigt, die beim Sitzen gelöst werden mussten. — Bis zur Verfertigung dieses Apparates blieben die Beine der Patientin, um sie in der günstigen Stellung zu erhalten, in leichten Gypskapseln. Die Muskeln des Oberschenkels und die Glutäen wurden täglich ohne besonderen Erfolg faradisirt, und mit dieser Behandlung wurde die Anwendung von warmen Bädern und eine kräftige Ernährung der Patientin vereinigt. Patientin nahm mehr und mehr an Lebenskraft zu und konnte nach etwa halbjähriger Behandlung mit dem Apparat entlassen werden.

II. Pauline E. war das Töchterchen gesunder Eltern. Das Kind wurde gesund geboren, entwickelte sich kräftig und lernte mit 9 Monaten laufen. Im 3. Jahre machte es die Masern durch, welche ohne nachtheilige Folgen schnell verliefen. — Im Alter von 4 Jahren klagte die Kleine eines Tages plötzlich über Kopfschmerzen und Frostgefühl nach vorhergegangenem vollständigem Wohlsein. Es trat Fieber und Erbrechen auf und im Verlauf der folgenden Nacht bildete sich eine totale Lähmung beider unteren Extremitäten aus; in den nächsten Tagen traten dazu noch weitere Lähmungen der oberen Rumpf- und Extremitätenmusculatur, auch soll Blasenlähmung bestanden haben. Patientin lag 6 Wochen schwer danieder und sie genas schliesslich nur so weit, dass die Lähmungen des Rückens und der oberen Extremitäten vollständig verschwanden, während die zuerst aufgetretene totale Paralyse der unteren Extremitäten blieb. Sensibilitätsstörungen bestanden an den gelähmten Gliedern nicht; dagegen magerten beide Beine mehr und mehr ab, und im Verlauf von 8 Jahren bildeten sich die mannigfachsten Verkrümmungs- und Contracturstellungen aus, deren Zustandekommen nicht durch Anwendung der Elektricität verhindert werden konnte. Die Beine verharrten während der ganzen Zeit in vollständiger Inactivität. Nur im Hüftgelenk wurden noch geringe Bewegungen ausgeführt.

Status. Patientin ist 12 Jahre alt, ein schwächliches, anämisches Kind von gracilem Knochenbau, schwacher Musculatur und schlechtem, schlaffem Fettpolster. Besonders schlecht und atrophisch ist die Musculatur der Beine, welche im Knie- und Hüftgelenk flectirt sind und wie leblos am Körper herabhängen. Den Fuss vermag Patientin nicht von der Unterlage zu erheben, obwohl ganz geringe Bewegungen im Knie-, Hüft- und Fussgelenk noch activ ausgeführt werden können. — Die Füsse sind beide stark verkrüppelt; der rechte steht in ausgesprochener Klumpfussstellung und liegt mit dem äusseren Fussrand auf, der linke zeigt im Gegensatz dazu richtige Plattfussstellung und berührt die Unterlage nur mit der inneren Seite. In dieser correspondirenden Stellung passen die Füsse genau in einander, wenn man sie zusammen legt, und es lässt sich constatiren, dass Patientin in der Zeit, wo sich die Contracturen ausbildeten, gewohnt war, die Beine so zu legen, dass der rechte Fuss auf der Unterlage lag, während der linke auf der inneren Seite des rechten Platz fand. Active Bewegungen im Sprunggelenk sind rechts ganz aufgehoben, links kann

Patientin noch ganz geringe active Bewegungen ausführen, aber nur im Sinne der vorhandenen Plattfussstellung, so dass die Fussspitze noch mehr nach aussen geschoben wird. Beide Füsse lassen sich durch gewaltsame Aufrichtung und unter gleichzeitiger starker Anspannung der Achillessehne in die normale Stellung zurückbringen. In den Zehen ist auf beiden Seiten noch active Bewegung möglich. Die Atrophie der Unterschenkel ist besonders stark und auffallend; Störungen der Sensibilität lassen sich in denselben nicht nachweisen. — In den Kniegelenken besteht neben deutlicher Genu valgum-Stellung, die rechts noch stärker ausgeprägt ist als links, beiderseits eine ziemlich starke Flexion. Active Bewegungen in den Kniegelenken können noch bis zu einem gewissen Grade gemacht werden; Versuche, die Kniegelenke activ zu strecken, sind aber erfolglos. Denn auch passiv ist eine vollständige Streckung nicht möglich und wird behindert durch starke Schmerzhaftigkeit der contracten und durch die forcirte Streckung gezerrten Musculatur. Das Haupthinderniss für die Streckung ist die Spannung des M. biceps femoris. — Die Hüftgelenke sind gleichfalls stark flectirt. Bei Versuchen, die Flexionsstellung durch forcirte Extension zu redressiren, tritt eine stark lordotische Krümmung der Lendenwirbelsäule auf, die sich erst wieder ausgleicht, wenn die Beine ihre alte Winkelstellung eingenommen haben; man bemerkt deutlich, wie sich bei diesen Streckversuchen gleichzeitig der M. sartorius anspannt. Abduction und Adduction im Hüftgelenk sind weder passiv noch activ behindert. — Die elektrische Erregbarkeit der Muskeln an den Beinen ist zwar an vielen Stellen vorhanden, aber sehr stark herabgesetzt. Die Mm. glutaei reagiren auf ganz starke constante Ströme schwach, fast gar keine Contractionen erzielt man in der Streckmusculatur der Oberschenkel, und die Unterschenkelmusculatur ist rechts ganz reactionslos, links dagegen erhält man mit starken Strömen noch Bewegung der Zehen. Die sonstigen körperlichen Functionen der Patientin sind normal, auch die geistigen Fähigkeiten entsprechen ihrem Alter. — Von einem Gehen oder Stehen kann natürlich auch in diesem Falle nicht die Rede sein.

Therapie. Die Behandlung begann mit der Geradestellung der in allen Gelenken gekrümmten Beine. In der Narkose wurde zunächst versucht, den linken Fuss aufzurichten und in normale Verhältnisse zurückzubringen. Da sich dabei die Achillessehne sehr stark anspannte, so wurde dieselbe subcutan durchschnitten und auf diese Weise eine günstige Stellung des Fusses leicht erreicht. Die Streckung des linken Kniegelenks gelang in der Narkose ohne Weiteres fast völlig, und nachdem nun das Bein in die normale Stellung gebracht war, wurde zur Fixirung desselben ein Gypsverband angelegt, der bis in die Mitte des Oberschenkels reichte. Sobald sich die Patientin von dem operativen Eingriff erholt hatte, wurde mit der elektrischen Behandlung angefangen. Die Muskeln der Oberschenkel und besonders die Mm. glutaei wurden täglich längere Zeit mit dem constanten Strom galvanisirt, aber es konnte innerhalb der ersten Wochen, wenigstens an den Oberschenkeln, absolut keine bessere Reaction der Muskeln erzielt werden. 14 Tage nach der Operation wurde der Gypsverband gewechselt, und da es jetzt gelang, das Knie leicht und ohne Schmerz ganz zu strecken, so wurde ein neuer Gypsverband angelegt, welcher die linke untere Extremität in ganz normaler Stellung fixirte. Mit der Galvanisation

der Oberschenkel wurde fortgefahren. — 3 Wochen nach der ersten Operation wurde in der Narkose die Geradestellung des rechten Beines vorgenommen. Dazu musste die Tenotomie der Achillessehne, des M. biceps in der Kniekehle und des M. sartorius an der Spina ant. sup. gemacht werden. Trotzdem liess sich nur der Fuss vollständig aufrichten, im Knie- und Hüftgelenk war die vollständige Streckung nicht erreichbar. Das Bein wurde, soweit es ging, gerade gerichtet und in einen Gypsverband gelegt, welcher bis zum Becken hinauf reichte; das Becken selbst wurde durch einen Beckengürtel, der mit dem Oberschenkelverband zusammenhing, in etwas gestreckter Stellung zurückgehalten. Die Operationswunden heilten schnell. Inzwischen wurde mit der elektrischen Behandlung der Muskeln fortgefahren; namentlich wurde auf die Mm. glutaei der constante Strom täglich applicirt, indem der eine Pol auf dem Muskel, der andere in der Gegend der Lendenwirbelsäule neben dem Process. spinos. aufgesetzt wurde, und so hatte man nach einiger Zeit den Erfolg, dass die Glutäen auf mittelstarke Ströme sehr gut reagirten. 4 Wochen nach der zweiten Operation wurden die Gypsverbände abgenommen, Patientin erhielt einige Bäder, und dann wurde ein leichter Wasserglasverband angelegt. Ueber diesem Wasserglasverband wurde ein Extensionsverband aus Heftpflaster angebracht, und nachdem mittelst zweier Riemen, die auf der Innenseite beider Oberschenkel um das Becken herumliefen, Contreextension hergestellt war, wurde derselbe mit je 1 Kilo für jedes Bein belastet. Die Extension wurde gut ertragen und hatte auf die Lordose der Lendenwirbelsäule einen günstigen Einfluss, indem sich dieselbe bei guter Streckung im Hüftgelenk täglich mehr und mehr ausglich. Patientin lag nur am Tag in dem Streckverband, bei Nacht schlief sie meist sitzend. Bereits 7 Wochen nach der zweiten Operation, während welcher Zeit die Musculatur täglich galvanisirt wurde, war eine erhebliche Besserung unverkennbar: die Streckung im Hüftgelenk hatte noch zugenommen, und die Glutäalmusculatur reagirte schon bei schwächeren Strömen gut, so dass die Beine activ von der Bettunterlage erhoben werden konnten. — Leider musste nun die Behandlung 2 Monate unterbrochen werden, da die Patientin eine schwere Scarlatina durchmachte, welche die durch gute Ernährung bedeutend gehobenen Kräfte aufs Neue reducirte. Die Verbände blieben während der Krankheit liegen und wurden erst nach der Genesung durch neue Wasserglasverbände ersetzt. Dabei zeigte sich, dass Fuss und Knie in ganz normaler Stellung waren und dass die Flexion im Hüftgelenk weiter abgenommen hatte. Ueber die neuen Wasserglasverbände wurde wieder ein Extensionsverband angelegt und in demselben wurde die Patientin noch 4 Wochen lang gestreckt. Da nun fast vollständige Geradestellung der Hüftgelenke eingetreten war, auch die Mm. glutaei gut reagirten, so wurde der Patientin ein Stützapparat angelegt, mit Hülfe dessen sie an Krücken Gehübungen machen konnte.

III. Anna G. stammt von gesunden Eltern und hat 5 gesunde Geschwister. Das Kind wurde gesund geboren und war frei von Lähmungen und Missbildungen. Erst mit 2 Jahren lernte es laufen, ein Umstand, der auf die damals bedeutende Fettbildung bei dem sonst gesunden Mädchen zurückgeführt wurde. Um dieselbe Zeit erkrankte die Kleine an einem acuten Exanthem, welches schnell und ohne schwerere Erscheinungen ver-

lief. Nach dem Ablauf der Krankheit bemerkten die Eltern, dass ihr Kind bei Gehversuchen die rechte untere Extremität nachschleifte, dass es überhaupt im Gebrauch der Beine viel schwächer war, als vor der Krankheit. Ein um Rath gefragter Arzt constatirte eine Kinderlähmung und verordnete Einreibungen und Medicamente, die aber erfolglos waren und nicht verhindern konnten, dass sich im Verlauf des 3. Lebensjahres zunächst rechts eine vollkommene Klumpfussstellung ausbildete, und dann allmählich auch der linke Fuss diese Stellung einnahm. Obwohl schon damals am rechten Fuss eine Tenotomie vorgenommen und längere Zeit ein Gypsverband getragen wurde, kehrte der rechte Fuss doch wieder in die alte Stellung zurück. In der Zwischenzeit gesellten sich zu den damals bestehenden Deformitäten der Füsse noch weitere Veränderungen an den Extremitäten, die es nöthig machten, das Kind einer Anstalt zuzuweisen.

Status. Bei der Aufnahme zeigt die jetzt 8jährige Patientin ein blasses Aussehen, erscheint aber sonst gesund und intelligent. Die Musculatur des Rumpfes und der oberen Extremitäten ist überall kräftig, das Fettpolster schlaff. Auffallend ist eine allgemeine Atrophie des ganzen rechten Beines, die aber besonders stark am Unterschenkel ausgesprochen ist; am Oberschenkel betrifft die Atrophie vorzugsweise die Extensoren. Auch die Glutäalmusculatur erscheint schlaff und atrophisch. — Der rechte Oberschenkel steht in leichter Flexion, dabei ist er abducirt und etwas nach innen rotirt; das Knie befindet sich in einer mässigen Genu valgum-Stellung. Lässt man eine passive Bewegung mit dem rechten Bein ausführen, so fühlt man den Oberschenkelkopf deutlich auf dem horizontalen Ast des Schambeins; dem entsprechend findet man den Trochanter major nach innen und vorn gerückt und die ganze rechte Extremität bedeutend verkürzt. Bei Versuchen, das Hüftgelenk zu strecken, spannt sich der M. tensor fasciae stark an. Auch das rechte Knie nimmt ausser der schon erwähnten Genu valgum-Stellung eine geringe Flexionsstellung ein. Eine vollständige Streckung desselben ist nicht möglich und scheitert an heftigen Schmerzen, die dabei in der contracten Musculatur auftreten. Ganz schwache Bewegungen im rechten Bein sind noch möglich, dagegen vermag Patientin nicht das Bein im Ganzen zu bewegen oder emporzuheben. Die Sensibilität ist normal, wohl aber ist die Temperatur der äusseren Haut am rechten Bein niedriger als am linken. — Die linke Extremität ist kräftig und gut entwickelt, wenigstens Ober- und Unterschenkel, und es stellt sich bei der Messung eine erhebliche Verkürzung des rechten Beines heraus, die wohl nicht nur durch die erwähnte Luxation des Oberschenkels bedingt ist, sondern auch auf ein Zurückbleiben des Knochenwachsthums zurückgeführt werden muss:

			Links	Rechts
Vom Trochant. maj.	zum	Cond. ext. fem.	25 1/2	22 1/2 Cm.
= Capit. tib.	=	Malleol. ext.	23 1/2	20 =
= Spin. ant. sup.	=	Fusssohle	56 1/2	50 1/2 =

Die Füsse nehmen beiderseits eine Equinovarus-Stellung ein, welche rechts stärker ist, als links. Achillessehne und Plantaraponeurose sind in starker Spannung und die Füsse sind lang gestreckt. Wie das übrige Bein, so ist auch die Musculatur des rechten Fusses stark atrophisch. Nicht so erheblich ist die Atrophie am linken Fuss. Die Aufrichtung beider Füsse

ist vollständig ausführbar, leichter gelingt sie am linken Fuss, freilich auch hier nur unter starker Spannung der Achillessehne. Die elektromusculäre Erregbarkeit des rechten Beines ist sehr herabgesetzt; nur bei sehr starken Strömen sind schwache Contractionen in den Muskeln des Unter- und Oberschenkels zu erkennen; fast gar nicht reagiren die Mm. peronaei. Dagegen zeigt die Glutäalmusculatur auf dieser Seite schon bei mittelstarken Strömen kräftige Zuckungen. Links besteht in der Oberschenkelmusculatur normale elektrische Erregbarkeit und vollständige active Bewegung; die Muskeln des Unterschenkels dagegen contrahiren sich nur auf starke Ströme. — Zu den erwähnten Deformitäten kommen noch zwei andere, die allerdings von untergeordneter Bedeutung sind. Es besteht nämlich ausser einer geringen Asymmetrie des Beckens, welche sich dadurch kennzeichnet, dass die Spina ant. sup. rechts viel tiefer steht als links, und dass die Distanz zwischen dem Dornfortsatz des 5. Lendenwirbels und der Spina ant. sup. rechts nur $11\frac{1}{2}$, links 13 Cm. beträgt, auch noch eine leichte Skoliose der Lendenwirbelsäule. — In diesem Zustande konnte sich Patientin beim Eintritt in die Klinik mit Zuhülfenahme von Krücken fortbewegen, benutzte dabei aber nur das linke Bein, das rechte verharrte in vollständiger Passivität und hing leblos und schlaff herab. Im Uebrigen befand sich Patientin wohl und ganz auf dem Standpunkte eines normalen Kindes.

Therapie. Die Behandlung wurde, da man den Fall als günstig für die Elektrotherapie betrachtete, mit der fortgesetzten Anwendung des constanten Stromes begonnen. Links wurden täglich die Streckmuskeln des Unterschenkels, rechts die Steckmusculatur des ganzen Beines galvanisirt und dies Verfahren wurde dadurch unterstützt, dass man die Patientin täglich längere Zeit in einem warmen Bad sitzen liess. Dabei stand Patientin täglich längere Zeit auf und machte mit ihren Krücken in der angegebenen Weise Gehübungen. Ein Erfolg dieser Cur war unverkennbar: die bis dahin kalten und leblosen Extremitäten wurden warm und kräftig und nahmen an Volumen zu, so dass der Umfang des Oberschenkels sowohl, als des Unterschenkels bald einige Centimeter mehr betrug, als früher. — Indess bemerkte man doch nach einigen Wochen, dass die Patientin, die vorher mit dem linken Fusse noch ziemlich gut aufgetreten war, beim Gehen fast ausschliesslich den äusseren Fussrand auf den Boden setzte, dass also die vorher nur geringe Klumpfussstellung des linken Fusses bedeutend zugenommen hatte. Deshalb wurde nun zu einer orthopädischen Behandlung geschritten. In der Chloroformnarkose wurde zunächst links die Tenotomie der Achillessehne vorgenommen, und da sich auch dann der Fuss nicht ganz aufrichten liess, so wurde noch die Plantarfascie gespalten. Darauf wurde ein Gypsverband angelegt. Rechts liess sich, nachdem die Tenotomie der Achillessehne gemacht war, der Fuss gut aufrichten. Aber da die vollständige Streckung des Kniegelenks unmöglich war, so wurde auch noch die Durchschneidung des M. biceps in der Kniekehle nöthig und, um die Streckung im Hüftgelenk möglichst zu vollenden, wurde dazu die Tenotomie des M. tensor fasciae an der Spina ant. sup. gefügt. Darauf gelang die Streckung in allen Gelenken gut, das Bein wurde in die normale Stellung gebracht und nun ein Gypsverband angelegt, der bis in die Nähe des Tuber ischii reichte. Bald nach der Operation wurde die elektrische Behandlung mit dem constanten Strom wieder fortgesetzt.

Die Partien, welche nicht vom Verbande eingeschlossen waren, die Glutäen und die Musculatur des rechten Oberschenkels, wurden täglich mit starken Strömen behandelt, so dass schliesslich Patientin das rechte Bein activ von seiner Unterlage aufheben konnte. 4 Wochen nach der Operation wurden die Gypsverbände abgenommen und dem linken Fuss, der eine günstige Stellung hatte, ein Wasserglasverband gegeben. Obwohl das rechte Bein nach Entfernung des Verbandes nicht mehr so gut bewegt werden konnte, so constatirte man doch äusserst günstige Stellungsverhältnisse und legte nun auch rechts einen Wasserglasverband an. Nachdem diese Verbände trocken und hart geworden waren, liess man die Patientin mit denselben aufstehen. Anfangs konnte sie ohne ihre Krücken sich nur langsam und ungeschickt auf den Beinen fortbewegen, aber bei der anhaltend fortgesetzten elektrischen Behandlung der Glutäal- und Oberschenkelmusculatur und bei den täglichen Gehübungen konnte man bald beobachten, dass der Gang sicherer und geschickter wurde. 6 Wochen nach der Operation konnte dann Patientin mit einem eigens construirten Stützapparat gebessert und gekräftigt entlassen werden.

IV. Julius G., Sohn gesunder Eltern, kam gesund und normal gebaut zur Welt und entwickelte sich in den ersten Monaten recht gut. Das Gedeihen des Kindes dauerte aber nicht lange, es wurde blass, kränklich und ging in seiner Ernährung zurück. Das Zahngeschäft machte viele Beschwerden, und da sich um dieselbe Zeit ein lang dauernder Keuchhusten anschloss, so steigerte sich die Inanition bei dem Kinde bis aufs Höchste. Nur sehr langsam erholte sich der Knabe, und als man am Ende des 2. Lebensjahres begann, mit dem Kinde die ersten Gehversuche anzustellen, so zeigte sich, dass die unteren Extremitäten lahm und kraftlos waren und nicht im Stande, den Oberkörper zu tragen. Bis zu dieser Zeit will die Mutter keine Lähmungserscheinungen bei dem Kind bemerkt haben, ausser vielleicht, dass es sich nicht so lebhaft bewegte wie andere kleine Kinder und gern in einer einmal eingenommenen Lage längere Zeit verharrte; eine Bewegungslosigkeit der Glieder war aber nicht vorhanden. Es wurden nun wegen des Knaben verschiedene Aerzte zu Rathe gezogen, von denen theils roborirende Diät und Aufenthalt in frischer Luft, theils Bäder und Elektricität, theils auch innere Mittel, Eisen, Brom u. s. w., empfohlen wurden. Alle diese Curmethoden wurden der Reihe nach versucht, blieben aber im Wesentlichen ohne Erfolg, nur die allgemeine Constitution wurde etwas gebessert. Im Laufe der Zeit bildeten sich dann ganz langsam und, ohne dass die Eltern das Auftreten bemerkten, an den unteren Extremitäten allerlei Stellungsanomalien aus, welche schliesslich zu einer hochgradigen Verkrüppelung der Beine führten und die Eltern veranlassten, das Kind in orthopädische Behandlung zu geben.

Status. Der Knabe ist 5½ Jahre alt und macht den Eindruck eines geistig geweckten, gutmüthigen Kindes. Die Hautfarbe ist blass, das Gesicht etwas gedunsen, Musculatur und Fettpolster sind schlaff und schlecht entwickelt. Der Rumpf und die oberen Extremitäten sind normal gebaut und zeigen absolut keine auffallenden Veränderungen; was dagegen die unteren Extremitäten angeht, so sind hier grossartige Form- und Stellungsveränderungen bemerkbar. Zunächst fällt es auf, dass beide Beine ziemlich

stark atrophisch sind, und dass diese Atrophie gleichmässig über die Unter- und Oberschenkel verbreitet ist. — Beide Oberschenkel sind etwas flectirt und stehen in energischer Adduction, so dass die Knie fest zusammengehalten sind und sich nur mit grosser Mühe auf eine kurze Spanne voneinander entfernen lassen. Hört man mit dem gewaltsamen Auseinanderziehen der Schenkel auf, so legen sich die Knie wieder zusammen, oder das eine Bein wird noch über das andere hinaus wie mit einem Gummizug adducirt. Activ ist natürlich jede Abductionsbewegung aufgehoben, dagegen kann geringe Flexion in den Hüftgelenken, namentlich symmetrisch noch ausgeführt werden; einseitige Beugeversuche im Hüftgelenk scheitern an dem Uebergewicht der Adductionscontractur. Rotationsbewegungen werden auch durch die Spannung der Adductoren behindert. — Die Knie sind leicht flectirt und stehen in der Stellung eines Genu valgum, welches beiderseits noch ausgesprochener hervortritt, wenn man den Knaben auf die Füsse stellt. Activ ist die Bewegung in den Knien nicht sehr gross, wohl aber lässt sich der Unterschenkel passiv nach allen Richtungen hin leicht, sogar über das Normale hinaus bewegen, und die geringe Flexionscontractur setzt der gewaltsamen Streckung des Knies nur unbedeutende Schwierigkeiten entgegen. — Die Füsse sind beiderseits in starker Equinusstellung fixirt und können nicht bewegt werden; die forcirte Aufrichtung derselben gelingt nur bis zu einem gewissen Grade; eine vollständige Geradestellung verhindert die sich stark anspannende Achillessehne. — Gehen kann der Patient nicht, dazu scheint die Kraft der unteren Extremitäten nicht ausreichend; er kann nur, wenn man ihn unter den Armen unterstützt, stehen und wohl auch geringe Gehbewegungen machen. Dabei zeigt sich, dass die Stellung der Beine ganz dieselbe bleibt, wie sie soeben beschrieben wurde, und wie sie der Knabe auch in allen anderen Positionen einnimmt. Der Oberkörper ist etwas vornüber gebeugt, die Knie sind in Genu valgum-Stellung fest aneinandergelegt und leicht gebeugt, und die Füsse berühren nur mit den Zehen den Boden. Ganz in derselben Stellung werden auch Gehbewegungen nur mit Hülfe der Unterschenkel versucht. — Die elektrische Erregbarkeit der Muskeln an den gelähmten Gliedern ist nirgends ganz erloschen, wohl aber fast allenthalben so weit herabgesetzt, dass nur ganz starke constante Ströme deutliche Contractionen auslösen. Die Sensibilität ist vollständig intact, die Temperatur an den gelähmten Theilen entschieden viel niedriger als an den normalen Körpertheilen; der Patellarsehnenreflex scheint gesteigert; die Functionen von Blase und Mastdarm sind nicht beeinträchtigt. Auch Schlaf, Appetit und Verdauung sind normal.

Therapie. Da alle früher verordneten Mittel bei dem Knaben im Stich gelassen hatten, so wurde alsbald zur orthopädischen Behandlung der contracten Glieder geschritten. Dieselbe begann mit der beiderseitigen subcutanen Durchschneidung der sich spannenden Adductorensehnen in der Schambeingegend und zu dieser Operation, die natürlich in Chloroformnarkose ausgeführt wurde, fügte man behufs Geradestellung des Fusses die Tenotomie der Achillessehnen. Beide Füsse liessen sich darauf leicht in die normale Stellung bringen und auch die Oberschenkel konnten, obwohl die Spannung der Muskeln immer noch ziemlich bedeutend war, ohne grosse Anstrengung bis zu einem ziemlichen Winkel abducirt

werden; freilich hatte man noch nicht erreicht, dass die Schenkel auch spontan in der Abductionsstellung verblieben, wenn man dieselben sich selbst überliess, so näherten sie sich wieder allmählich der Mittellinie, bis die inneren Condylen einander berührten. Nachdem um die geradegestellten Füsse ein fester Wasserglasverband gelegt war, wurden auch die Hüften und Oberschenkel mit einem solchen versehen, weniger um der Adductionsstellung entgegenzuwirken, als um die tenotomischen Stichwunden vor Schädlichkeiten zu bewahren und die geringe Flexion im Hüftgelenk auszugleichen. Der Knabe überstand die Operation gut und blieb mit den Verbänden 14 Tage im Bett liegen. Der immer wieder eintretenden Adduction der Oberschenkel schien man nur durch Anlegung eines Apparates wirksam begegnen zu können, der sowohl Knie- und Fussgelenk in der normalen Stellung erhielt, als auch die Oberschenkel bis zu einem gewissen Grad dauernd auseinanderdrängte. Bis zur Herstellung eines solchen Apparates wurde, wenigstens bei Nacht, die Abduction der Schenkel in der Weise angestrebt, dass man dem kleinen Patienten Sandkissen zwischen die Beine legte und dieselben so auseinanderhielt. Zugleich wurde die Musculatur der unteren Extremitäten täglich mit dem constanten Strom behandelt, und es zeigte sich, dass der Knabe, als er nach Verlauf von 14 Tagen das Bett verliess, mit beiden Fusssohlen richtig auftreten konnte und im Stande war, mit etwas Halt an den Armen, wenn auch unbeholfen, zu gehen. Ohne eine Stütze waren die Beine immer noch zu schwach, den Körper des Knaben zu tragen und knickten bei jedem Schritt in den Knien ein. Dies wurde zwar verhindert, als dem Knaben der inzwischen verfertigte Stützapparat angelegt wurde, aber im Uebrigen war der Patient in demselben so unbeholfen, dass er weder gehen, noch sitzen konnte. Deshalb musste von der Beibehaltung des Apparates Abstand genommen werden, und da sich inzwischen die Adductionsstellung der Oberschenkel schon bedeutend gebessert hatte, auch die Füsse in günstiger Stellung verharrten, und die elektromusculäre Erregbarkeit sich täglich besserte, so beschränkte man einstweilen die Therapie auf die Behandlung mit dem galvanischen Strom. Bei den Gehübungen des Knaben stellte sich aber bald heraus, dass die Flexion des Kniegelenks den Gehact sehr beinträchtigte und gar keine Neigung hatte, sich auszugleichen. Deshalb schritt man 4 Monate nach der ersten Operation zur Tenotomie des M. biceps in der Kniekehle. Die Flexionscontractur wurde auf diese Weise leicht beseitigt, und nachdem die Incisionswunden geheilt waren, liess man den Knaben wieder aufstehen und umherlaufen. Bei einer kräftigen Diät und der fortgesetzten Behandlung mit dem constanten Strom, die sich in diesem Fall von grossem Vortheil erwies, wurde der Knabe täglich frischer und kräftiger und besserte sich schliesslich so weit, dass er allein, auch ohne Stock, stehen und gehen konnte.

Ad I. Wenn man den Zustand der Patientin am Schluss der Behandlung mit dem Zustand bei ihrer Aufnahme vergleicht, so darf man mit Recht den Erfolg der Cur als einen sehr günstigen bezeichnen. Wie die Krankengeschichte zeigt, war es ein Fall der schlimmsten Art von Lähmung, wie die Literatur bis jetzt kaum einen

aufzuweisen hat, mit fast totaler Paralyse der Bein- und unteren Rückenmusculatur und so hochgradigen Verkrümmungen beider Beine in allen Gelenken, wie man sie nur selten zu sehen bekommt. Dabei machte die Contractur im Hüftgelenk in Verbindung mit der Lähmung der Rückenmuskeln und der daraus resultirenden paralytischen Lordose der Lendenwirbelsäule für die Behandlung besondere Schwierigkeiten. Alle diese Schwierigkeiten wurden aber überwunden durch die Anlegung des bei der Therapie dieses Falles beschriebenen zweckmässigen Apparates, nachdem vorher die verkrümmten Glieder durch Tenotomie und Extension in die normale Stellung übergeführt waren. Zwar konnte natürlich bei der so verbreiteten intensiven Lähmung eine Herstellung oder auch nur eine erhebliche Besserung im Verhalten der Muskeln, eine selbständige Bewegungsfähigkeit der Beine nicht erzielt werden, aber es ist doch schon ein hoher Grad von Besserung erreicht, wenn die entstellenden Verkrümmungen der Beine geheilt sind und wenn, was in diesem Fall kaum zu hoffen war, die Patientin zum Gehen und Stehen gebracht wird.

Der Erfolg nach Anlegung des Stützapparates war ein überraschender: Die Patientin, welche kaum einmal hatte gehen können, welche seit mehreren Jahren als Krüppel in ihrem Bett zugebracht hatte, konnte sofort ohne Hülfe, nur indem sie sich etwas am Stuhl festhielt, aufrecht stehen; am Tage später begann sie die Gehversuche und schon am dritten Tage konnte sie zwischen zwei Betten allein auf- und abgehen, indem sie sich mit den Händen auf die Bettgestelle stützte. So spazierte die kleine Patientin lange zwischen den Betten auf und ab, und es machte ihr ein sichtliches Vergnügen, auf den Beinen zu sein und wie andere Menschen umhergehen zu können. Interessant war es, wie das Kind trotz der Lähmung aller Beinmuskeln, aller Becken- und der meisten Rückenmuskeln einen Gehact zu Stande brachte. Patientin wendete bei der Fortbewegung ihren Oberkörper von einer Seite zur anderen, indem sie immer das vornstehende Bein als Unterstützungs- und Drehpunkt benutzte. Das andere Bein, welches zugleich etwas von der Erde entfernt war, wurde durch die Drehung der einen Schulter mit nach dieser Richtung hingezogen, und auch der übrige Körper gezwungen, der Stellung der Schultern zu folgen. Indem die Kleine bei diesen Bewegungen durch Aufstützen der Hände etwas nachhalf, kam ein verhältnissmässig gutes und geschicktes, wenn auch etwas langsames und anstrengendes Gehen zu Stande, das sich sicher mit Laufbahnen, Krücken und ähnlichen Vorrichtungen noch weiter vervollkommnen lässt. Immerhin ist für die Patientin der Gewinn schon

ein bedeutender, und wenn man noch dazunimmt, dass auch ihre sonstige Constitution gebessert und gekräftigt war, so erscheint die in verhältnissmässig kurzer Zeit erzielte Besserung namentlich bei der Unmöglichkeit einer erfolgreichen Behandlung der Lähmungen von ausserordentlicher Bedeutung.

Ad II. Dieser Fall bot, wenn auch die Verkrümmungen der Extremitäten noch grossartiger waren, als im vorigen, für die Behandlung doch bessere Chancen, da die Function der Rückenmusculatur intact und die elektrische Erregbarkeit der für das Gehen so wichtigen Mm. glutaei nicht vollständig erloschen war. Auf letzteren Umstand wurde besonders der Plan der Cur gebaut. Zunächst handelte es sich darum, die unteren Extremitäten in die normale Stellung zu bringen, um dieselben für das Tragen eines Apparates brauchbar zu machen. Dies wurde theils durch Tenotomien, theils durch Streckverbände erreicht. Schwer zugänglich für ein energisches Eingreifen war die hauptsächlich auf Contractur des Iliopsoas beruhende Beugestellung des Hüftgelenkes. Hier gelang es erst nach Durchschneidung des M. sartorius und nach 3 monatlicher anhaltender Streckung einen annähernd vollständigen Erfolg zu erzielen. Da die elektrische Behandlung der Musculatur des Unter- und Oberschenkels keinen wesentlichen Erfolg und Vortheil versprach, so beschränkte man sich bald auf die Galvanisation der Glutäen und erreichte in dieser Hinsicht ein recht günstiges Resultat. Schon mit schwachen Strömen konnte man zuletzt kräftige Contractionen auslösen und Patientin konnte mit ihrem Apparat die Beine ganz gut bewegen. Der Apparat war wesentlich einfacher als der erstbeschriebene. Er bestand nur aus einem gut gepolsterten Beckengürtel und beiderseitigen doppelten Stützschienen, die aber kein Kniegelenks- sondern nur ein Hüftgelenkscharnier hatten und unten den Schuh trugen. Patientin konnte mit diesem Apparat allein stehen und auch die Beine bewegen, aber ein zusammenhängendes Gehen war ohne Stütze unter den Armen nicht möglich. Deshalb bekam Patientin noch Krücken zur Unterstützung, und als ich sie mit diesen etwa einen Monat nach ihrer Entlassung aus der Klinik sah, konnte sie vollständig kräftig einen Fuss vor den anderen setzen und ziemlich schnell im Zimmer auf- und abgehen. Sobald die Patientin vollkommene Sicherheit auf den Beinen gewonnen hat, wird man sie wieder von dem Gebrauch der Krücken entwöhnen und dadurch ein ganz selbständiges Gehen erreichen. — Auch die allgemeine Kräftigung des Mädchens hatte zugenommen, vor Allem waren Oberkörper und Arme stark geworden, und während sie vorher welk,

niedergeschlagen und unzufrieden gewesen war, zeigte sich jetzt bei ihr ein grösseres Selbstvertrauen und vorwiegend heitere zufriedene Stimmung.

Fasst man das durch die Behandlung gewonnene Resultat zusammen, so darf man auch hier den Erfolg als einen günstigen bezeichnen, wenn gleich verhältnissmässig nicht so günstig wie in dem vorigen Fall, wo bei weit bedeutenderer Lähmung der Musculatur die Patientin auf denselben Standpunkt gebracht wurde. Jedenfalls kann der Gewinn für das Mädchen, welches schon 8 Jahre lang bewegungslos und verkrüppelt ihr Leben vertrauert hatte, nicht hoch genug angeschlagen werden.

Ad III. Weit weniger Schwierigkeiten als die vorhergehenden Fälle machte die Behandlung dieses dritten Falles, der zwar sonst, was Intensität und Ausbreitung der Lähmung angeht, nicht zu den allerschlimmsten Fällen gerechnet werden kann, der aber in Bezug auf das allgemeine Krankheitsbild recht interessante Complicationen bietet. Wenn schon, wie dies die meisten Autoren angeben — und die Statistik bestätigt dies, obwohl die von uns angeführten Fälle nicht dafür zu sprechen scheinen — die Hüftgelenkscontracturen bei der Kinderlähmung zu den selteneren Deformitäten gehören, so ist doch ganz besonders das Vorkommen von spontaner completer Luxation des Oberschenkels, wie sie in diesem Falle beobachtet wurde, eine so grosse Seltenheit, dass dieselbe an dieser Stelle besonders hervorgehoben zu werden verdient. Zwar stellt ja eine derartige Luxation, die durch Erschlaffung der Gelenkkapsel und der sich an diese ansetzenden Muskeln herbeigeführt wird, der Therapie keine besonderen Indicationen, ebensowenig wie die erwähnte Asymmetrie des Beckens und die Skoliose der Lendenwirbelsäule, von der es unentschieden bleiben muss, ob sie paralytischer Natur war, aber es sprechen doch solche Complicationen immer mit bei der Beurtheilung des ganzen Falles und können zuweilen auch die Behandlung in irgend einer Weise modificiren. Schon Heine spricht davon, dass man bei der Kinderlähmung solche excessive Beweglichkeit der Extremitäten in den Gelenken vorfindet, dass man sie aber im Allgemeinen nur am Humerus als Subluxation beobachtet. In der That scheinen die spontanen Luxationen der Hüfte selten zu sein, denn wir finden in der Literatur der Kinderlähmung nicht einen ähnlichen Fall beschrieben wie den vorliegenden. Nur Seeligmüller[1]), der selbst unter seinen Beobachtungen keinen derartigen Fall aufzuweisen

1) Handbuch für Kinderkrankheiten l. c. S. 91.

hat, macht die Angabe, dass kürzlich von Paul Reclus 3 Fälle von completer Luxation des Hüftgelenkes bei spinaler Kinderlähmung veröffentlicht worden seien. Interessant und bemerkenswerth ist immerhin das Vorkommen solcher completer spontaner Luxationen, eine besondere Bedeutung wird man denselben, zumal bei ihrer Seltenheit, nicht beimessen dürfen.

Was die Behandlung des Falles angeht, so ging man erst, nachdem sich herausgestellt hatte, dass die Elektricität nicht einmal im Stande war, das Fortschreiten der Contracturen aufzuhalten, zu der Behandlung nach orthopädischen Grundsätzen über. Da die elektromusculäre Erregbarkeit des einen Beines fast normal, die des anderen nur herabgesetzt war und sich durch die andauernde Galvanisation immer mehr besserte, so gab der Fall, abgesehen von der durch die Luxation hervorgerufenen Verkürzung und Behinderung des rechten Beines, eine günstige Prognose, besonders da nach den ausgeführten Tenotomien die Geradestellung des Beines leicht gelang. Bereits nach zweimonatlicher Cur war die Patientin so weit gebessert, dass sie mit fixirenden Verbänden ohne Krücken gehen konnte, und dieser Gang wurde noch geschickter, nachdem das Kind einen gut passenden zweckmässigen Apparat erhalten hatte. Für den linken Pes equinovarus wurde eine einfache Klumpfussmaschine verfertigt, die durch eine äussere hebelnde Schiene der Supination des Fusses entgegenwirkte. Das rechte Bein dagegen erhielt einen vollständigen Apparat, der oben mit einem Beckengürtel und Sitzreif versehen war und unten einen Klumpfussstiefel mit einer der Verkürzung des Beines entsprechend erhöhten Sohle trug. Im Hüftgelenk waren Flexions- und Abductionsbewegungen möglich, im Kniegelenk war der Apparat steif. — Der von der Maschinenbehandlung gehoffte Erfolg blieb nicht aus. Patientin stand ziemlich sicher auf beiden Beinen und setzte beim Gehen beide Füsse mit der vollen Sohle auf. Der Gang war allerdings noch etwas hinkend, indem hauptsächlich das linke Bein zur Unterstützung gebraucht wurde, während das rechte etwas schleifend und im Bogen nach innen herangezogen wurde und dann immer viel länger am Boden verweilte, als das linke. Man wird sich hierüber nicht wundern können, wenn man bedenkt, dass der auf das Os pubis luxirte Gelenkkopf die Adduction des Beines erschwerte und bei seiner abnormen Stellungsveränderung und Beweglichkeit ein gerades, schrittgemässes Heranziehen des Beines unmöglich machen musste. Ohne die vorhandene Complication wäre der Erfolg der Cur ein weit günstigerer gewesen; immerhin kann man auch so mit

dem Resultat zufrieden sein, hat doch das Kind, welches sich vorher nur mit Krücken fortbewegen konnte, den Gebrauch beider Beine wieder soweit zurückerlangt, dass es zum selbständigen Gehen und Stehen fähig ist.

Ad IV. Die Behandlung dieses letzten Falles weicht in der Hauptsache von dem in den früheren Fällen zur Anwendung gebrachten Verfahren ab. Während bei den übrigen Patienten die Anlegung von Stützapparaten das Hauptmoment zur Erreichung eines wesentlichen Effectes abgab, so musste bei diesem Knaben von der Anlegung einer derartigen Maschine Abstand genommen werden, weil das Kind unfähig war, sich in derselben zu bewegen. Dagegen wurde durch die blosse Tenotomie und die Geraderichtung der unteren Extremitäten, sowie durch die darauf folgende elektrische Behandlung ein Resultat erzielt, wie man es auf diese Weise in den übrigen Fällen nicht erreichen konnte.

Diese Differenzen in dem Ergebniss der Behandlungsmethode weisen schon darauf hin, dass wohl dieser letzte Krankheitsfall einen von den drei übrigen etwas verschiedenen Charakter hat, und wir glauben mit Recht annehmen zu müssen, dass es sich dabei um jene besondere Form von Kinderlähmung handelt, welche zuerst von Erb als „spastische spinale Paralyse" beschrieben worden ist. Es sind mehrere Punkte, welche für diese Annahme sprechen. Zunächst ist das Auftreten der Krankheit ganz anders, als in den drei erstbeschriebenen Fällen und es entspricht genau der Art und Weise, wie sie von Seeligmüller als charakteristisch für diese Form von Lähmung beschrieben wird. Das Kind soll die ersten Gehversuche machen, da bemerkt man, nachdem vorher bei demselben höchstens eine gewisse Schwerfälligkeit beobachtet worden ist, dass das Kind nicht stehen kann, dass die Beine verkrümmt sind, die Knie dicht aneinanderliegen und die Füsse nur mit den Zehen aufgesetzt werden. Auch diese Stellung der unteren Extremitäten ist charakteristisch für die spastische Lähmungsform und sie kann in unserem Falle nicht schöner ausgesprochen sein. Nimmt man zur Vervollständigung des Krankheitsbildes noch hinzu, dass die contracten Muskeln eine auffallende Rigidität und Spannung zeigten, so dass sie selbst nach der Sehnendurchschneidung noch die Schenkel gegeneinander zogen, dass bei Herabsetzung der elektrischen Erregbarkeit und vollständig normalem Verhalten von Blase und Mastdarm eine Steigerung des Patellarsehnenreflexes, wie er ebenfalls als charakteristisches Symptom angegeben wird, evident war, so wird man wohl nicht zweifeln, diesen Fall den we-

nigen bis jetzt beschriebenen Fällen von spastischer spinaler Kinderlähmung anzureihen.

Es ist interessant, wie sich unter solchen Verhältnissen die Behandlungsweise, die man nach den allgemeinen Indicationen eingeleitet hatte, im Verlauf der Cur modificiren musste, um das günstigste Resultat zu erreichen. Die Sehnendurchschneidung hatte neben der Möglichkeit der Geradestellung der verkrümmten Extremitäten noch den wesentlichen Erfolg, dass den spastischen Muskeln für ein wirksames Functioniren, welches durch den constanten Strom angeregt und unterstützt wurde, günstigere Bedingungen geschaffen wurden. Die Anlegung eines Apparates konnte nur insofern Zweck haben, als durch denselben auch bei Gehversuchen die adducirten Schenkel auseinandergehalten wurden. Als Stützapparat war derselbe unbrauchbar, weil er die an und für sich schon starre und steife Musculatur nur noch schwerfälliger und untüchtiger machte und dadurch den ausgiebigen Gebrauch derselben beeinträchtigte. Die Elektricität dagegen leistete für die Besserung der Functionsfähigkeit der Muskeln Erhebliches. Wenn man bedenkt, dass der Knabe bis dahin überhaupt nicht hatte gehen oder stehen können, so kann man nur staunen, dass sein Zustand in der verhältnissmässig kurzen Zeit so wesentlich gebessert wurde. Als ich den Patienten zum letzten Mal sah, konnte er ohne Stock und andere Unterstützung gehen, indem er, wie nie zuvor, mit der ganzen Fusssohle auftrat und ein Bein richtig vor das andere setzte. Zwar bestand immer noch etwas Genu valgum-Stellung und Adduction der Oberschenkel, so dass der Gang etwas unbeholfen und unsicher war, aber die Knie konnten doch leicht, ohne sich zu berühren, aneinander vorübergeführt werden und der Patient war im Stande, sich ganz selbständig in den Knien aufrecht zu erhalten. Gewiss ist dies ein überaus günstiges Resultat und es steht zu erwarten, dass bei fortgesetzter elektrischer Behandlung mit der Zunahme der allgemeinen Kräftigung der Knabe noch grössere Sicherheit und Kraft im Gehen erlangen wird.

IV. Resultat der Betrachtung und Schluss.

Als obersten Grundsatz für eine naturgemässe Behandlung der Fälle von Kinderlähmung möchten wir, wie dies auch schon von anderen Autoren betont worden ist, den voranstellen, dass, wie ein jeder einzelne Krankheitsfall seinen besonderen Charakter, seine besondere Physiognomie hat, er auch stets ein eigenthümliches, eigenartiges Heilverfahren erfordert. Freilich bleiben die inner-

halb weiter Grenzen schon von Heine gestellten Indicationen in vollster Geltung, aber es ist bei der Behandlung noch innerhalb dieser Grenzen so manchen Anforderungen, die allerdings immer nur der einzelne Fall stellt, zu genügen, dass oftmals das Einhalten der Allgemeinindication vor der Berücksichtigung solcher besonderer Verhältnisse, die sich manchmal erst im Verlauf der Behandlung ergeben, zurücktreten muss. Das Schablonenmässige in der Behandlungsmethode ist, wie in anderen Krankheiten, entschieden zu verwerfen, und man soll niemals die Erreichung eines wesentlichen Resultates durch die einseitige Anwendung eines Mittels in allen Fällen zu erzielen suchen, man wird sonst manchmal seine Erwartungen getäuscht sehen.

Der Plan der Cur ist bei ausgebildeten, hochgradigen Fällen im Wesentlichen folgender: Man suche stets zuerst die bestehenden Deformitäten zu heben, dann suche man die Patienten möglichst bald auf die Beine zu bringen und sorge dafür, dass sie kräftig genug werden, die paretischen Muskeln wieder selbständig in Thätigkeit zu setzen, oder für die gelähmten Muskeln andere Muskelgruppen wirksam eintreten zu lassen.

In dieser kurz angedeuteten Uebersicht des therapeutischen Verfahrens, welche nur den Grundzug für eine complicirte und in ihren einzelnen Theilen gleich schwierig durchzuführende Cur abgibt, sind schon die Hauptindicationen enthalten, die bei hochgradigen Fällen zunächst in Betracht kommen und die in Nichts von denen abweichen, welche Jac. Heine schon in seinem ersten Buche als gültig hinstellte. Es sind folgende:

1. Beseitigung der bestehenden Contracturen und Deformitäten,
2. Wiederbelebung der gelähmten Muskeln und Nerven,
3. Besserung der Gesammtconstitution der Kranken.

Die Mittel, welche man früher zur Erfüllung dieser Indicationen in Anwendung brachte, waren weit zahlreicher als heutzutage. Die bestehenden Verkrümmungen wurden allerdings nach ähnlichen orthopädischen Grundsätzen behandelt wie jetzt, aber zur Wiederbelebung der gelähmten Muskeln brachte man ausser dem wirksamsten Mittel, der Elektricität, noch alle jene inneren und äusserlichen Mittel in Anwendung, welche einen specifisch reizenden Einfluss auf das Nerven- und Muskelsystem ausüben sollen. Von der Erfolglosigkeit der in Betracht kommenden Mittel ist man heute allerdings vollständig überzeugt und wendet sie fast nie mehr zu dem angegebenen Zweck an; überhaupt macht man von innerlichen Mitteln nur noch

zur Kräftigung der Constitution Gebrauch und beschränkt sich hier meist auf die beliebten Eisen- und Chinapräparate.

Die Mittel, welche in den oben geschilderten Fällen zur Anwendung kamen und welche auch sonst allgemein in Fällen von spinaler Kinderlähmung, wenn sie in das chronische Stadium übergetreten ist, zu Rathe gezogen werden, sind an Zahl nur sehr gering, reichen aber vollständig aus zur Erfüllung der aufgestellten Indicationen und zur Erreichung eines verhältnissmässig günstigen Resultates. Tenotomie, Elektricität und orthopädische Maschinen, dazu ein roborirendes Verfahren, wie es geübt wird durch gymnastische Methoden, Massiren, Kneten, Frottiren, Bäder, Douchen u. s. w., das sind die Hauptmittel, die uns die Therapie zur wirksamen Bekämpfung der Lähmungen und Contracturen an die Hand gibt.

Wenngleich diese Mittel nicht ausreichen, um eine vollständige Heilung herbeizuführen — dazu müsste man schon ein Medicament haben, das im Stande wäre, die Leitung vom Rückenmark zu den Muskeln wieder herzustellen — so sind wir doch mit Hülfe derselben im Stande, selbst in den schwersten Fällen von Kinderlähmung die Glieder in den Zustand relativer Brauchbarkeit zurückzuführen. Dies zeigen auch die von uns beschriebenen Fälle zur Genüge. Trotzdem besteht in Bezug auf die Anwendung der in Betracht kommenden Mittel und ihre Wirksamkeit namentlich bei totalen Lähmungen noch mancher Streit, indem die einen Autoren diesem, die anderen jenem Mittel allein den Vorzug geben. Einige wollen mit der Elektricität alles erreichen und verwerfen die Tenotomie, Andere verwerfen wieder die Elektricität und noch Andere suchen ihr Heil nur in einem gymnastischen, roborirenden Verfahren. Wir glauben, das Gute liegt in der Vereinigung und gleichmässigen Anwendung aller dieser Mittel und Zweige der Therapie, und dadurch allein wird ein günstiges Resultat garantirt. Sind doch schon an und für sich die Mittel derartig, dass sie nicht nur in einer Richtung wirken, sie gehen in einander über und unterstützen sich gegenseitig in ihrer Wirkung. So kann z. B. die Elektricität nicht allein auf einen Muskel erfolgreich wirken, der sich in Contractur befindet, es muss die Tenotomie hinzukommen, oder die Tenotomie allein kann nichts helfen, wenn nicht nachher der Muskel durch Elektricität und gymnastische Uebung zu neuer Thätigkeit angeregt wird.

Deshalb muss auch dieser Grundsatz feststehen, der schon von Heine am Schluss der II. Auflage seines Werkes erwähnt wird, später aber von anderen Autoren wieder aus den Augen gelassen wurde, dass nur „das Zusammenwirken aller genannten Mittel in

methodischer Behandlungsweise" im Stande ist, erhebliche Besserung herbeizuführen.

Wenden wir uns nun, nachdem die Hauptgesichtspunkte einer rationellen Behandlungsmethode fixirt worden sind, einer kurzen kritischen Betrachtung der in Anwendung kommenden Mittel zu, so ist wohl unter diesen keins, über dessen Werth und dessen Anwendung in den verschiedenen Fällen so viel gestritten worden ist, als die Elektricität. Dieselbe wurde zuerst in rationeller Anwendung in die Therapie der Kinderlähmung durch Duchenne eingeführt, und zwar empfahl er die isolirte Faradisation der einzelnen Muskeln; er hofft selbst da, wo der totale Verlust der elektrischen Erregbarkeit auf vollständige Entartung schliessen lässt, dass es noch gelingen werde, einige Muskelbündel neu zu beleben und zu stärkerer Entwicklung anzuregen. Alle Fälle, in denen die elektromusculäre Erregbarkeit nur abgeschwächt war, will Duchenne[1]) vollständig geheilt haben.

Später wurde auch anstatt des faradischen Stromes der galvanische für die periphere Reizung der gelähmten Muskeln empfohlen, aber keiner der Autoren, welche die Elektricität in dieser oder der anderen Form zur Anwendung brachten, kann von einem wesentlichen Erfolg seines Verfahrens berichten. Jedenfalls sind die Erfolge, die Duchenne gehabt haben will, sehr übertrieben; wenigstens haben neuere Elektrotherapeuten, wie Erb, Leyden u. A., mit einer Jahre lang fortgesetzten elektrischen Behandlung nur kleine Fortschritte erzielen können.

Bierbaum, Heine, Vogt, Rilliet u. A. kennzeichnen die Erfolge, welche man mit der Elektricität erreicht, als durchaus zweifelhaft, und Volkmann[2]) sagt, dass nach seinen Erfahrungen in Fällen, wo die Lähmung $^1/_2-1$ Jahr bestanden habe, durch die elektrische Behandlung nur wenig zu erreichen sei. „Auch mit der vielgepriesenen Elektricität ist wenig zu erreichen, gleichgültig, ob inducirter, ob constanter Strom", das sind die Worte Volkmann's in seiner Arbeit. Diese Behauptung weisen die DDr. Hitzig und Jürgensen in einem kurzen Aufsatz auf das Entschiedenste zurück, da dieselbe durchaus nicht dem Sachverhalt entspräche, und sie machen es Volkmann zum Vorwurf, dass er als höchste Autorität in dieser Beziehung ein so absprechendes Urtheil über die Leistungen der Elektricität gefällt habe. Als Gegenbeweis führen sie einige Fälle an, in denen sie durch die Anwendung des elektrischen Stromes überraschend günstige Resultate erreicht haben,

1) Electrisation localisée. S. 298. 2) l. c. S. 5.

und Jürgensen[1]) schliesst mit den Worten: „Ich bin nach meinen bisherigen Erfahrungen zu dem Ausspruch berechtigt, dass in keinem einzigen Fall der mir zur Beobachtung gekommenen grossen Zahl von Kinderlähmungen ein Erfolg der galvanischen Behandlung ausgeblieben ist. Auf die Ausdauer der Patienten kommt es an, wie viel erreicht wird.“ — Mag sein, dass Volkmann die Erfolge der Elektrotherapie etwas zu ungünstig beurtheilt hat — von seinem Standpunkt aus als Praktiker und Orthopäd kann die Behauptung, dass mit der Elektricität nur wenig erreicht werde, schon gelten — aber sicherlich ist auch die angeführte Behauptung von Jürgensen etwas übertrieben. Dass durch anhaltende elektrische Behandlung eine langsame Besserung erreicht werden kann, das will auch Volkmann nicht leugnen, dass aber eine derartige geringe Besserung der musculären Erregbarkeit einen erkennbaren praktischen Erfolg hat, stellt er in Abrede.

Ob überhaupt in hochgradigen Fällen mit totaler Lähmung die durch langjährige elektrische Behandlung zu erreichende Wiederherstellung einiger weniger Muskelbündel von so grossem Nutzen ist, wie dies Hitzig hinstellt, ist sehr fraglich; jedenfalls lässt sich eine solche Besserung ebenso gut durch gymnastische Uebungen und dann meist in kürzerer Zeit herbeiführen. Deshalb ist es unter allen Umständen schwierig, da diese doch stets — und so auch in den Fällen von Hitzig und Jürgensen — die elektrische Cur unterstützen, zu beurtheilen, ob die Erfolge durch die eine oder andere Behandlungsmethode erzielt worden sind. Wie dem auch sein mag, jedenfalls lehren auch unsere Fälle, dass die Elektricität, combinirt mit anderen Behandlungsmethoden, im Stande ist, eine geringe Besserung in den gelähmten Muskeln herbeizuführen. Ob der Hauptantheil des Erfolges der Elektrotherapie zukommt, lassen wir dahingestellt. — Selbstverständlich sprechen wir nur von den hochgradigen Lähmungsfällen; dass in leichteren Fällen, wenn die elektromusculäre Erregbarkeit herabgesetzt war, sich nach langdauernder Anwendung der Elektricität fast normales Verhalten der Muskeln wieder einstellen kann, erscheint plausibel und wird von vielen Autoren zugegeben.

Ferner zeigt sich aber auch in unseren Fällen, dass man manchmal mit der Elektricität allein auffallend bessere Resultate, als sie gewöhnlich beobachtet werden, erzielen kann, und wir sind der Meinung, dass sich in dieser Beziehung alle Fälle mehr oder weniger verschieden

1) l. c. S. 338.

verhalten; dass man in einem Fall mehr durch elektrischen Reiz, im anderen mehr durch Gymnastik und Orthopädie erreicht. Schon aus diesem Grunde muss die erfolgreiche Anwendung der Elektricität, wenn dazu auch nach Jürgensen [1]) „die Geduld von mehr als einer Pferdekraft" gehört, stets in Betracht gezogen werden; ferner aber ist die Anwendung dieser Therapie so lange indicirt, als man überhaupt noch durch sie, selbst wenn sie mit anderen Behandlungsmethoden vereinigt ist, einen irgendwie nachweisbaren Erfolg erzielen kann. In diesem Sinne muss die Elektricität immer in der Therapie der Kinderlähmung Verwerthung finden, da sie in den meisten Fällen die Behandlung unterstützt, in einzelnen sogar einen Haupttheil der Behandlung ausmacht. Dass früher die Erfolge der Elektrotherapie sehr übertrieben worden sind, ist ebenso richtig wie das, dass man heute manchmal Erfolge von ihr sieht, die man nicht erwartet hat.

In gleicher Weise, wie die Elektricität, wirken die gymnastischen Curen zur Belebung und Stärkung der gelähmten Musculatur. Viele Aerzte geben diesem Zweig der Behandlung entschieden den Vorzug vor der Elektrotherapie; überhaupt ist das Urtheil über die Wirksamkeit dieses Mittels ein allgemein günstiges, und nach Vogt [2]) hat bei der Kinderlähmung und den nachfolgenden Contracturen die Heilgymnastik die schönsten Triumphe gefeiert. Auch wir sind geneigt, der gymnastischen Cur, wie sie nicht allein durch die in neuerer Zeit eingeführte schwedische Heilgymnastik und durch complicirte Apparate und Bewegungsvorrichtungen, sondern auch durch täglich wiederholte einfache passive und, wenn es geht, active Bewegungen der gelähmten Glieder geübt wird, in vielen Fällen den Vorzug zu geben.

Jedenfalls hat die Heilgymnastik den Vortheil, dass man sie in allen Fällen anwenden kann, und besonders da, wo die methodische Behandlung mit dem galvanischen Strom an der Empfindlichkeit und dem Widerstand der Kinder scheitert. Bouchut hat ganz recht, wenn er sagt [3]), dass bei ausgesprochener Muskelatrophie nur starke galvanische Ströme etwas nützen können; da die Anwendung derselben aber sehr schmerzhaft ist, so muss man sich auf schwache Ströme beschränken und diese haben einen sehr zweifelhaften Erfolg. In solchen Fällen muss die gymnastische Uebung die Elektrotherapie fast vollständig ersetzen und sie kann dies um so mehr, da sie in ihrer Wirksamkeit auf die Musculatur, namentlich wenn sie durch Massage, Kneten, Frottiren u. s. w. unterstützt wird, nicht hinter jener zurücksteht. Durch

1) l. c. S. 338. 2) l. c. S. 123. 3) l. c. S. 246.

zweckmässige Uebung werden nicht nur die noch vorhandenen functionstüchtigen Muskeln gestärkt und vor Atrophie bewahrt, sondern es werden auch, worauf Eulenburg[1]) besonders aufmerksam macht, durch Bewegung der nicht gelähmten Muskeln Associationsbewegungen der gelähmten Theile herbeigeführt und diese dadurch zu neuer Thätigkeit angeregt.

Am wirksamsten ist jedenfalls die gymnastische Uebung, wenn die Muskeln dabei, soweit dies geht, activ durch Beuge- und Streckbewegungen in Thätigkeit gesetzt werden. Denn der kräftigste Reiz auf die Musculatur, viel energischer als die Elektricität, ist der Wille, und wenn man bedenkt, dass schon mit der elektrischen Reizung Besserung der Lähmung erzielt wird, wie viel mehr muss dies möglich sein, wenn man die Patienten sich so viel wie möglich activ bewegen lässt! Dies wird aber am leichtesten und bequemsten dadurch bewerkstelligt, dass man den Patienten sobald als möglich zweckmässige Apparate gibt, vermöge deren sie sich aufrecht erhalten und nach Kräften Gehversuche machen können.

Ehe man allerdings zur Anlegung solcher Apparate schreiten kann, muss die vollständige Ausgleichung der Contracturen und Geraderichtung der Extremitäten vorausgegangen sein, und dies wird bewirkt durch forcirte Streckung und Tenotomie. In leichteren Fällen mag es möglich sein, durch continuirlichen Zug in der einen oder anderen Richtung Deformitäten und Contracturen der Gelenke zu redressiren, in veralteten Fällen mit starken Verkrümmungen, wie sie uns zur Beobachtung kamen, genügt ein solches Verfahren nicht und muss unterstützt werden durch die Sehnendurchschneidung.

Auch über die Anwendung dieses Mittels in der Therapie der Kinderlähmung ist viel gestritten worden, aber wir glauben doch, dass heutzutage alle Orthopäden unbedenklich zu demselben greifen, sobald die verkürzten Sehnen der Behandlung einen schwer zu überwindenden Widerstand entgegensetzen. Um überhaupt mit der Orthopädie einen vollständigen und dauernden Erfolg zu haben, ist es nöthig, alle Verkrümmungen der Gelenke, wenn sie auch noch so klein sind, möglichst vollkommen zu beseitigen; es nützt nichts, wenn der Spitzfuss schön gerade gerichtet ist und es bleibt im Knie- oder Hüftgelenk eine Contracturstellung zurück; bald wird dann auch die Equinusstellung des Fusses zurückkehren. Eine totale Beseitigung der Contracturen, wie sie die erfolgreiche Application von Stütz- und Bewegungsapparaten nöthig macht, ist nur mit Hülfe

1) l. c. S. 189.

der Tenotomie zu erreichen und in dieser Hinsicht leistet allerdings diese Operation das denkbar Günstigste. Wenn auch die Erfolge der Tenotomie bei diesen paralytischen Contracturen nicht so grossartig sind, wie sie Dieffenbach[1]) beschreibt: „Verkrümmte steife Arme und Beine, welche als schwere Bürde umhergeschleppt wurden, werden in brauchbare Glieder verwandelt, Körper, welche durch Contracturen aller Gelenke der unteren Gliedmassen zur Erde herabgezogen waren, so dass die Unglücklichen gleich Reptilien umherkrochen, erheben sich wieder vom Boden und schreiten als Menschen umher, und Füsse, welche bald Stelzen, bald Hippopotamusfüssen glichen, sehen wir zu Terpsichores Dienst geschickt werden", so ist dieselbe doch auch in solchen Fällen ein unschätzbarer Eingriff und gibt Resultate, wie sie anders kaum zu erreichen wären.

Trotzdem wollen manche Autoren, so auch Volkmann[2]), die Tenotomie der paralytischen Contracturen möglichst vermieden wissen, da durch sie die ohnedies geschwächten Muskeln noch mehr in ihrer Function beeinträchtigt würden. Jedenfalls ist diese Befürchtung unbegründet, denn es bildet sich hier, wie bei allen anderen Contracturen, zwischen den durchschnittenen Sehnenenden eine Zwischensubstanz und die Functionsfähigkeit der Muskeln kehrt damit vollständig — natürlich so weit sie überhaupt da war — zurück. Die kurze Zeit bis zur Herstellung dieser verbindenden Zwischensubstanz, während welcher allerdings der tenotomirte Muskel der Unthätigkeit anheim gegeben ist, wird jedenfalls keinen so nachtheiligen Einfluss üben, dass daraus eine wesentliche Schwächung des Muskels resultirt. Warum Seeligmüller[3]) die Tenotomie, obwohl er ihr einen wesentlichen Nutzen zuerkennt, nur auf die allernothwendigsten Fälle beschränkt wissen will, ist nicht einzusehen. Auch Werner[4]) warnt vor dem Sehnenschnitt bei paralytischen Contracturen; er behauptet, dass die paralytische Contractur unheilbar sei und führt zum Beweis verschiedene Aerzte: Duval, Pauli, Guerin, an, welche nach der Sehnendurchschneidung trotzdem wieder die Contracturen auftreten sahen. Dass die paralytische Contractur unheilbar sei, ist doch sicher zu viel behauptet; ausgleichbar ist sie unter allen Umständen und ihre dauernde Heilung hängt ab von der Heilbarkeit der bestehenden Paralyse. Man kann natürlich nicht verlangen, dass der Sehnenschnitt direct wiederbelebend auf die gelähmten Muskeln wirken soll, aber es ist doch klar, dass alles, was geschieht, um

1) Ueber die Durchschneidung der Muskeln und Sehnen. Berlin 1845. S. 2.
2) l. c. S. 22. 3) Handbuch für Kinderheilkunde. V. 1. b. S. 130.
4) Reform der Orthopädie. S. 92.

die Verkrümmungen zu heben und freie Gelenksbewegungen herzustellen, auch mehr oder weniger zur Belebung des Gliedes mitwirkt und dass die blosse Durchschneidung der Sehne, die bald wieder zusammenwächst, nichts nützt, wenn die geradegestellten Glieder nicht in der normalen Stellung erhalten werden und nichts zur Besserung und Beseitigung der Parese geschieht. Wenn durch den Sehnenschnitt, d. h. durch die Ausgleichung der Contractur die gelähmten Muskeln unter günstigere Bedingungen zur Aeusserung ihrer Thätigkeit gesetzt sind, so muss der ganze antiparalytische und orthopädische Heilapparat zur Anwendung kommen, um die Lähmung möglichst zu bessern und den Erfolg der Tenotomie dauernd zu machen. Wie schon oben bemerkt, ist die Sehnendurchschneidung unverständig und zwecklos, wenn sie nicht in der angegebenen Weise methodisch unterstützt wird, und es ist kein Wunder, wenn die von Werner angeführten Autoren kein Resultat von der Tenotomie sahen, da ja nach der Durchschneidung nichts gegen eine neue Ausbildung von Contracturen geschah.

Es sei hier nochmals darauf aufmerksam gemacht, dass nur das methodische Zusammenwirken und Ineinandergreifen der einzelnen Zweige der Behandlung im Stande ist, ein für das Ganze günstiges Resultat zu erzielen; die Tenotomie hat ausser dem kosmetischen Vortheil nur besonders den Zweck, die gelähmten Glieder sowohl für die Anwendung orthopädischer Apparate, als auch für die Wirkung der Elektricität und Gymnastik leichter zugänglich und empfänglicher zu machen.

Was die Resultate der Sehnendurchschneidung in den von uns beschriebenen Fällen angeht, so waren dieselben in jeder Beziehung günstige. Die Correctur der Contracturen gelang jedesmal vollständig und das elektrische Verhalten der Musculatur war nach der Operation und Heilung niemals schlechter, als vorher. Vielmehr zeigte sich, namentlich in dem Falle von spastischer spinaler Kinderlähmung, nach der Tenotomie eine auffallend bessere Reaction der paralytischen Muskeln gegen den constanten Strom, so dass, wie schon erwähnt, der Patient schnell soweit gebessert wurde, dass er ohne Apparate gehen lernte. Wie weit die schnelle Besserung auf Kosten der Tenotomie oder Elektricität zu rechnen ist, lässt sich schwer beurtheilen; jedenfalls spricht die in diesem Falle gemachte Erfahrung für die Angabe Adams's[1]), wonach er in drei Fällen von spinaler spastischer Paralyse zwei Fälle durch die Tenotomie allein, den anderen noch mit Hülfe eines Schienenstützapparates zum Gehen brachte.

1) Club-Foot. London 1866. p. 46.

Es muss in Bezug auf die Anlegung von Streckverbänden und Extensionsapparaten zum Ausgleich von Verkrümmungen der Gelenke noch hinzugefügt werden, dass ein derartiges Verfahren theils durch den Druck circulärer Verbände auf die Musculatur, theils auch durch die anhaltende Zerrung der gelähmten Muskeln entschieden für den Ernährungszustand der Musculatur nachtheilig ist. Die Tenotomie verdient also auch deshalb vor anderen langdauernden Heilmethoden den Vorzug und sie kann nach den von uns gemachten Erfahrungen nicht genug empfohlen werden. In Fällen, wo die Tenotomie nicht ausführbar ist, so besonders bei Contractur des M. iliopsoas, muss man natürlich dennoch durch langdauernde forcirte Extension ein gleich günstiges Resultat zu erreichen suchen.

Wenn nach den genannten Principien die Geradestellung der Extremitäten so vollständig als möglich ausgeführt ist, so kann man zur Anlegung eines Apparates schreiten. Diese Apparate sind in hochgradigen Fällen das Hauptmittel zur Erreichung eines günstigen Resultates, und wir haben auch in unseren Fällen den grössten Theil des Erfolges der Maschinenbehandlung zuzuschreiben. Natürlich eignet sich dieselbe, wie unser vierter Fall beweist, nicht für alle Fälle; in solchen von spastischer spinaler Paralyse scheint die Anlegung eines Apparates die Thätigkeit der Muskeln noch zu beschränken; die Tenotomie und Elektricität leisten da allein schon Bedeutendes.

Was die Leichtigkeit und Sicherheit in dem Gebrauche eines Apparates angeht, so hängt diese natürlich von verschiedenen Momenten ab. Zunächst kommt es darauf an, dass der Apparat selbst möglichst zweckmässig, leicht und gracil gebaut ist, bequem und gut an die Glieder passt und möglichst ungehinderte Bewegung in allen Gelenken gestattet, falls dieselben nicht wegen totaler Paralyse und Kraftlosigkeit versteift werden müssen. Ferner hängt aber auch der günstige Effect nach der Anlegung eines Apparates davon ab, wie viel functionstüchtige Musculatur bei der Bewegung der stützbedürftigen Glieder mit wirkt. Alle diese Momente kommen bei der Herstellung eines Apparates in Betracht, und in dieser Hinsicht wird natürlich ein jeder Fall ein etwas anderes Resultat liefern; aber im Wesentlichen wird doch, besonders in hochgradigen Fällen, wo es nur darauf ankommt, die Patienten zum Gehen und Stehen zu bringen, der Erfolg ein gleich günstiger sein. Die Geschichte unseres ersten Falles lehrt, dass man selbst in Fällen von ganz ausgedehnter completer Lähmung noch von der Anlegung eines Apparates Erfolg hoffen darf. Selbst da, wo alle Muskeln der Beine, des Beckens und theilweise des Rückens gelähmt sind, kann durch einen Stütz-

apparat und durch Zuhülfenahme von Muskeln, die sonst beim Gehen gar nicht gebraucht werden, auf die complicirteste Weise noch ein richtiges Gehen zu Stande kommen.

Die Zweckmässigkeit solcher Apparate für Lähmungsfälle ist natürlich unbestritten. In unseren hochgradigen Fällen hat die Anlegung derselben hauptsächlich den Zweck, die Kinder möglichst bald auf die Beine zu bringen. In diesem einen Punkte vereinigt sich der ganze Vortheil eines solchen Apparates. Er stützt die schwachen Glieder und erhält sie in der ihnen wiedergegebenen normalen Stellung, er wirkt aber auch indirect, indem er den Kindern, die Jahre lang verkrüppelt danieder gelegen haben, das Gehen gestattet, vortheilhaft auf den psychischen Zustand der Patienten — ein Punkt, der gewiss nicht zu unterschätzen ist — und er ermöglicht auch die methodische Uebung im Gehen, die auf die Ernährung und Functionsfähigkeit der Musculatur vortheilhafter wirkt, als alle anderen gymnastischen Uebungen. Wenn der Patient einen gut construirten Apparat hat, so kann ihn der Arzt damit ruhig sich selbst überlassen, ohne befürchten zu müssen, dass sich wieder neue Contracturen einstellen, oder dass die Lähmung weiter fortschreitet. Der Apparat übt seine vortheilhafte Wirkung, so lange er getragen wird und so ist derselbe auch nicht als letztes Zufluchtsmittel zu betrachten, sondern man darf von seiner Anwendung eine von Tag zu Tag fortschreitende Besserung erwarten. — In diesem Sinne muss die Anlegung eines orthopädischen Apparates bei schweren Kinderlähmungsfällen als Hauptmittel zur Erreichung eines günstigen Resultates immer ins Auge gefasst werden; die Apparate werden natürlich um so complicirter in ihrer Zusammensetzung und ihrem Mechanismus, je verbreiteter die Deformitäten und Lähmungen sind.

Einen Nachtheil hat man der Maschinenbehandlung zum Vorwurf gemacht, dass nämlich durch die Schienen und circulären Bänder an manchen Stellen ein continuirlicher Druck auf die Musculatur ausgeübt wird und dadurch auch noch functionstüchtige Muskelpartien zur Atrophie und Degeneration gebracht werden. Die Thatsache, dass durch anhaltenden Druck der Muskel abmagert, ist wohl unzweifelhaft, aber jedenfalls ist die Gefahr nicht so gross, denn man kann sie doch leicht durch passende Polsterung des Apparates an den Druckstellen, sowie dadurch, dass man den Apparat öfter, besonders während der Nacht, abnehmen lässt, auf ein Minimum reduciren. Der Nachtheil kann kaum in Anschlag gebracht werden gegenüber den unzähligen Vortheilen, die für den Patienten aus der Anlegung einer zweckmässigen Maschine erwachsen. — Auch die

Resultate unserer Fälle können uns veranlassen, die grossartigen Erfolge der Maschinenbehandlung mit Heine[1]) zu feiern: „Eines steht glänzend fest, dass die Mechanik bei den abgehandelten Lähmungszuständen ihre grossen Triumphe feiert, indem sie Unglückliche, gleich den Quadrupeden auf Hände und Füsse zu ihrer Locomotion Angewiesene, mittelst der noch geretteten Muskelkraft zum aufrechten Gehen und Stehen befähigt."

Was den Gebrauch von Krücken angeht, der von Volkmann, Seeligmüller u. A. so entschieden verworfen wird, weil er die Ausbildung von Contracturen begünstigen soll, so sind wir der Ansicht, dass, wenn die Extremitäten vollständig gerade gerichtet sind und durch Apparate in ihrer Stellung erhalten werden, bei schwächlichen Individuen die Anwendung von Krücken ebenso gestattet ist, wie die Anwendung von einem Laufkorbe, Gehbänkchen u. dgl. Haben die Patienten erst mit Hülfe solcher Stützen die nöthige Kraft erlangt, sich in ihrem Apparate allein zu bewegen, so kann man sie von den Krücken immer wieder entwöhnen.

Dass ausser diesen speciellen Mitteln, die bei der Therapie hochgradiger Fälle hauptsächlich in Betracht kommen, auch vor Allem eine roborirende Diät, sowie Douchen, Bäder, Kneten und Frottiren mit Erfolg angewandt werden und die ganze Cur auf das Beste unterstützen, bedarf wohl kaum der Erwähnung.

Werfen wir zum Schluss einen kurzen Rückblick auf den Gang der Behandlungsweise bei den in Frage stehenden hochgradigen Lähmungsfällen, so sehen wir, dass sich dieselbe im Wesentlichen aus folgenden Punkten zusammensetzt:

I. Möglichst vollkommene Herstellung der normalen Form und Gestalt der Glieder durch
   1. continuirlichen Zug und forcirte Streckung; wenn dies nicht ausreicht,
   2. unbeschadete Tenotomie aller Muskeln, welche der vollständigen Geraderichtung der Extremitäten entgegenstehen — dieselbe ist von besonderem Nutzen in Fällen von sogenannter spastischer spinaler Paralyse —
   3. Anwendung von Streck- und Retentionsverbänden, um die erreichte günstige Stellung zu fixiren.

II. Methodische Besserung der Functionsfähigkeit der gelähmten Glieder durch

---

1) l. c. II. S. 204.

1. Anlegung gut construirter, zweckmässiger Stütz- und Gehapparate,
2. Zuhülfenahme von gymnastischen Uebungen, selbst der einfachsten Art,
3. andauernde elektrische Behandlung, besonders mit möglichst starken constanten Strömen.

III. Gleichzeitige Kräftigung des Allgemeinzustandes der Patienten durch Diät, Bäder, Frottiren, roborirende Mittel u. s. w.

Man muss gestehen, dass die Zahl der Mittel gegenüber einer so tiefgreifenden Affection eine ziemlich beschränkte ist, besonders da man nicht im Stande ist, auch nur durch eines derselben die centrale Läsion des Rückenmarks zu beeinflussen. Dennoch kann man bei rationeller und methodischer Anwendung aller gegebenen Mittel die günstigsten Resultate erreichen. Gerade die hochgradigsten Lähmungsfälle geben verhältnissmässig die besten Erfolge und man kann wohl sagen, dass der Nutzen einer richtig geleiteten Behandlungsweise desto grösser ist, je ausgebreiteter die Lähmungen und Deformitäten sind. — Das, was Brünniche[1]) im Allgemeinen über die Behandlung des zweiten Stadiums der Kinderlähmung sagt, möchten wir besonders für hochgradige Fälle gelten lassen: „Es ist wohl nicht zu bezweifeln, dass dieser Theil der Behandlung der bei Weitem dankbarste ist, nicht nur weil die Hülflosigkeit der Kranken oft bis aufs Aeusserste gekommen ist, und jede noch so geringe Hülfe ihnen als ein grosser Gewinn vorkommen muss, sondern auch, weil eine richtig aufgefasste und ausgeführte mechanische Einwirkung, wenn sie nöthigenfalls durch Sehnendurchschneidung, Gymnastik, Elektricität u. s. w. unterstützt wird, wirklich im Stande ist, Resultate hervorzubringen, die in Wahrheit der Kunst zur Zierde gereichen."

Für die gütige Ueberlassung des Materials zu dieser Arbeit sage ich Herrn Prof. Dr. Lücke meinen herzlichsten Dank.

1) l. c. S. 414.

XII.

Kleinere Mittheilungen.

1.

Beiträge zur Nervendehnung.

Von

Dr. Hildebrandt
in Halle a. S.

Die Ansichten über die Indicationen zur Nervendehnung haben sich nach der Ueberstürzung, die sie, wie fast jedes neue Mittel, im Gefolge hatte, geklärt. Es wird Keinem mehr einfallen, bei Paralysis agitans, bei Tabes, bei Sensibilitätsstörungen centralen Ursprungs, auch nicht bei rein motorischen Störungen zu dehnen, sondern nur

1. bei Sensibilitätsstörungen peripherischen Ursprungs;
2. bei Motilitätsstörungen peripherischen Ursprungs, wenn sie mit Sensibilitätsstörungen verbunden sind;
3. bei Tetanus traumaticus;
4. bei Reflexepilepsien peripherischen Ursprungs.

Wenn man in solchen Fällen möglichst nahe dem Centrum dehnt, kann man sicher auf Erfolg rechnen, gesetzt dass man nicht zu schwach dehnt. Schwache Dehnung erhöht die Reizbarkeit, starke Dehnung setzt sie herab.[1])

Nach meinen Erfahrungen, die sich allerdings nur auf die geringe Anzahl von 14 Fällen stützen, ist die Dehnung so stark auszuführen, dass der Nerv nach derselben geschlängelt daliegt. Wenn man es irgend vermeiden kann, hebt man den Nerven nicht heraus aus seiner Lage zwischen den Muskeln, sondern dehnt ihn in situ, denn es ist mir trotz strengster Desinfection des Patienten, wie meiner selbst und meiner Assistenten vorgekommen, dass ein acut purulentes Oedem bei einem Tabiker an beiden Oberschenkeln entstand, welches nicht am Orte der Incisionen, in den Glutäalfalten, zum Ausbruch kam, sondern im unteren Drittel der Oberschenkel. Ich hatte die Nerven derartig gedehnt, dass ich sie aus ihren Scheiden mit untergehaktem Zeigefinger emporhob. Dabei entstanden in dem laxen Zwischenmuskelgewebe Hohlräume, in welche die Luft hineinstürzte und In-

1) Conrad, Experimentelle Untersuchung über Nervendehnung. Greifswald 1876. — Schleich, Versuche über die Reizbarkeit der Nerven im Dehnungszustande. 1871.

einem Tenotom, wobei ich das Glück hatte, trotz der sehr mangelhaften Beleuchtung die Arterie zu vermeiden. Nun suchte ich seine Austrittsstelle aus dem Foramen infraorbitale, das hier fast 2 Cm. unter dem Orbitalrande lag. Ich konnte ein 3 Cm. langes Stück des Nerven excidiren. Nun versuchte ich das centrale Ende zu fassen, um es zu dehnen, musste aber nach mehreren vergeblichen Versuchen davon abstehen. Die Wunde spülte ich mit Sublimatlösung aus (1:1000), nähte mit Silkworm und legte, nachdem ich sie mit Jodoform bestreut hatte, einen Druckverband an. Nach fünf Tagen entfernte ich die Nähte. Die Wunde war per primam geheilt. Der Schmerz im Infraorbitalis war verschwunden, heftig tobte er aber jetzt im Inframaxillaris. Am 3. Juni legte ich deshalb den Unterkiefer vom ersten Backzahn bis zum Masseter frei, unterband die Maxillaris externa und meisselte ein Stück von 2 Cm. Länge und 1 Cm. Breite aus dem Kiefer. Die Spongiosa entfernte ich vorsichtig mit dem kahnförmigen Löffel und hatte sehr bald den Canalis inframaxillaris vor mir. Ich fasste den Nerv und dehnte sein centrales Ende so stark, bis dass ich ihn in Form einer Schlinge hervorgeholt hatte. Als ich diese abtrug, schnitt ich hart am centralen Wundwinkel die Arteria inframaxillaris an. Um der Blutung Herr zu werden, schnitt ich sie vollends in der Mitte durch und stopfte ihre beiden Enden mit einem stumpfen Haken in den Kanal. Darauf puderte ich leicht Jodoform über die mit Sublimatlösung ausgespülte Wunde und nähte sie zu. Unter einem Druckverband erfolgte primäre Vereinigung.

Ueber den Effect der Operation wage ich bei der Kürze der seither vergangenen Zeit noch nicht zu urtheilen. Jedenfalls war der Schmerz vollständig verschwunden, und fühlte Patient sich so wohl, dass er seiner Freude durch reichlichen Besuch von Bierstuben Ausdruck gab.

Die Dehnung allein zu machen, wagte ich nicht, da ich selbst keine Erfahrungen über derartige Fälle hatte und mir aus der Literatur noch keine bekannt waren. Immerhin glaube ich nach Analogie anderer Dehnungen, dass man in gleichen Fällen mit ihr zuerst vorgehen kann. Unter dem Schutz der Antiseptik hat man ja den Wundverlauf in der Hand und kann, wenn sie nicht anschlägt, die Neurektomie immer noch machen. Die Patienten sind überdies, durch die rasenden Schmerzen gefoltert, zu Allem bereit, ja sie drängen, wenn sie nach Ablauf von Monaten oder Jahren Recidive bekommen, zu einer Wiederholung der Operation.

2.

Herniologische Mittheilungen.

Von

Dr. Flatten,

Assistenzarzt des Bürgerhospitals in Köln.

Unter den in letzter Zeit im Bürgerhospital ausgeführten Herniotomien fanden sich mehrere, welche sowohl durch ihren klinischen Verlauf und die Entstehungsweise der Hernien, als durch deren eigenthümliches anatomisches Verhalten ein regeres Interesse beanspruchten.

Da zudem die betreffenden Fälle zu den relativ seltenen zu rechnen sind, erschien eine genaue Mittheilung derselben wohl gerechtfertigt.

Fall I.

Frau Fautz, 45 Jahre alt, aus Nippes, früher stets gesund, Mutter von 5 Kindern, von welchen das jüngste 12 Jahre zählt, leidet seit circa 6 Jahren an einer stark wallnussgrossen Geschwulst in der rechten Leistengegend. Dieselbe blieb während der ersten 5 Jahre völlig unverändert und war nie schmerzhaft. Niemals, trotz zahlreicher Versuche, gelang es auch nur um ein Weniges ihre Lage oder Gestalt zu verändern.

Im Mai 1882 wurde ein Bruchband mit Hohlpelotte verordnet, welches Patientin angeblich permanent trug.

Erst vor nunmehr 4 Wochen bemerkte sie, dass die „Bruchgeschwulst" sich von der Pelotte nicht mehr vollständig bedecken liess und an Umfang zunahm. Letzteres geschah während der folgenden 3 Wochen ganz allmählich, ohne schnelleren Nachschub und hat erst vor 8 Tagen sistirt.

Status praesens am Tage der Aufnahme, am 9. Juni 1883. Mittelgrosse magere Frau von kräftigem Knochenbau und guter Musculatur; die Gesichtszüge dem Alter entsprechend.

Die Percussion und Auscultation der Brust- und Bauchorgane ergibt den normalen Befund; Urin frei von Eiweiss und Zucker; Defäcation normal; kein Erbrechen.

Pathologisch erscheint nur ein nahezu hühnereigrosser harter Tumor oberhalb des rechten Ligamentum Poupartii, der völlig unbeweglich ist und als Leistenbruch aufgefasst wird.

16. Juni. Seit 3 Tagen klagt Patientin über heftige Schmerzen in der Hernie. Seit der Aufnahme ist letztere jedoch keineswegs gewachsen. Abdomen weich; kein Erbrechen; kein Fieber; Stuhl retardirt. Obschon sichere Zeichen von Einklemmung fehlen, wird der Kranken die Herniotomie vorgeschlagen und diese sofort begonnen.

Nach Durchtrennung der Haut und des Panniculus adiposus mittelst eines von oben aussen nach unten innen über den Tumor verlaufenden Schnittes liegt eine citronengrosse, prall gespannte, anscheinend einkammerige Cyste frei, deren Längsaxe von oben aussen nach unten innen gerichtet ist. Es wird incidirt und im Strahle entleeren sich aus der nahezu 1 Cm. langen Incisionsöffnung etwa 30 Ccm. einer schmutzig-gelben trüben Flüssigkeit. Nach oben und unten wird die Cyste weiter gespalten und deren glattwandige, mit serösem Ueberzug bedeckte Innenseite blossgelegt.

Der also geöffnete Hohlraum ist nach allen Seiten hin vollkommen

abgeschlossen und zeigt nirgends auch nur die Spur eines divertikelartigen oder kanalförmigen Fortsatzes.

Die Cyste ist in ihrem der Cutis zugewandten Abschnitte vollständig von kugeliger Gestalt, während die hintere Wand sich stark convex in das Cystenlumen hineinwölbt und deutlich fluctuirt. Da sie als die vordere Wand eines Bruchsackes angesprochen wird, wird sie, gegenüber dem Einschnitt in dem erstgenannten Sack, incidirt.

Nach Abfluss von etwa 20 Ccm. klaren, strohgelben Serums präsentirt sich ein 2,5 Cm. langes, kleinfingerdickes Netzstück. Letzteres dem Bruchsackhalse adhärent, wird dort stumpf mit dem Finger gelöst, mit Catgut umstochen und amputirt. Nunmehr erfolgt die Amputation des Bruchsackes mit der ihm aufliegenden Cyste, die Vernähung der Bruchpforte und der antiseptische Verband.

Die Betrachtung der abgeschnittenen Säcke ergibt ausser dem Gesagten noch Folgendes:

Auf der Innenseite des Bruchsackes erkennt man deutlich zahllose eng aneinanderliegende, mit der Längsaxe des Sackes und untereinander parallel verlaufende feinste Gefässe. Dieselben sind stark mit Blut gefüllt und verleihen durch ihr Abstechen von dem glänzend weissen Grunde der Serosa des Bruchsackes das Bild einer hyperämischen Nierenrinde. Vervollständigt wird diese Aehnlichkeit noch durch zahlreiche, den lebhaft gefüllten Gefässchen anliegende submiliare kleinste Ekchymosen.

Beide Säcke zusammen sind umschlossen von einer dünnen, aber sehr derben fibrösen Kapsel, die an ihrer Innen- und Aussenseite spärliche Fettanhängsel erkennen lässt. Sie ist durch ein Septum von genau gleicher Structur in zwei Abschnitte getheilt. Der eine derselben enthält die bei der Operation zuerst angeschnittene Cyste, der zweite, der den echten Bruchsack birgt, zeigt an seinem oberen Pole ein Loch für die Aufnahme des Bruchsackes, der von oben in ihn hineingestülpt ist, und geht sein Gewebe dort direct in das präperitoneale der Bauchdecke über.

Fall II.

Frau Heinzen, 47 Jahre alt, aus Köln, hat dreimal geboren, zuletzt 1878. 20—24 Jahre alt, bemerkte sie eines Tages einen fast wallnussgrossen Knoten in der rechten Leistengegend, dessen Entstehen sie auf ihre damals angestrengte Thätigkeit als Wäscherin bezieht.

Die Geschwulst wuchs in etwa 2 Wochen zu dem besagten Umfange an, blieb aber dann unverändert.

Im vergangenen Winter erst soll der Tumor unter heftigen Schmerzen grösser geworden sein; dies binnen etwa 14 Tagen.

Ein Bruchband wurde nie verordnet.

Status praesens (20. Juni 1883). Kleine wohlgenährte Frau mit normalen Brustorganen. Urin eiweiss- und zuckerfrei.

Rechts hat Patientin eine Hernia inguinalis, welche bis in die Mitte der grossen Schamlippe hinabreicht, sich bequem bis zur äusseren Apertur des Leistenkanals verschieben lässt und die Grösse einer Wallnuss besitzt.

Der ganze Tumor besteht aus zwei gesonderten Abschnitten. Der tiefer und median gelegene stellt einen stark pflaumengrossen, prall gespannten, fast kugelrunden Körper dar, an dessen oberen Pol der zweite, äusserst weiche Theil des Tumors sich anschliesst. Der letztere ist nahezu

kleinfingerdick und lässt sich bis in den Leistenkanal verfolgen. Dieser selbst ist für das Endglied des Zeigefingers gut zu passiren. Seine vordere Apertur fühlt man als einen vorzugsweise oben aussen scharfrandigen Ring.

Mit Berücksichtigung dieses Befundes lautete die Wahrscheinlichkeitsdiagnose: Hernia labialis et Hydrocele cystica processus vaginalis.

Da Patientin dringend die Exstirpation der Geschwulst wünscht, wird dem entsprechend am 28. Juni die Operation ausgeführt.

Nach Durchtrennung von Haut und Unterhautfettgewebe wird die Cyste gespalten. Es entleert sich eine schmutzig-gelbweisse Flüssigkeit mit spärlichen weissen Bröckeln. Sonst enthält der Sack nichts.

In Connex mit dem höher gelegenen Bruchsack wird die Cyste stumpf lospräparirt und möglichst vor den Leistenkanal hervorgezogen, sodann der Bruchsack eröffnet. Ausser spärlichem Serum enthält derselbe ein kleines Stück Netz.

Nachdem dasselbe mit Catgut umstochen und abgeschnitten, wird der Bruchsack amputirt und der entstandene Defect im Peritoneum durch eine Catgutnaht geschlossen. Dann folgt der antiseptische Verband.

Der exstirpirte Bruchsack bietet folgenden höchst interessanten Befund:

Der unten gelegene, bei der Operation zuerst eröffnete Sack zeigt im Innern eine weisse glatte seröse Membran. Mit den ihm benachbarten Gebilden steht er in durchaus gar keiner Verbindung. Auch bei Loupenbetrachtung lässt sich nichts von einem zu dem Bruchsack hinführenden Kanal wahrnehmen. Die Gestalt der Cyste ist vollständig kugelig.

Ihrem oberen Pole liegt dicht an der Fundus des Bruchsackes, so zwar, dass die Lumina der beiden Hohlräume höchstens 2 Mm. von einander entfernt sind.

Fig. 1.

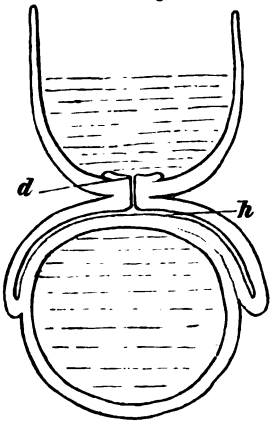

Fig. 2.

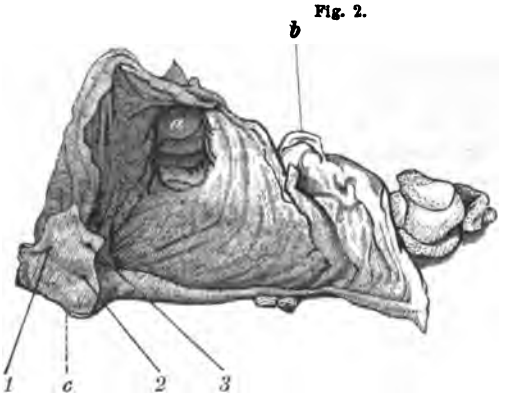

Zieht man nun den Bruchsack möglichst auseinander, so zeigt sich an seinem Boden, dem oberen Ende der Cyste entsprechend, ein zartes Häutchen in Gestalt einer Rosette (Fig. 1 *d*) und in deren Mitte eine feine Delle, endlich in der Tiefe dieser Delle ein nicht ganz stecknadelkopfgrosses Loch. Eine feinste Sonde passirt dieses mit Leichtigkeit und schlüpft durch dasselbe in einen dritten, bisher nicht gesehenen, anscheinend weiten Hohlraum.

Dieser erweist sich nach Spaltung auf der Hohlsonde als eine collabirte, leere Höhle (Fig. 1 *h*) mit serösem Ueberzug, welche ausgespannt nahezu die Grösse der ersteröffneten Cyste besitzt. Ihre Lage zum Bruchsack erhellt aus der schematischen Figur 1. Es sei noch bemerkt, dass die Wandung des mittleren der drei Säcke völlig glatt ist und nirgends Spuren von Verwachsungen auffinden lässt.

Sie ist also einerseits, und zwar von unten durch die Cyste, von oben durch den Bruchsack comprimirt.

Die Heilung der Wunde kam in beiden Fällen afebril und ohne jede sonstige Störung zu Stande.

Bevor wir zur Epikrise übergehen, möchte ich kurz noch zwei weitere Fälle erwähnen, deren Krankheitsgeschichten in gewisser Beziehung zu den mitgetheilten stehen und deren Verständniss wesentlich erleichtern.

Der eine dieser Fälle betrifft eine Hydrocele herniosa bei einer Hernia inguinalis dextra. Es handelte sich um eine normal genährte 48jährige Nullipara, deren 4 Jahre alte, angeblich plötzlich entstandene und durch ein Bruchband vollkommen reponirt gehaltene Hernie vor Kurzem grösser und irreponibel wurde. In dem etwa citronengrossen, prall gespannten, obliterirten Bruchsacke fand sich nur helles seröses Fluidum, in dem über ihm gelegenen eine kleine Darmschlinge. Derselbe zeigt ausserdem an seinem Fundus, von dem nur das der Hydrocele direct anhaftende Stück (Fig. 2 *c*) amputirt wurde, drei äusserst kleine blinde Taschen (Fig. 2, *1, 2, 3*), wahrscheinlich hervorgegangen aus dem Lumen des alten Bruchsackhalses, der sich in mehreren Falten zusammenlegte. Diese Falten, sowie die dem alten Bruchsack anhängenden Nebentaschen (*a* und *b*) sprechen deutlich dafür, dass ein von aussen her comprimirend wirkender Ring die Obsolescenz des Bruchsackhalses zu Stande brachte.

Eine Uebergangsform von der gewöhnlichen Inguinalhernie zu der eben beschriebenen bot sich wenige Tage nachher bei dem über mannsfaustgrossen irreponiblen inguinalen Netzbruche eines 24jährigen Mannes. An der Hernia bilocularis schnürte das Mittelstück des uhrglasförmigen Bruchsackes das ihm adhärente Netz fest ein und reducirte dessen Dicke an besagter Stelle auf die eines Rabenfederkiels. Merkwürdig war dabei die überaus reichliche Menge Bruchwassers in dem unteren Sacke, welcher bei Mannsfaustgrösse nicht mehr Netz enthielt, als der obere Abschnitt. Der Umfang des letzteren war höchstens der einer Wallnuss.

Die Operation bestand darin, dass der das Netz in der Mitte einschnürende Ring nach Abtragen des umstochenen Netzes von dem ihm median und hinten anliegenden Samenstrang abpräparirt und excidirt wurde. Hiernach wurde der bisher als Bruchsack fungirende Processus vaginalis mit der Haut vernäht und drainirt, vorher seine Verbindung mit dem Cavum peritonei durch eine Catgutnaht geschlossen, welche den Samenstrang hinten liegen liess.

Die eben beschriebenen Fälle lassen sich unschwer in eine gewisse Reihe bringen.

Im letzten sahen wir eine Hernia inguinalis congenita bilocularis. Entstehen konnte sie nur auf Grund des Offenbleibens des Processus vaginalis. Dass der ganze Kanal nicht zur Obliteration kam, beweist die Lage des Hodens, welcher, hinten und innen neben dem Fundus des Processus vaginalis gelegen, seine ganze eine Seite mit dem visceralen

Peritonealblatte übersehen liess. Der Ring des Zwerchsacks kam natürlich zu Stande entweder durch Absteigen eines am primären Bruchsackhalse gebildeten fibrösen Ringes, hinter dem ein neues Peritonealstück sich nachschob [1]), oder dadurch, dass der Obliterationsvorgang nur an dieser einen Stelle, die der Einschnürung entsprach, begann.

In dem an dritter Stelle erwähnten Falle vervollständigte sich die Verklebung des Ringes, wenn wir es nicht vorziehen mit mehr Recht anzunehmen, dass der leere Bruchsack sich völlig schloss, ehe der zweite entstand. Es kann ein solcher „doppelter Bruchsack" allerdings durch andere Dinge vorgetäuscht werden. Erinnert sei nur an Cysten des Darmmesenteriums, adhärente Netzcysten, adhärente Ovarialcysten, chronisch-entzündliche flüssige Exsudate zwischen den einzelnen Schichten des Bruchsacks, Cysten im Centrum von Fettbrüchen, abgeschnürte Darmstücke (z. B. Processus vermiformis) [2]), Cysten, entstanden durch Pelottendruck. [3]) Dass aber dies Alles auszuschliessen war, dass nur eine Hydrocele herniosa vorlag, dies wird direct bewiesen durch das anatomische Verhalten des Präparates.

Von höherem Interesse ist der „doppelte Bruchsack" im ersten Falle. Bei der Herniotomie bot er nicht mehr Schwierigkeiten als die, ausser von den genannten Autoren, noch von Cloquet [4]), Aschenborn [5]), Kuhn [6]), Bardenheuer [7]) beschriebenen. Genetisch sehen wir in der Cyste die Dilatation eines im unteren Abschnitte persistenten Nuck'schen Kanals. Als Bruchsack hat die Cyste daher niemals fungirt. Beobachtungen der Art finden sich noch bei Virchow [8]), Chiari [9]), Schröder [10]), Bandl [11]).

Eine Coincidenz von Cyste des Nuck'schen Divertikels mit Hernia congenita bilocularis zeigt das zweite Präparat. Der Processus peritonei verwuchs nur an einer Stelle, theilte sich so in zwei Abschnitte. Der untere ist die Cyste, der obere, seinerseits wiederum aus zwei Theilen bestehend, die Hernie. Der untere Sack dieser Hernia bilocularis ist verlegt; seine Wände liegen aneinander und die Communication mit dem noch als Bruchsack existirenden oberen Abschnitte wird dargestellt durch das bereits beschriebene, nur für eine feinste Sonde passirbare Loch *d* (Fig. 2).

Ob über der Cyste von jeher direct eine zweikammerige Hernie bestand, indem an der Grenze der späteren beiden Abschnitte der Processus vaginalis zu obliteriren zwar begann, aber doch nicht fest verklebte — oder aber der mittlere Sack früher Bruchsack war und die jetzige Hernie erst nach ihm entstand, ist mit Sicherheit natürlich nicht zu entscheiden; jedoch spricht mehr für den erstgedachten Fall.

Der Natur der Sache nach werden Cysten wie die obigen meistens erst

---

1) Vgl. Dieffenbach, Operat. Chirurgie. Bd. II. S. 576. — Danzel, Herniologische Studien. S. 37. — Hueter, Handbuch der Chirurgie. Bd. II. S. 533. — König, Lehrbuch der Chirurgie. Bd. II. S. 130. — Lücke, Die Lehre von den Geschwülsten. 1869. S. 107. — Ravoth, Chirurgische Klinik. S. 200. — Schmidt, Hernien. 1882. S. 28. — Wernher, Chirurgie. Bd. III. S. 256.

2) Wölfler, Langenbeck's Arch. Bd. XXVII. S. 432. 3) Vgl. Hueter, l. c.

4) Vgl. Schmidt, l. c. 5) Langenbeck's Archiv. Bd. 25. S. 178.

6) Vgl. Gurlt, Chirurgischer Jahresbericht für 1859.

7) Jahresbericht des Kölner Bürgerhospitals von 1875.

8) Die krankhaften Geschwülste. I. S. 156. 9) Wiener medic. Blätter. 1879.

10) Handbuch der Gynäkologie. 1879. S. 416.

11) Krankheiten der Tuben u. s. w. in Pitha-Billroth's Handbuch. 1882. S. 92.

während der Herniotomie erkannt werden und wird sich dann je nach dem einzelnen Falle das Operationsverfahren richten. Sind sie indess diagnosticirt, so dürfte manchmal, wenn nicht die Grösse des Tumor oder sonstige Erscheinungen die Exstirpation wünschenswerth machen, von einem operativen Eingriff abzurathen sein.

Denn es ist wohl denkbar, dass eine derartige Cyste unter Umständen wie eine Pelotte den Inguinalkanal verschliesst und so die Entstehung einer wirklichen Hernie verhindern kann.

3.

Zur Kenntniss der Ursache der secundären Veränderungen beim musculären Schiefhalse.

Von

Dr. Alfred Falkenberg

in Tula (Russland).

In seinem belehrenden Aufsatze: „Zur Kenntniss der secundären Veränderungen beim musculären Schiefhalse", zeigt Dr. Witzel, dass alles Schwierige der Erklärung dieser Veränderungen wegfalle, wenn man die Wirkung des Zuges der hyperextendirten Muskeln der der Kopfneigung entgegengesetzten Seite auf das Wachsthum der Gesichts- und Schädelknochen ins Auge nimmt. Indem ich gern zugebe, dass die Tension der Muskeln der entgegengesetzten Seite eine solche Wirkung erzeugen könne, will ich hier nur meinen Zweifel hinsichtlich der Bedeutung der Hyperextension der Muskeln aussprechen, welche ja in anderen Fällen gar keine Neigung, das Knochenwachsthum zu beeinflussen, zeigt. Bei verschiedenartigen Contracturen nicht paralytischen Ursprungs könnte mit ebenso vielem Rechte von Hyperextension die Rede sein, wie bei Caput obstipum; jedoch werden entsprechende Knochenveränderungen nirgends genannt. Auch sollte es unbegreiflich erscheinen, warum die Muskeln nicht rasch durch Längenwachsthum ihre Hyperextension vermindern und gleich Null machen könnten, wo doch die Knochen ihr Wachsthum verändern.

Eine solche Annahme der Hyperextension ist aber auch gar nicht nöthig, um einen starken Zug der Muskeln als wirkend und Veränderungen im Wachsthum der Knochen erzeugend anzunehmen. Es ist ja einleuchtend, dass der Schiefhalsige die Muskeln der gesunden Seite fortwährend anstrengen muss, um den Kopf im Gleichgewicht zu erhalten, um der Schwere, welche den Kopf immer mehr zu senken tendirt, entgegenzuwirken. Ist diese Erklärung richtig, so muss die Asymmetrie gerade dann rasch sich entwickeln, wenn die Kranken lange Zeit in aufrechter Richtung verbleiben, was auch wirklich, laut Dieffenbach, der Fall ist. Dass aber der active Muskelzug Veränderungen im Wachsthume der Knochen bewirken könne, ist ja allgemein angenommen. Indem ich diese Erklärung der secundären Veränderungen der Gesichts- und Schädelknochen als, wie es mir dünkt, mehr stichhaltig proponire, kann ich nicht umhin, hinzudeuten, dass diese Erklärung einzig aus der aufmerksamen Lectüre des Aufsatzes Dr. Witzel's geflossen ist.

Tula, den 23. September 1883.

XIII.

Besprechungen.

1.

Dr. H. Bircher, Der endemische Kropf und seine Beziehungen zur Taubstummheit und zum Cretinismus. Mit 3 Karten. Basel 1883 bei B. Schwabe.

Diese mit grossem Fleisse und unter Berücksichtigung allen vorliegenden Materials ausgeführte Arbeit hat sich besonders zum Ziele gesetzt, das Verbreitungsterrain der Kropfendemien und die geologischen Verhältnisse dieses Gebietes kennen zu lernen, dann zu zeigen, dass die Taubstummheit und der Cretinismus mit der Verbreitung des Kropfes völlig Hand in Hand gehen, so dass mit Recht die auf dem genau erkannten Terrain auftretenden drei Endemien als „cretinische Degeneration" bezeichnet werden können. Die Beziehungen des Kropfes zur geologischen Formation, zum Trinkwasser, als deren Provenienz, sind ja stets vermuthet, beim Volk stets als sicher angenommen worden. Aber es ist den Forschern bisher niemals gelungen, zur Evidenz zu beweisen, welcher geologischen Bildung das kropferzeugende Terrain angehört.

Wir glauben, dass Bircher die Frage zum Abschluss gebracht hat, soweit dies überhaupt bei dem vorliegenden Material möglich ist.

Bircher's Studien beziehen sich auf die Schweiz, besonders auch auf seinen Heimathscanton Aargau und es ist gerade auf diesem enger begrenzten und geologisch sehr wohl bearbeiteten Terrain auch die Verbreitung des Kropfes nach amtlichen Quellen am zweckmässigsten zu studiren gewesen. Die gewonnenen Resultate sind in den übrigen europäischen Ländern auf die bekannten Verbreitungsbezirke der Kropfendemien übertragen. Nach Bircher kommt der Kropf endemisch vor nur auf *marinen Ablagerungen des palāozoischen Zeitraumes, der triasischen Periode und der Tertiärzeit.* Dagegen sind frei von Kropf die *aus dem Erdinnern gluthflüssig aufgestiegenen Eruptivgebilde, das krystallinische Gestein der archäischen Formationsgruppe, die Sedimente des Jura- und Kreidemeeres, des quaternären Meeres, sowie sämmtliche Süsswasserablagerungen.*

Bei seinen Aufzeichnungen der Kropfendemien des Canton Aargau in die geologischen Karten fiel Bircher sofort auf, dass dieselben ganz vollkommen entsprachen den schon 1842 von Michaëlis gemachten Eintragungen der Taubstumm- und cretinischen Endemien desselben Cantons.

Und so konnte Bircher auch auf allen weiteren Kropfgebieten das gleichzeitige Auftreten dieser beiden Krankheiten nachweisen, so dass also angenommen werden muss, dass das schädliche Agens oder Miasma, welches Kropf, Taubstummheit und Cretinismus erzeugt, auf demselben geologischen Terrain gedeiht.

Ein organisches Miasma nimmt Bircher mit allen modernen Autoren für diese drei Epidemien an und macht darauf aufmerksam, dass die Fauna der Brunnen des Kropfgebietes von der anderer Brunnen sich sehr wesentlich unterscheidet. Er hält nicht mit Klebs die Naviculae für die eigentlichen Kropferzeuger, überlässt es aber Berufenen, dieses Thema weiter zu verfolgen.

Ausser den das Thema in ausführlichster Weise behandelnden Kapiteln über die Verbreitung des Kropfes, der Taubstummheit und des Cretinismus sind in anderen Kapiteln noch alle übrigen, bisher gemachten Erhebungen über Struma zusammengestellt, sein Auftreten nach Alter, Geschlecht u. s. w. Ferner sind dessen Beziehungen zu anderen Krankheiten, wie der Scrophulose, besprochen und auch der Therapie und Prophylaxe ein Kapitel gewidmet. Es würde uns zu weit führen, alles, ins Einzelne gehend, zu besprechen. Wir wollen das Buch allen wissenschaftlich Denkenden bestens empfohlen haben, bei denen es gewiss in Verfolgung des vortrefflich geschriebenen Textes und an der Hand der guten Karten und ausführlichen Tabellen die Ueberzeugung hervorrufen wird, dass Bircher Recht hat, wenn er zum Schlusse seines Werkes sagt: *Die cretinische Degeneration ist eine chronische Infectionskrankheit, deren organisches Miasma an gewissen marinen Ablagerungen unserer Erdrinde haftet und durch das Trinkwasser in den Körper gelangt.* Lücke.

2.

Atlas der Gelenkkrankheiten, nebst diagnostischen Bemerkungen und einem Abriss der Anatomie der Gelenke. Von Dr. August Schreiber. Tübingen 1883. H. Laupp'sche Buchhandlung. Preis M. 12.

Verf. theilt eine Reihe von Beobachtungen, welche er „grösstentheils als erster Assistenzarzt der chirurgischen Klinik zu Tübingen und als Hausarzt des deutschen Hospitals in London gesammelt und durch Abbildungen nach Präparaten des Hunter'schen und Dupuytren'schen Museums ergänzt hat", auf 23, theilweise in Farbendruck ausgeführten lithographischen Tafeln mit. Er schickt einen Abriss der Anatomie der Gelenke voraus, welcher durch zahlreiche, fast sämmtlich der Luschka'schen Anatomie des Menschen entnommene Holzschnitte illustrirt ist; den lithographischen Tafeln sind Bemerkungen über die Diagnose der Gelenkkrankheiten und kurze Krankengeschichten beigefügt. Verf. wendet sich besonders an Aerzte, welche nicht Gelegenheit hatten, in den Kliniken und chirurgischen Museen Gelenkobductionen und -Präparate in wünschenswerther Anzahl zu sehen. Es ist aus diesem Grunde begreiflich, dass er uns nichts Neues und nur wenig relativ Seltenes bietet. Neben diesem eigentlichen Programm ist dann auf beinahe der Hälfte der lithographischen Abbildungen versucht

worden, das äussere Ansehen der verschiedenen erkrankten Gelenke wiederzugeben. In dieser Beziehung scheint uns der Verf. am wenigsten glücklich in der Wahl seiner Mittel gewesen zu sein. Beabsichtigt man, dem Gedächtniss schematische Bilder von äusseren Krankheiten einzuprägen, so genügen dazu entschieden Holzschnitte, wie sie in unseren Lehrbüchern vertreten sind; soll dagegen das Bild die Beobachtung am Lebenden ersetzen, so kann dies nach unserem Dafürhalten nur durch photographische Wiedergabe typischer Fälle oder durch Copien von Zeichnungen erreicht werden, welche zweifellos den Eindruck des Naturwahren machen. Diese Wirkung auf den Beschauer vermissen wir bei den Abbildungen des vorliegenden Atlas, besonders in der Gruppe, welche das Aeussere der betreffenden Krankheiten darstellen soll. Es erweckt nicht gerade besonderes Zutrauen zu der Naturwahrheit der abgebildeten pathologischen Verhältnisse, wenn uns schon bei den normalen Theilen auffällt, z. B. dass ein als kindlicher beschriebener Fuss in der Zeichnung grösser ausgefallen ist, als ein daneben stehender von einem 26jährigen Manne, oder dass wir einen Körper als den eines 12jährigen Knaben vorgestellt bekommen, welchen wir ohne Erklärung einem erwachsenen Mädchen zugeschrieben hätten. Auch ist z. B. nicht abzusehen, warum von drei ziemlich gleichen Abbildungen die eine eine Gonitis serosa acuta, die zweite eine Gonitis serosa chronica und die dritte einen hochgradigen chronischen Hämarthros darstellen soll. Entschieden besser sind die meisten der Ansichten von dem krankhaft veränderten Gelenksinnern ausgefallen, wenn wir auch nicht immer im Stande sind, uns von der Bedeutung der einzelnen Licht- und Farbenunterschiede eine klare Vorstellung zu machen. Am anschaulichsten sind uns einige farbige Abbildungen und die Ansichten von zahlreichen Knochenpräparaten erschienen, welche schon eher einen gewissen Schematismus vertragen können. Im Ganzen kann die oben angedeutete Tendenz des Atlas wohl als theilweise erreicht bezeichnet werden, indem ein Leser, dem geringe chirurgische Erfahrungen am Lebenden und am Präparate zu Gebote stehen, sich mit Hülfe der Abbildungen eine bessere Vorstellung von einzelnen Gelenkkrankheiten verschaffen kann, als sie ihm durch einseitige theoretische Studien geboten wird. G. Ledderhose.

3.

Handbuch der anatomischen Chirurgie. Von W. Roser. 8. gänzlich umgearbeitete Auflage. Mit zahlreichen Holzschnitten. 1. Abtheilung (Bog. 1—15). Tübingen 1882.

Bei dem Erscheinen einer neuen Auflage des Roser'schen Handbuches drängt sich wohl einem Jeden zunächst die Frage auf, in welcher Weise nimmt der Verf. zu der antiseptischen Wundbehandlung Stellung? Die Antwort — soweit sie sich nach dem bis jetzt neu aufgelegten ersten Drittel des Buches geben lässt — lautet: Roser setzt von seinen Lesern voraus, dass sie Anhänger der antiseptischen Methode und mit ihrer Anwendung vertraut sind; es wird hervorgehoben, in welchen Fällen die Antisepsis besonders wichtig ist, z. B. bei der Behandlung von Kopfver-

letzungen, bei Operationen im Munde (Jodoform), beim Empyemschnitt; die specielle Kenntniss des antiseptischen Verfahrens jedoch muss der Leser aus anderen Quellen schöpfen. — Ohne dass die Oekonomie und der ganze Charakter des Buches aufgegeben ist, unterscheidet sich die neue Auflage durch zahlreiche Aenderungen und Zusätze von den älteren; eine Anzahl früher mehr anhangsweise behandelter Abschnitte ist zu Gunsten neuer Erfahrungen und Methoden fortgeblieben; auch ist ein grösseres Format mit etwas engerem Drucke gewählt worden. Als wesentlich erweiterte, beziehentlich neue Kapitel nennen wir: die Diagnose des Hirnabscesses, die Nasenplastik, die Blosslegung und Dehnung des Facialis, die Exstirpation des Kropfes, die Verletzungen der Nerven am Halse, die Exstirpation des Kehlkopfes. Als Methoden sind unter Anderem neu aufgenommen: die Anwendung des scharfen Löffels bei Lupus, die Operation bei herabhängendem Kopfe, die unbedingte Empfehlung der Rippenresection beim Empyemschnitt. G. Ledderhose.

4.

Schreiber, Dr. August, Zur Lehre von den complicirten Luxationen und deren Behandlung. 8°. Tübingen (H. Laupp) 1883. 108 Seiten.

Schreiber hat sich vorgesetzt, die complicirten Luxationen zu bearbeiten, da es keinem Zweifel unterliege, dass die Lehre von denselben etwas vernachlässigt wurde und da die Mittheilungen hierüber sehr zerstreute wären, und auch die neueren klinischen Berichte, die meisten Lehrbücher u. s. w. nur selten Bemerkungen über sie enthielten. Nach kurzer Aufzählung alles Dessen, was eine Luxation zu compliciren vermag, legt Autor als sein Hauptthema die Besprechung derjenigen Luxationen dar, deren Complication in einer mit der Gelenkhöhle communicirenden Wunde besteht. Das entspricht dem Sprachgebrauche der deutschen Chirurgie. Der Entstehungsmodus für die communicirende Wunde kann dreierlei Art sein: 1. kann sie von innen nach aussen sich bilden dadurch, dass der Gelenkkopf durch die Weichtheile hindurchgetrieben wird; 2. kann die Wunde von aussen nach innen gebildet werden durch die Heftigkeit und zermalmende Wirkung des Trauma. (Diese letzteren Fälle stellt er in gleiche Linie mit schweren Schussverletzungen der Gelenke.) Endlich 3. kann die Wunde sich erst secundär bilden durch Anstemmen des Gelenkkopfes gegen die Weichtheile, welche auf diese Weise zur Gangränescirung gebracht werden. Mit Recht wird für die Fälle der dritten Kategorie die Wichtigkeit einer frühzeitig, vor erfolgter Perforation eingeleiteten antiseptischen Behandlung hervorgehoben. Die Wichtigkeit der Antisepsis wird aber auch, wie das wohl selbstverständlich ist, für alle complicirten Luxationen wiederholentlich betont.

Ein geschichtlicher Ueberblick zeigt, wie man von den ältesten Zeiten bis zu den letzten Tagen der vorantiseptischen Aera sich der hohen Gefährlichkeit dieser Verletzungen bewusst war. Die Kranken starben in der

Mehrzahl der Fälle septisch; Heilungen gehörten zu den Ausnahmen, jedoch sind sie selbst bisweilen mit vollkommener Wiederherstellung der Function beobachtet worden.

Schreiber geht nun topographisch zu Werke und bespricht die complicirten Verrenkungen jedes Gelenkes gesondert. Für die complicirte Luxation des Humerus hält er die Reposition für das Richtige. Auch für das Ellenbogengelenk, bei dem die Luxation nach hinten die häufigste ist, scheint er der conservativen Behandlung den Vorzug zu geben. Bei dem Handgelenk muss man die Luxationen des unteren Radio-Ulnargelenkes von denjenigen des Radio-Carpalgelenkes trennen. Die ersteren kommen bei Fractur des unteren Radiusendes, welche mit einer Dislocatio ad longitudinem verbunden ist, zu Stande, indem dann das untere Ulnarende die Haut perforirt. Es wurde in der Mehrzahl der Fälle, besonders wenn es ebenfalls fracturirt war, durch Resection entfernt; die Resultate waren meistens günstige. Die complicirten Luxationen des Radio-Carpalgelenkes sind für gewöhnlich Verrenkungen der Hand auf die Streckseite des Vorderarms, wobei das untere Ende des Radius auf der Volarseite die Haut perforirt. In der überwiegenden Mehrzahl der Beobachtungen wurde die Resection des Radius erforderlich, und wenn die Heilung erfolgte, so erfolgte sie mit theilweiser oder gänzlicher Ankylosirung im Handgelenke. Im Bereiche der Handwurzel sind die traumatischen Luxationen sehr selten und von ziemlich ungünstiger Prognose. Es empfiehlt sich, die herausgetretenen Knochen zu entfernen. An den Fingerphalangen wird der Amputation oder Exarticulation vor der Resection der Vorzug gegeben, jedoch ist die letztere an den Phalangen des Daumens auszuführen.

Von complicirten Luxationen des Hüftgelenkes konnte Schreiber in der Literatur nicht mehr als 4 Fälle auffinden, 3 Luxationes pubicae und 1 Luxatio obturatoria. Nur die letztere wurde geheilt, und zwar mit vollständiger Erhaltung der Function. Alle wurden mit Reposition behandelt. Häufiger, als diejenigen der Hüfte, sind die complicirten Luxationen im Kniegelenke. Der perforirende Theil war immer die Pars condyloidea des Femur. Die gewöhnliche Behandlung war die Amputation; sehr selten wurde die Resection gemacht. Von Fällen, welche conservativ mit Reduction behandelt wurden, sind nur 2 Heilungen bekannt. Die complicirten Luxationen im Fussgelenke finden sich in der Literatur am häufigsten und die Mehrzahl der neueren Autoren behandelte sie mit der Resection. Schreiber redet der conservativen antiseptischen Behandlung das Wort. Bei complicirten Totalluxationen des Talus wurde meist die Exstirpation desselben ausgeführt. Die complicirten Luxationen der übrigen Fusswurzelknochen sind selten beschrieben und wurden meistens durch Reposition geheilt. Das Letztere gilt auch von den etwas häufigeren complicirten Luxationen im Metatarso-Phalangealgelenk, jedoch trat hier die Heilung erst nach sehr bedrohlichen Erscheinungen und schweren Eiterungen ein. Complicirte Luxationen der Zehenphalangen sind viel häufiger, als die Literatur ergibt, und erheischen meist die Amputation.

In einem Kapitel über die Therapie stellt Schreiber die conservative antiseptische Behandlung als Regel auf und empfiehlt die (für gewöhnlich atypischen) Resectionen für die Fälle, wo die Reposition unmöglich, der Knochen vom Periost entblösst ist, oder der Knorpel bereits die Spuren

entzündlicher Reaction zeigt. Grosse Zermalmungen und die Zerreissungen von Nerven und Gefässen erfordern die Amputation, jedoch braucht man bei antiseptischer Behandlung mit dieser nicht zu eilen.

Es werden dann noch in Kürze andere Complicationen von Verrenkungen besprochen: Verletzungen innerer Organe, von Blutgefässen und Nerven u. s. w. Dass es wünschenswerth ist, auch bei den complicirten Luxationen die unglücklich abgelaufenen Fälle ebenfalls zu publiciren und nicht nur die geheilten, das ist nicht zu bestreiten.

Max Bartels.

XIV.

ZUM ANDENKEN

an

WILHELM BAUM.

Ein Nekrolog

von

Professor Dr. **Edmund Rose** in Berlin.

Am 6. September dieses Jahres hat die deutsche Chirurgie ihren Senior, unsere Zeitschrift einen ihrer Herausgeber, die Chirurgie einen ihrer stillen, aber darum nicht weniger wirksamen Pfleger in Deutschland verloren. Es sei mir erlaubt, Wilhelm Baum hier einige Worte des Andenkens zu widmen, um so mehr, da er, ein Mann von der Art eines Schönlein und Wilms, weniger durch die Schrift sich selbst ein Denkmal gesetzt hat, als durch seine Persönlichkeit von Einfluss auf die Entwicklung unserer Kunst und Wissenschaft gewesen ist. Baum ist beinahe 84 Jahre geworden und hat trotzdem bis fast zuletzt gewirkt.

Aeltere Kreise muss man reden hören, wenn wir von seiner praktischen Wirksamkeit erfahren wollen; war er doch, ein Dutzfreund von Dieffenbach und Karl Mayer, der Letzte dieser Generation. Dann später in Göttingen verbreitete sich sein Ruf als Lehrer zu einer Zeit, wo in Deutschland wenige Vorträge der Chirurgie Anziehungskraft hatten; beneidet wurde unter uns der, dem sein Geschick erlaubte, ihn aufzusuchen. Bis zu seinem Ende aber blieb er der theilnehmende Freund so vieler jüngerer Forscher, die er durch seine Kritik spornte, durch seinen Widerspruch reizte, gelegentlich auch tröstete, dann wieder durch seine seltene Belesenheit beschämte, jedenfalls aber dadurch erfreute, dass man sah — was doch heutzutage selten geschieht — immer hatte er die Sachen wirklich gelesen, über die er urtheilte.

So konnte es nicht fehlen, dass, wenn Baum auch auf dem Berliner Chirurgencongress sich wenig zur Geltung brachte und selten anwesend

war, doch, sobald er kam, sein anregender Umgang gerade für so manchen jüngeren Forscher, weit über den Kreis seiner Schüler hinaus, der wesentliche Anziehungspunkt dieser Vereinigung war, so oft er fehlte, stets schwer vermisst wurde.

Charakteristisch ist es vielleicht für Baum, wie Schreiber dieser Zeilen das Glück hatte, mit ihm bekannt zu werden. Es war in meiner Assistentenzeit in Bethanien (1863), dass Wilms einmal einen älteren Herrn aus der Stadt mitbrachte und die ganze Visite in ungewohnter Genauigkeit mit ihm machte; als Wilms sich verabschieden wollte, wünschte er doch noch auch zu mir geführt zu werden, um meinen Farbenmesser zu sehen. Ueber zwei Stunden hatte ich ihn schon durchs Haus begleitet, unbekannterweise, da es früher in Bethanien nicht üblich war, die Assistenten vorzustellen. Jetzt kam er noch besonders auf mein Zimmer, liess sich auf das Genaueste den Apparat zeigen und gewiss über eine Stunde zu dem, was er schon davon gelesen, auch noch das auseinandersetzen, was von meinen Arbeiten über Farbenkrankheiten gerade im Druck war. Zuletzt musste ich ihm noch ein Exemplar für die Göttinger Klinik anfertigen lassen. Wie glücklich mich dieser Besuch in meinem obscuren Dasein in Bethanien damals gemacht hat, brauche ich kaum zu sagen; ausser Gräfe und meinem unbekannten englischen Uebersetzer in dem Philosophical Magazine ist Baum doch wohl der Einzige gewesen, der diese Arbeiten wirklich gelesen hat. Aehnliche Theilnahme hat, wie ich weiss, Mancher unter uns Jüngeren bei ihm gefunden; kann man sich wundern, dass seine scharfe, aber doch so liebenswürdige und anregende Kritik ihm unser Herz gewann?

Dass Baum aber auch schon vor unserer Zeit mit der Generation, aus deren Schriften wir alle unsere Bildung genossen, in gleich offenem und mittheilsamem Verkehr anregend und fördernd auf die Wissenschaften gewirkt hat, wen könnte man da besser als Zeugen anführen, als unseren Wilhelm Roser. Erinnern wir uns, was er schon 1859 in der Vorrede zur dritten Auflage seines Handbuches der anatomischen Chirurgie sagt:

„Es geschieht jetzt häufig und wohl häufiger als je, dass ein Schriftsteller die Ideen oder Erfahrungen, welche er von Anderen mitgetheilt erhalten hat, als die seinigen hinstellt. Vor diesem Vergehen habe ich mich sorgfältig zu hüten gesucht; da aber dasselbe auch unbewusst vorkommen kann, so bin ich nicht sicher, ob es mir überhaupt gelungen ist, jeden Vorwurf in solcher Beziehung ganz zu vermeiden. Bei der grossen Erleichterung des Verkehrs, welche jetzt stattfindet, kommt es öfters vor, dass durch mündliche Mittheilungen und durch persönlichen Ideenaustausch Gedanken angeregt und durch Erfindungen gefördert werden, von denen man in der Folge nicht mehr sagen kann, wer eigentlich deren Urheber sei. Ueberhaupt lernen die Collegen viel von einander im

persönlichen Verkehr. Den grossen Vortheil, sowie den geistigen Genuss, welche hieraus entspringen, habe ich immer sehr hoch angeschlagen und viele Förderung, Anregung und Belehrung dabei gewonnen. Ich bin auch vielen Collegen dafür zu lebhaftem Dank verpflichtet. Ich glaube aber eine besondere Quelle der persönlichen Belehrung und Förderung, welche mir offenstand, besonders nennen zu müssen. Es ist dies der Verkehr mit dem hochverehrten Fachcollegen in Göttingen, Herrn Hofrath W. Baum. Es war mir gestattet, aus der umfassenden Erfahrung und der vielseitigen Literaturkenntniss, welche dieser hochgeschätzte Freund besitzt, viel nützliche und werthvolle Belehrung zu ziehen und ich bin dadurch zu einer grösseren Sicherheit im Urtheil und zur Berichtigung mancher einseitigen Ansicht gelangt. Ich folge nur dem Gebot der Dankbarkeitspflicht, indem ich dies hier öffentlich bekenne und ausspreche."

Das sind aus früherer Zeit Worte der Anerkennung, welche von seinem nächsten klinischen Nachbar in Marburg Baum zu Theil wurden.

Möge es mir gestattet sein, was mir über Baum's Anfänge und seinen äusseren Lebensgang bekannt geworden ist, bei dieser Gelegenheit noch kurz anzuführen.

Geboren am 10. November 1799 in Elbing, verlor er seinen Vater, Samuel Gottlieb Baum, welcher dort Kaufmann und Stadtrath war, schon früh, im Januar des Jahres 1822, wenige Monate vor seiner Promotion. Liest man, dass seine Mutter, eine geborene Cabrit, zur französischen Colonie gehörte, so wird man dabei an die ihm eigene Lebendigkeit und Regsamkeit im Umgang erinnert. Nachdem er von 1809—1818 das Gymnasium in Elbing besucht, studirte er ein Jahr an der heimischen Universität, in Königsberg in Preussen, wobei er zugleich sein Jahr abdiente und Mitglied des philologischen Seminars unter Lobeck war. Osteologie hörte er damals bei dem späteren russischen Staatsrath v. Bär, mit dem er bis zum Tode in engster Freundschaft blieb, daneben unter Anderen bei Herbart verschiedene philosophische Vorlesungen, bei Bessel Integralrechnung, bei Hagen Experimentalphysik, bei Burdach Anatomie. Ende 1819 ging er nach Göttingen, wo er Himly, Langenbeck, Osiander, Blumenbach und Stromeyer hörte und Anfang 1822 nach Berlin, um Link, Berends, Rust, Gräfe und Siebold kennen zu lernen. In Göttingen hatte er einen lehrreichen Fall von Epispadie gesehen und auf Himly's Aufforderung Abbildungen davon gemacht. Rudolphi verschaffte ihm hier in Berlin einen zweiten Fall der Art und stellte ihm seine so reichhaltige Fachbibliothek zur Verfügung, wie sie jetzt aus seinem Nachlass einen Schatz der königlichen Bibliothek in Berlin bildet. So entstand dann die berühmte[1]) Dis-

1) Vgl. darüber die Recensionen in Allg. medic. Annalen. 1824. S. 406; und Bibliothek d. prakt. Heilkunde v. Hufeland und Osann. 1823. Bd. 50. S. 181.

sertation von Baum: „De urethrae virilis fissuris congenitis speciatim vero de epispadia“ (c. 3. tab. Berolini. 1822. Formis Brueschckianis 4), die heutzutage so schwer im Buchhandel zu haben ist. Sie enthält die Geschichte der Epispadie nach genauem Studium der zwei neuen, von ihm beschriebenen und der sonst in der Literatur aufzufindenden Fälle, ist mit drei Stahlstichen nach Zeichnungen von Baum's Hand erläutert und bildet ein Glied jener schönen Reihe von werthvollen Dissertationen über die angeborenen Krankheiten, welche damals unter der Aegide von Rudolphi in Berlin erschien und der jungen Universität zur Zierde gereichte. Es waren das die Vorarbeiten zu einem grossen Werk über Missbildungen, zu welchem Rudolphi selbst dann aber leider nicht mehr gekommen ist, während uns zum Glück wenigstens der ganze, von ihm gesammelte Schatz einschlägiger Schriften erhalten ist.

Im Winter 1822 wohnte Baum in der Gräfe'schen Klinik, wie es scheint, als freiwilliger Assistent, machte 1823 nach dem Tode seiner Mutter sein Staatsexamen und ging dann auf Reisen, zuerst nach Wien, dann auf ein halbes Jahr nach Italien, von da nach Paris, schliesslich blieb er ein Jahr in Grossbritannien. Nach dreijähriger Abwesenheit kehrte er nach Berlin zurück, half dort gelegentlich seinem Freunde Dieffenbach[1]) bei besonders wichtigen und neuen Operationen und bekam 1829 die Berufung zum alleinigen Oberarzt des Danziger Stadtlazareths; da er sich (1829) mit Marie Günther, Tochter des Oberbaudirectors Günther, verlobt hatte, nahm er die Stellung an. Ein Jahr darauf (den 29. August 1830) heirathete er. Damals brach in Danzig die Cholera aus; in zwei kurz auf einander folgenden Epidemien kamen von aller Herren Ländern Commissionen dahin, um diese neue Krankheit kennen zu lernen; zugleich entwickelte sich ein sehr reger Verkehr mit den Behörden, so dass Baum ausserordentlich bekannt wurde.

Nach theoretischen Erwägungen hatte ein Physikus und Hofarzt im Königreich Hannover, Dr. Schwarz, Sauerstoffeinathmungen gegen die Cholera empfohlen; Baum constatirte ihre Unwirksamkeit[2]). Den Hauptwerth in der Therapie legte er schliesslich auf die Behandlung der prämonitorischen Diarrhoe, auf die er besonders die Aufmerksamkeit lenkte.[3])

Später fand Baum in Danzig die Flimmerbewegung beim lebenden Menschen und zeigte sie an eben extrahirten Nasenpolypen dem Herrn Dr. Carl Theodor v. Siebold in Danzig, der ihre gemeinsamen Ver-

---

1) Vgl. Dieffenbach's Angaben in seinen Aufsätzen in Rust's Magazin für die gesammte Heilkunde. 1829. S. 106 und 1830. S. 282.

2) Seine Mittheilung darüber befindet sich in einem Brief an Hufeland in Hufeland's und Osann's Journal der praktischen Heilkunde. Berlin. Juli 1831.

3) Vgl. in No. 12 von Hohnbaum und Jahn's medicinischem Conversationsblatt. II. Jahrgang 1831.

suche über Flimmerbewegung 1836 in der medicinischen Zeitung des Vereins für Heilkunde in Preussen veröffentlicht hat.[1]) Baum verschaffte dazu Gelegenheit und Mittel an frisch amputirten Beinen und an Leichen.

Nachdem Baum einen Ruf nach Erlangen ausgeschlagen, ging er im Herbst 1842 nach Greifswald als Professor der Chirurgie und Director der chirurg. Klinik, an Stelle von Mandt, welcher als Leibarzt des Kaisers nach Petersburg berufen wurde; hier blieb er bis Ostern 1849, wo er durch Bardeleben ersetzt wurde. In dieser Zeit fasste König Friedrich Wilhelm IV. den Entschluss, „ein Institut zur Ausbildung von Krankenpflegerinnen" zu errichten und damit eine eigene Krankenanstalt zu verbinden. Diesem längst gefühlten Bedürfniss, die Zahl der Krankenhäuser zu vermehren, sollte die Stiftung des Central-Diakonissenhauses Bethanien auf dem Köpniker Felde in Berlin entsprechen, welches in den Jahren 1845 und 1846 erbaut wurde. Baum wurde damals veranlasst, einige Monate in Berlin zuzubringen, um beim Bau und der Einrichtung seinen Rath zu ertheilen. Man wünschte auch, dass Baum die Stelle eines chirurgischen Oberarztes in Bethanien übernehme, die Verhandlungen zerschlugen sich aber zuletzt, wie man sagt, wegen der Leichenfrage, und wurden dann Bartels als Oberarzt und Wald als Chirurg hier in Bethanien angestellt. Wie angesehen er auch bei den Aerzten war, geht daraus hervor, dass, als sein Freund Dieffenbach während der Klinik vom Schlage getroffen wurde und so unerwartet starb, eine Reihe der angesehensten Berliner Aerzte eine Petition an das Ministerium einreichte, mit dem Wunsche, Baum zu Dieffenbach's Nachfolger zu ernennen.

Gleichzeitig nach Kiel und Göttingen berufen, zog er jedoch das letztere vor und blieb dort bis zu seinem Tode, indem er der chirurgischen Klinik bis zum Herbst 1875 vorstand. Daneben hatte er, als Ruete 1855 nach Leipzig zog, auch die Augenklinik übernommen und las Augenheilkunde bis zum Jahre 1867, in welchem er dieselbe an Schweigger abtrat. Nachdem er 1875 sein Amt niedergelegt, beschäftigte er sich mit dem Plan, eine Geschichte der Chirurgie zu schreiben, kam aber über die Vorstudien nicht hinaus. Seit 1876 war er Mitglied der kaiserlichen Leopoldino-Karolinischen deutschen Akademie der Naturforscher. „Bis zuletzt in voller geistiger Frische und voll Interesse für Wissenschaft, Kunst und Natur, bewahrte er seine warme Theilnahme für seine Mitmenschen, frei von allen Gebrechen des Alters. Er starb nach kurzer Krankheit, nachdem er eine beschränkte Lungenentzündung glücklich überstanden hatte, an Altersschwäche den 6. September 1883." Sein Sohn ist der bekannte, jetzige Chefarzt des städtischen Krankenhauses in Danzig.

1) „Ueber die Flimmerorgane des Menschen". Von Dr. v. Siebold in Danzig. 1836 in No. 28.

Wir können diesen Abriss nicht schliessen, ohne noch eine eigenthümliche Seite von Baum hervorzuheben, die so recht zeigt, wie der rege Sinn für die Wissenschaft ihn nie verlassen hat. Das sind die zahlreichen Studienreisen, die er noch als Professor gemacht hat. So ging er 1841 nach Paris, um bei Leroy d'Etiolles die Lithotripsie kennen zu lernen, 1845 nach Wien, um bei Rokitansky pathologische Anatomie zu hören und bei Skoda einen Curs über Percussion und Auscultation zu nehmen, in den fünfziger Jahren zu Gräfe, um Augenspiegeln zu lernen. Ebenso hörte er noch in Göttingen Chemie bei Wöhler, Physiologie bei Wagner, Physik bei Weber, Optik bei Listing mit dem ihm eigenen Eifer und Fleiss.

Geschrieben hat Baum ausser seiner besprochenen Dissertation wenig. Am bekanntesten ist seine Arbeit über den Weichselzopf. Auch dieser so exacte Bericht wäre uns vielleicht nicht erhalten, wenn er nicht im amtlichen Auftrage verfasst und so 1843 aus den Ministerialacten von Eck[1]) veröffentlicht wäre.

Zur Erforschung des Weichselzopfs wurden seit 1831 anfangs in einem Kreislazareth, dann aber seit Ende 1840 in dem Stadtkrankenhause zu Danzig Weichselzopfkranke auf Staatskosten aufgenommen. Nachdem Eck drei von Baum beigefügte Krankengeschichten im Auszug und anscheinend mit Zusätzen im Sinne der Tagesmeinung mitgetheilt, folgt abgetrennt Baum's Bericht, welcher durch vergleichende Messungen und zahlreiche Versuche am Haar bei verschiedenen Altersklassen sowohl bei Gesunden, als auch bei Plicösen nachweist, dass in seinen Fällen allerdings die Haare dieser 1/6 dünner waren, als sonst im Durchschnitt; eins war aber auch dicker, weshalb er auf diesen Unterschied keinen grossen Werth legen will. Sonst bestätigte sich aber keine einzige Angabe, die über wesentliche Abweichungen in den Haaren Plicöser aufgestellt war, sondern im mikroskopischen Bau, sowohl am Schaft wie an der Wurzel, in den Proportionen, in der Dehnbarkeit, in der Tragkraft waren sie, für sich genommen, ganz normal; zufällige Beimengungen von Fremdkörpern (allerlei Thiere und ihre Ueberreste, Schinnen, Staub aller Art u. dergl.) in Menge und Fettzunahme bei der chemischen Untersuchung bildeten das Einzige, was am Zopf im Ganzen auffiel. Uebrigens wurden zur chemischen Untersuchung zwei Zöpfe verwendet, die er Plicakranken abgeschnitten hat, ohne daraus einen Nachtheil hervorgehen zu sehen, ein Verfahren, gegen welches der „Plicametastasen" wegen ja noch jetzt, nach über 40 Jahren, von den

1) Er ist, wie es scheint nicht zu seinem Vortheil mit Einleitung und Zusätzen zu den Krankengeschichten versehen, im 61. Theil des vom Verein für Heilkunde in Preussen fortgesetzten Rust'schen Magazins für die gesammte Heilkunde mitgetheilt.

Kranken in jenen Gegenden oft so energisch protestirt wird, obgleich seitdem von Bärensprung und Hebra so oft und laut die Weichselzopffrage als eine einfache Frage des Kämmens proclamirt worden ist.

Hebra rühmt auch ferner, dass Baum in Danzig neben Stannius und Wiegmann der Erste war, der die Kenntniss der Krätzmilbe in Deutschland verbreitete (S. 427).

Sonst habe ich über Baum's literarische Arbeiten nichts gefunden. Gelegentliche Vorträge und Discussionen auf Naturforscher-Versammlungen (z. B. 1861 in Speyer, 1865 in Hannover, 1878 über Atresia ani urethralis in München) scheinen ausser in den amtlichen Berichten meist nicht im Drucke wiedergegeben zu sein, und lässt sich deshalb nicht viel darüber ermitteln; man weiss ja, wie ungenau solche Referate oft sind. Dagegen sind Mittheilungen aus seinen Kliniken mehrfach verschiedenen Orts erschienen, z. B. in der Dissertation von Wilhelm Georg Baum, in den Mittheilungen von Georg Fischer, in den Aufsätzen von Scholz in Blankenburg, Prof. Krause, J. Rosenbach, Caspar Schröder, Stubenrauch und so vielen Anderen.

Gerade diese fortlaufenden stillen, kleinen Beiträge, in denen er indirect durch seine Schüler die Entwicklung unserer Kunst und Wissenschaft so fleissig gefördert hat, machen es schwer, Baum's Wirksamkeit auf unsere Generation richtig zu schätzen. In der Eile ist es fast unmöglich, zumal für den, der erst später gekommen, seinen Einfluss vollkommen zu würdigen. Doch will ich Einiges herauszuheben versuchen. Baum scheint der Erste gewesen zu sein, der eine Herzwunde geheilt und sie erkannt hat; später war er im Stande, den anatomischen Nachweis der Narbe dazu zu liefern. Irre ich nicht, so hat Baum den Croupschnitt in Deutschland eingeführt; jedenfalls hat er ihn schon häufiger ausgeführt zu einer Zeit, wo ihn die ersten Chirurgen nur dem Namen nach kannten, und zwar bei einer Epidemie, die in Greifswald 1844 und 1845 herrschte. Wie auffallend, wenn wir noch 1848 in Dieffenbach's Testament, seiner operativen Chirurgie, diese Indication zum Kehlschnitt kaum [1]) erwähnt finden! Später in Göttingen, lesen wir, hat Baum von 31 Kindern 12 (also 39 Proc.) damit das Leben gerettet, ein Verhältniss, das noch heute zu den besten rechnet. Ebenso hervorragende Resultate im Steinschnitt wurden damals von ihm berichtet (5 Heilungen

1) Bei Betrachtung der Indicationen sagt Dieffenbach (Bd. 2, S. 345): „Ausserdem hat man die Operation wohl angerathen und auch mitunter mit Glück ausgeführt bei krankhaften Bildungen in der Luftröhre, wie bei der Angina membranacea, bei der Laryngitis u. s. w. u. s. w." Mit diesen Worten hat Dieffenbach noch 1848 die ganze Lehre vom Croupschnitt abgemacht, der heutzutage in Bethanien mehr als die Hälfte aller Operationen ausmacht; im Jahre 1882 wurden allein zweihundertundneunzig Croupschnitte in Bethanien vorgenommen.

unter 6 Fällen). Eine der ersten Heilungen von Ileus durch die Operation der Enterotomie rührt von Baum her, der zweite Fall, in dem in Deutschland Jemand aus der Gefahr, am Kropf zu ersticken, befreit ist, gehört Baum an. Und so liesse sich gewiss noch vieles zusammentragen, woran man seine kräftige Mitarbeit an dem heutigen Zustand unserer Kunst und Wissenschaft ermessen könnte, wenn er auch nicht das laute Wort in der Literatur geführt hat. Aber auch das ist ja bald vergessen!

Unvergessen wird aber sicher Baum's Andenken Allen bleiben, denen er im Leben sein Wohlwollen und seine Theilnahme an ihrem Streben gezeigt hat, wie das in Bethanien nicht nur den Chirurgen, sondern schon der Anstalt zu Theil geworden.

XV.

Der Luftröhrenschnitt bei diphtherischem Croup.

Von

Dr. Gustav Passavant,

Arzt der chirurg. Abtheilung des Senckenbergischen Spitals zu Frankfurt a. M.

(Hierzu Tafel III [I].)

Vorbemerkung.

Wenn man heutzutage das Wort Diphtherie gebraucht, so ist es nöthig, um nicht missverstanden zu werden, dass man sagt, was man darunter versteht. Ohne hier näher auf diesen Gegenstand einzugehen, schicke ich deshalb voraus, dass für mich Diphtherie und Croup nicht identisch sind. Meiner Ansicht nach gibt es Croup oder häutige Bräune, ohne dass Diphtherie zugegen ist. Vor dem epidemischen Auftreten der Diphtherie in hiesiger Gegend kamen vereinzelte Fälle von häutiger Bräune ohne Diphtherie vor; seit ungefähr drei Jahrzehnten dagegen kommen rein entzündliche Croupfälle kaum mehr vor, jedenfalls sind sie äusserst selten; es ist immer oder fast immer Diphtherie dabei. Daher kommt es, dass den meisten Aerzten, welche seit dieser Zeit prakticiren, gar keine reinen Croupfälle vorgekommen sind, sondern nur diphtherischer Croup, und sie daher zum grossen Theil von einer Trennung des Croup von der Diphtherie nichts wissen wollen, während den älteren Aerzten meist Gelegenheit geboten worden ist, Croup ohne Diphtherie zu sehen. Aehnliches ist mit Scharlach vorgekommen; auch dieses wurde wegen der häufigen Complication mit Diphtherie von einigen englischen Autoren mit Diphtherie identificirt, obgleich diese Complication eine weniger häufige ist und die Unterscheidungsmerkmale in die Augen springender sind. Ebenso wenig wie mit häutiger Bräune kann ich Diphtherie mit Hospitalbrand für identisch halten. Der Unterschied zwischen diphtherischem Croup und rein entzündlichem Croup ergibt sich meiner Ansicht nach aus dem Gesammtbilde beider Krankheiten; an einem bestimmten, unbestrittenen Signum pathognomonicum fehlt es bis jetzt noch. —

Ich habe das Bretonneau'sche Wort Diphtherie beibehalten, wenn auch in weniger umfassendem Sinne, wie dieser verdienstvolle Autor, weil es allgemein gebräuchlich ist und weil ich kein deutsches Wort kenne, das besser wäre. Brandbräune ist deshalb nicht passend für diese specifische Krankheit, weil brandige Bräune auch bei Scharlach ohne Complication mit Diphtherie und bei anderen Krankheiten vorkommt, welche mit Diphtherie nichts gemein haben, und ferner weil Diphtherie auch anderwärts als im Halse auftritt. Ich glaube, dadurch ist der Standpunkt, welchen ich bei dem Gebrauch der beiden Wörter einnehme, hinlänglich festgestellt, um Missverständnissen vorzubeugen, und mehr beabsichtige ich damit nicht. (S. die Differentialdiagnose im Nachtrag.)

Der Luftröhrenschnitt war früher eine in Deutschland wenig gebräuchliche Operation. Er stand im Rufe, sehr gefährlich zu sein. Während meiner Studienzeit, wovon ich 3½ Jahre, von 1838—1841, in Berlin verbrachte, hatte ich keine Gelegenheit, diese Operation zu sehen; auch ist meines Wissens damals kein Luftröhrenschnitt dort gemacht worden. Ebenso ging es mir während eines einjährigen Aufenthaltes in Wien. In Frankreich, wo schon seit den zwanziger Jahren Diphtherie herrschte, kam diese Operation bereits häufig zur Ausführung, zu einer Zeit, als sie in Deutschland nur in seltenen Fällen von häutiger Bräune gemacht wurde. Von Wien nach Paris gereist, hätte ich Gelegenheit gehabt, die Operation kennen zu lernen. Sie wurde damals im Hôpital Necker auf Trousseau's Abtheilung zuweilen gemacht. Ich habe es versäumt, dieses Spital öfter zu besuchen und mich mit ihr bekannt zu machen. Ich hatte ein gewisses Vorurtheil gegen diese Operation. Unbewusst stand ich damals wohl unter dem Einfluss meines verehrten Lehrers Dieffenbach, der die Operation als eine lebensgefährliche schildert, die etwa behufs der Entfernung eines in die Luftröhre gerathenen fremden Körpers in Anwendung komme, in welchem Falle er das Ausschneiden eines viereckigen Stückes aus der Luftröhre empfahl. Man lese nur das betreffende Kapitel im zweiten Bande seiner 1848 herausgekommenen operativen Chirurgie nach, man wird sich daraus einen Begriff machen, wie es damals noch um diese Operation in Deutschland stand. Man wird finden, dass dieser vielbeschäftigte Meister, den wohl Niemand einen messerscheuen Chirurgen nennen wird, die Operation wohl nie wegen häutiger Bräune gemacht hat, indem er angibt, Andere hätten sie auch gegen diese Krankheit empfohlen. Es ist aber dies eben gewiss nur als ein Beweis anzusehen, dass

häutige Bräune zu Dieffenbach's Zeiten sehr selten in Berlin vorkam, was auch von Anderen bestätigt wird, während die Diphtherie damals dort ganz unbekannt war, denn sonst wäre wohl auch diphtherischer Croup vorgekommen.

Im Jahre 1848 hat Karl Weber in Darmstadt einen glücklichen Luftröhrenschnitt wegen Bräune gemacht, der hier viel von sich reden machte. Der Fall wurde in der Zeitschrift für rationelle Medicin von Henle und Pfeufer 1853 veröffentlicht. Im Frühjahre 1856 habe ich im Archiv für physiologische Heilkunde von Roser und Wunderlich, XIV. Jahrgang, die Erfahrungen veröffentlicht, welche ich bei neun Fällen von Luftröhrenschnitt bei häutiger Bräune während der Jahre 1851 bis 1854 gemacht hatte. Vier von diesen neun Fällen hatten einen glücklichen Ausgang, in den fünf anderen verfielen die Kinder nachträglich den Fortschritten der Krankheit. Die Operation war damals hier nicht üblich; die Krankheit, welche sie erheischte, eine seltene. So viel ich erfahren konnte, ist diese Operation hier in Frankfurt vor den vierziger Jahren gar nicht gemacht worden; in den vierziger Jahren sind hier einige vereinzelte Fälle vorgekommen, in welchen sie zur Ausführung kam, doch ist darüber nichts veröffentlicht worden. In den fünfziger Jahren folgten mehrere Veröffentlichungen in Deutschland über Luftröhrenschnitt bei Bräune. v. Pitha's Abhandlung in der Prager Vierteljahrschrift 1856 gehört zwar eigentlich nicht hierher, da sie von der Operation bei Glottisödem handelt, sie verdient aber doch der Erwähnung, da sie in weiteren Kreisen die Aufmerksamkeit auf die Eröffnung der Luftröhre wegen Erstickungsgefahr gezogen hat. Roser berichtet in einem im September 1858 in Carlsruhe gehaltenen Vortrag (Archiv für physiologische Heilkunde 1859), dass zu seinen 13 Luftröhrenschnitten, welche er in den Jahren 1854 bis 1856 wegen Croup gemacht hat, bis September 1858 noch 5 weitere hinzugekommen sind. Von diesen 18 Fällen auf nicht ganz 5 Jahre sind 9 geheilt worden. In einer Randbemerkung fügt er hinzu: „In der Zeit vor 1854 habe ich 4mal die Operation gemacht und 2 der Kinder davongebracht. Ich rechnete aber diese 4 Fälle bei meinem Vortrag in Wien (Wiener Wochenblatt. 1856. Nr. 40) nicht mit auf, weil zum Theil die Diagnose zweifelhaft war, und weil ich vor 1854 selbst noch kein decidirter Anhänger des Luftröhrenschnittes beim Croup war." Diese Bemerkung eines in der vordersten Reihe der Chirurgen Deutschlands stehenden Universitätslehrers bestätigt nur, dass die Operation zu jener Zeit in unserer Gegend selten zur Ausführung kam, weil eben die Veranlassung dazu eine seltene war. In demselben Jahre (1856) veröffentlichte

Fock in der deutschen Klinik Nr. 24 seine und die von seinen Magdeburger Collegen operirten Croupfälle, 1861 Lissard eine Zusammenstellung der Roser'schen Luftröhrenschnitte, Fischer die von Baum in Göttingen operirten Fälle u. s. w. Es folgten nun in Deutschland mit dem Auftreten der Diphtherie von verschiedenen Seiten Veröffentlichungen über diese Operation.

Dass in Frankreich der Luftröhrenschnitt früher zur Anwendung und Geltung kam, als in Deutschland, liegt daran, dass dort die Diphtherie herrschte zu einer Zeit, wo sie in Deutschland kaum dem Namen nach bekannt war. Im Jahre 1826 kündigte Bretonneau an, dass er in 3 Fällen von Diphtherie den Luftröhrenschnitt verrichtet, und dass er in einem von diesen Fällen das Kind durchgebracht habe. 1835 hatte er bereits bei 17 Kindern die Operation verrichtet, von welchen 5 am Leben erhalten blieben. In den vierziger Jahren kam die Operation namentlich durch Trousseau immer mehr zur Geltung. Auch Guersant hat viel zu ihrer häufigeren Ausführung beigetragen. Waren auch zu jener Zeit die Erfolge der Franzosen bei der Operation des diphtherischen Croup nicht gerade verlockend, so haben doch ihre Schriften, namentlich die Trousseau's, dazu beigetragen, auch bei uns diese Operation bekannt zu machen. So hat sich der Luftröhrenschnitt allmählich auch in Deutschland Eingang verschafft, besonders aber seit den letzten beiden Jahrzehnten, während welcher die Diphtherie, von Norden gegen Süden vorrückend, sich über ganz Deutschland verbreitet hat. Durch das häufige Auftreten des diphtherischen Croup ist der Luftröhrenschnitt bei uns eine Operation geworden, die gegenwärtig zu den häufigsten gehört. Es bedarf keiner Anpreisung derselben mehr wie früher, wo sie noch nicht eingebürgert war und man nicht allein bei Laien, sondern auch bei vielen Aerzten auf eine starke Opposition stiess, wenn man sie nur vorschlug, geschweige denn zur Ausführung bringen wollte. Heutzutage stösst man damit selten auf ernsten Widerspruch, obgleich die gegenwärtig zur Operation kommenden Fälle fast alle diphtherischen Croup betreffen und daher ungünstigere Resultate liefern, als früher bei reinem Croup. Man ist vertraut mit der Operation geworden, Jedermann weiss von glücklich ausgegangenen Fällen zu erzählen. Die häufige Ausführung der Operation hat dazu beigetragen, dass in den letzten zwei Jahrzehnten Manches zu ihrer Verbesserung und sicheren Ausführung geschehen ist; man ist zu der Ueberzeugung gekommen, dass die Operation an sich bei entsprechender Vorsicht vor Blutung in der Regel eine ungefährliche ist. Sie eine leichte zu nennen, wie es von manchen Aerzten geschieht,

und wie das ja auch gerade nicht selten der Fall ist, das möchte ich nicht. Es werden jedem Operateur, welcher Gelegenheit hat, häufig zu operiren, auch solche Fälle vorkommen, wo er fürchten muss, dass das Kind ihm jeden Augenblick unter den Händen den letzten Athemzug thut.

Die Indication zum Luftröhrenschnitt und die Prognose nach demselben stelle ich zusammen, weil sie sich gegenseitig beeinflussen. Die Indication zum Luftröhrenschnitt bei diphtherischer, wie bei rein entzündlicher oder mit anderen Krankheiten complicirter häutiger Bräune ist gegeben, wenn die Verengerung im Kehlkopf eine Höhe erreicht hat, dass dadurch Erstickungsgefahr entsteht, oder mit anderen Worten, wenn die durch das Athmen dem Blute zugeführte Sauerstoffmenge ungenügend zu werden droht und die nöthige Ausscheidung der Kohlensäure aus den Lungen unterbleibt (s. S. 363 u. folg).

Die Prognose des Luftröhrenschnittes bei häutiger Bräune ist hauptsächlich bedingt durch den weiteren Verlauf der Krankheit. Dass der Luftröhrenschnitt als solcher keine schlechte Prognose stellt, beweisen die Fälle, wo wegen Fremdkörpern in den Luftwegen der Luftröhrenschnitt gemacht wird, die meist glücklich verlaufen, wenn es gelingt, den fremden Körper zu entfernen. Da aber trotz Luftröhrenschnitt die häutige Bräune nur zu oft auf die tieferen Theile der Luftröhre und auf die Bronchien fortschreitet, so gestaltet sich dadurch die Prognose zu einer ungünstigeren. Es wäre aber unrecht, den Luftröhrenschnitt dafür verantwortlich zu machen. Der Ausgang nach der Operation ist ferner entschieden dadurch beeinflusst, ob rein entzündlicher oder diphtherischer Croup vorhanden ist. Letzterer ist in mehrfacher Beziehung gefährlicher. Durch die Diphtherie ist der häutigen Bräune eine Zugabe geworden, welche, selbst nach glücklicher Beseitigung der Erkrankung der Luftwege und Lunge, nicht ganz selten noch zum Tode führt und örtlich öfter wesentlich verschlimmernd einwirkt. Bei Diphtherie wird die durch den Luftröhrenschnitt bedingte Wunde oft von dieser Krankheit befallen, und die Operation trägt so zu ihrer Verbreitung bei; ja es sind Fälle vorgekommen, wo von der diphtherischen Operationswunde aus der Tod ausgegangen ist. Diese Fälle gehören jedoch zu den grossen Ausnahmen. Die vielen Todesfälle nach der Operation des diphtherischen Croup waren geeignet, bald nach dem Auftreten der Diphtherie in Deutschland den Luftröhrenschnitt, wenn auch unge-

rechtfertigter Weise, für einige Zeit in Misscredit zu bringen. Heutzutage ist man darüber einig, dass bei diphtherischem Croup, ebenso wie bei rein entzündlichem Croup, wenn Erstickung droht, die Operation geboten ist. Man beseitigt damit eine drohende Lebensgefahr, man gibt der Krankheit die Möglichkeit, eine günstige Wendung zu nehmen. Die durch Ausbreitung der Diphtherie auf die Operationswunde etwa bedingten Nachtheile sind gering anzuschlagen gegen die Lebensgefahr, welche von der Stenose des Kehlkopfes ausgeht und durch den Luftröhrenschnitt beseitigt wird. Die Operation ist selbst dann nicht zu unterlassen, wenn die häutigen Ausschwitzungen erwiesenermaassen bereits die tieferen Theile der Luftröhre und die Bronchien ergriffen haben, wie manche derartige, glücklich verlaufene Fälle beweisen. Ebenso wenig rechtfertigen Complicationen des diphtherischen Croup mit anderen Krankheiten, als Scharlach, Masern, Blattern, Pneumonie, Pleuritis u. s. w., so lange diese letzteren nicht als unbedingt zum Tode führend anzusehen sind — und wer wird hier selbst in schlimmen Fällen die Möglichkeit einer Lebensrettung in Abrede stellen können — die Unterlassung des Luftröhrenschnittes, sobald durch ein Hinderniss im Kehlkopf Erstickungsgefahr vorhanden ist. Man muss immer die Möglichkeit berücksichtigen, dass die Complication zur Heilung gelangen kann, wenn ihr dazu Zeit gegeben ist durch Beseitigung der drohenden Lebensgefahr. Im Hôpital St. Antoine in Paris, wo damals Nélaton Chirurg, Grisolle Arzt der inneren Abtheilung waren, befand sich in Behandlung des letzteren ein Kind, bei welchem der Luftröhrenschnitt nach Grisolle's Ansicht angezeigt war. Nélaton weigerte sich, die Operation zu machen wegen der gleichzeitig diagnosticirten Pneumonie. Dem Zureden Grisolle's, der die ganze Verantwortlichkeit auf sich nahm, gelang es, Nélaton dennoch zur Operation zu bestimmen. Das Kind wurde operirt und genas (Gaz. des hôp. 16. juillet 1867). Dergleichen Fälle kommen öfter vor. Es bleibt vielleicht in diesem Falle unbestimmt, ob eine croupöse Pneumonie diagnosticirt war. Die öfter als Complication des Croup und diphtherischen Croup vorkommende katarrhalische würde wohl kaum als Contraindication der Operation angesehen werden. In Bezug auf die croupöse Pneumonie als Complication mit Croup kommen aber leicht Täuschungen vor. Die Auscultation und Percussion können bei Blutüberfüllung im hinteren Theile der Lunge, zumal der unteren Lappen, wenn es bis zur Stase gekommen ist, einen matten Percussionston und selbst in der Nähe grösserer, nicht verstopfter Bronchien bronchiales Athmen geben und so eine Pneumonie vorspiegeln, welche nicht vorhanden ist. Selbst

bei der Section kann man sich hier täuschen, indem man die dunkelrothen unteren Lungenlappen, wovon ein abgeschnittenes Stück in Wasser untergeht, für frische Hepatisation hält. Steckt man einen Tubulus in den zuführenden Bronchus, so lässt sich der Lungenlappen aufblasen, ein Beweis, dass man es nicht mit Pneumonie, sondern mit Hyperämie und Stase zu thun hat; nur kleinere Herde werden dem Aufblasen widerstehen und sich als lobuläre pneumonische Stellen erweisen.

Die Prognose hängt ferner, wie aus dem bereits Erwähnten hervorgeht, sehr davon ab, wie weit die Krankheit nach abwärts vorgeschritten ist. Ist dieselbe noch auf den Kehlkopf beschränkt, so ist die Prognose günstiger, mögen auch die Erscheinungen noch so rasch und stürmisch aufgetreten sein und selbst bereits die Erscheinungen der Kohlensäurevergiftung begonnen haben. Nach der Operation erholen sich solche Kinder schnell und pflegen durchzukommen, wenn nicht nachträglich die Krankheit auf die Lunge fortschreitet. Hat die Krankheit aber bereits vor der Operation die Luftröhre und Bronchien ergriffen, was nach gemachtem Luftröhrenschnitt oft durch die aus der Wunde ausgehusteten Fetzen von Pseudomembranen bewiesen wird, so gestaltet sich die Prognose ungünstiger. Die Art des Athmens vor der Operation gibt hierüber oft ziemlich sicheren Aufschluss. Sinken bei jeder Inspiration die Herzgrube und die Halsgruben tief ein, neben gleichzeitigem Einsinken der übrigen, den Brustkorb umgebenden nachgiebigen Stellen, so ist die Prognose günstiger, als wenn dieses Einsinken trotz Athemnoth nicht stattfindet, denn ersteres ist ein Zeichen, dass das Hinderniss seinen Sitz im Kehlkopfe hat, vielleicht bis jetzt noch nur im Kehlkopf und die Lungen noch frei von der Krankheit sind, in welchem Falle bald nach der Operation das Athmen ganz frei von Statten zu gehen pflegt. Fehlt dagegen dieses tiefe Einsinken der Herzgrube und Halsgruben bei ungenügendem Athmen, so sitzt das Hinderniss in den Bronchien und die Operation hat wenig Erfolg. Ist der Kehlkopf durch Pseudomembranen verengt und gleichzeitig die Bronchien von der Krankheit ergriffen, so pflegt zwar auch ein Einsinken der Herzgrube u. s. w. stattzufinden, aber weniger stark, weil die Verengerung im Kehlkopf nicht sehr bedeutend sein kann, indem sonst die Krankheit nicht die Zeit gehabt hätte, vom Kehlkopf herab in die Lunge zu steigen. Eine Verengerung hohen Grades des Kehlkopfes mit gleichzeitigem Ergriffensein der Lunge von der Krankheit ist nur so erklärlich, dass eine geringe Verengerung des Kehlkopfes bestand während der allmählichen Ausdehnung der Krankheit

auf die Lunge und sich nachträglich gesteigert hat, was wohl nur ausnahmsweise der Fall ist. Gerhardt hat darauf aufmerksam gemacht, dass, je höher das Hinderniss im Luftwege seinen Sitz hat, um so höher der Kehlkopf bei dem Einathmen hinaufgezogen wird, je tiefer, desto weniger. Es lässt also das starke Hinaufgezogenwerden des Kehlkopfes vermuthen, dass sich das Athemhinderniss in letzterem befinde und somit eine günstigere Prognose zulasse. Eine Sicherheit gibt jedoch dieses Symptom ebenso wenig wie das vorige, denn es kann bei engem Kehlkopf gleichzeitig die Krankheit schon tiefer vorgeschritten sein. — Gedämpfter Percussionston in den hinteren, namentlich unteren Partien der Lunge und die Zeichen des Emphysems in den vorderen, oberen stellen eine schlechte Prognose, weil die Hyperämie der unteren Lappen und hinteren Lungentheile sich schwer zurückbildet.

In welchem Stadium der Krankheit soll der Luftröhrenschnitt gemacht werden? Eine messbare Indication zum Luftröhrenschnitt würde der Vergleich der Menge der eingeathmeten Luft und ausgeathmeten Kohlensäure des Croupkranken mit einem gleichalterigen Gesunden geben. Die Schwierigkeit der Ausführung solcher Untersuchungen am Krankenbett ist die Ursache, dass man auf sie Verzicht leistet, zumal da sich die Athemnoth des Kranken durch untrügliche andere Zeichen zu erkennen gibt.

Bevor zu der Operation geschritten wird, verdient wohl die Frage Berücksichtigung, was soll sie leisten? Die Antwort ist:

1. Beseitigung einer drohenden Erstickungsgefahr;
2. Erleichterung des Auswurfs von Schleim und Pseudomembranen;
3. der Krankheit wo möglich Zeit geben, sich zurückzubilden;
4. die Möglichkeit geben, von der Halswunde aus der Krankheit durch Inhalationen, mechanische Mittel u. s. w. besser beizukommen;
5. die Kräfte des Kindes schonen, die sich im Ringen nach Luft bald aufreiben;
6. die durch die Stenose bedingte abnorme Blutvertheilung in der Lunge verhindern, oder wenn sie bereits vorhanden ist, wo möglich wieder heben und endlich
7. vielleicht bei Frühoperationen dazu beitragen, dass die Lunge von der Krankheit verschont bleibt.

Es gibt Anhänger der frühzeitigen Operation, während die meisten Operationen wohl erst dann gemacht werden, wenn ein oder mehrere

Anfälle von Athemnoth vorhanden waren, oder gar die Erstickungsgefahr schon eine drohende ist. Es mag zuweilen mehr in den gegebenen Verhältnissen, als in dem derzeitigen Stadium der Krankheit liegen, dass eine frühzeitige Operation geboten erscheint. Wohnt das Kind entfernt von ärztlicher Hülfe, z. B. in einem Dorf, wo kein Arzt ist, so kann man sich veranlasst sehen, lieber eine Operation vorzunehmen, die möglicherweise unnöthig ist, als das Kind der Gefahr auszusetzen, dass die Hülfe zu spät kommt. Aber abgesehen von solchen zu einer Frühoperation drängenden äusseren Umständen, auch dann, wenn der operirende Arzt jederzeit ohne viel Zeitverlust zur Stelle geschafft werden kann, gibt es Aerzte, welche mehr zur Frühoperation neigen, andere, welche erst wiederholte Erstickungsanfälle eintreten lassen, bevor sie zur Operation schreiten. Es kommt hier auf die Beantwortung der Frage an: Was bringt dem Kinde mehr Nachtheil, ein Luftröhrenschnitt, der vielleicht unnöthig war, weil es auch ohne ihn nicht zum Ersticken gekommen wäre, oder dass die Operation verschoben und in einem späteren Stadium der Krankheit, wenn auch dann wahrscheinlich mit geringerer Aussicht auf Erfolg ausgeführt wird? Zur Entscheidung dieser Frage ist es vor Allem nöthig, festzustellen, welchen Einfluss der Luftröhrenschnitt, abgesehen von der Beseitigung einer näher oder ferner liegenden Erstickungsgefahr, auf den Verlauf der Krankheit selbst hat, ob die Operation indifferent für diese ist, oder ob sie die Krankheit verschlimmern, oder endlich, ob sie günstig auf ihren Verlauf wirken kann. Es bliebe noch festzustellen, ob und welche Gefahren die Operation als solche mit sich bringt.

Die Gefahren, welche durch die Operation als solche bedingt sind, finden sich im Verlaufe dieser Abhandlung ausführlich aufgezählt. Es ist wissentlich keine unerwähnt geblieben, vielmehr gehörte es zu dem Zweck dieser Abhandlung, darauf hinzudeuten und die Mittel anzugeben, durch welche diesen Gefahren vorgebeugt werden kann. Es ist also hier nicht weiter nöthig, darauf einzugehen. Ich glaube, dass sie im Allgemeinen, namentlich bei Frühoperationen, nicht sehr hoch anzuschlagen sind, dass also der Luftröhrenschnitt im Allgemeinen als Frühoperation nicht zu den gefährlichen Operationen gehört. Im Vergleich zu der durch die Krankheit veranlassten Erstickungsgefahr ist die Gefahr, welche möglicherweise durch die Operation herbeigeführt wird, selbst eine geringe. Es mögen wohl nur wenige Operationen so entschiedene Ansprüche darauf machen können, als lebensrettende zu gelten, die nicht wenigstens ebenso gefährlich sind, als der Luftröhrenschnitt bei Croup.

Die Operation hat in Bezug auf die Gefährlichkeit des Verschiebens einige Aehnlichkeit mit der Operation des eingeklemmten Bruches. In beiden Fällen ist das Verschieben gefährlicher, als die Operation; in beiden werden durch die Frühoperation mehr Menschenleben gerettet, als bei dem Hinausschieben der Operation.

Was den nachtheiligen Einfluss der Operation auf den Verlauf der Krankheit betrifft, so liegen keine Erfahrungen vor, dass der Luftröhrenschnitt im Stande wäre, die Weiterverbreitung der Krankheit auf die Lunge zu begünstigen. Die Luftröhre gewöhnt sich in der Regel sehr rasch an das Röhrchen, ja es ist ein nicht seltener Sectionsbefund, dass der Theil der Luftröhre, mit welchem das Röhrchen in Berührung stand, blass und frei von Pseudomembranen ist, während oberhalb und unterhalb dieser Stelle sich die Schleimhaut geröthet und mit Pseudomembranen bedeckt zeigt. Darnach wäre man eher zu der Annahme veranlasst, dass der gelinde Druck, welchen das Röhrchen auf die Schleimhaut ausübt und der, wenn auch unvollkommene Abschluss der tieferen Luftwege von dem Sitz der Krankheit, so lange diese noch nicht tiefer als bis zum Kehlkopf herabgestiegen ist, ihrer Weiterverbreitung Schranken setze. Trendelenburg's Versuche, der Krankheit mittelst des Tamponröhrchens Schranken zu setzen, haben wahrscheinlich nur deshalb nicht den gewünschten Erfolg gehabt, weil die Krankheit bereits vor Anlegung desselben schon tiefere Theile des Luftweges ergriffen hatte. Ob diese Tamponade in Fällen, wo die Krankheit nur auf den Kehlkopf beschränkt ist, nicht als Prophylacticum dienen könne, bleibt zu ermitteln. — Ein nicht zu verkennender Missstand, welchen der Luftröhrenschnitt bei Diphtherie häufig herbeiführt, ist das Ergriffenwerden der Wunde von dieser Krankheit. Abgesehen von den örtlichen Nachtheilen, welche daraus entstehen können, ist statt des ersten Herdes der Krankheit im Schlund dadurch ein neuer, der Lunge nur näher gerückter gegeben, welcher zur Ansteckung tiefer gelegener Theile Veranlassung geben kann. Es kann ferner die von Diphtherie ergriffene Halswunde brandig werden, um sich greifende Zerstörungen bedingen und den Tod durch Septicämie herbeiführen, ausnahmsweise wohl auch den Luftweg durch Narbencontraction verengen oder selbst ganz verschliessen. Endlich begünstigt der Luftröhrenschnitt, wenn die Bronchen zum Theil verstopft sind und das Kind trotz der reichlich zuströmenden Luft Athemnoth hat und mit heftiger Anstrengung athmet, die Ausbildung eines ausgebreiteten Emphysems. Es ist zwar schon, bevor der Luftröhrenschnitt gemacht ist, Emphysem vorhanden, aber es ist nicht zu

verkennen, dass es durch den Luftröhrenschnitt vermehrt werden kann.

Eine ebenso wichtige, als schwer in ihrer ganzen Tragweite zu beantwortende Frage ist die, ob und welchen etwaigen günstigen Einfluss der Luftröhrenschnitt, abgesehen von der Beseitigung einer drohenden Erstickungsgefahr, auf den Verlauf der häutigen Bräune hat. Es kommen hier vor Allem die Veränderungen in der Lunge in Anschlag, welche, so lange nicht operirt ist, durch das ungenügende Athmen bedingt sind. Wenn bei vielen Sectionen nach dem Luftröhrenschnitt es sich zeigt, dass der croupöse Process sich bis auf einen Theil der Bronchien ausgebreitet hat, während in Fällen, wo nicht operirt worden ist, die Section lehrte, dass die Krankheit sich nur auf den Kehlkopf und vielleicht auf die Luftröhre beschränkte, so wird man die Weiterverbreitung der Krankheit im ersten Falle nicht dem Luftröhrenschnitt zur Schuld legen können, sondern in ihm nur die Ursache erblicken dürfen, dass der Krankheit durch Lebensfristung die Möglichkeit gegeben war, sich weiter zu verbreiten, während in den Fällen, wo nicht operirt wurde, der Tod es nicht zu dieser Weiterverbreitung kommen liess. Es ist schwer und fast unmöglich, sich darüber Rechenschaft zu geben, warum in dem einen Fall die Krankheit bis zu einer Stelle fortschreitet, dann still steht und Heilung eintritt, während in einem anderen Falle unter scheinbar gleichen Umständen die Krankheit weiter und weiter Fortschritte macht bis zum Tode. Man nimmt zur Erklärung dieser Thatsache, die sich ja nicht nur bei dieser Krankheit, sondern bei vielen anderen in ähnlicher Weise geltend macht, die geringere oder grössere Heftigkeit der Krankheit und die geringere oder grössere Disposition des Kranken in Anspruch. Da sich aber meist nicht voraus bestimmen lässt, wie gross diese beiden für den Ausgang der Krankheit so wichtigen Factoren in einem gegebenen Falle sein werden, man vielmehr in der Regel erst nach erfolgtem Ausgang in der Lage ist, über dieselben ein Urtheil abgeben zu können, so erschwert dies sehr die Abwägung des Erfolges des frühzeitigen Luftröhrenschnittes auf den Verlauf der Krankheit. Gewiss ist und zwar durch zahlreiche Erfahrungen bestätigt, dass Frühoperationen eine bessere Statistik liefern, als Spätoperationen. Man würde sich die Sache sehr leicht machen, aber wahrscheinlich einen Irrthum begehen, wenn man den Unterschied in dem Erfolg der Frühoperationen und Spätoperationen allein darin suchen wollte, dass unter den Frühoperationen sich so und so viel Fälle befunden hätten, die auch ohne den Luftröhrenschnitt geheilt wären, und dass, wenn man diese Fälle bei

den Frühoperationen in Abzug brächte, das Resultat sich wohl gleichstellen würde. Mag immerhin mancher glücklich verlaufene Fall von Frühoperation in diese Kategorie zu rechnen sein, wofür sich nur selten ein sicherer Beweis liefern lässt, so bleibt es doch immer fraglich, ob alle Fälle, welche bei den Frühoperationen mehr geheilt werden, als bei den Spätoperationen, auch ohne Operation geheilt wären, oder ob vielmehr gerade durch die Operation günstig auf den Verlauf der Krankheit eingewirkt worden ist. Um diese Frage zu beantworten, muss die Nachforschung darauf gerichtet sein, die Veränderungen zu ermitteln, welche der Luftröhrenschnitt auf den Zustand der Lunge hat, von welcher die Gefahr nach gemachter Operation ausgeht.

Wenn bei dem Einathmen schon in gesundem Zustande eine Luftverdünnung in den Luftwegen vorkommt, wie es das Experiment mittelst des Manometers und das, wenn auch geringe Einsinken der Halsgruben nachweist, so muss dies um so mehr der Fall sein, wenn der Luftweg im Kehlkopf verengt ist und die Ausdehnung des Brustkorbes unter stürmischen Einathmungsbewegungen geschieht, wie bei häutiger Bräune. Durch das darauf folgende Zusammensinken des Brustkorbes und somit der Lunge wird zuerst der Ausgleich zwischen der Luft in den Lungen und der äusseren Luft hergestellt, bei fortgesetzter Verkleinerung des Brustkorbes findet eine Verdichtung der Luft innerhalb der Lunge statt und Ausströmen derselben, bis wieder der Ausgleich mit der äusseren Luft hergestellt ist. Auch hierbei wird das Hinderniss im Kehlkopf sich bemerkbar machen. Geschieht das Zusammensinken des Brustkorbes schneller, als die Luft durch den verengten Kehlkopf entweichen kann, so findet dabei eine grössere Zusammendrückung der Lungenluft statt, als im gesunden Zustand, welche durch Husten noch vermehrt wird.

In diesen Störungen der Thätigkeit der Lunge liegt die Ursache der durch die Sectionsbefunde nachgewiesenen Veränderungen in derselben, Hyperämie und Emphysem. Da trotz der starken Erweiterung des Brustkorbes Luft nicht genügend eindringen kann, die Luft vielmehr innerhalb der Lunge verdünnt ist, so dringt statt der Luft das Blut um so reichlicher ein und verharrt daselbst länger, weil es in den Lungenzellen und feineren Bronchien nicht denselben Widerstand findet, welcher bei der gesunden Lunge durch die eingeathmete Luft gegeben ist. Die Ursache der Blutüberfüllung ist in der Lunge des Croupkindes ganz dieselbe, wie die der äusseren Haut unter einem Schröpfkopf. Die Folgen sind Vortreten der Haut, beziehungsweise Schleimhaut gegen den luftverdünnten Raum, Ueberfüllung der Capillaren und daher Verlangsamung der Blutbewegung

in ihnen, die in der Lunge zu Stase, Splenisation, Ekchymosen und vermehrter Schleimabsonderung führen. Die Luftverdünnung in der Lunge mag zwar geringer sein, wie unter dem Schröpfkopf, dafür ist aber auch die Schleimhaut der Luftwege weicher, nachgiebiger und schon im Normalzustand blutreicher, als die äussere Haut. An den feineren Bronchien, deren Wandungen keine Knorpelringe haben, und den Lungenzellen kann es selbst zu gegenseitiger Berührung der Wandungen kommen, so dass diese Stellen luftleer werden, Collaps, Atelektase entstehen. Die Blutüberfüllung der Lunge erzeugt ferner Stauung des Blutes im rechten Herzen, Ueberfüllung der Halsvenen und livide Färbung des Gesichts. Endlich pflegt die Hyperämie der Lunge, als letzten Act der Krankheit, wenn dieselbe tödtlich verläuft, acutes Lungenödem zu erzeugen. Das Blutserum tritt aus den Gefässen aus, hier wie unter ähnlichen Bedingungen anderwärts, weil der Widerstand, welcher seinem Rückfluss in den Gefässen entgegensteht, grösser ist, als derjenige, welchen die Wandungen der Capillaren ihm bieten. Aber die Hyperämie der Lunge ist nicht gleichmässig verbreitet. Sie findet sich hauptsächlich an den unteren hinteren Lungenpartien, und wenn die Krankheit sich auf die Lunge ausgedehnt hat, an denjenigen Partien derselben, deren Bronchien durch Pseudomembranen und Schleim der Luft weniger zugänglich und zuletzt ganz verstopft sind. Da wo diese Blutüberfüllung und Stase, oder auch Unwegsamkeit der Bronchien durch Secrete nicht stattfindet, gelangt alsdann der ganze Vorrath von Luft hin, welchem es noch gestattet ist, durch den verengten Kehlkopf einzudringen. Wenn diese Luftzufuhr nun auch geringer ist, als es das Bedürfniss des gesunden Körpers erfordert, so reicht sie doch auf dem beschränkten Raum der Lunge, zu welchem sie gelangt, hin, um bei dem Ausathmen und Husten zufolge des Hindernisses im Kehlkopf und der dadurch bedingten Verdichtung der Luft in der Lunge die Lungenzellen und feinsten Bronchien auszudehnen und so vesiculäres und durch Sprengung der feinen Wandungen interstitielles und namentlich subpleurales Emphysem zu erzeugen. Es ist wahrscheinlich, wie Bartels in seinen vortrefflichen Beobachtungen über die häutige Bräune (Deutsches Archiv für klin. Medic. von Ziemssen und Zenker. II. Bd. 4. u. 5. Heft. 1866) angibt, dass selbst verdünnte Luft Emphysem erzeugen kann, indem mit der ausserordentlichen Erweiterung des oberen vorderen Theiles des Brustkorbes die Elasticität der Lunge nicht gleichen Schritt halten kann, die Lungenzellen vielmehr nach möglichst grosser Ausdehnung reissen und die Luft in das Zellgewebe eindringt, und zwar da am stärk-

sten, wo die grösste Erweiterung des Brustkorbes stattfindet. Während die Lunge bei Stenose des Kehlkopfes im Allgemeinen, namentlich in ihren unteren hinteren Partien wegen der ungenügenden Luftzufuhr daselbst verkleinert ist, findet sie sich an den emphysematösen Partien vergrössert. Gewöhnlich pflegt auch an den grösstentheils blutüberfüllten unteren und wohl auch am rechten mittleren Lappen sich Randemphysem zu befinden. Es macht den Eindruck, als wäre diese Luft abgesperrt und durch die Blutüberfüllung des Lappens nach den äussersten Grenzen desselben verdrängt worden, von wo sie nicht mehr zurück konnte. An den Stellen der Lunge, wo sich Emphysem bildet, wird das Blut aus den Capillaren verdrängt, die Wandungen der kleinsten Gefässe werden aufeinander gedrückt und es entsteht Anämie daselbst.

Was die Ursache betrifft, warum bei Croupkindern ohne Luftröhrenschnitt vorzugsweise die unteren und hinteren Partien der Lunge der Sitz der Hyperämie und Compression zu sein pflegen, während die oberen vorderen Theile der Lunge von Emphysem und Anämie ergriffen sind, wie es die Sectionsbefunde lehren, so verdient vor Allem die Art der Erweiterung des Brustkorbes bei dem Einathmen solcher Kinder Berücksichtigung. Ich will hier ausdrücklich noch einschalten, dass es sich hierbei nicht um Leichenhypostase handelt. Diese letztere trägt zwar auch ihren Theil zur Blutüberfüllung in den hinteren Theilen der Lunge bei der Section bei, aber auch an Croup verstorbene Kinder, welche alsbald nach dem Tod auf den Leib gelegt wurden, hatten Hyperämie in dem hinteren (jetzt oberen) Theil der Lunge, während die emphysematösen oberen, vorderen Theile der Lunge, welche vom Tod bis zur Section nach unten zu gelegen hatten, zwar blutreicher waren, als es bei der Rückenlage zu sein pflegt, immerhin aber dem hinteren unteren Theil der Lunge an Blutreichthum sehr nachstanden.

Die Beobachtung jedes an Athemnoth leidenden Croupkindes lehrt, dass bei dem angestrengten Einathmen vorzugsweise der obere Theil der Brust sich stark nach vorn und den Seiten zu ausdehnt, während die Halsgruben, die Magengrube und bei mageren Kindern die Rippenzwischenräume einsinken, weil trotz Erweiterung des Brustkorbes in seinem oberen Theil wegen des Hindernisses im Kehlkopf nicht hinlänglich Luft eindringen kann und daher die äussere Luft alle nachgiebigen Stellen des Brustkorbes eindrückt. Diese Einwirkung des äusseren Luftdruckes macht sich noch stärker am unteren Theil des Brustkorbes geltend, weil derselbe durch die Vermittelung des Zwerchfells und des Unterleibes in grösserer Ausdehnung dem

äusseren Luftdruck ausgesetzt ist. Durch die Zusammenziehung des Zwerchfells wird nicht, wie bei dem Gesunden, die Aushöhlung desselben abgeflacht, der Brustkorb erweitert und die Baucheingeweide vorgedrängt, sondern in Folge der gleichzeitigen starken Erweiterung des oberen Theiles des Brustkorbes und des gehinderten Lufteintrittes in die Lunge werden durch die Zusammenziehung des Zwerchfells seine Rippenansätze nach innen gezogen, der Brustkorb in seinem unteren Theil concentrisch verengt und das Zwerchfell selbst gehoben, während die Magengrube durch den äusseren Luftdruck vertieft wird. Die hinteren und unteren Partien der Lunge, welche schon wegen des fehlenden Luftzutrittes collabirt sind, soweit es ihre Blutüberfüllung zulässt, werden nun noch durch die Verengerung des unteren Theiles des Brustkorbes und das Aufsteigen des Zwerchfells comprimirt. Man kann in diesen Fällen den höheren Stand der Leber durch die Percussion nachweisen. Die Erweiterung der Lunge nach dem Zwerchfell zu ist somit durch den äusseren Luftdruck aufgehoben, die nach hinten ist durch die Wirbelsäule, selbst im gesunden Zustande, eine beschränkte, es bleibt also nur die nach vorne und oben übrig, welche noch dadurch begünstigt wird, weil hier eine abnorme Ausdehnung des Brustkorbes stattfindet, indem die Rippen dem äusseren Luftdruck einen starken Widerstand entgegensetzen. Dazu kommt noch, dass, wenn der Krankheit vor dem Luftröhrenschnitt Zeit gegönnt ist, sich auf die Lunge fortzupflanzen, es vorzugsweise die hyperämischen, nach unten und hinten führenden Bronchien sind, welche von Pseudomembranen und vermehrter Schleimabsonderung befallen werden, während dies bei den nach oben und vorne führenden Bronchien in geringerem Grad oder zuweilen gar nicht der Fall zu sein pflegt. Ist aber einmal die Krankheit bis in die genannten Bronchien vorgerückt und sind diese der Luft mehr oder weniger unzugänglich gemacht, so wird auch nach dem Luftröhrenschnitte der Luftzutritt in die verengten und verstopften Bronchien der mit Blut strotzend erfüllten Theile der Lunge nur schwer wieder hergestellt. Es tritt alsdann, sei es nun, dass der Kehlkopf noch die nöthige Luft zur Lebensfristung zulässt, oder dass durch den späten Luftröhrenschnitt dem Zutritt der Luft in die Luftröhre kein Hinderniss im Wege steht, jener verhängnissvolle Vorgang ein, auf welchen Bartels zuerst aufmerksam gemacht hat, dass nämlich die eingeathmete Luft nur zu den oberen vorderen Theilen der Lunge gelangt, wo sich Emphysem, aber sehr wenig Blut befindet, während sie in die unteren hinteren Theile der Lunge, wo sich Blut im Ueberfluss befindet, nicht gelangen kann und so das Kind trotz freiem

Lufteintritt ersticken muss. Es athmet zwar reichlich Sauerstoff ein, aber derselbe gelangt nicht zum Blut, die Kohlensäureausscheidung ist somit unterdrückt. Unter solchen Umständen pflegt acutes Lungenödem das Ende zu beschleunigen.

Es fragt sich nun, ob eine frühzeitig vorgenommene Operation dieser in vielen Fällen Lebensgefahr und Tod bedingenden fehlerhaften Blutvertheilung in der Lunge vorbeugen kann, die sich ebenso leicht bildet, als es schwer ist, sie zu beseitigen, wenn sie einmal ausgebildet ist. Da ja auch nach frühzeitig vorgenommenen Operationen Todesfälle durch das Fortschreiten der Krankheit auf die Lunge vorkommen, so können die Sectionsbefunde solcher Fälle einigen Aufschluss darüber geben. Man operirt nun zwar nicht wohl, bevor Athemnoth vorhanden ist und darum bleibt es immer fraglich, ob die Keime der Krankheit nicht schon bereits in den Lungen oder wenigstens unterhalb der Eröffnungsstelle der Luftröhre vorhanden waren, bevor der Luftröhrenschnitt gemacht worden ist, und ob sie dahin gekommen wären, wenn der Luftröhrenschnitt früher gemacht worden wäre, so lange die Krankheit nicht tiefer als bis in den Kehlkopf sich verbreitet hat. Ist der Luftröhrenschnitt zu einer Zeit vorgenommen worden, wo sich die oben geschilderten Veränderungen in der Blutvertheilung der Lunge, welche durch die Stenose des Kehlkopfes bedingt sind, noch nicht ausgebildet haben, so pflegen dieselben auch nicht aufzutreten, so lange die Krankheit keine Fortschritte in die Tiefe macht und daselbst neue Athemhindernisse hervorruft, welche dann allerdings wieder zu abnormen Blutvertheilungen Veranlassung geben. Aber die Erscheinungen sind dann anders, weil der Ort der Stenose ein anderer ist. Die Stenose des Kehlkopfes beraubt die ganze Lunge des nöthigen Luftzutrittes, die Stenosen, welche nach der Frühoperation sich ausbilden, dagegen in der Regel nur einzelne Bronchien, während andere der Luft zugänglich bleiben. In der geräumigen Luftröhre bilden sich nicht so leicht durch Pseudomembranen Stenosen aus, wie in dem buchtigen und stellenweise engeren Kehlkopf, und wenn sie in der Luftröhre zu einem Athemhinderniss werden, so lassen sie sich daselbst nach gemachtem Luftröhrenschnitt leichter entfernen, weil sie locker aufzusitzen pflegen. Es ist also namentlich das Fortschreiten der Krankheit in die Bronchien, welches auch nach der Frühoperation Veranlassung zu Verengerung und Verstopfung derselben gibt, mit den oben erwähnten Folgen, als Hyperämie, Stase, Ekchymosen, lobulären katarrhalisch-pneumonischen Stellen, atelektatischen Stellen und an den der Luft zugängigen Luftpartien, Emphysem. Letzteres pflegt sich selbst durch

das grössere Quantum von Luft, welches eindringt, noch stärker auszubilden, als vor dem Luftröhrenschnitt. Dagegen sind es nach der Frühoperation nicht mehr vorzugsweise die unteren hinteren Theile der Lunge, welche von Hyperämie befallen werden, sondern oft die oberen, während die unteren nicht selten frei bleiben; die Thätigkeit des Zwerchfells bleibt eine fast oder ganz normale. Die Elasticität der Lunge wird mit Ausnahme der emphysematösen Stellen weniger gefährdet, indem ihrer Ausdehnung bei normal erweitertem Brustkorb und so viel Luftzutritt, als es die etwaigen Fortschritte der Krankheit in die Bronchien erlauben, der äussere Luftdruck nicht mehr als bei dem normalen Athmen entgegensteht; die Anstrengungen des Kindes beim Athmen sind geringer und daher für die Kräfte weniger erschöpfend. Der wichtigste Unterschied in dem Zustande der Lunge nach Früh- und Spätoperationen ist aber der, dass bei ersteren die unteren Lungenlappen, welche dem Athemgeschäft vorzugsweise vorstehen, weniger häufig durch Hyperämie und Verstopfung ihrer Bronchien dem Lufteintritt unzugänglich gemacht werden, und dass, so lange dies nicht der Fall ist, eine grössere Wahrscheinlichkeit der Lebensrettung vorhanden ist. Auch dann schon, wenn die Krankheit noch nicht weiter vorgeschritten ist als bis zum Kehlkopf, bereits aber einige Erstickungsanfälle vorhanden waren, bevor der Luftröhrenschnitt gemacht wird, liegen die Verhältnisse ungünstiger, indem unter solchen Umständen das Befallenwerden der Lunge von dem Croup leichter stattfindet, weil die Blutüberfüllung der Luftröhren- und Bronchialschleimhaut und der Lunge dann bereits vorhanden ist und dadurch eine grössere Disposition gegeben zu sein scheint, dass die Krankheit sich auf diese blutüberfüllten und gelockerten Schleimhautpartien ausbreite, als wenn keine Hyperämie vorhanden ist. Dafür spricht eben die durch den Sectionsbefund festgestellte Thatsache, dass die Krankheit, wenn sie die Lunge ergriffen hat, in Fällen, wo keine oder eine Spätoperation gemacht worden ist, es gewöhnlich die blutreichen unteren und hinteren Partien der Lunge sind, wo sie sich vorfindet, während die anämischen, emphysematösen vorderen oberen Partien von ihr verschont gefunden werden; und andererseits, dass nach Frühoperationen, wenn sich noch keine Hyperämie und Stase in den unteren hinteren Partien ausgebildet hatte, sich nicht selten diese Partien frei und die oberen von der Krankheit ergriffen finden. Es scheint dies zu dem Schlusse zu berechtigen, dass, wenn auch ein nicht hyperämischer Zustand der Lunge diese nicht vor der Krankheit schützt, doch die Hyperämie eine grössere Disposition zu ihrem Ergriffenwerden abgibt, dass

sich also Hyperämie der Lunge und Ergriffenwerden der Bronchien von der Krankheit gegenseitig bedingen. Wo das eine ist, pflegt das andere hinzuzutreten. Es ist aber eine grössere Wahrscheinlichkeit vorhanden, wenn auch nach der Frühoperation die oberen Lungenlappen von der Krankheit befallen werden, dass die Krankheit einen glücklichen Ausgang nehme, als wenn dieselbe die unteren Lungenlappen ergriffen hat, weil diese ihrer Grösse wegen für das Athemgeschäft die wichtigsten sind. Endlich ist die Operation, wenn selbst bereits Hyperämie geringen Grades vorhanden ist, noch das beste Mittel, diese wieder zu beseitigen.

Wägt man die Gründe, die für und gegen die Frühoperation sprechen, ab und stellt sie zusammen mit den gemachten Erfahrungen, so fällt das Resultat zu Gunsten der Frühoperation aus. Man könnte sich selbst veranlasst sehen, noch einen Schritt weiter zu gehen und an eine prophylaktische Operation zu denken. Hätte man darüber Gewissheit, dass dem Fortschreiten der Krankheit nach unten durch eine noch frühzeitigere Operation Einhalt gethan werden könnte, etwa nach Trendelenburg's Vorgang mittelst Tamponcanüle, welche ja leicht noch mit einem langen Gummischlauch in Verbindung zu setzen wäre, durch welchen nur reine Luft eindringen könnte, so liesse sich die Frage discutiren, ob man nicht bei dem ersten Ergriffenwerden des Kehlkopfes operiren solle. Es würden dann, wenn man sich durch gemachte Erfahrung dazu entschlösse, allerdings manche unnöthige Operationen gemacht, aber vielleicht auch viele Kinder gerettet, welche, wie die Indication zur Operation jetzt gestellt ist, sterben. Man würde ein kleineres Uebel absichtlich herbeiführen, um einem grösseren vorzubeugen, ähnlich wie es durch die Schutzimpfung geschieht.

Ich habe mir dieses nähere Eingehen auf die Zustände der Lunge vor und nach der Operation erlaubt, obgleich ich der Ansicht bin, dass sich daraus zwar noch keine sicheren Indicationen zur Vornahme eines prophylaktischen Luftröhrenschnittes stellen lassen, wohl aber glaube ich, dass die Berücksichtigung der angedeuteten Veränderungen in der Lunge und des Einflusses des Luftröhrenschnittes auf dieselben zu Gunsten der Frühoperation sprechen. Ich glaube ferner, dass diese Veränderungen der Lunge mehr ins Gewicht fallen, als die oben angeführten, durch die Operation möglicherweise bedingten Nachtheile, und dass daher von der Frühoperation eher eine günstige Einwirkung auf den Verlauf der Krankheit zu erwarten ist, als eine ungünstige.

Es verdient also bei der Bestimmung des Zeitpunktes zur Ope-

ration nicht nur die Beseitigung der Erstickungsgefahr Berücksichtigung, sondern auch die Gefahr verdient dabei alle Berücksichtigung, welcher die Lunge ausgesetzt ist, so lange die Athemnoth besteht. Aus dem letzteren Grund gibt ja auch eine selbst sehr stürmisch und rasch auftretende croupöse Athemnoth hohen Grades eine bessere Prognose für die Operation, als eine während mehrerer Tage sich entwickelnde minder hohen Grades, die sich zuletzt erst so steigert, dass die Operation nothwendig wird. Trousseau hat, nachdem er früher der Spätoperation huldigte, durch traurige Erfahrungen belehrt, als Regel aufgestellt, früh zu operiren und hat allmählich viele Nachahmer gefunden, trotz der scharfen Gegenreden und heftigen Angriffe, welche Malgaigne in der Académie de médecine dagegen vorgebracht hat. Ich halte es für gerechtfertigt, zu operiren, sowie sich der erste Anfall von Athemnoth gezeigt hat. Sowie es die Vorsicht gebietet, bei einem Kinde, welchem ein fremder Körper in die Luftröhre gerathen ist, mit dem Luftröhrenschnitt nicht zu zögern, so scheint es mir auch angezeigt, bei Croup zu operiren, sowie die Krankheit in dem Kehlkopf ein Athemhinderniss setzt, und nicht damit zu warten, bis das Athemhinderniss Störungen im Blutumlauf der Lunge hervorgebracht hat und die Krankheit tiefer gedrungen ist. Man hat bei dieser frühzeitigen Operation den Vortheil, dass die Halsvenen noch nicht mit Blut überfüllt sind, die Operation meist leichter und schneller zu machen ist, was nicht minder dem Kinde als dem Operateur zu Statten kommt. Es kann dem Arzte in den Augen des Publicums allerdings verargt werden, wenn er eine Frühoperation empfiehlt, sie vielleicht verweigert wird und das Kind ohne Operation genas. Da aber der weitere Verlauf der Krankheit unmöglich vorauszusehen ist, so hat man eben mit dieser Verweigerung nur in die Lotterie gesetzt, wo es sich um ein Menschenleben handelt, und einen Gewinn gezogen. Haben sich erst die Anfälle von Athemnoth ein- oder zweimal wiederholt, so ist die Operation aufs Entschiedenste angezeigt, mag auch immerhin eins oder das andere Kind auch in diesem Stadium ohne Operation glücklich durchgekommen sein, ja selbst wenn wiederholte heftige Anfälle von Athemnoth vorhanden waren; bei vielen anderen hat sich dafür durch Verschieben der Operation die Krankheit so verschlimmert, dass die Prognose dadurch um vieles ungünstiger geworden ist. Wenn auch zwischen den Anfällen von Athemnoth ein ungenügendes Athmen vorhanden ist, das Kind sich unruhig hin- und herwirft mit rothem Gesicht, blaurothen Lippen und geschwollenen Halsvenen, und alle seine Kräfte anwendet, um Luft zu bekommen, bei jeder In-

spiration die Halsmuskeln stark vortreten, während die Halsgrube, die über den Schlüsselbeinen befindlichen Gruben, die Zwischenrippenräume und besonders die Magengrube und der untere vordere Theil des Brustkorbes in der Gegend des Zwerchfellansatzes stark eingezogen werden, wenn der Puls klein und schwach wird, beim Einathmen sich verlangsamt oder aussetzt (Gerhardt), der charakteristische Croupton Stand hält, die Kräfte des Kindes in einem vergeblichen Kampf sich aufreiben, dann ist es höchste Zeit, die Operation ungesäumt vorzunehmen; die Aussichten eines glücklichen Ausganges sind aber dann schon viel ungünstiger. Tritt aber gar erst nach vorausgegangenem Kampfe wieder etwas mehr Ruhe ein, wobei das Kind theilnahmlos und apathisch daliegt, mit blassem Gesicht, blauen Lippen, halb geschlossenen Augen, dann ist kein Augenblick mit der Operation zu verlieren, denn es ist bereits der Anfang der Kohlensäurevergiftung vorhanden, die nur dem unerfahrenen Laien als eine Besserung der Krankheit erscheinen kann. Aber auch dann noch muss der Versuch gemacht werden, durch die Operation das Leben des Kindes zu retten, wenn auch die Aussicht auf Erfolg sehr gering ist. Man muss in solchen Fällen immer die Möglichkeit vor Augen haben, dass das Athemhinderniss auf den Kehlkopf beschränkt sein und durch die Operation gehoben werden kann; oder auch dass tiefer sitzende Pseudomembranen und Schleim durch die künstliche Oeffnung ausgehustet werden können. Schon manches Kind, welches in diesem Stadium operirt wurde, ist gerettet worden.

Leider ist es dem Chirurgen nicht immer vergönnt, den Zeitpunkt für die Operation zu wählen, welchen er für den geeignetsten hält. Er wird oft erst gerufen, wenn die Krankheit schon bedeutende Fortschritte gemacht hat. Die Schnelligkeit, mit welcher in manchen Fällen die Krankheit Stenose erzeugt, die Entfernung des Wohnorts von der nöthigen Hülfe, die Aengstlichkeit der Eltern vor der Operation, ja — es soll nicht verschwiegen bleiben — das Misstrauen des behandelnden Arztes gegen die Operation, die noch vor 30 Jahren bei uns kaum bekannt war, gelegentlich auch das Vertrauen desselben auf die Wirksamkeit seiner Mittel, und die Hoffnung auf die Möglichkeit einer günstigen Wendung der Krankheit auch ohne Operation, wenn auch heutzutage von Seiten der Aerzte viel seltner, wie früher, Operationsscheu sich geltend macht, das sind die Ursachen, welche das zu späte Operiren nicht selten bedingen. Ich selbst war früher kein Anhänger der Frühoperation, erst mit den Jahren bin ich es geworden. Der grösste Theil der Luftröhrenschnitte, welche ich zu machen Gelegen-

heit hatte, ist aus der Privatpraxis und die meisten sind in einem sehr vorgerückten Stadium der Krankheit vorgenommen worden, nachdem schon mehrere Anfälle von Athemnoth eingetreten waren, oder das Kind wohl gar nicht mehr aus der Athemnoth heraus kam, oder bereits Kohlensäurevergiftung eingetreten war. Kommt nun noch dazu, dass gar manches Kind nachträglich, nachdem die Erstickungsgefahr durch die Operation glücklich beseitigt ist, durch Complicationen oder durch die diphtherische Allgemeinkrankheit hingerafft wird, so können die Resultate wohl nicht anders als ungünstig ausfallen, zumal wenn man, unbekümmert um Statistik, auch dann noch operirt, wenn selbst nur geringe Aussicht auf Erhaltung des Lebens vorhanden ist.

Bekanntlich hat das Alter der Kinder einen wesentlichen Einfluss auf den Erfolg des Luftröhrenschnittes. Bei grösseren Kindern bietet die Operation eine günstigere Prognose, bei Kindern unter 2 Jahren eine so ungünstige, dass manche Aerzte in diesem Alter gar nicht operiren. Als Ursache dieser Thatsache kann nicht die Operation als solche angesehen werden, da es bekannt ist, dass kleine Kinder in der Regel Operationen gut ertragen, sondern vor Allem die Enge der Luftwege. Schwellung der Schleimhaut, zäher Schleim und Pseudomembranen machen den Kehlkopf, die Luftröhre und Bronchien kleiner Kinder am schnellsten für die Luft unzugänglich, während dies bei grösseren Kindern weniger schnell und häufig der Fall zu sein pflegt und bei Erwachsenen, abgesehen von dem selteneren Vorkommen dieser Krankheit bei den letzteren, am seltensten. Ferner haben kleine Kinder weniger Kraft und Ausdauer, Schleim und Pseudomembranen auszuhusten, und endlich scheinen sie leichter der Allgemeinkrankheit zu unterliegen. Wenn sich somit die Prognose bei dem Luftröhrenschnitt kleiner Kinder ungünstiger stellt, als bei grösseren, so lehrt doch die Erfahrung, dass auch bei ersteren Heilungen erzielt werden. Es scheint mir daher kein stichhaltiger Grund vorhanden zu sein, die Operation bei kleinen Kinder nicht zu machen, sondern wegen der Gefahr der rasch zunehmenden Stenose sie vielmehr frühzeitig zu machen. Es gibt nicht wenige Fälle, wo auch bei ganz jungen Kindern der Luftröhrenschnitt mit gutem Erfolg gemacht worden ist. Einige seien hier angeführt. In der Deutschen medic. Wochenschrift Nr. 45. 1878, Tracheotomie in den ersten Lebensjahren, wird mitgetheilt, dass Küster ein Kind von 6 Monaten mit glücklichem Erfolg operirt hat, Winiwarter eins von 10 Monaten, Elias eins von 8 Monaten, desgleichen einige Fälle in Peters-

burg. Von 85 Luftröhrenschnitten, welche in der v. Langenbeck-schen Klinik in Berlin bei diphtherischen Kindern im 1. und 2. Lebensjahre ausgeführt worden sind, heilten 11. Das jüngste derselben war 7 Monate alt (Krönlein, Diphtheritis und Tracheotomie. Arch. für Chir. Bd. 21). Laut Veröffentlichung in verschiedenen Bänden desselben Archivs der in Bethanien in Berlin gemachten Luftröhrenschnitte sind daselbst mehrere wegen diphtherischen Croups operirte Kinder unter 2 Jahren durchgekommen; wenn auch immer nur ein geringer Procentsatz der in diesem Alter Operirten. Nach der Gaz. des hôp. 27. August 1867 wurde der Luftröhrenschnitt mit günstigem Erfolg ausgeführt von Trousseau bei einem diphtherischen Kind von 13 Monaten und bei einem von demselben Alter von Barthez, von Baizeau bei einem 10 Monate alten, von Bell in Edinburg bei einem 6 Monate alten. Nach dem Journal für Kinderkrankheiten, 28. Jahrgang, von Isambert bei einem 16 Monate alten Kinde, von Archambault bei einem 18 Monate und bei einem 13 Monate alten Kinde, von Vigla bei einem 17 Monate alten und von einem anderen Arzt bei einem 18 Monate alten, desgleichen von Moltard bei einem 18 Monate alten, von Laborde bei einem von 22 und einem von 23 Monaten. Eine umfangreiche Zusammenstellung von glücklich verlaufenen Luftröhrenschnitten bei Kindern unter 2 Jahren gibt ferner Sanné (Traité de la diphtherie. p. 480). Auch hier in Frankfurt und der Umgegend wurden einige Kinder im 1. und 2. Lebensjahre mit Glück operirt. Diese Fälle sind nicht veröffentlicht worden und so mag es mit manchen anderen glücklich verlaufenen aus den ersten Kinderjahren gegangen sein. Die Zahl der glücklich operirten Kinder unter 2 Jahren liesse sich aber auch aus der Literatur noch sehr vermehren. Wenn nun auch die Zahl der unglücklich verlaufenen, veröffentlichten, und noch mehr die der nicht veröffentlichten Fälle von Luftröhrenschnitt bei Kindern in den zwei ersten Lebensjahren noch so gross sein mag, so erscheint es mir doch gegenüber den angeführten Resultaten als eine nicht zu rechtfertigende Handlungsweise, Kinder unter 2 Jahren von dem möglicherweise günstigen Erfolg der Operation principiell auszuschliessen.

Krönlein (l. c.) gibt in seiner Abhandlung: Ueber Diphtherie und Luftröhrenschnitt, die Erfolge des Luftröhrenschnittes in Bezug auf das Alter der in der v. Langenbeck'schen Klinik von 1870 bis August 1876 operirten Kinder wie folgt an.

Lebensjahr	Anzahl der gemachten Luftröhrenschnitte	Gestorben	In Procenten	Es wurden geheilt
1	15	14	89,4	1 von 15
2	70	60	84,5	1 " 7
3	95	76	78,4	1 " 5
4	92	62	64,7	1 " 3
5	63	42	61,6	1 " 2
6	66	37	55,0	1 " 2
7	34	26	67,4	3 " 4
8	23	12	44,4	1 " 2
9	22	12	53,7	6 " 11
10	7	3	42,8	3 " 7
11	6	4	57,3	2 " 3
12	5	3	42,8	3 " 5

Aehnliche Tabellen, ein noch grösseres Material umfassend, hat Sanné aus den Pariser Hospitälern in seiner erwähnten Abhandlung über Diphtherie zusammengestellt.

Bei Erwachsenen kommt es nicht allein deshalb seltener zum Luftröhrenschnitt wegen Diphtherie, weil sie seltener von dieser Krankheit befallen werden, als Kinder, sondern auch weil ihre Luftwege weiter sind und daher bei Pseudomembranbildungen in Kehlkopf und Luftröhre doch noch Raum genug übrig bleibt, um dem Athmen zu genügen. Ich habe keinen Croupfall bei Erwachsenen gesehen, wo die Operation nöthig geworden wäre. Es ist mir jedoch bekannt, dass solche Fälle auch hier vorgekommen sind.

Es darf also meiner Ansicht nach, um es noch einmal zusammenzufassen, *weder das früheste Kindesalter, noch das vorgerückteste Stadium der Krankheit, noch irgend welche Complication, sie müsste denn eine absolut tödtliche sein, den Arzt abhalten, den Luftröhrenschnitt zu machen, wenn bei Croup Erstickungsgefahr vorhanden ist.*

Soll man den Kindern beim Luftröhrenschnitt Chloroform geben? Es ist nicht zu leugnen, dass es für den Operateur viel leichter ist, in der Chloroformnarkose zu operiren, als an einem sich wehrenden und schreienden Kinde. Die Respiration wird oft während der Narkose ruhiger und das geängstigte und aufgeregte Kind vermehrt nicht durch ungestümes Wehren seine Athemnoth. Das Einlegen des Röhrchens wird in der Regel schneller und glatter zu Stande kommen. Allein die Chloroformnarkose versetzt das Kind zuweilen in eine bedenkliche Lage, der Athem hört auf, der Herzschlag wird klein oder schwindet ganz, zuweilen treten tiefe Ohnmachten ein, aus welchen die Kinder nur schwer zu erwecken sind;

ferner fehlt in der Narkose bei der Unempfindlichkeit der Schleimhaut das Gefühl von Reiz, welches nothwendig ist, um durch Husten Schleim und Pseudomembranen aus der Luftröhre auszuwerfen, kurz alle jene gefahrdrohenden Zustände, welche die Chloroformnarkose mit sich bringen kann, treten bei dem Kinde, welches an häutiger Bräune leidet, nur um so leichter ein, vorzüglich aber dann, wenn die Krankheit schon vorgeschritten ist. Wenn bereits der Zustand eingetreten ist, dass das Kind die Symptome der Kohlensäurevergiftung zeigt, dann ist die Gefahr, die durch die Chloroformirung erzeugt wird, die grösste. Uebrigens ist auch gerade in solchen Fällen das Chloroformiren um so mehr zu entbehren, weil die halb betäubten Kinder wenig empfinden und daher ruhig bei der Operation halten. Bei einem 7jährigen Knaben, dem ich im Zustand beginnender Kohlensäurevergiftung den Luftröhrenschnitt, ohne dass irgend eine Schwierigkeit dabei eingetreten wäre, gemacht und das Röhrchen eingelegt hatte, zeigte sich eine geringe Nachblutung. Damit das Blut nicht in die Luftröhre eindringe, setzte ich das Kind auf dem Operationstisch auf. Dabei wurde das Kind ohnmächtig, Athem und Puls schwanden, eine Zeit lang schien es, als habe der Athem für immer aufgehört. Durch fortgesetzte künstliche Respiration, Reiben und Bespritzen des Kindes mit kaltem Wasser, natürlich in horizontaler Lage, kam es allmählich wieder zu sich, und die Krankheit hat einen glücklichen Ausgang genommen. Wäre dieses Kind in Chloroformnarkose gewesen, so war sein Aufkommen noch mehr gefährdet. Ich habe mir übrigens nach diesem Fall es zur Regel gemacht, vorsichtig mit dem Aufsetzen der Kinder nach der Operation zu sein, und wenn eine Nachblutung eintreten sollte, sie lieber seitlich zu lagern, als aufsitzen zu lassen. — Ich halte es daher für angezeigt, *wenn die Athemnoth noch keine grosse ist, zu chloroformiren, bei Kindern dagegen, wo schon Kohlensäurevergiftung sich zeigt, nicht zu chloroformiren.*

Die Operation des Luftröhrenschnittes muss wo möglich so eingerichtet sein, dass der operirende Arzt auch ohne sachverständige Hülfe damit fertig wird. Freilich ist es sehr angenehm, ein paar gute Assistenten zur Seite zu haben, den einen zum Chloroformiren, den anderen zum Assistiren bei der Operation, und vielleicht noch eine oder zwei Wärterinnen zum Halten des Kindes, wenn es unruhig werden sollte. Auf eine solche Hülfe, wie sie im Spital zu haben ist, kann der Landarzt nicht rechnen, und auch der Stadtarzt wird sie oft entbehren müssen, wenn er in der Nacht zu

einem Kind in grosser Athemnoth gerufen wird, so dass die Operation keinen Aufschub erleidet. Den behandelnden Arzt habe ich dann meist zugegen gefunden, zuweilen war aber auch Niemand zugegen als einige Verwandte, die durch den kläglichen Zustand, in welchem das Kind sich befand, und durch die Angst vor der Operation in einer Aufregung waren, die sie durchaus unfähig machte, bei der Operation hülfreiche Hand zu leisten. Man musste froh sein, wenn man eine Frau aus der Nachbarschaft bereit fand, Hülfe zu leisten. Solche Fälle kommen in der Stadt vor, auf dem Lande ereignen sie sich voraussichtlich öfter; es ist also nothwendig, dass alsdann der operirende Arzt auch unter Laienassistenz mit der Operation fertig werden könne.

Der Technicismus der Operation ist in den letzten beiden Jahrzehnten, seitdem die Diphtherie eine so grosse Ausbreitung erlangt hat, und seitdem die Operation, bei uns wenigstens, unendlich viel häufiger zur Ausführung gekommen ist wie früher, in einigen wichtigen Punkten vervollkommnet worden. Ohne bei einer Operation, die fast alltäglich zur Ausführung kommt, auf die Einzelheiten ausführlich einzugehen, begnüge ich mich, mit der Aufzählung der einzelnen Operationsacte und will nur bei einigen Punkten etwas länger verweilen.

Ueber den zweckmässigsten Ort für den Luftröhrenschnitt bestehen Meinungsverschiedenheiten. Die Operation wird unter oder über der Schilddrüse gemacht, wohl auch mit Durchschneidung des Isthmus der Drüse, oder mit Durchschneidung des Ringknorpels. Eröffnet man die Luftröhre unterhalb der Schilddrüse, so begegnet man mehr Gefässen, nicht nur oft zahlreichen geschwollenen Venen, sondern auch kleineren und grösseren Arterien, Zweige der oberen und unteren Schilddrüsenschlagader. Eine zur Schilddrüse direct aufsteigende Art. thyreoidea ima soll zuweilen, wenn auch selten, in dem Operationsfeld liegen, dagegen verdient die Nähe der Art. anonyma um so mehr Berücksichtigung, da sie bei dem Kinde höher vor der Luftröhre von links nach rechts verläuft, als bei dem Erwachsenen, nicht wie bei diesem hinter dem Brustbein, sondern über demselben (s. Taf. III. [I.] Fig. 1); auch können die öfter vorkommenden Abnormitäten im Verlaufe grösserer Gefässe gefahrbringend werden. Tiedemann's Tabulae arteriarum und Breschet's Recherches anatomiques, physiologiques et pathologiques sur le système veineux geben über diese Gefässanomalien Aufschluss. Ferner liegt die Luftröhre um so tiefer, je mehr man sich dem Brustbein nähert, ihre

Blosslegung erfordert somit mehr Zeit und wird durch die stürmischen Athembewegungen des oberen Theiles des Brustkorbes gestört; man bekommt bei der tiefen Operation grössere Wundflächen und somit, im Fall diese von Diphtherie ergriffen werden, grössere und sich über gefässreichere Flächen erstreckende Ausbreitungen der Krankheit. Eitersenkungen in das Mediastinum können leichter erfolgen, das Röhrchen kommt mit seinem unteren Ende in die Gegend der Art. anonyma zu liegen; wenn es hier zu Druck und Reibung des unteren Röhrchenrandes gegen die vordere Luftröhrenwand kommt, so entstehen nicht nur die auch sonst unter ähnlichen Verhältnissen vorkommenden, immer sehr lästigen Blutungen der Schleimhaut, sondern es kann auch durch Umsichgreifen des Geschwürs die Anonyma verletzt werden und zu rasch tödtlicher Blutung Veranlassung geben, wovon Fälle bekannt sind; endlich kann die Thymusdrüse sich über das Operationsfeld hinlagern. Dagegen ist die Luftröhre unten weiter wie oben und gestattet daher die Einlagerung eines wenigstens 1 Mm. weiteren Röhrchens, als es bei dem oberen Schnitte möglich ist.

Wird die Luftröhre etwas weiter oben eröffnet, so befindet sich der Isthmus der Schilddrüse mitten im Operationsfeld. Man kann ihn zwar durchschneiden, indem man zwischen zwei Pincetten einschneidet und beiderseits unterbindet, und ich glaube mit Roser, der diese Art zu operiren öfter zur Ausführung brachte, dass die Durchschneidung des Isthmus ein unschuldiger Eingriff ist; kommen doch getrennte Portionen, sogenannte accessorische Drüsen, öfter angeboren vor und selbst eine angeborene Zweitheilung der Drüse in eine rechte und linke Hälfte (Varietätenbuch des Würzburger Präparirsaales. 1880/1881. Nr. 198). Wichtiger möchte in manchen Fällen der durch das Unterbinden bedingte Zeitverlust anzuschlagen sein; aber auch dieser lässt sich durch provisorisch angelegte Blutstillungspincetten abkürzen, indem man alsdann die Unterbindung erst vornimmt, wenn sich der Dilatator in der Luftröhre befindet.

Am leichtesten ist die Operation zwischen Schildknorpel und Ringknorpel auszuführen, weil bei diesem Kehlkopfschnitt der Luftweg am oberflächlichsten liegt. Von Gefässen verdient hier nur die Art. crico-thyreoidea Berücksichtigung, deren Verletzung wegen der Nähe der Luftröhre zu einer unangenehmen, in die Luftröhre dringenden Blutung Veranlassung geben kann. Die Schilddrüse wird selten im Wege stehen, wenigstens ist es so in hiesiger Gegend; eventuell ist ihr vorstehender oberer Rand, ein Pyramidalfortsatz oder eine accessorische Drüse, leicht herabzudrängen oder auf die Seite zu schieben. Der Raum zwischen Schildknorpel und Ringknorpel

ist aber bei Kindern meist zu klein, um ein hinlänglich grosses Röhrchen, ohne dass es drückt, aufnehmen zu können. Der schiefe Durchmesser des Röhrchens hat keinen Platz zwischen diesen beiden Knorpeln; statt des entsprechenden schiefen stellt sich ein dem Querdurchmesser sich nähernder ein und in Folge dessen drückt das untere Röhrchenende gegen die hintere Luftröhrenwand. Endlich ist der Luftweg innerhalb des Ringknorpels enger als in irgend einem Theil der Luftröhre und unnachgiebig, es kann also ein Röhrchen, welches durch den Ringknorpel geht, nur geringe Dicke haben und wird mit seinem unteren Ende von den Luftröhrenwandungen abstehen und hier Veranlassung zum Festsetzen von Schleim und Pseudomembranen geben. Im Widerspruch mit dieser Ansicht hat Krishaber auf dem Congress der Laryngoskopiker in Mailand diese Operation sehr empfohlen. Er gibt an, dass man sowohl bei Erwachsenen, als bei Kindern zwischen Schildknorpel und Ringknorpel ein hinlänglich grosses Röhrchen einführen könne. Er macht nach vorherigem Hautschnitt eine kleine Oeffnung in das Ligam. conoideum und schiebt durch diese das mit einem konischen Mandrin versehene Röhrchen ein. Es ist ja keinem Zweifel unterworfen, dass sich bei der Elasticität der häutigen Verbindung des Schildknorpels mit dem Ringknorpel hier ein dünnes Röhrchen einführen lässt, und es mag in Fällen, wo grosse Gefahr im Verzug ist, wohl auch diese Operationsmethode am Platze sein, weil ihre Ausführung kaum eine Minute Zeit in Anspruch nimmt. Bei Kindern scheint sie mir jedoch keine Empfehlung zu verdienen, man wird kaum mehr Zeit dazu brauchen, gleichzeitig auch den Ringknorpel zu durchschneiden, und dadurch in den Stand gesetzt, ein weiteres Röhrchen einzuschieben und diesem eine bessere Lage zu geben. Ueberdies ist man bei dieser Operationsmethode, wie erwähnt, doch nicht ganz sicher vor einer Blutung durch die am unteren Rande des Schildknorpels anastomosirenden Arteriae crico-thyreoideae — Vicq d'Azyr durchschnitt das Ligam. crico-thyreoideum quer.

Um durch die Enge des Ringknorpels und den beschränkten Raum zwischen diesem und dem Schildknorpel nicht gehindert zu werden, hat man den Ringknorpel durchschnitten und die Wunde etwas nach oben oder nach unten erweitert. Gefässe pflegen hier meist keine Schwierigkeiten zu machen, obgleich die Art. crico-thyreoidea immer Berücksichtigung verdient; die etwa vorstehende Schilddrüse lässt sich herabdrücken, der Luftweg liegt oberflächlich und bei Kindern ist bekanntlich der Ringknorpel leicht zu durchschneiden und nachgiebig. Bei Erwachsenen ist dies, namentlich wenn er ver-

knöchert ist, nicht der Fall. Bei einem solchen unnachgiebigen Ringknorpel kann man, auch wenn er durchschnitten ist, seine Noth haben, das Röhrchen durch den Knorpeleinschnitt einzulegen und namentlich in richtiger Lage zu erhalten. Es verschiebt sich leicht durch den Widerstand des harten Knorpelringes, wird schief gestellt und drückt mit seinem unteren Ende auf die Schleimhaut der Luftröhre, möglicherweise selbst auf den N. recurrens. Die Stelle unter dem Ringknorpel ist die engste der ganzen Luftröhre; unterhalb dieser Stelle nimmt die Erweiterung der Luftröhre rascher zu als weiter unten. Es wird deshalb ein Röhrchen, welches im Ringknorpel liegt, — vorausgesetzt, dass nicht einige Luftröhrenknorpel gleichzeitig eingeschnitten sind, wenn es auch diesen obersten Theil der Luftröhre vollkommen ausfüllt, ohne ihn gewaltsam auszudehnen — mit seinem unteren Theil die Luftröhre nicht ausfüllen, sondern nach innen vorstehen und so leicht Veranlassung sein, dass sich an seinem unteren Ende Pseudomembranen und Schleim ansetzen. Da ferner der Ringknorpel, indem er einen geschlossenen, hinten eine beträchtliche Breite erlangenden Ring bildet, nach seiner Durchschneidung der Einführung des Röhrchens mehr Widerstand entgegensetzt, als dies bei den Halbringen der Luftröhre der Fall ist, so kann es leicht geschehen, dass eine Knickung und Umbiegung seines durchschnittenen Randes beim Einschieben des Röhrchens stattfindet, zumal bei Kindern, wo der Knorpel noch weicher ist. Das umgeknickte Ende kann unter Umständen nach Entfernung des Röhrchens nur schwer wieder an seine rechte Stelle gebracht und da angeheilt werden. Es hat die Neigung, nach dem Licht des Luftweges vorstehend zu bleiben, hier zu reizen, und wenn abgeschnitten, zur Verengung dieses ohnehin schon engsten Theiles des Luftweges — mit Ausnahme der Stimmritze — Veranlassung zu geben. Eine Verengerung an dieser Stelle kann ebenfalls herbeigeführt werden, wenn die Wunde von brandiger Diphtherie ergriffen wird und an den durchschnittenen Enden des Knorpels ein Substanzverlust stattgefunden hat. Das kann nun freilich auch an den Luftröhrenknorpeln vorkommen, hier ist aber doch wenigstens der Luftweg weiter, also eine Verengerung eher ohne Nachtheil zu ertragen. Die brandige diphtherische Zerstörung und Narbenbildung findet in der Wunde, welche mit Durchschneidung des Ringknorpels angelegt ist, eine besonders geeignete Stelle, um sich in dem lockeren Zellgewebe, welches sich hier befindet, auszubreiten und sich auf die nächstgelegenen Theile fortzupflanzen. Die Narbenstricturen nach Diphtherie sind zwar glücklicherweise eine seltene Erscheinung, diejenigen aber, welche mir zu Gesicht gekom-

men sind, haben ihren Sitz in der Nähe der Wunde gehabt, entweder im Bereich des Röhrchens, oder oberhalb dieser Stelle; und wenn das in der Regel der Fall ist, dann sind die Stimmbänder um so mehr gefährdet, je näher an ihnen die Wunde angelegt ist. Doch fehlen bis jetzt genaue statistische Aufzählungen über den Sitz der Stenose im Vergleich zu der Stelle, wo die Eröffnung des Luftweges stattgefunden hat. Eine solche Statistik würde, wenn sie, wie zu erwarten steht, eine grössere Gefährdung der Stimmbänder nach der Durchschneidung des Ringknorpels als nach dem unter demselben vorgenommenen Einschnitt nachwiese, zu Gunsten der letzteren Operation ins Gewicht fallen. Es sei hier noch erwähnt, dass bei kleinen Kindern mit fettem kurzen Hals bei dem Kehlkopfschnitt das Schild des Röhrchens leicht in Berührung mit dem Kinn kommt, auf dieses drückt und bei Bewegung desselben ein Gegendruck auf die Schleimhaut der Luftröhre ausgeübt wird. Diesem Missstande ist jedoch dadurch leicht abzuhelfen, dass man sich solcher Röhrchen bedient, deren Schild nach oben nur möglichst wenig vorsteht. Andererseits ist es mir nicht unbekannt, dass der Ringknorpel häufig bei Diphtheriekranken durchschnitten worden ist ohne irgend einen Nachtheil. Ich habe ihn auch früher öfter durchschnitten, bin aber aus den erwähnten Gründen davon zurückgekommen und halte diese Operationsmethode nur da angezeigt, wo einer tieferen Eröffnung des Luftweges bedeutende Schwierigkeiten im Wege stehen, was in der Regel nicht der Fall ist, oder wo eine drohende Lebensgefahr eine möglichst schnelle Eröffnung des Luftweges nöthig macht. Da dies durch keine Operation so schnell geschehen kann, als durch die Durchschneidung des Lig. conoideum, diese aber eine zu kleine Eröffnung des Luftweges bietet, so wird die Durchschneidung des Ringknorpels mit Vergrösserung des Einschnittes bis zur Hälfte des Lig. conoideum, eventuell auch mit Einbegriff des ersten Luftröhrenknorpels, immer eine unter Umständen brauchbare Operationsmethode bleiben.

Wenn man den Schnitt zur Eröffnung des Luftweges unmittelbar unter dem Ringknorpel beginnt und von da die obersten Luftröhrenknorpel durchschneidet, so liegt hier der Luftweg zwar nicht so oberflächlich und leicht zugänglich als am Ringknorpel, ist aber meist doch ohne bedeutende Schwierigkeit zu erreichen. Es ist die Schilddrüse, welche hier oft störend in das Operationsfeld hineinragt, die Luftröhre da, wo sie geöffnet werden soll, bedeckt und durch ihren Gefässreichthum zu Blutung Veranlassung gibt. Um sowohl die Schilddrüse aus dem Operationsfelde zu entfernen, als auch die Blutungen

zu vermeiden, haben Müller und Bose eine Operationsmethode gelehrt, welche sich sehr empfiehlt. Sie besteht darin, dass der obere Theil der Schilddrüse mit sammt ihrer Kapsel so weit von der Luftröhre gelöst wird, als es zur Eröffnung der letzteren erforderlich ist. Diese Methode ist ersonnen, um sich möglichst vor der Blutung sicher zu stellen, und dieser Zweck wird erreicht, indem die Gefässe der Schilddrüse innerhalb dieser Kapsel verlaufen. Auf sie, sowie auf die Operation unterhalb der Schilddrüse werde ich bei Erörterung des Technicismus der Operation zurückkommen und will nur hier noch bemerken, dass, wenn die Schilddrüse bei dem hohen Schnitt aus dem Operationsfelde nach unten verdrängt ist, sie mir den Vortheil zu bieten scheint, dass sie dem Röhrchen als Unterlage dient, ihm einen höheren Stützpunkt gewährt, als der untere Winkel des Luftröhreneinschnittes es ist. Freilich muss dann das Röhrchen so beschaffen sein, dass ein Druck seines unteren Endes gegen die vordere Luftröhrenwand nicht zu befürchten ist. Den Blutungen vorzubeugen, das ist der Punkt, worauf in neuerer Zeit besonders die Aufmerksamkeit gerichtet war, und diesen Bestrebungen ist es zu verdanken, dass gegenwärtig die Operation sicherer und schneller gemacht wird, als früher. Damals fiel die Furcht vor der Blutung mit am schwersten in die Wagschale bei der Ortswahl für die Operation. Heutzutage treten andere Rücksichten dabei ebenfalls mehr in den Vordergrund, indem die verbesserte Operationstechnik die Blutungen, wenn auch nicht ganz zu vermeiden, so doch sehr zu vermindern und leichter zu beseitigen gelehrt hat. Man bedient sich zur Blosslegung der Luftröhre mehr stumpfer Instrumente als des Messers, man reisst mehr, als man schneidet, und wenn man sich dabei des Messers bedient, so schneidet man zwischen zwei Pincetten, oder man hängt da, wo es blutet, sogleich die bequemen blutstillenden Pincetten an. Die Köberle'schen blutstillenden Pincetten und ihre Nachbildungen sind bei dieser Operation, wie bei vielen anderen, eine unschätzbare Errungenschaft, indem man mit ihnen einer etwaigen Blutung sogleich Herr wird und wiederholte Unterbindungen und Umstechungen grösstentheils oder ganz unnöthig werden, was bei einer Operation, bei welcher das cito mehr wie bei anderen Operationen Berücksichtigung verdient, oft von grosser Bedeutung ist. Wenn ich jetzt der Bose'schen Methode im Allgemeinen den Vorzug gebe, so bin ich doch nicht der Meinung, dass dieselbe in der Weise den Vorzug verdient, dass die übrigen Methoden dadurch überflüssig werden. Die Beschaffenheit jedes einzelnen Falles verlangt bei der Wahl der Operationsmethode Berücksichtigung. In

allen Fällen, wo die Schilddrüse nicht zu weit hinaufgeht, so dass der Einschnitt unter dem Ringknorpel ohne zu bedeutende Dislocation der Schilddrüse gemacht werden kann, scheint mir die Müller-Bose'sche Methode den Vorzug zu verdienen. In hiesiger Gegend pflegen im Allgemeinen die Schilddrüsen nur von mässiger Grösse zu sein. Kröpfe sind hier im Vergleich mit anderen Orten selten und klein. Es empfiehlt sich darum wohl auch hier eine Methode, welche anderwärts, wo grosse Schilddrüsen heimisch sind, weniger am Platze wäre. Ragt dagegen die Schilddrüse ausnahmsweise hoch auf den Schildknorpel herauf, wie ich es namentlich bei kleinen Kindern einige Male gesehen habe, so dass die Drüse sich über den Schildknorpel hinlagert, so wählt man besser den Schnitt unter der Schilddrüse. Es ist deshalb immer gerathen, durch einen Hautschnitt von ungefähr 4 Cm. das Operationsfeld blosszulegen, um sich über die beste Stelle für das weitere Vordringen Gewissheit zu verschaffen. Der Hautschnitt kann dann nöthigenfalls auf der einen Seite verlängert, auf der anderen zugenäht werden. Die Durchschneidung des Ringknorpels würde für die Fälle vorbehalten bleiben, wo das Leben in Gefahr steht, wenn nicht sofort dem Kinde Luft verschafft wird.

Technicismus des Luftröhrenschnittes.

Zur Operation gehört: Gute Beleuchtung des Operationsfeldes, ein wo möglich schmaler Tisch, worauf das Kind zu liegen kommt, Rollkissen unter Hals und Schultern, so dass der Kopf etwas Weniges hintenüber geneigt ist, Fixirung des Kopfes durch die zu beiden Seiten desselben angelegten Hände eines Gehülfen, Fixirung der Arme und Beine durch Gehülfen oder durch ein um den Körper geschlagenes Betttuch, durch welches jedoch die Respiration nicht beeinträchtigt werden darf, und endlich die sogleich zu nennenden Instrumente, welche selbstverständlich gehörig desinficirt sein müssen, zumal wenn sie früher bei einem Luftröhrenschnitt wegen diphtherischen Croups benutzt worden sind. So kann man zur Noth mit Laienassistenz allein operiren. Viel bequemer und schneller geht es aber, wenn man noch einen oder zwei sachkundige Assistenten zur Seite hat, der eine mit Pincette und Wundhaken bewaffnet, die er später mit dem scharfen Häkchen vertauscht, der andere mit Schwamm und dem anderen Wundhaken. Die Desmarres'schen Augenlidhalter eignen sich ganz gut zum Erweitern der Wunde. Doch muss man, wie gesagt, auch ohne diese Hülfe operiren können. Wenn das Kind gerade auf dem Rücken liegt mit fixirtem Kopf, markire ich mir die Mittellinie des Halses durch ein ganz oberflächliches Ritzen der Haut

mit der Messerspitze, ein Verfahren, welches sich auch bei anderen, z. B. plastischen Operationen mit Vortheil anwenden lässt. Es ist wichtig, dass der Hautschnitt gerade in der Mittellinie des Halses gemacht wird und somit gerade über der Luftröhre. So erreicht man sie auf dem kürzesten Wege und kommt nicht in die Lage, sie seitlich einzuschneiden, was sonst leicht geschehen kann, oder gar neben der Luftröhre vorzudringen. Bei seitlichem Einschnitt der Luftröhre ist das Röhrchen schwerer einzulegen, liegt schief und verursacht Verschiebung der Luftröhre. Endlich werden bei der Operation unterhalb der Schilddrüse die oft zu beiden Seiten vor der Luftröhre verlaufenden Venen dadurch, dass man sich in der Mitte hält, vermieden. Die vorherige Markirung der Mittellinie ist deshalb nothwendig, weil bei dem Bilden der Hautfalte durch zwei Finger des Operateurs und zwei Finger des Assistenten die Mittellinie leicht verrückt wird. Das Einschneiden einer aufgehobenen Hautfalte gewährt aber den Vortheil vor dem Einschneiden ohne dieselbe, dass durch ersteres die ganze Schicht von Haut und Fett bis zwischen jene nur locker mit einander verbundenen häutigen Bindegewebsschichten, zwischen welchen die leichte Verschiebung der Haut des Halses stattfindet, mit einem Schnitt getrennt wird und alsdann die von einem Theile der Fascia colli [1]), einer feinen, durchsichtigen, häutigen Bindegewebsschicht, überzogenen Theile, namentlich die hier verlaufenden Gefässe sichtbar sind, ohne verletzt werden zu können, während sich in der so durchschnittenen äusseren Haut und Fettschicht kaum ein blutendes Gefäss befindet. Um dasselbe zu erreichen, was man bei der Hautfaltenbildung mit einem Schnitt erreicht, sind bei dem Einschneiden ohne Faltenbildung einige Schnitte nöthig, oder man schneidet zu tief und trifft eine Vene unter der zweiten häutigen Bindegewebsschicht. Nur an dem vorderen Theile des Halses ist die leicht in einer Falte aufhebbare Haut, wie oben erwähnt, beschaffen, seitlich hebt man bei der Faltenbildung das Platysma myoides mit empor. Die emporgehobene Hautfalte wird also in der Mittellinie ungefähr 3—4 Cm. je nach dem Alter des Kindes eingeschnitten, so dass bei dem hohen Luftröhrenschnitt der obere Wundwinkel über den Ringknorpel zu liegen kommt, welcher letzterer selbst bei fetten Kindern immer zu fühlen ist. Sollte

1) Ich leiste Verzicht darauf, die Fascien des Halses näher zu bezeichnen als erste, zweite u. s. w., weil selbst die Anatomen in der Benennung der verschiedenen Lagen nicht einig sind. Für den Luftröhrenschnitt ist es nur wichtig, diese eben genannte und jene Fascien zu kennen, welche die Schilddrüse sowohl nach vorne, als nach hinten einschliessen.

sich eine Blutung in den Schnittflächen zeigen, so wird eine Köberle'sche Pincette angehängt.[1]) Der Einschnitt pflegt von selbst etwas zu klaffen und lässt sich leicht weiter auseinanderziehen. Unter der erwähnten, durchsichtigen Bindegewebsschicht folgen nun die Mm. sternohyoidei, welche genau in der Mittellinie getrennt werden

1) Ein Instrument, welches derjenige, der sich mit seinem Gebrauch vertraut gemacht hat, ungern entbehren wird, sowohl bei dem Luftröhrenschnitt, als bei anderen Operationen, wo Blutungen lästig und gefährlich werden können, ist die Köberle'sche Blutstillungspincette. Da ihr Gebrauch noch nicht allgemein ist, so erlaube ich mir hier etwas näher darauf einzugehen. Sie hat die Gestalt einer kleinen leichten Kornzange, ist vorne gefurcht, um fester zu halten, und besitzt zum Feststellen statt des Schiebers unserer Arterienpincetten in der Nähe des Handgriffes auf dem einen Arm ein stecknadelkopfgrosses Loch, an dem anderen Arm einen kleinen Zahn oder Vorsprung, welcher beim Schliessen des Instruments in das Loch sich einlegt und so einen ausserordentlich festen Schluss bedingt. Um ein leichtes Eindringen des Vorsprunges in das Loch des anderen Arms zu ermöglichen, ist der erstere auf der Seite, wo er bei dem Schliessen der Pincette in das Loch einfällt, zu einer schiefen Ebene abgefeilt, so dass er ohne alle Schwierigkeit einklappt. Um die Pincette wieder zu lösen, muss man die Arme in der Gegend des Vorsprunges etwas lüften, und so den Vorsprung oder Zahn herausheben. — Man muss eine grössere Anzahl dieser Pincetten zur Verfügung haben, 2, 3 Dutzend, dann geht man getrost an die blutigsten Operationen. Bei dem Luftröhrenschnitt, wo ein Dutzend solcher Pincetten genügen, hängt man sogleich, wo sich die geringste Blutung zeigt, eine Pincette an und lässt ihren Griff nach aussen umgeschlagen über den Wundrand herabhängen. Wenn so zu jeder Seite des Halses einige Pincetten herabhängen, dienen sie zur Erweiterung der Wundspalte, ersetzen die stumpfen Wundhaken und dienen gleichzeitig zum Hervorheben des Grundes der Wunde. Auch breitere, blutende Flächen lassen sich unschwer zwischen die gefurchten Enden der Pincetten fassen und comprimiren. Für solche Fälle eignet sich besonders die vorn rechtwinklig umgebogene Köberle'sche Pincette. Im Allgemeinen ist ihre Einrichtung dieselbe wie bei der genannten, nur ist sie 2 Cm. unterhalb ihres vorderen Endes rechtwinklig umgebogen, so dass man mit ihr eine 2 Cm. grosse Stelle comprimiren kann. Ein Abfallen der Köberle'schen Pincetten ist deshalb nicht möglich, weil die Federkraft der Pincette so gross ist, dass sie die gefassten Theile nicht eher loslässt, bis sie aufgemacht wird. Köberle hebt als einen weiteren Vorzug seiner Pincette hervor, dass sie die meisten Unterbindungen überflüssig macht, wenn sie nur eine Zeit lang liegen gelassen wird (De l'hémostase définitive par compression excessive. Strasbourg 1877). Man lässt sie daher beim Luftröhrenschnitt so lange hängen, bis das Röhrchen in die Luftröhre eingelegt und das Athmen durch das Röhrchen im Gange ist, wodurch ja die Blutung meist von selbst aufhört. Will man aber, wie es aus Vorsicht wohl räthlich ist, namentlich bei arterieller Blutung unterbinden, oder nach Roser's Rath umstechen, so kann die Köberle'sche Pincette die Schieberpincette ersetzen, wenn auch zur Unterbindung die Schieberpincette den Vorzug verdient, indem die vorn breite, schnell angehängte Köberle'sche in der Regel noch etwas von der Umgebung der blutenden Stelle mitgefasst hat. Es gibt verschiedene Modificationen dieses Instrumentes.

müssen. Das Zusammenstossen ihrer Muskelscheiden, einer dünnen Bindegewebshülle, in der Mittellinie erscheint als ein weisser Strich und dient als Wegweiser. Es folgen nun die etwas Weniges seitlicher von der Mittellinie liegenden Mm. sterno-thyreoidei und nach ihrer Beiseiteschiebung wohl noch einige Fettablagerungen, worauf unten oder wohl auch in der Mitte des Operationsfeldes die Schilddrüse in ihrer Bindegewebskapsel eingeschlossen, oben vom Bindegewebe bedeckt der Ringknorpel folgen. Zwischen beiden ist beim hohen Schnitt die Luftröhre blosszulegen. Die Fettschichten des Halses sind bei verschiedenen Individuen sehr verschieden dick, fehlen wohl auch ganz. Nicht weniger Verschiedenheiten bestehen in Bezug auf Form und Grösse der Schilddrüse. Es gibt wohl kaum ein anderes Organ des menschlichen Körpers, an welchem so erhebliche Verschiedenheiten der Gestalt vorkommen, die denn auch nicht ohne Einfluss auf den Luftröhrenschnitt sind. Um Blutungen zu vermeiden, schneidet man zwischen zwei Pincetten ein, hängt, wo es blutet, sogleich eine Köberle'sche Pincette an und schlägt sie über den Wundrand, wodurch die Wunde erweitert wird. So ist die Blutung rasch gestillt und man verliert keine Zeit mit Unterbinden und Umstechen. Ich will damit nicht sagen, dass die Köberle'sche Pincette die Unterbindung ganz überflüssig macht, obgleich Köberle damit selbst grössere Arterien ohne Unterbindung geschlossen hat. Aber wenn die Beendigung der Operation drängt, kann man die Unterbindung getrost verschieben, bis das Athmen wieder gut von Statten geht. Zum Vordringen in die Tiefe kann man auch das Messer ganz bei Seite legen und sich stumpfer Instrumente bedienen, zweier Hakenpincetten, mit welchen die Gewebe aufgehoben und zwischen welchen sie auseinander gezogen werden, auch zweier stumpfen Schielhaken oder der Roser'schen Haken, mittelst welcher das Gewebe in der Mittellinie auseinander gezogen wird. Die letztere ist durch häufiges Zufühlen mit dem Finger nach der darunter liegenden Luftröhre zu erkennen. Wie bei allen Operationen, so ist auch hier ein Assistent stets bereit, mit einem in kaltes Wasser getauchten Schwamme das Operationsfeld rein zu halten. Die Wundränder lässt man sich durch Desmarres'sche Lidhalter und dergleichen Instrumente zurückhalten, oder wenn man ohne Assistenz operirt, bedient man sich der Bose'schen federnden Sperrhaken oder des Drahtdilatators (Taf. V. VI. [III. IV.] Fig. 5a), wenn einige zu beiden Seiten des Halses herabhängende Köberle'sche Pincetten zur Erweiterung der Wunde nicht genügen. Nun ist es immer noch Zeit, wenn man die Bose'sche Operation nicht machen will, eine andere

zu wählen. Wählt man den Luftröhrenschnitt unterhalb der Schilddrüse, so dringt man auf die angegebene Weise mit stumpfen Instrumenten oder mit Schnitten zwischen zwei Pincetten allmählich tiefer, bis die Luftröhre frei zu Tage gelegt ist. Wählt man den Ringknorpel und etwa noch den obersten Luftröhrenring, so ist die Schilddrüse, im Fall sie ins Operationsfeld ragt, herabzudrängen, was am besten nach Bose'scher Vorschrift geschieht, bis der Ringknorpel und der oberste Luftröhrenknorpel blossliegen. Bleibt man aber dabei, die Bose'sche Operation auszuführen, so ist, wenn man so weit gekommen ist, oft nur ein kleiner oberster Theil der Luftröhre oberhalb der Schilddrüse fühlbar. Es zeigt sich der Isthmus der Drüse selbst zuweilen mitten im Operationsfelde, wohl auch noch mit einem Pyramidalfortsatz versehen. Die Bose'sche Operationsmethode (Archiv für Chir. Bd. 14) besteht nun darin, dass man auf dem freigelegten Ringknorpel einen 5 Mm. langen Querschnitt macht, mit der Hakenpincette den unteren Wundrand dieses die Fascie trennenden Querschnittes aufhebt, mit der Hohlsonde unter der zwischen Schilddrüse und Luftröhre verlaufenden Fascie vordringt, sie von der Luftröhre löst und mit sammt dem Isthmus nach unten drängt. Der von Roser angegebene platte, stumpfe Haken, dessen Stiel eine Hohlsonde ist, eignet sich sehr gut zu diesem Lösen und Aufheben des Isthmus mit seiner Fascie. M. Müller in Cöln empfiehlt ein ähnliches Verfahren (Archiv für Chir. Bd. 13). Das Wesentliche der Methode beider Autoren ist, dass die von einer vorderen und hinteren Fascie eingeschlossene Schilddrüse und die zu ihr gehenden Gefässe unverletzt bleiben. Ist so die Schilddrüse von der Luftröhre gelöst und mit einem stumpfen Haken gehalten, so liegt letztere frei zu Tage und kann nun eingeschnitten werden. Sollte jedoch noch irgendwo sich eine Blutung zeigen, so wird zuvor noch eine Köberle'sche Pincette angehängt, die sich auf und ab bewegende Luftröhre dann mittelst zweier kleiner eingehakter Häkchen fixirt und zwischen denselben in der Mittellinie eingeschnitten. Auf die Grösse des Luftröhreneinschnittes werde ich bei dem Röhrchen zurückkommen, denn durch die Dicke desselben ist er bedingt. Die kleinen scharfen Häkchen, welche Dieffenbach zum Fassen der Conjunctiva bei der Schieloperation benutzte, eignen sich sehr gut zum Fixiren der Luftröhre. Eins derselben hält der Operateur in der linken Hand, das andere der Assistent. Unangenehme Erfahrungen haben mich gelehrt, dass das Häkchen in der Hand eines Laien nachtheilige Folgen haben kann. Der Laie ist in der Aufregung leicht geneigt, mit dem Häkchen zu stark nach vorn anzuziehen, namentlich bei tief liegender

Luftröhre, wodurch diese einen Winkel bekommt, welcher dem Kinde das Athmen erschwert oder unmöglich macht; auch könnte die hintere Luftröhrenwand durch unruhiges Halten des Häkchens in Gefahr gerathen, mit der Messerspitze in Berührung zu kommen. Das schlechtere Athmen des Kindes, nachdem die Luftröhre durch scharfe Haken fixirt und etwas vorgezogen ist, ist auch der Grund, warum man den oder die scharfen Haken erst dann einlegen soll, wenn die weissen Knorpelringe frei zu Tage liegen, also unmittelbar vor dem Einschneiden der Luftröhre. Uebrigens lässt sich das Fixiren der Luftröhre mittelst der Häkchen recht gut ausführen, ohne dass sie vorgezogen wird, wenn man dieselben nicht weit von einander einhakt und nur einen geringen seitlichen Zug anwendet. Die zwei in gleicher Entfernung von der Mittellinie eingehakten Häkchen erleichtern aber nicht nur das Einschneiden genau in der Mittellinie, sondern machen es auch leicht, durch sanftes seitliches Anziehen sogleich nach gemachtem Einschnitt die Wunde klaffend zu erhalten und so das Athmen herzustellen. Die Häkchen bleiben an ihrem Platze, bis das Röhrchen oder der Dilatator eingelegt ist. Operirt man ohne ärztliche Assistenz, so wird die Luftröhre beim Einschneiden nur mit einem Häkchen fixirt, man bringt alsdann den Dilatator in die Wunde. Auch hier darf der Haken nicht eher entfernt werden, bis der Dilatator eingeführt ist, oder wenn man den Dilatator für entbehrlich hält, bis das Röhrchen in der Luftröhre liegt, weil durch das Loslassen der Luftröhre der Einschnitt derselben sich dem Auge des Operateurs entziehen kann, und wenn dann, während das Kind vergebens nach Luft schnappt, der Versuch gemacht würde, das Röhrchen auf gut Glück einzuführen, in der Hoffnung, die Luftröhrenwunde zu treffen, es wohl höchst wahrscheinlich, statt in die Luftröhre den Weg zu finden, in das lockere Zellgewebe vor oder neben derselben gerathen würde, denn die Oeffnung der elastischen Luftröhre schliesst sich sogleich wieder, wenn ihre Ränder nicht klaffend erhalten werden. Ganz ebenso wird die blossgelegte Luftröhre bei der Operation unterhalb des Isthmus der Schilddrüse eröffnet. Desgleichen da, wo man sich entschliesst, den Isthmus nach doppelter Unterbindung zu durchschneiden. Dieser letztere Fall kann eintreten, wenn bei kurzem Halse die Schilddrüse hoch hinaufragt und man somit nur schwer von oben an die Luftröhre gelangen kann, unterhalb einer grossen Schilddrüse aber bei tiefliegender Luftröhre so zahlreiche Gefässe vorhanden sind, dass hier das Vordringen grössere Schwierigkeiten haben würde, als die Durchschneidung und Unterbindung des Isthmus; und endlich wird dasselbe Verfahren seine

Anwendung bei der Durchschneidung des Ringknorpels finden, wenn man dieser Operation als der schnellsten und leichtesten den Vorzug gibt. Zum Einschnitt der Luftröhre bedient man sich zweckmässig eines zweischneidigen, kleinen Messers, welches man mitten in den blossgelegten Theil der Luftröhre vorsichtig einsticht und die Oeffnung nach unten und nach oben erweitert. Es ist dies dasselbe und das einzige Messer, welches bei der ganzen Operation gebraucht wird.

Bevor man das Röhrchen einlegt, thut man gut, etwas zu warten, während die Luftröhrenwunde klaffend erhalten wird, bis das Kind Schleim und Faserstoffhäute ausgehustet und sich durch einige tiefe, zuweilen von langen Zwischenzeiten unterbrochene Athemzüge etwas erholt hat. Man kann diese Zeit benutzen, um sich einen Einblick in die Luftröhre zu verschaffen und sich die Entfernung der Luftröhrenwunde von der äusseren Hautwunde, mit anderen Worten, die Tiefe der Wunde und die Weite des Lichtes der Luftröhre zu merken, oder besser zu messen (s. weiter unten), weil hiervon die zweckmässige Gestalt des Röhrchens abhängig ist. Vorher aber, und zwar sowie der Einschnitt gemacht ist und klaffend erhalten wird, bringt man das Kind in eine bequemere Lage, indem man dem zurückgebeugten Kopfe die normale Lage gibt; dadurch wird das Licht der Luftröhre etwas geräumiger und das Aushusten von Pseudomembranen und Schleim erleichtert. Aber auch um das zweckmässige Röhrchen auszuwählen, ist die Geradestellung des Kopfes von Einfluss, indem dadurch die Wunde der Luftröhre tiefer zu liegen kommt. Eines Umstandes, welcher beim Einlegen des Röhrchens vorgekommen sein soll, sei hier noch Erwähnung gethan. Es soll sich ereignet haben, dass da, wo der Einschnitt in die Luftröhre gemacht worden ist, sich eine pseudomembranöse Auskleidung auf der Schleimhaut befunden hat und diese, statt durchschnitten worden zu sein, vor der Klinge zurückgewichen ist, während sie tiefer noch an der Luftröhre festgesessen hat. Das eingeführte Röhrchen kam so zwischen Pseudomembran und Luftröhrenwand, gleichsam in eine Tasche zu liegen, konnte dem Athmen nichts nützen und versperrte nur den Platz in der Luftröhre, wo noch etwa Luft vom Munde aus hätte hingelangen können. Wenn dieses Ereigniss nicht auf Täuschung beruht, dass man das Röhrchen neben die Luftröhre gesteckt hat, so möchte ich zu erwägen geben, dass die Erscheinungen, welche im Augenblicke der Eröffnung der Luftröhre eintreten, so charakteristisch in die Ohren und Augen fallend sind, die pfeifend eindringende Luft, das Ausgeworfenwerden von Schleim, dass ihr Nichtvorhandensein sogleich darauf hindeutet, dass eine freie Verbindung zwischen Hals-

wunde und Lunge nicht vorhanden ist. Unter solchen Umständen wird man vom Einlegen des Röhrchens abstehen und, wenn man keine zurückgedrängte Pseudomembran zu sehen und herauszuziehen im Stande ist, mit einem elastischen Katheter sich die Ueberzeugung zu verschaffen suchen, ob die Wunde mit den tieferen Theilen der Luftröhre in freier Verbindung steht. Diese Untersuchung würde wohl schon hinreichen, das Hinderniss zu zerstören und der Luft denselben Weg zu bahnen, welchen der Katheter genommen hat. Die Möglichkeit dieses Vorkommnisses könnte nur in dem Falle unbemerkt bleiben, wenn man noch bei einem bereits athemlosen Kinde einen Versuch der Lebensrettung durch die Operation unternimmt und das Röhrchen möglichst rasch einlegt, um Wiederbelebungsversuche zu machen; und deshalb sei ihrer hier Erwähnung gethan. Bei der Operation, statt auf die Luftröhre einzuschneiden, neben dieselbe zu kommen und sich da immer tiefer zu verirren, das Röhrchen statt in die Luftröhre in das Bindegewebe neben derselben einzuschieben, beim Einschneiden der Luftröhre auch die hintere Wand derselben, ja selbst die Speiseröhre mit einzuschneiden und das Röhrchen durch die beiden Löcher der Luftröhre in das Bindegewebe zwischen Luftröhre und Speiseröhre oder in die letztere einzuschieben, Alles das findet sich als vorgekommen berichtet; ich will aber darauf nicht näher eingehen. Wer einen solchen Fehler begeht, etwa wenn ihm die Operation eine neue ist und die Angst, das Leben des Kindes unter seinen Händen erlöschen zu sehen, ihm die zu dem Luftröhrenschnitt nöthige Ruhe und Kaltblütigkeit raubt, der wird nur zu gut einsehen, dass er gefehlt hat und wie er den Fehler hätte vermeiden können; er mag sich mit dem Ausspruche Schönlein's trösten, dass wir alle fehlen und der gute Arzt sich von dem schlechten nur dadurch unterscheidet, dass bei dem guten das Fehlen die Ausnahme ist, bei dem schlechten die Regel.

Dass das einzulegende Röhrchen vollkommen rein sein muss, bedarf heutzutage kaum mehr der Erwähnung, wo Reinlichkeit dem Chirurgen in erster Linie geboten ist. Ist es früher gebraucht worden, so muss es gehörig ausgekocht sein, um die Wunde nicht anzustecken.

Aufhören des Athmens und Blutung, das sind die Klippen, welche bei dieser Operation am meisten Gefahr bringen. Während die eine zur möglichst schnellen Eröffnung der Luftröhre drängt, erfordert die andere eine sorgfältige Blutstillung vor Eröffnung der Luftröhre. Ich werde die fatale Lage nicht vergessen, in der ich

mich öfter zwischen beiden Gefahren befand, zumal wenn ich, wie das oft der Fall war, im letzten Stadium der Krankheit operiren musste, zu einer Zeit, wo die Methode, sich mit stumpfen Instrumenten den Weg zur Luftröhre zu bahnen, noch nicht bekannt war, sondern das Messer allein zur Blosslegung der Luftröhre benutzt wurde, wo es keine Köberle'schen Pincetten gab, sondern Unterbindung und Umstechung noch die besten, obgleich manchmal recht zeitraubenden Mittel waren, um der Blutung Herr zu werden. Da blieb in weit vorgeschrittenen Fällen nur die Wahl, trotz noch vorhandener Blutung die Operation rasch zu beendigen, wenn auch dabei etwas Blut durch die Wunde eindrang, oder die Blutung erst zu stillen auf die Gefahr hin, das Kind unter den Händen ersticken zu sehen. Ich hielt das Erstere bei geringen venösen Blutungen für das weniger Gefährliche und hatte zum öfteren Gelegenheit, zu sehen, dass die Blutung stand, sowie das Röhrchen nur kurze Zeit lag und das Athmen wieder frei von Statten ging. Das eingedrungene Blut hatte Husten bewirkt und wurde schaumig wieder ausgeworfen, und bald waren die Blutspuren im Auswurfe verschwunden. Eine mässige Blutung war als solche nach damaligen therapeutischen Ansichten nicht zu fürchten; ich hatte vor dem Auftreten der Diphtherie zur Zeit meiner ersten Operationen von 1851 bis 1854 kaum Gelegenheit, einem Kinde den Luftröhrenschnitt zu machen, an dessen Hals nicht Blutegel gesessen hätten, weil Blutentziehungen zu jener Zeit bei häutiger Bräune als eins der wichtigsten Mittel der Behandlung angesehen wurden. Es schien daher damals auch ein mässiger Blutverlust bei der Operation nicht zu fürchten, sondern nur das Eindringen des Blutes in die Luftwege. Wenn das Blut sogleich wieder ausgehustet wurde, so pflegte es nicht zu schaden. Ich sollte jedoch bald belehrt werden, dass das Eindringen von Blut nicht immer so verläuft, dass es vielmehr das Kind in grosse Erstickungsgefahr versetzen und selbst seinen Tod veranlassen kann. — Heutzutage haben sich die Verhältnisse sehr geändert. Man operirt im Allgemeinen früher, durch Vordringen mittelst stumpfer Instrumente kommt man unblutig und schneller dazu, die Luftröhre blosszulegen, als wenn man genöthigt ist, Zeit mit Unterbinden oder Umstechen zu verlieren; tritt dennoch eine Blutung ein, so ist sie mittelst Köberle'scher Pincetten augenblicklich gestillt, was bei diphtherischem Croup auch der Krankheit wegen geboten ist, weil sie stärkende und keine schwächende Mittel verlangt. Die Operation ist somit schneller beendigt und eine etwaige Blutung leicht gestillt; ich halte es daher für eine gute Regel, *nicht eher die Luftröhre einzuschneiden, bis sie*

frei zu Tage liegt und alle Blutung gestillt ist. Wenn auch die Erfahrung lehrt, dass bei gesunden Luftwegen Nichtchloroformirter eine geringe Quantität Blut, welche in die Luftröhre gekommen ist, meist alsbald wieder ausgehustet wird, ohne nachtheilige Folgen zu haben, so darf man nicht aus dem Auge verlieren, dass die Verhältnisse bei Bluteintritt in die Lungen nach dem Luftröhrenschnitte wegen häutiger Bräune andere sind. Bei chloroformirten Kranken ist der Bluteintritt in die Luftwege immer gefährlich, weil durch die Gefühllosigkeit der Reiz, welchen das eingedrungene Blut auf die Schleimhaut macht, nicht empfunden wird und daher kein Husten erfolgt, welcher dasselbe wieder auswirft; die Gefahr wird aber noch gesteigert bei einem Kinde, welches bereits in grosser Athemnoth sich befindet.

Ich sagte oben, dass nach Eröffnung der Luftröhre und Offenhalten des Einschnittes mittelst der noch immer an ihrem Platze gelassenen beiden Häkchen, oder mittelst des Dilatators, gewöhnlich Husten mit Auswurf durch die Wunde und tiefe, langsame, wohl auch aussetzende Inspirationen erfolgen, wenn nämlich der Luftweg unterhalb des Einschnittes frei ist, in welchem Falle dann das Röhrchen eingelegt wird. Hierzu geschieht die Erweiterung des Luftröhreneinschnittes am leichtesten durch die zu beiden Seiten eingehakten Häkchen, weil diese die Wunde ganz frei lassen, während der Dilatator etwas Raum in der Wunde wegnimmt und somit eher dem Röhrchen im Wege stehen kann. — Aber es ist nicht immer der Fall, dass mit dem gemachten und klaffend erhaltenen Einschnitt das Athmen frei von Statten geht. Nicht selten bleibt dasselbe durch Schleim und Pseudomembranen unterhalb des Einschnittes verhindert. Man wartet dann, bevor man das Röhrchen einführt, einen oder mehrere Hustenanfälle ab, wodurch das Hinderniss oft ausgeworfen wird. Kommt es nicht von selbst dazu, so veranlasst man Husten durch Einführen eines Gummikatheters in die Luftröhre oder Einträufeln einiger Tropfen Wassers, bis Schleim und Membranen ausgehustet sind und der Athem frei wird. Wird eine Pseudomembran nur beim Husten in der Wunde sichtbar und zieht sie sich zurück, sobald der Husten aufhört, so sucht man sie mit der Pincette abzufassen und auszuziehen. Wenn man die Luftröhre nicht eher einschneidet, bis jede etwa vorhandene Blutung gestillt ist, so wird man nicht leicht Gefahr laufen, dass Blut in die Luftröhre kommt; sollte dies jedoch durch irgend einen unglücklichen Zufall geschehen sein, so muss dasselbe, wenn es nicht ausgehustet wird, sondern zu einem Athemhinderniss Veranlassung gibt, bevor es coagulirt ist, also sobald wie möglich, mit dem eingeführten Gummikatheter ausgezogen

werden. Roux setzte dazu den Mund auf die Wunde, später aspirirte er mittelst des Katheters; Hueter, welcher das Aspirationsverfahren sehr empfiehlt, räth ebenfalls das Ausziehen mit dem Munde mittelst des Katheters vorzunehmen und hat es in einigen Fällen mit gutem Erfolge ausgeführt (Handbuch der Chirurgie von v. Pitha und Billroth, Tracheotomie und Laryngotomie). Ein Gummiballon verrichtet die Aspiration, ohne den Operateur der Gefahr einer diphtherischen Ansteckung auszusetzen. Ein hierzu geeignetes Instrument kann man ja immer bei der Hand haben, zumal da die Aspiration auch zur Herausbeförderung von Schleim und Pseudomembranen, und endlich auch beim Lungenödem (Hueter) mit Vortheil angewendet wird. Gelingt es trotz wiederholter Bemühungen nicht, ein freies Athmen zu erzielen, und steht zu befürchten, dass unterhalb des Einschnittes Pseudomembranen vorhanden sind, welche möglicherweise, wenn sie sich lösen und herausgehustet werden, das Röhrchen verstopfen könnten, oder wird das Röhrchen, wie es in seltenen Fällen vorkommt, nicht vertragen, kurzum, hat man Ursache, das Einlegen des Röhrchens nicht vorzunehmen, so leistet ein dem Draht-Augenlidhalter nachgebildeter Drahtdilatator (Taf. V. VI. [III. IV.] Fig. 5a) gute Dienste.

Ist das Röhrchen eingelegt, so muss Sorge getragen werden, dass die Wunde von diphtherischer Ansteckung verschont bleibe. In früheren Jahren, als die Diphtherie hier kaum dem Namen nach bekannt war, weil sie hier nicht vorkam, habe ich das Röhrchen unmittelbar auf die Wunde angebracht und bei dieser offenen Wundbehandlung so günstige Resultate gehabt, wie später nicht wieder; höchstens wurde, wenn die Wunde gegen den Druck des Röhrchens empfindlich wurde, ein Ceratläppchen zwischen beide gelegt. Seit dem Auftreten der Diphtherie habe ich die verschiedensten Mittel angewendet, um die Wunde vor der Ansteckung zu schützen, aber noch kenne ich kein Mittel, um diesen Zweck mit Sicherheit zu erreichen. Unter Carbolölläppchen und den übrigen gebräuchlichen desinficirenden Mitteln habe ich die Wunde diphtherisch werden sehen. Trousseau kauterisirte die Wunde in dieser Absicht mit Höllenstein. Man wird jedoch ebenso wenig dadurch die Diphtherie von der Wunde abhalten können, als durch Kauterisation des Schlundes die Wiederkehr der Diphtherie an der kauterisirten Stelle verhütet wird. In der Langenbeck'schen Klinik wird die Wunde mit einer dünnen Lage Eisenchloridwatte bedeckt, wodurch ein Schorf entsteht, welcher das Ergriffenwerden der Wunde von Diphtherie wenigstens für die ersten Tage verhütet. Müller in Cöln empfiehlt

die diphtherisch gewordenen Wundränder stündlich mit einer Kali oxymur.-Lösung zu bepinseln und mit einer diese Lösung enthaltenden Salbe zu bedecken. Görges empfiehlt das Bestreichen mit Jodoformcollodium 1:9. Es scheint dieses Mittel besser wie andere zu schützen. Auch das Bestreuen der Wunde mit Jodoform hat gute Dienste gethan.

Trousseau hat schon nachdrücklich empfohlen, dass die Oeffnung des Röhrchens durch ein leinenes dünnes Halstuch bedeckt werde, das Kind warme und feuchte Luft einathme und der Schleim nicht so leicht im Röhrchen antrockne. Ein Stück Gaze oder ein Schwamm eignet sich nicht weniger gut dazu.

Es sei hier noch erwähnt, dass man manche andere Methoden, die Luftröhre zu eröffnen, empfohlen und in Ausführung gebracht hat. So hat man z. B. die Luftröhre auf galvanokaustischem Wege eröffnet, mit glühendem Messer, ein Verfahren, welches neuerdings in Frankreich wieder sehr gelobt wird. Oder man hat sie angestochen mit sogenannten Bronchiotomen, troicart-ähnlichen oder zangenförmigen, schneidenden Instrumenten, welche gleichzeitig zur Erweiterung der Wunde dienen u. s. w. Ich habe mich schon früher einmal gegen das Bronchiotom ausgesprochen (Wiener med. Wochenschrift. Nr. 28 und 29. 1858), und obgleich ich gern zugebe, dass man auf verschiedene Art zum Ziele kommen kann, so scheinen mir doch bei häutiger Bräune und diphtherischem Croup unbedingt Messer, Pincetten und stumpfe Werkzeuge zum Blosslegen und Eröffnen der Luftröhre vor allen anderen Methoden den Vorzug zu verdienen. Nur in Ausnahmefällen, im letzten Stadium der Asphyxie, möchten troicart-artige Instrumente unter Umständen von Vortheil sein.

Hört das Athmen während der Operation auf, so ist eine möglichst schnelle Beendigung derselben geboten. Tritt auch dann die Respiration nicht ein, oder hört sie nach Eröffnung der Luftröhre auf, so muss man sich vor Allem mittels des Katheters darüber Sicherheit verschaffen, dass das Licht der Luftröhre für die Luft zugänglich ist. Die Asphyxie kann bedingt sein durch Pseudomembranen, Erschöpfung, Kohlensäureintoxication, Ohnmacht, Einwirkung des Chloroforms oder endlich, was zwar bei einer regelrecht ausgeführten Operation nicht leicht vorkommen wird, aber doch einmal dem Besten passiren kann, durch Eindringen von Blut in die Bronchien oder gar durch Blutverlust. Es sind alsdann ungesäumt die geeigneten Belebungsmittel in Anwendung zu bringen. Wenn die Asphyxie dadurch entstanden ist, dass Pseudomembranen beim Ein-

führen des Röhrchens hinabgedrückt oder heraufgehustet worden sind und sich vor die untere Oeffnung gelagert, so wird die Entfernung des Röhrchens nothwendig, um das Herausschaffen derselben durch Husten leichter zu bewerkstelligen. Sind es Pseudomembranen der Luftröhre, welche zum Theil noch festsitzen, so erweist sich das Eingehen mit dem Katheter und das Aspiriren oft von Vortheil. Auch zangenartige Instrumente, wie sie Lüer und Andere angegeben haben, können dazu dienen. Desgleichen neue Jaques patentee winged catheters (die alten sind brüchig wie alle ältere Gummiwaare) oder Holt's selfretaining catheter, wie die Amerikaner dasselbe Instrument nennen. Auf einen dünnen Draht gezogen und so gestreckt eingeführt, werden nach Entfernung des Drahtes durch drehende Bewegungen desselben in der Luftröhre die Pseudomembranen gelöst, gerathen in die grossen unteren Oeffnungen des Katheters mit oder auch ohne Aspiration und werden so ausgezogen. Bei einer Nachblutung führt das Anlegen Köberle'scher Pincetten am schnellsten zur Blutstillung. Hat man diese oder eine andere blutstillende Pincette nicht zur Hand (sie sollten jedoch in keinem Besteck für den Luftröhrenschnitt fehlen), so kann man das Eindringen und Eingeschlürftwerden von Blut in die Luftröhre durch das Einführen eines dicken, die Luftröhrenwunde ausfüllenden Röhrchens, eventuell eines mit Gummi umgebenen Röhrchens zu verhüten suchen, welches man etwas vorstehen lässt, damit kein Blut durch dasselbe eindringen kann, worauf man die Blutung zu stillen sucht. Ist das Athmen durch eingedrungenes Blut verursacht, so muss dies dadurch herausgeschafft werden, dass man Husten veranlasst, oder durch die Aspiration. Ist das Aufhören des Athmens durch Erschöpfung, Ohnmacht oder Chloroform bedingt, so können, so lange noch Empfindlichkeit der Luftröhre vorhanden ist, einige Tropfen Wasser in dieselbe gebracht von Nutzen sein, ebenso das Einführen eines elastischen Katheters oder einer Feder in die Luftröhre, um zum Husten zu reizen, worauf das Athmen meist wieder in Gang kommt. Auch Bespritzen des Gesichts und der Brust mit kaltem Wasser, Erschütterung des Herzens durch Stösse gegen die Herzgegend können belebend wirken, vor Allem aber ist die künstliche Respiration bei aufhörendem Athem anzuwenden. Das zu diesem Zwecke gebräuchliche Verfahren bezweckt blos das Ausathmen, während der Elasticität der Rippen und dem Zwerchfell das Einathmen überlassen bleibt, und zwar durch abwechselndes Drücken mit beiden flach aufgelegten Händen auf den Thorax und plötzliches Wiederentfernen derselben, oder durch Druck der Faust auf die Magengrube, um das Zwerchfell

hinaufzudrücken, und plötzliches Nachlassen des Druckes (Burow). Indem sich der Thorax dann plötzlich wieder ausdehnt, dringt Luft ein. Dieser letztere Zweck wird noch besser erreicht, wenn man zum Einathmen den Thorax wirklich ausdehnt, wie es bei dem normalen Athmen geschieht, und zwar, indem man im Rhythmus der Athembewegungen die Arme des Patienten über dessen Kopf erhebt, wodurch der Thorax erweitert wird, und dann die Arme wieder herabführt und einen seitlichen Druck auf den Thorax ausübt (Sylvester). Oder endlich durch das Verfahren von Schüller (Deutsche Chirurgie von Billroth und Lücke; Tracheotomie). Schüller greift mit beiden Händen unter den Rippenrand und erhebt denselben nach vorn und oben, dann drückt er die Rippen weiter nach innen zu, beides in dem Rhythmus des Athmens. Um die Bauchdecken zu erschlaffen, werden die Beine gegen den Leib angezogen gehalten. Durch den Schüller'schen Handgriff wird der untere Theil des Thorax erweitert, sowohl durch die Ausdehnung der Rippen, als indem dadurch gleichzeitig das Zwerchfell in seinem mittleren Theile herabgezogen wird. Dieses Verfahren scheint sich deshalb namentlich zu empfehlen, weil es auf den unteren Theil der Lungen einwirkt und es gerade dieser umfangreichste Theil derselben ist, welcher dem Athemgeschäft vorzüglich vorsteht. — Wenn man einen Inductionsapparat zur Hand hat, so kann ferner die Bethätigung der Respiration dadurch gefördert werden, dass ein Pol an der Seite des Halses, der andere in die Gegend des Zwerchfelles aufgesetzt wird, beide mit nassen Schwämmen versehen. Sehr wichtig ist, dass man mit der künstlichen Respiration nicht zu früh nachlässt und die Rettungsversuche aufgibt. Nicht etwa nur 10 oder 20 Minuten lang verdienen sie angewendet zu werden, sondern stundenlang, unverdrossen. Es gibt Fälle, wo erst nach mehrstündigen, ununterbrochen fortgesetzten Bemühungen das Leben gerettet wurde. Nussbaum erzählt einen solchen Fall, wo nach Ovariotomie durch Blutverlust und Chloroform Scheintod eingetreten ist (also Ursachen, welche bei dem Luftröhrenschnitt dieselbe Folge haben können), welcher erst nach 3stündiger Arbeit glücklich beseitigt wurde (Leidfaden zur antiseptischen Wundbehandlung. 1879). Die Errettung aus einem noch länger bestandenen Scheintod erzählt Szeparowicz. Ein 43jähriger Mann mit Laryngostenose war scheinbar erstickt. Nach vorgenommenem Luftröhrenschnitt wurden während 7 Stunden künstliche Respiration und Uebergiessungen vorgenommen, aber immer verfiel Patient wieder in den Zustand des Scheintodes, sobald mit der künstlichen Respiration nachgelassen wurde: Stillstehen des

Pulses und Aufhören des Athems, Verwenden der Augen nach oben, Bewusstlosigkeit. Mit Rücksichtsnahme auf die wahrscheinlich vorhandene venöse Stauung im Gehirn setzte Szeparowicz 20 Blutegel hinter die Ohren. Der Erfolg war ein glänzender: sämmtliche Lebensfunctionen waren mit dem Abfallen der Blutegel wiedergekehrt (Wiener med. Wochenschrift. Nr. 21. 1880). Auch Schüller führt (l. c.) einen Fall von Lungenödem an, wo nach der Cricotracheotomie und künstlicher Respiration, wodurch das Wasser aus den Luftwegen entfernt wurde, nach etwa 4 Stunden der Patient wieder zu sich kam.

Anders verhält es sich, wenn unter convulsivischen Bewegungen Athem und Herzschlag aufhören und das Kind plötzlich erstickt. Man wird zwar auch dann nicht unterlassen dürfen, Rettungsversuche zu machen, aber es wird in solchen Fällen fast immer umsonst sein. Der Tod tritt dann rasch ein, und wenn sich wohl auch unter der künstlichen Respiration noch eine schwache Athembewegung bemerkbar macht, so habe ich doch noch kein Kind, bei welchem unter diesen Umständen die convulsivischen Bewegungen eingetreten sind, davonkommen sehen.

Zur Unterstützung der künstlichen Respiration wird das Einblasen von Luft mittelst des Katheters nicht selten angewendet. Man riskirt, nach dem Luftröhrenschnitt zwar nicht Luft in den Magen statt in die Lunge zu bringen, muss aber immer sehr auf der Hut sein, um nicht mehr zu schaden, als zu nützen. Es ist eben ein grosser Unterschied zwischen Lufteinblasen und natürlichem Athmen. Hier ein sanftes Nachdringen der Luft in die sich durch die Ausdehnung des Brustkorbes erweiterten, elastischen, dünnwandigen Alveolen, um den Ausgleich der in der Lunge enthaltenen, etwas verdünnten Luft mit der äusseren Luft herzustellen, dort ein Aufblähen der Alveolen vermittelst der durch das Einblasen comprimirten Luft, ohne dass durch Erweiterung des Brustkorbes ihre Ausdehnung eine Unterstützung findet. Wenn der Brustkorb dabei ausgedehnt wird, so geschieht es von der Lunge aus, also indirect durch Aufblähung der Alveolen. Ist es da zu verwundern, dass das zarte Lungengewebe verletzt und Emphysem erzeugt wird. Wo es sich aber, wie hier, um Croupkinder handelt, da ist ferner zu befürchten, dass mit dem Lufteinblasen Schleim und eventuell Pseudomembranen in die kleineren Bronchien eingetrieben werden, woraus sie schwer wieder herauskommen können (vergl. Billroth's Experimente in der Wiener med. Wochenschrift. Nr. 3. 1878).

Eine Störung des Athmens durch Schleim und Pseudomembranen in den Bronchien kommt auch zuweilen unmittelbar nach gemachtem

Luftröhrenschnitt vor, obgleich viel häufiger in einem späteren Stadium der Krankheit. Hiergegen ist nur von der Aspiration etwas zu erwarten, und sie leistet hier Grosses. Da die Verstopfung der Bronchien am häufigsten in einem späteren Stadium der Krankheit vorkommt, so werde ich in der Nachbehandlung auf die Aspiration zurückkommen.

Wird man zu einer Zeit zu einem Kinde gerufen, bei welchem der Erstickungstod jeden Augenblick einzutreten droht, so dass man darauf gefasst sein muss, dass es einem unter den Händen bleibt, dann handelt es sich weniger um die beste, als um die schnellste Methode, dem Kinde Luft zu verschaffen. Unter diesen Umständen halte ich das nachfolgende Verfahren für das zweckmässigste. Man halte sich nicht auf mit Ausziehen des Kindes, mache die Vorbereitungen zur Operation so kurz wie nur irgend möglich und suche dabei namentlich zu vermeiden, dass das Kind viel Bewegungen macht, und aus seinem Halbschlafe erwachend, sich widersetzt und zu schreien versucht. Ich habe zwei- oder dreimal gesehen, dass ein asphyktisches, bewusstlos daliegendes Kind durch das Herausnehmen aus dem Bette, Entkleiden, Niederlegen auf den Operationstisch, mit dem Halse auf eine kleine Rolle, aus seiner Kohlensäurebetäubung erwacht ist, einige heftige Bewegungen gemacht hat und bald nach diesen geringen Anstrengungen zu athmen aufgehört hat, noch bevor, oder alsbald nachdem ein unblutiger Hautschnitt gemacht war. Es gehört dann eben nur ein kleiner Anstoss dazu, um den Verbrauch seiner letzten Lebenskräfte herbeizuführen. Besonders gefährlich ist in einem solchen Zustande das Rückwärtsbeugen des Kopfes auf dem Rollkissen, um Kehlkopf und Luftröhre besser vortreten zu lassen. Jede Verlängerung des elastischen Luftweges, wie sie bei dem Rückwärtsbeugen des Kopfes stattfindet, geschieht auf Unkosten seines Lichtes. Ist letzteres nun fast vollständig durch Pseudomembranen ausgefüllt, so kann die vorgenommene Streckung des Luftweges gerade hinreichen, die kleine, noch vorhandene Oeffnung ganz zu verlegen, zumal wenn dabei nicht der Kopf allein zurückgebeugt wird, sondern auch der Hals, so dass hier die vordere Seite der Wirbelsäule vortritt. Möglich auch, dass durch die Ausdehnung Pseudomembranen sich lockern und zur Verlegung des Lichtes des Luftweges beitragen. Es ist zwar eine bekannte Thatsache, dass bei Athemnoth während des Einathmens der Kopf gern etwas zurückgebeugt wird, und diese Bewegung ist ja ohne Zweifel darauf begründet, dass dadurch der Zutritt der Luft in die Lunge begünstigt wird; es scheint aber, dass diese Bewegung und Lagerung

nur dann das Athmen begünstigt, wenn sie bis zu einem gewissen mässigen Grad stattfindet, während eine stärkere Rückwärtsbeugung ungünstig einwirkt.

Um den Luftweg möglichst schnell zu eröffnen, thut man, wie bereits erwähnt, am besten, das Ligam. conoideum und den Ringknorpel zu durchschneiden, weil hier der Luftweg am oberflächlichsten liegt und hier eine Blutung am ersten zu vermeiden ist. Der Hautschnitt pflegt bei aufgehobener Hautfalte meist blutlos zu sein; um den Ringknorpel und das Ligam. conoideum zu erreichen, bedarf es gelegentlich eines Herabdrängens der Schilddrüse, was am sichersten nach Bose's Methode geschieht. Wo es bluten sollte, werden sogleich Köberle'sche Zangen angehängt und über den Wundrand nach aussen umgeschlagen, und nach vorhergehender seitlicher Einlegung kleiner scharfer Häkchen Ringknorpel und Ligam. conoideum eingeschnitten und die Wunde auseinandergezogen. Blutet der Einschnitt in das Ligam. conoideum (Art. crico-thyreoidea), so wird der Wundrand mit der Köberle'schen Zange gefasst, die dann zum Offenhalten des Einschnittes dient. Auch der unterste Theil des Schildknorpels kann, wo es sich um eine Lebensrettung handelt, zur Eröffnung des Luftweges benutzt worden. Dieser Einschnitt in den weichen Schildknorpel des Kindes heilt später, wenn keine brandig-diphtherische Zerstörung stattgefunden hat, gerade so gut, wie der Schnitt durch den Ringknorpel. Es müssen hier alle anderen Rücksichten der schnellsten Lebensrettung aufgeopfert werden. Unter keinen Umständen halte ich es für zweckmässig, nach gemachtem Hautschnitt sogleich auf gut Glück mit dem Messer in den Luftweg einzustechen. Die Blutung, welche dadurch wahrscheinlicher wie nicht entsteht, wird den schwachen Lebensfunken alsbald auslöschen. Hört der Athem und Herzschlag durch Ersticken auf, bekommt das blasse Kind plötzlich unter Verzerrung des Gesichts und krampfhaften Bewegungen des Körpers einen blaurothen Kopf, und ergiesst sich, wenn eine Halswunde bereits gemacht ist, aus dieser schwarzes Blut, wie aus einem Schwamm ausgedrückt, so wird wohl schwerlich ein Rettungsversuch das entflohene Leben zurückführen können. Ein dicker, unten offener, tief eingeführter Katheter, Aspiration und künstliche Respiration möchten hier noch, wenn auch nur in seltenen Fällen, eine Lebensrettung herbeiführen können. Diese den Erstickungstod verkündende Blutung ist mir auch bald nach einer ohne Schwierigkeit beendigten Operation vorgekommen; nachdem einige Pseudomembranen durch die mit dem Dilatator offen gehaltene Wunde ausgehustet waren, trat unter den genannten Erscheinungen, plötz-

licher, blaurother Färbung des Kopfes, heftigen krampfhaften Muskelbewegungen, während sich die ganze Wunde mit dunklem Blut bedeckte und nach Abtupfen mit dem Schwamm sogleich wieder mit Macht von Neuem ergoss, der Tod in kaum einer halben Minute ein. Es betraf dies einen Fall, wo während der Operation kaum eine Blutung stattgefunden hatte, wo nur zu dem Hautschnitt und zur Eröffnung der mittels stumpfer Instrumente freigelegten Luftröhre das Messer angewendet und der Einschnitt in die Luftröhre gemacht worden ist, als keine Spur von Blutung vorhanden war; allerdings ist die Operation in einem sehr vorgerückten Stadium der Krankheit vorgenommen worden. Ich habe die Ueberzeugung, dass keine grössere Vene verletzt war, geschweige denn eine Arterie, was ja wohl früher sich bemerkbar gemacht hätte; es schien vielmehr aus der ganzen Wundfläche das dunkelrothe Blut gewaltsam auszuströmen. Auch hat sich bei der Section, bei der ich nicht zugegen war, keine Verletzung einer grösseren Vene nachweisen lassen. Ich kann daher diese Blutung nicht anders deuten, als dass sie Folge des Erstickens ist, wie die plötzliche Blutüberfüllung des Kopfes, nicht aber das Ersticken Folge der Blutung. Für diese Ansicht spricht auch, dass der Athem durch das Röhrchen nicht frei, vielmehr ein tiefes unten sitzendes Hinderniss vorhanden war.

In jenen Fällen drohendster Erstickungsgefahr möchte wohl auch nach gemachtem Hautschnitt das Tracheotom oder ein mit einem Stilet versehenes Röhrchen seine Berechtigung finden, ein Instrument, welches ich für die weniger dringenden Fälle für unzweckmässig halte, namentlich bei der Gegenwart von Pseudomembranen, und zu welchem ich auch dann weniger Zutrauen habe, als zum Messer. Ich habe es nie angewendet. Jedenfalls sollte man es nicht unterlassen, auch in solchen verzweifelten Fällen einen Rettungsversuch zu machen. Es ist schon bei manchem Kind, welches sich in dieser Lage befand, das Athmen glücklich wieder hergestellt und eines und das andere davon gerettet worden. Die Selbstverleugnung, die von Seiten des Arztes dazu gehört, auch unter solchen fast hoffnungslosen Umständen die Hände nicht in den Schooss zu legen, sondern ungesäumt zur Operation zu schreiten, kann ihm bei solchen, welche die Verhältnisse zu beurtheilen im Stande sind, nur zur Ehre gereichen, mag auch in der grossen Mehrzahl der Fälle der Ausgang ein ungünstiger sein.

(Fortsetzung folgt.)

XVI.

Ueber den Ausgang der fungösen Gelenkentzündungen und die Bedeutung der Gelenkresection bei solchen.

Von

Dr. J. Albrecht,
Assistenzarzt der chirurg. Klinik in Zürich.

(Schluss.)

Die fungöse Kniegelenksentzündung führt im Allgemeinen nicht so häufig zur Entstehung von Fisteln, wie dies z. B. bei dem Fussgelenk oder auch bei dem Hüftgelenk der Fall ist. Von den 68 conservativ Behandelten zeigten im Ganzen nur 8 bereits Perforation der Kapsel, Abscesse unter der Haut, oder sogar schon Fistelbildung, als sie in klinischer Behandlung standen. 5 von diesen 8 Individuen sind an ihrer Krankheit gestorben, 3 geheilt; bei den übrigen 60 war es zu diesem Ausgang der fungösen Entzündung zwar noch nicht gekommen, als sie der conservirenden Behandlung unterworfen und aus derselben nach Hause entlassen wurden. Doch ist es wohl möglich, dass später nach der Entlassung in dem einen oder anderen Falle eine perforirende Eiterung und Fistelbildung noch sich einstellte. Dies dürfte namentlich von den tödtlich verlaufenen Fällen gelten. Bei allen Resecirten war zum Mindesten die Kapsel schon längst perforirt, ja die Mehrzahl dieser Kranken kam bereits mit mehr oder weniger stark eiternden, einzelnen oder multiplen Fisteln herein. Weit weniger häufig, als beim Fussgelenk oder auch Ellbogengelenk, sind zugleich mit dem Kniegelenk noch andere Knochen oder Gelenke befallen (multiple Caries 4 mal, Nr. 24, 34, 59, 30).

Die Behandlung der fungösen Gonitis, so lange nicht ein operatives Vorgehen indicirt erschien, bestand in der absoluten Ruhigstellung des Gelenkes durch einen gut liegenden Gypsverband, der so oft, als es nothwendig war, je alle 4 bis 6 Wochen, erneuert

wurde. Mit dem Anlegen des ersten Verbandes war in den meisten Fällen die Beseitigung der fehlerhaften Stellung, der Flexionscontractur, verbunden. Wenn nöthig, geschah dies in Narkose und in wiederholten Sitzungen sehr vorsichtig und niemals, so lange noch eine Fistel bestand. Auch in hartnäckigen Fällen gelangte man auf diese Weise zum Ziel; ich möchte hier blos auf die beiden Fälle Nr. 25 und 53 verweisen, die beide sehr schöne Erfolge conservativer Therapie darstellen und zeigen, wie weit man in der Anwendung derselben gehen kann. Im ersten Falle handelte es sich um eine fungöse Gonitis, die bereits 20 Jahre bestanden und lange Jahre geeitert hatte; noch einige Zeit nach der Aufnahme in das Spital bestanden Fisteln. Durch 5 mal wiederholte Streckung konnte das Knie in gerade Stellung gebracht werden; Patient, der bereits die Amputation gewünscht hatte, ist jetzt noch, nach 10 Jahren, gesund und geheilt. Das Resultat ist somit jedenfalls ein viel besseres, als es durch die Resection je hätte erreicht werden können. Ganz ebenso liegen die Verhältnisse bei Nr. 53; gesetzt auch, dass die Extremität atrophisch und kürzer bleibt, so wird der Unterschied doch nie so bedeutend werden, wie nach einer Resection unter denselben Umständen.

Um die Endausgänge bei conservativer Behandlung übersichtlich zusammenstellen zu können, habe ich die Fälle in folgende vier Gruppen eingetheilt: 1. Vollständige Heilungen mit Erhaltung ungestörter Beweglichkeit; 2. Heilungen mit mehr oder weniger vollkommener Ankylose; 3. ungeheilte Fälle; 4. tödtlich verlaufene Fälle.

Vollständige Heilung ist mir von 8 Kranken mitgetheilt (Nr. 2, 10, 23, 31, 39, 47, 54, 57). Ich habe leider diese Leute nicht selber untersuchen können, bin aber fest überzeugt, dass eine genaue Untersuchung zu einem anderen Ergebniss in Beziehung auf die Functionsfähigkeit führen würde; denn geringe Behinderung in der Beweglichkeit erschwert das Gehen nicht wesentlich und fällt auch den Kranken nicht auf. Ferner ist es doch kaum denkbar, dass diese Krankheit nach einer Dauer von 1—2 Jahren nicht solche Residuen zurücklassen sollte, dass gar keine Störung der Function vorhanden wäre. Einige dieser Fälle kamen allerdings sehr früh in Behandlung und die Krankheitsdauer war dann auch eine kurze; in letzterem Falle ist eine Restitutio ad integrum schon eher möglich.

Heilung mit Ankylose. Dies ist der häufigste und vor Allem anzustrebende Ausgang der Krankheit, wenn sie überhaupt zur Heilung führt; der Kranke soll sich glücklich schätzen, wenn

dieses Resultat erreicht wird. Unter 68 Fällen trat dieser Ausgang 26mal ein; gar nicht immer war die Ankylose eine complete, sehr oft ist noch eine erhebliche Beweglichkeit vorhanden, aber ohne den Ausfall eines bestimmten Theiles derselben läuft der Process nicht ab.

Im Ganzen sind demnach von den 68 Fällen conservativer Behandlung geheilt 34 = 50 Proc. Von einer Patientin (Nr. 5) ist der Beginn nicht genau bekannt. Vergleichen wir die Anzahl dieser Geheilten mit der Gesammtzahl der Erkrankungen nach den verschiedenen Altersstufen, so erhalten wir folgendes Resultat:

Alter	Zahl der Erkrankten			Geheilt			Heilziffer
	Männl.	Weibl.	Tot.	Männl.	Weibl.	Tot.	Proc.
1—10 Jahre	12	7	19	7	6	13	68,4
11—20 „	5	11	16	2	9	11	68,7
21—30 „	3	7	10	2	5	7	70,0
31—40 „	6	6	12	1	1	2	16,6
41—50 „	3	4	7	—	—	—	—
51—60 „	2	1	3	—	—	—	—
61—70 „	1	—	1	—	—	—	—

Im Allgemeinen sind diese Kranken sehr spät in klinische Behandlung gekommen; von 23 Patienten der zweiten Kategorie ist mir die Dauer der Krankheit vor dem Spitaleintritt bekannt; 1 mal betrug sie 20 Jahre, 1 mal 12 Jahre, 8 Jahre, 6 Jahre (2 mal), 5 Jahre, 4 Jahre (3 mal) u. s. f. Aus den vorhandenen Angaben berechnet sich eine durchschnittliche Dauer dieser Entzündungen vor dem Eintritt von 39 Monaten, also über 3 Jahren! Die Zeit, die von hier an bis zur Heilung noch verstrich, kann ich nicht bestimmen; die wenigen Angaben, die gemacht werden konnten, gehen fast alle über 1 Jahr.

Ungeheilt geblieben sind im Ganzen 9 Kranke (Nr. 7, 11, 19, 26, 30, 32, 33, 63, 67). Einer davon (Nr. 26) ist ausserhalb des Spitals amputirt worden; zwei andere gehen mit in rechtem Winkel festgestelltem Knie herum; die übrigen haben immer, oder doch von Zeit zu Zeit an Störungen zu leiden, die ihnen ihr erkranktes Gelenk verursacht.

Gestorben sind von den 68 Kranken 25 = 36,7 Proc. Eine Kranke, die bei ihrer Aufnahme bereits an Phthise litt, sei an Ulc. ventric. gestorben (Nr. 3); von einer weiteren (Nr. 4) weiss ich nicht ganz sicher, ob der Tod mit dem Gelenkleiden in Zusammenhang zu bringen ist. Die eingezogenen Erkundigungen machen indessen diese Annahme sowohl bei ihr, wie bei den übrigen 4, über welche

ich in dieser Beziehung nicht ganz bestimmte Angaben machen kann, sehr wahrscheinlich, sagen dies sogar zum Theil direct (Nr. 20, 27, 41, 50). Nr. 8 war noch bis zu seinem Tode mit einem kranken Knie behaftet. Im Uebrigen war die Todesursache 12 mal tuberculöse Phthise, die in 8 Fällen schon bei Aufnahme der Kranken constatirt worden war; in 4 Fällen war sie erst secundär entstanden und bei einem Patienten trotz der Amputation nicht in ihrem raschen Verlauf aufgehalten worden. Zwei Kranke starben an Pyämie (Nr. 13 und 61); der eine kam schon mit Schüttelfrost herein und wollte die Amputation nicht zulassen, den zweiten Fall (Nr. 61), der zu Hause starb, glaube ich auch hier einreihen zu sollen. Drei Kranke gingen nach langen Leiden an Inanition zu Grunde (Nr. 9, 12, 51); ein Kranker starb an Embolie der Lungenarterien; bei demselben Patienten war ausserdem bereits amyloide Degeneration der Milz vorhanden (Nr. 36). Leider sind eben nicht in allen Fällen genaue Sectionen gemacht und die Angaben aus diesem Grunde oft unbestimmt.

Die 35 Kranken, bei denen die Resectio genu ausgeführt ist, vertheilen sich nach dem Alter, in welchem sie aufgenommen und operirt wurden, in folgende Gruppen:

Alter	Männlich	Weiblich	Geheilt	Nachträgl. amputirt	Gestorben
1—5 Jahre	2	3	3	—	2
6—10 „	8	1	5	2	4
11—15 „	—	2	1	1	1
16—20 „	6	1	3	3	4
21—30 „	3	7	2	3	8
31 „	—	1	1	1	—
54 „	1	—	—	—	1
	20	15	15	10	20

Unter den „Geheilten“ sind die nach der Amputatio femoris Geheilten mit gerechnet; es sind deren 6 (Nr. 77, 84, 86, 95, 96, 101). In der Rubrik „Gestorben“ sind alle verzeichnet, die bis jetzt gestorben sind; es befinden sich darunter zwei, bei denen die Kniegelenkresection zum Theil während einer Reihe von Jahren vollständig ausgeheilt war (Nr. 69 und 97).

Die Resection des Kniegelenks wurde stets ausgeführt mittelst eines Lappenschnittes, dessen Basis die Verbindungslinie beider Epicondylen bildete und dessen Kuppe an der Ansatzstelle des Lig. patellae an der Tibia lag. Nach Eröffnung des Gelenkes an dieser Stelle wurde der Lappen nach oben zurückpräparirt, die

Patella und der obere Recessus der Synovialis damit exstirpirt. Nur in Fall 70 blieb die Patella zurück. Nach Durchtrennung der Lig. lateralia und cruciata wurden die Knochen sägerecht gemacht, d. h. die Weichtheile hart an denselben so weit abgelöst, dass die Entfernung des kranken Knochens vollständig möglich war. Vom Gelenkende des Femur wurde stets die ganze Knorpelfläche, unter Umständen noch mehr, abgetragen, von der Gelenkfläche der Tibia meistens nur eine dünne Scheibe entfernt, wenn es irgendwie anging. Besonders bei Kindern legte Herr Prof. Rose auf die Erhaltung der Epiphysenlinie grosses Gewicht. In den ersten Jahren wurde nach erfolgter Blutstillung die ganze von den fungösen Granulationen der Kapsel ausgefüllte Wundhöhle energisch mit dem Lapis ausgeätzt. Erst später machte dieses Verfahren der Excision der Granulationen mit der Scheere oder der Entfernung mit dem scharfen Löffel Platz. Der Lappen wurde an seiner Spitze durch einige Nähte fixirt; dann wurde ein Charpieverband und darüber ein Gypsverband angelegt, und letzterer nach einigen Tagen gefenstert, um den Wundverlauf überwachen zu können. Diese Behandlungsweise wich in der Folge der unter allen antiseptischen Cautelen ausgeführten Operation (von Nr. 90 an). Ein Theil der seit dieser Zeit ausgeführten Operationen ist streng nach Lister verbunden und für die erste Zeit auf eine Schiene gelagert worden (Nr. 94, 95 [Thymolverband], 96, 97, 98). Der andere Theil erhielt nach strenger Desinfection und Drainage einen Verband aus einer dicken Lage von 11proc. Salicylwatte, darüber sogleich einen Gypsverband. Nach einigen Tagen konnte auch hier durch entsprechend den Drainstellen angelegte Fenster die Wundhöhle mit Carbolwasser ausgespült werden u. s. w. Bei Nr. 100 blieb dieser erste Verband über 4 Wochen liegen, ohne dass etwas daran gemacht zu werden brauchte; Patient hatte niemals erhöhte Temperatur. Nach Abnahme des Verbandes, in dem schon Consolidation eingetreten war, heilten die Wunden rasch; das Resultat in diesem Falle ist eines der schönsten, die überhaupt erreicht wurden. Von der typischen Schnittführung wich Herr Prof. Rose in 3 Fällen ab: in Nr. 101, wo wegen der Lage bestehender Fisteln ein ganz atypischer Hautschnitt angelegt wurde. In Nr. 94 eröffnete ein Längsschnitt an der Aussenseite der Patella, nach Chassaignac, das Gelenk; die Operation wurde streng antiseptisch ausgeführt, die ganze Wunde wieder genäht, ohne Drain gelassen; die Patientin ging an Carbolismus zu Grunde. Nr. 95 ist mit einem Längsschnitt an der Innenseite der Patella, nach v. Langenbeck, operirt. In diesem Falle diente Thymol zur Desinfection und zum Verband; überhaupt

bestand das Bestreben, bei Operationen an Kindern den Gebrauch von Carbollösungen wegen der Gefahr der Intoxicationen so viel wie möglich zu vermeiden. Der Gypsverband, wenn nöthig mit Einschluss des Beckens, bot die beste Garantie für eine ruhige und genaue Adaption der resecirten Knochenflächen. In 3 Fällen, von denen 2 der Periode der offenen Behandlung angehören (Nr. 84, 86 und 97), wurde zwischen den Knochenenden eine feine Compresse, resp. ein Oelläppchen durchgezogen. 5 mal (Nr. 98, 99, 100, 102 und 103) wurde bei der Operation die primäre Knochennaht angelegt und hierzu feiner Silberdraht verwendet. In 5 Fällen trat keine Consolidation ein (Nr. 72, 74, 77, 95, 96), bis der Tod an Tuberculose oder die Amputation des Oberschenkels dem localen Leiden ein Ende machten; gewöhnlich war dann Nekrose der Sägeflächen und fortschreitende Caries die Ursache der nicht eintretenden festen Vereinigung. Nur eine Kranke (Nr. 88) ist mit Schlottergelenk vollständig ausgeheilt, es ist ein 3jähriges Mädchen; die Nachbehandlung geschah im Gypsverband.

Die resecirten Gelenke zeigen einen sehr einförmigen Befund: mehr oder weniger von Knorpel entblösste Gelenkflächen, zum Theil mit nackt daliegenden, zum Theil von Granulationen bedeckten Knochen, die Gelenkhöhle mit Eiter erfüllt, die Synovialis in schwammige speckige Granulationen umgewandelt. Immer aber fand sich bereits eine sehr ausgedehnte Zerstörung, die meist auch eine ebenso ausgedehnte Resection nothwendig machte. Der ostale Ursprung der Gelenkentzündung ist in 7 Fällen (Nr. 80, 81, 90, 92, 95, 97, 100) mit Sicherheit anzunehmen; 6 mal sass der ostitische, ins Gelenk perforirte Herd, der oft noch einen nekrotischen Sequester beherbergte, in der Epiphyse der Tibia, nur 1 mal lag er im Cond. int. femoris. Die anderen Erkrankungen scheinen alle eher primär von der Synovialis ausgegangen zu sein und Knorpel und Knochen erst secundär in Mitleidenschaft gezogen zu haben.

Die beste Uebersicht über die durch die Resection erreichten Resultate gibt folgende Tabelle:

Nr.	Geschlecht	Alter bei Beginn	Alter bei der Resection	Geheilt	Gestorben, Todesursache	Dauer bis zum Eintritt	Dauer bis zum Tod	Dauer bis zur Heilung
						Jahre		
69	M.	19	23	Ankylose.	Phthise.	4	15	5
70	M.	52½	54	—	Tuberculose.	¾	1¾	—
71	M.	3	20	—	Inanition.	17	20	—
72	W.	4	22	—	Phthise.	18	19	—

Nr.	Geschlecht	Alter bei Beginn	Alter bei der Resection	Geheilt	Gestorben, Todesursache	Dauer bis zum Eintritt (Jahre)	Dauer bis zum Tod (Jahre)	Dauer bis zur Heilung (Jahre)
73	M.	9 1/2	10	—	Collaps.	1/2	1/2	—
74	M.	5	6	—	Meningitis.	1	2	—
75	M.	1 1/4	3 1/2	—	Anämie.	2	2	—
76	M.	9	10	Ankylose.	—	1/2	—	1
77	W.	13	25	Amputation.	—	12	—	13
78	M.	17	21	—	Tuberculose.	4	4 1/2	—
79	M.	6	9	—	Tuberculose.	3	4	—
80	W.	2	5	Ankylose.	—	3	—	9
81	M.	1	7	—	Pyämie.	6	6	—
82	W.	10 1/2	11	—	Inanition.	5/12	7/12	—
83	W.	16	23	—	Pyämie.	7	7 1/2	—
84	W.	10	11	Amputation.	—	1	—	1 3/4
85	W.	5	6	Ankylose.	—	1	—	?
86	M.	16	17	Amputation.	—	1 1/4	—	2
87	M.	4	21	—	Collaps.	17	17	—
88	W.	2	3	Schlottergel.	—	1	—	2
89	M.	7	8	Ankylose.	—	1	—	4
90	W.	2 1/2	3 1/2	—	Inanition.	1	2	—
91	W.	16	16	Ankylose.	—	1/12	—	3
92	M.	19	19	—	Pyämie.	2/12	6/12	—
93	M.	3	4	Ankylose.	—	1	—	1 3/4
94	W.	17	21	—	Coll. Phthis.	4	4 1/4	—
95	M.	9	9	Amputation.	—	2/12	—	1 3/4
96	W.	30	31	Amputation.	—	11/12	—	2 1/4
97	M.	16	18	Ankylose.	Inanition.	2	5	4
98	M.	3	7	Ankylose.	—	4	—	?
99	W.	28	30	—	Tuberculose.	2	2 1/2	—
100	W.	18	24	Ankylose.	—	6	—	6 3/4
101	M.	15 1/2	16	Amputation.	—	1/2	—	2
102	W.	25	27	Amputation.	Inanition.	2 1/2	2 3/4	—
103	M.	14	16	—	Tub., Amyl.	2	4	—

Von den 35 Operirten sind somit 20 gestorben. 6 erlagen den unmittelbaren Folgen der Operation, 3 der Pyämie, die bei einem zu der nachträglich gemachten Amputation hinzutrat (Nr. 83); bei einem weiteren Patienten trat sie erst im späteren Verlaufe, lange nach der Operation, auf; die Amputation vermochte das Leben nicht mehr zu retten. An Collaps im Anschluss an die Operation starben 3 Kranke: Nr. 73, ein 10jähriger elender Knabe; Nr. 87, an unstillbarem Erbrechen; Nr. 94, an Carbolintoxication. Alle 3 Kranke zeigten bei der Obduction bereits phthisische Veränderungen, käsige Knoten der Lungenspitzen; bei einem Patienten war ausserdem ein Nierenabscess vorhanden. An Inanition, Marasmus in Folge der lange dauernden Eiterung, wohl zum Theil complicirt mit Tuberculose, gingen 5 Kranke zu Grunde; die übrigen 9 erlagen der allgemeinen Tuberculose, der Lungenphthise, einer der basalen Meningitis. Nur von 3 Kranken ist das gleichzeitige Vorhandensein

von amyloider Entartung der Leber, der Milz oder der Niere constatirt.

Die Amputation des resecirten Gliedes ist 10 mal vorgenommen worden. Die Indication bestand 1 mal in dem Auftreten eines Schüttelfrostes; der Kranke starb. 9 Kranken wurde die Ablatio femoris gemacht, weil ein Zustandekommen der Heilung nicht mehr zu erwarten war, die Eiterung die Patienten herunterbrachte, oder eine bereits bestehende Lungenaffection rasche Fortschritte zu machen drohte. 6 von diesen konnten durch die Amputation relativ geheilt entlassen werden, einer erlag einer Meningitis und allgemeiner Tuberculose, einer der Pyämie und einer ging an Inanition zu Grunde.

11 mal, nicht ganz in einem Dritttheile der Fälle, wurde durch die Resection Heilung des localen Leidens erzielt. Oft nach langen Jahren hörte die Eiterung auf, die Fisteln versiegten; schon vorher waren die Patienten befähigt, ihre Extremität als Stelze zu gebrauchen und herumzugehen, zum Theil mit Unterstützung durch einen einfachen Apparat. Von diesen 11 Geheilten sind 9 jetzt noch am Leben; einer (Nr. 69) erlag 13 Jahre nach glücklich überstandener Operation der Tuberculose, bei dem anderen war die Heilung nur kurze Zeit von Bestand (Nr. 97), allerorts entstanden kalte Abscesse, der Patient starb nach kurzer Zeit an Erschöpfung. Die Geheilten standen zur Zeit der Operation in einem Alter von 3, 4, 5, 6, 7, 8, 10, 16, 18, 19 und 24 Jahren; gestorben sind die beiden Kranken von 18 und 19 Jahren. Der grösste Antheil der Heilungen fällt somit auf das erste Decennium; von 14 Operirten sind 7 geheilt, von 9 im Alter zwischen 10 und 20 Jahren stehenden 3, von 10 im dritten Decennium stehenden 1.

Ein sehr schönes Resultat wurde bei den beiden Kranken von 16 und 24 Jahren erreicht (Nr. 91, 100). Rasche Heilung mit vollständig fester Ankylose in der gewünschten Stellung, sehr gute Functionsfähigkeit; sie gehen ohne Unterstützung durch einen Apparat flink und rasch. Dieses functionell günstigste Resultat wird diesen beiden Kranken wohl bleiben; anders verhält es sich mit den Uebrigen, die zur Zeit der Resection noch im kindlichen Alter standen.

Ein Kind (Nr. 88) wurde im Alter von 3 Jahren operirt, die Heilung erfolgte mit einem ganz mobilen Schlottergelenk: die Knochen stehen 1 Cm. weit von einander ab, sind, ebenso wie die Musculatur der ganzen Extremität, atrophisch und zurückgeblieben. Der Unterschenkel kann activ nicht bewegt werden; Patient hinkt dennoch entgegen dem ärztlichen Rath ohne Stützapparat herum; der Gang ist sehr unbehülflich, eine comp. Skoliose der Wirbelsäule schon vor-

handen, wenn auch noch nicht fixirt. Ein anderes Kind war im Alter von 5 Jahren operirt. Die Heilung kam nach langer Eiterung zu Stande, die Verkürzung beträgt gut 20 Cm.; Patient geht zur Ausgleichung derselben auf einer an der Schuhsohle angebrachten Stelze. Wie weit die Verkürzung bei den übrigen Kindern schon gediehen ist, weiss ich nicht genau anzugeben; bei einem derselben (Nr. 89) macht sie sich ebenfalls schon in auffallender Weise bemerkbar, bei den anderen ist die Beobachtungszeit zu kurz, um ein Urtheil in dieser Richtung abgeben zu können; sie beträgt 3 Jahre seit Eintritt der Heilung, resp. Entlassung. Es ist zwar anzunehmen, dass diese Individuen mit der so erhaltenen Extremität doch besser und sicherer gehen, als wenn sie amputirt wären. Im Allgemeinen bedürfen sie eines einfacheren Apparates, der ihnen weniger lästig fällt, als ein Stelzfuss oder ein künstliches Bein, aber auf der anderen Seite lernen Individuen dieses Alters oft auch mit einer künstlichen Extremität sehr gut gehen; unangenehme Beigaben bezüglich Tragbarkeit und Reparatur sind bei jedem Apparat vorhanden. Die günstige Aussicht auf Ausheilung des localen Processes, die operirte Fälle in diesem Alter und in diesen Verhältnissen bieten, wird eben leider wieder sehr verdüstert durch das ebenso sichere Eintreten einer bedeutenden Verkürzung und Atrophie der Extremität, welche das erhaltene Glied zu einer Quelle steter Besorgnisse und Unruhe für den Patienten machen. Aber es lässt sich aus diesem Umstande auch keine Berechtigung der Frühresection ableiten, um mit Erhaltung der Epiphysenlinie auch das ungestörte Wachsthum der Extremität sich zu sichern, denn dieses Resultat ist auch dann nicht in allen Fällen erreichbar. Nehme ich meine Kranken aus dem ersten Decennium zusammen, so sind

von 19 cons. Behandelten	.	geheilt 13	= 68 Proc.
„ 18 Resecirten		„ 9	= 50 Proc., demnach
von 37 Erkrankten	. . .	geheilt 22	= 60 Proc.

Es fällt nun sehr in die Wagschale, dass die durch Resection Geheilten in functioneller Hinsicht viel schlechter daran sind, als diejenigen, bei denen die Ausheilung ohne Operation erfolgte, aber auch ohne dies ist das Postulat nicht erfüllt, welches Billroth (Z. B. S. 531) an die Berechtigung zur Vornahme einer häufigeren Resection stellt: „Dass man mit Kniegelenksresection mehr Patienten mit Tumor albus durchbringt, als ohne die Resection u. s. f.“ Ich halte auch nicht dafür, dass die Resultate einer in frühen Stadien der Krankheit ausgeführten Resection, nach einer langen Reihe von Jahren aufgenommen, derart sein werden, um diese Argumente zu entkräften.

Für die beiden folgenden Decennien sind die Verhältnisse für die Resection noch ungünstiger. Es sind im

2. Dec.				
	von 16 cons. Behand.	geheilt	11	= 70 Proc.
	von 13 Resecirten	geheilt	4	= 30 Proc., 2 davon gest., bleib. 16 Proc.
	von 29 Erkrankten	geheilt	15 (13)	= 51,7 Proc. (45 Proc.)
3. Dec.				
	von 10 cons. Behand.	geheilt	7	= 70 Proc.
	von 3 Resecirten	geheilt	1	= 33 Proc.
	von 13 Erkrankten	geheilt	8	= 62 Proc.
4. Dec.	von 12 cons. Behand.	geheilt	5	= 42 Proc.
5. Dec.	von 7 " "	"	1	= 14 Proc.
6. Dec.	von 4 Erkrankten	"	—	—
7. Dec.	ist 1 erkrankt		—	—

Diese Angaben geben zugleich in abgerundeter Procentzahl einen Maassstab für die allgemeine Heilbarkeit überhaupt; sie stimmen wohl im Allgemeinen, aber nicht genau mit den von Billroth (Z. B. S. 530 und 531) angegebenen überein, sie sind ja an und für sich zu klein und werden durch ein günstiges Resultat allzusehr beeinflusst, um als Norm gelten zu können. Dennoch zeigen sie zur Genüge, dass durch häufiger ausgeführte Resectionen die Heilziffer der fungösen Kniegelenksentzündung zum wenigsten nicht erhöht wird.

Ein Ausweg scheint freilich übrig zu bleiben: heilt die Resection nicht, so ist die Amputation immer noch das letzte Mittel, den localen Krankheitsprocess zu beseitigen. Aber dieser Einwand ist nicht stichhaltig; der Kranke schwebt in einer grösseren Gefahr, bei der langen Dauer der Eiterung einer Resectionswunde der Tuberculose zu verfallen oder an Erschöpfung zu Grunde zu gehen, als bei einem vielleicht noch uneröffneten oder aus wenig Fisteln eiternden, ruhig gestellten Gelenk. Durch die Resection lässt sich die Gefahr einer folgenden Allgemeininfection in den wenigsten Fällen beseitigen, nicht einmal immer durch die Amputation. Von den 25 Gestorbenen unter 68 ohne Operation behandelten Kranken waren 12 der Tuberculose erlegen, 2 der Pyämie, 3 der Inanition; ein Patient starb direct an Embolie der Pulmonalarterie. Von den 35 Operirten erlagen 9 der Tuberculose, 3 der Pyämie, 5 starben an Inanition und 3 an Collaps nach der Operation; sie zeigten bereits deutliche phthisische Veränderungen der Lungen. Bei sämmtlichen 103 Kranken war die Todesursache 21 mal Tuberculose, 5 mal Pyämie, 8 mal Inanition, 3 mal Collaps. Eine Anzahl der an Inanition Verstorbenen mag wohl gleichzeitig an Phthise oder Amyloid gelitten haben; *aber es ist evident, dass Tuberculose nach Resection ungemein viel häufiger auftritt, zumal wenn man in Betracht zieht, dass bereits nachweisbar*

tuberculöse oder der Tuberculose nur verdächtige Individuen im Allgemeinen vorsichtig von der Operation ausgeschlossen worden sind.

Aetiologie und Dauer der Krankheit. Beide Momente wurden durch die Anamnese in jedem Falle möglichst genau zu eruiren gesucht; allein das Ergebniss ist im Vergleich zu anderen Gelenken ein ziemlich negatives. Unter den 68 conservativ behandelten Kranken lässt sich 18mal das Bestehen der scrophulös-tuberculösen Diathese nachweisen; 11 von diesen sind gestorben, 5 geheilt, 2 ungeheilt geblieben. Bei 35 Resecirten war dieselbe Aetiologie 12mal zu constatiren: 6 sind gestorben, 4 geheilt, 2 zur Amputation gekommen. — Auf ein Trauma irgend welcher Art führen 10 Individuen der ersten Reihe ihre Krankheit zurück (2 sind gestorben an Tuberculose, 4 geheilt, 1 ungeheilt, 3 amputirt) und 8 Kranke der zweiten Reihe; davon sind 4 gestorben, 2 geheilt und 2 amputirt. — Das Leiden trat 35mal ohne bekannte und nachweisbare Ursache auf bei Kranken, die nicht operirt wurden (21 sind geheilt, 3 ungeheilt, 11 gestorben), 13mal bei solchen, bei denen es zur Resection führte (7 sind gestorben, 3 geheilt und 3 amputirt). — 3mal soll das Leiden nach Erkältung aufgetreten sein; von diesen Kranken heilte einer, einer blieb ungeheilt, der dritte wurde erst resecirt, dann amputirt. 3 Individuen litten an Disposition zu acutem Gelenkrheumatismus, ohne dass jedoch der fungöse Charakter der Entzündung gleich im Anschluss an die acute Attaque des Rheumatismus aufgetreten wäre; 2 davon sind unoperirt gestorben, 1 geheilt. — Einmal endlich trat das Leiden im Anschluss an abgelaufenen Scharlach auf; es führte zur Resection und zum Tod. Die gemachten Angaben lassen sich in nebenstehende Tabelle zusammenfassen:

Aetiologie	Summa	Geheilt	Gestorben	Ungeheilt	Amputirt
Scrophulose . . .	30	9	17	2	2
Trauma	18	6	6	3	3
Unbekannt . . .	48	24	20	3	1
Erkältung	3	1	—	1	1
Rheumatimus . .	3	1	2	—	—
Scarlatina	1	1	—	—	—
	103	42	45	9	7

Die Berechnung der Dauer der Krankheit stösst auf verschiedene Schwierigkeiten. Von 61 Fällen der ersten Reihe ist der Beginn derselben relativ genau angegeben: bis zum Spitaleintritt

betrug die durchschnittliche Dauer etwas über 26 Monate, gewiss ein später Termin für Einleitung einer erfolgreichen Behandlung. Bei 23 dieser Kranken währte es durchschnittlich 3¼ Jahre, bis der Tod eintrat. Der Zeitpunkt der Operation in den resecirten

VI. Hüft

A. Conservativ

Nummer	Name und Alter des Patienten	Eintritt, Austritt	Alter bei Beginn der Krankheit	Dauer bis zum Eintritt	Anamnese
1	Rinderknecht, Rudolf, 12 Jahre, Hedingen.	22. Aug. 1868. 29. Dec. 1868.	11 Jahre.	1 Jahr.	Aus gesunder Familie. Die Krankheit begann vor 1 Jahr.
2	Frey, Jacob, 11 Jahre. Seebach.	12. Aug. 1868. 27. Sept. 1868.	10½ Jahre.	½ Jahr.	Ursache ganz unbekannt; freiwilliges Hinken.
3	Meierhofer, Marie, ¾ Jahre, Weyach.	3. April 1868. 13. Mai 1868.	?	?	Aeusserst abgemagertes, elendes Kind.
4	Keller, Jacob, 12 Jahre, Uster.	6. Aug. 1869. 5. Sept. 1869.	10 Jahre.	1½ Jahre.	Seit 1867 Schmerzen in der rechten Hüfte, die wieder verschwanden, aber von Zeit zu Zeit wiederkehrten.
5	Ochsner, Heinrich, 1½ Jahre, Rümlikon.	4. Juni 1869. 12. Oct. 1869.	1 Jahr.	½ Jahr.	Gesund bis zu 1 Jahr, wo er gehen lernte; damals erschien das Bein schwächer.
6	Frey, Seline, 4½ Jahre, Weisslingen.	30. April 1869. 2. Jan. 1870.	?	?	Das Uebel wird von einem Fall auf die Hüfte hergeleitet.
7	Beutler, Marg., 14 Jahre, Kloten.	27. Aug. 1869. 17. Dec. 1869.	13 Jahre.	1 Jahr.	Vor 1 Jahr fiel Patientin auf dem Eis auf die rechte Hüfte und hatte wochenlang Schmerzen, die sich in letzter Zeit gesteigert haben. Hinken.
8	Grossmann, Jac., 12 Jahre, Weiningen.	18. Nov. 1870. 24. Dec. 1870.	11 Jahre.	1 Jahr.	Decbr. 1869 hoher Sprung, nachher leichte Schmerzen und Hinken den ganzen Winter über. Sonst immer gesund.
9	Hüni, Malvine, 17 Jahre, Seidenweberin, Horgen.	25. Juni 1870. 1. Juli 1870.	16½ Jahre.	½ Jahr.	Früher gesund. Seit Januar 1870 Schmerzen in Hüfte und Knie. Seit Ostern Schwellung des Hüftgelenks, dessen Beweglichkeit vermindert ist.

Fällen fällt ungefähr mit ihrem ersten Eintritt in das Spital zusammen; er ist von dem Beginn des Leidens durchschnittlich 44 Monate, 3¾ Jahre, entfernt. Die mittlere Dauer der 20 mit Tod abgegangenen Fälle berechnet sich auf etwas über 6 Jahre.

gelenk.

behandelte Fälle.

Status praesens beim Eintritt	Behandlung	Verlauf, Zustand bei der Entlassung	Schlussresultat
Coxitis sin. mit geringen Symptomen.	Gypsverband.	—	Mit Ankylose geheilt, hinkt ziemlich stark, macht lange Märsche, ist im Uebrigen gesund und kräftig.
Coxitis sin. im Beginn; im Uebrigen gesund.	Vesicantien; wiederholte Gypsverbände, Ruhe.	Fast geheilt entlassen.	Ist ganz geheilt, geht ohne zu hinken; er spürte von seiner Gelenkentzündg. nichts mehr; hat gar keine schlimmen Folgen.
Coxitis sin. mit Abscess und Luxat. femoris.	—	—	Gest. 13. Mai 68. Graurothe Hepatisation beid. Lungen. Der Abscess am Oberschenk. communicirt mit d. Gelenk und setzt sich in den Psoas hinein fort.
Cox. dextr. Geringe Steifigkeit, leichte Schwellg. Lordose; bei jeder Bewegung Schmerzen; in Narkose ist die Bewegung ungehemmt.	Gypsverbände lange Zeit.	Gebessert; die Flexion bis zum rechten Winkel möglich.	Geheilt mit Ankylose. Das Bein ist im Hüftgelenk gar nicht beweglich, dünner u. kürzer. Pat. geht mit erhöht. Schuh ohne Schmerz. stundenweit, ist sonst gesund.
Coxitis sin. Im Uebrigen gesund und kräftig.	Gypsverband.	Geheilt entlassen.	Pat. war geheilt und blieb ohne Rückfall, bis er 1876 bei einer Epidemie an Typhus starb.
Coxitis dextra.	Gypsverbände.	—	Nach der Entl. besserte sich d. Zustand noch etwas; Pat. ging an einem Stock. Gest. 20. Dec. 1870 an Meningitis tuberculosa.
Coxit. chron. dextr.	Gypsverbände.	In Heilung entlassen.	War noch über ½ Jahr lang krank. Ist jetzt gesund, Krankenwärterin; muss wegen Verkürzung des r. Beines ein wenig hinken.
Cox. sin. chron. Leichte Schwellung und Schmerzhaftigkeit.	Gypsverbände.	Bis zum Mai 71 Gypsverbände, dann vollkommen geheilt aus der Behandlung entlassen.	Ist nach Australien ausgewandert und ist von ihm nichts weiter bekannt, als dass er sich im Ganzen gesund befinde.
Ziemlich starke Schwellung des rechten Hüftgelenks; Fixation; 2 Cm. Verkürzung.	Gypsverbände.	November 1870 geheilt entlassen.	Muss zwar hinken, befindet sich aber sonst wohl. Vor 6 Jahren hatte sie dieselben Schmerzen wie früher, sie verschwanden aber wieder.

Nummer	Name und Alter des Patienten	Eintritt, Austritt	Alter bei Beginn der Krankheit	Dauer bis zum Eintritt	Anamnese
10	Brunner, Bertha, 2½ Jahre, Gattikon.	21. Jan. 1870. 24. April 1870.	2 Jahre.	¼ Jahr.	Immer schwächlich, Husten, Phlyktänen. Das Kind hinkt seit 3 Monaten.
11	Morf, Ida, 4½ Jahre, Winterthur.	7. April 1870. 6. Sept. 1870.	4 Jahre.	5 Monate.	Seit letztem November Schmerzen in der linken Hüfte beim Gehen. Es trat bald Verkürzung und grosse Schmerzhaftigkeit bei passiven Bewegungen auf; Knieschmerzen.
12	Wismer, Albert, 7 Jahre, Wiedikon.	28. Oct. 1870. 16. Nov. 1870.	6½ Jahre.	5 Monate.	Im Juni 1870 die ersten Klagen über Schmerzen; leichtes Hinken. Die Beschwerden nahmen allmählich zu.
13	Gehrung, Marie, 19 Jahre, Näherin, Winterthur.	30. Sept. 1870. 9. Dec. 1870.	7 Jahre.	12 Jahre.	Im 7. Jahre Schmerzen im linken Hüftgelenk. Es entstanden Fisteln, die bis zum 14. Jahre secernirten, sich dann aber schlossen. Seit Januar 1870 erneute Schmerzen und Fisteln.
14	Hägi, Ida, 1½ Jahre, Hausen.	25. Juli 1871. 3. Oct. 1871.	1½ Jahre.	?	Seit 14 Tagen Hinken u. Schmerzhaftigkeit, kein Trauma.
15	Hauser, Albert, 11 Jahre, Wülflingen.	27. Oct. 1871. 4. Febr. 1872.	10 Jahre.	1 Jahr.	Seit October 1870 Schmerzen und Hinken; im April 1871 Gypsverband. Später ging er wieder herum, doch steigerten sich die Beschwerden.
16	Müller, Fritz, 17 Jahre, Landwirth, Rickenbach.	4. Aug. 1871. 7. Sept. 1871.	16 Jahre.	1 Jahr.	Gesunde Familie. Ohne weiteren Grund seit 1 Jahre Schmerzen in der linken Hüfte. Seit Juli Verschlimmerung.

Status praesens beim Eintritt	Behandlung	Verlauf, Zustand bei der Entlassung	Schlussresultat
Cox. sin. Flexionsstellg., Fixation, Lordose, keine grosse Schmerzhaftigkeit.	Gypsverband in Narkose.	Pat. bekommt eine katarrh. Pneumonie und wird abgeholt.	Gestorben. Sonst ist nichts mit Sicherheit zu erfahren.
Coxit. sin. Fixation im Hüftgelenk, starke Lordose, spontaner u. Druckschmerz.	Gypsverbände in Narkose.	Abnahme d. Schwellung, Pat. geht etwas ohne Schmerzen. Dagegen entwickelt sich ein kalter Abscess. Mit Verband entlassen.	Zu Hause etwa 1 J. lang Eiterg. aus Fisteln, die dann langsam heilten. Pat. erholte sich, ist jetzt gesund; die Hüfte ist steif, doch ist der Gang fast normal und schmerzlos.
Schwächlicher, schlecht aussehend. Knabe. Leichte Coxit. sin. mit Fixation.	Ruhige Bettlage.	Geheilt entlassen.	Pat. lag noch 4 J. krank, lange Zeit zu Bett. Es entstanden fünf eiternde Fisteln, die sich wieder schloss. Pat. ging 2 J. herum; da entstanden wieder Fisteln. Die Resection wurde nicht gestattet; jetzt sind die Fisteln geheilt. Ankylose; Hinken, starke Verkürzung und Atrophie der Extremität; Pat. ist sehr zurückgeblieben.
Coxit. sin. Flexionsstellung, Becken vollkomm. fixirt, vollständige Ankylose. Femurkopf nach oben aussen luxirt. Mehrere stark secernirende Fisteln.	Sondirung, Dilatation der Fisteln theils stumpf, theils mit dem Messer.	Jauchige Secretion. Patientin geht an profusen Nachblutungen zu Grunde.	Gest. 9. Dec. 70. Hochgrad. Anämie. R. Lunge verwachsen. Parenchym beider Lungen normal. Innere Organe nicht verändert; kein Amyloid, keine Tubere. Caries u. Nekrose d. Symphys. sacroiliaca und des Hüftgelenks.
Geringe Fixation und Schmerzhaftigk. d. rechten Hüftgelenks; keine Schwellung. Patientin ist gesund und kräftig.	Gypsverbände.	Geheilt, ohne Functionsstörung entlassen.	War nicht völlig geheilt; es trat ein Rückfall ein, Pat. war noch 9 Monate krank. Jetzt hinkt d. Kind, ist steif in d. Hüfte; bei anstrengendem Gehen hat es zuweilen etwas Schmerzen.
Gracil, mager. Coxit. sin. Scheinbare Verlängerung 3 Cm. Abscess aussen am Oberschenkel; Fixation, starke Lordose, keine Luxation, Bewegungen schmerzhaft.	Ruhige Lage, Eisblase.	Der Abscess wird grösser.	Gest. 4. Febr. 72. Coxit. sin. mit Zerstörg. des Knorpel u. Knoch. Abscesse am Oberschenkel. Miliartub. der Lungen, d. Endo- u. Pericards, d. Periton., der Leber; tuberoul. Meningitis d. Basis u. Convexität, einz. Tub. im Gehirn.
Nicht sehr kräftiger Jüngling. Das linke Kniegelenk steif, die Hüfte ankylotisch. Keine Luxation, keine Schmerzen. Skoliose der Wirbelsäule.	Gypsverbände.	Mit Verband entlassen.	Musste nach Abnahme des Verbandes wegen geringer Verkürzung des linken Beines hinken; ging ohne Stock, ohne Schmerzen. — Frühjahr 1872 Rheumat. acut. mit Betheiligung der Hüfte; ging nachher an einem Stock. Bekam Herzerweiterung und ist an einem Herzschlag am 26. Februar 1876 gestorben.

Nummer	Name und Alter des Patienten	Eintritt, Austritt	Alter bei Beginn der Krankheit	Dauer bis zum Eintritt	Anamnese
17	Senn, Regula, 38 Jahre, Seidenweberin, Bauma.	27. Oct. 1871. 12. Juli 1872.	?	?	Der Vater starb an Tuberculo die Mutter ebenfalls an Lungen den. Pat. selbst war gesund. Die krankung entstand im Wochen mit Schmerzen und starker Schw lung.
18	Bünzli, Conr., 19 Jahre, Schlosser, Uster.	3. Febr. 1871. 4. Juli 1871.	19 Jahre.	?	Pat. war immer gesund. Vor 14 T gen fiel er rückwärts um, bekam dan Schmerzen und Schwellung, lag s Bett.
19	Huber, Emil, 14 Jahre, Horgen.	29. April 1871. 14. Juli 1871.	14 Jahre.	3 Monate.	Vor 3 Monaten die ersten Erschei nungen: Schmerz in der r. Hüfte Hinken. Sonst gesund.
20	Schätte, Heinr., 27 Jahre, Mühlenmacher, Adlikon.	29. Febr. 1871. 5. Jan. 1872.	27 Jahre.	4 Monate.	Seit 4 Monaten Schmerzen un Hinken. Pat. musste das Bett hüten Er war sonst immer gesund.
21	Lattmann, Rosa, 1 Jahr, Seen.	1. März 1872. 30. Juni 1872.	3/4 Jahre.	4 Monate.	Im Dec. 1871 begann die Coxitis Ende Januar wurde ein Gypsverband angelegt, der 4 Wochen lag.
22	Trueb, Carol., 2 Jahre, Uetikon.	27. März 1872. 14. Juli 1872.	2 Jahre.	?	Immer schwächlich, scrophulös Seit Jan. 1872 hatte das Kind Schmer zen im rechten Hüftgelenk, hörte au zu gehen.
23	Hartmann, Ed., 17 Jahre, Landwirth, Eglisau.	24. Aug. 1872. 6. Sept. 1872.	16 Jahre.	8 Monate.	Seit Jan. 1872 Schmerzen in Kni und Hüfte; Unfähigkeit zu gehen
24	Graf, Adolf, 6 Jahre, Wangen.	30. Mai 1873. 17. Juni 1873.	4 Jahre.	2 Jahre.	Vor 2 Jahren heftige Schmerzen in linken Knie. Coxitis. Gypsverbände Heilung. Seit letztem Herbst wiede Schmerzen; Pat. lief bis vor kurze Zeit herum.
25	Steffen, Heinr., 24 Jahre, Landwirth, Embrach.	4. März 1873. 15. Juni 1873.	14 Jahre.	10 Jahre.	Seit 1863 Steifigkeit, Verkürzung 1864 Fisteln, die sich 1865 schlosse Pat. ging herum. Seit 1868 neue Ex acerbation und Fisteln.

Status praesens beim Eintritt	Behandlung	Verlauf, Zustand bei der Entlassung	Schlussresultat
Coxit. sin. Linke Extremität verkürzt, der Kopf luxirt; Contracturstellung, starre Fixation.	Repositionsversuche gelingen nicht; Gypsverband in gerader Stellung.	—	War noch 1 Jahr lang bettlägerig, ging dann erst mit Stock, nachher allein. Link. Bein 4 Cm. kürz. u. atroph., das Kniegelenk ganz steif; in der Hüfte halbe Beugung möglich; das Gelenk wenig empfindlich; der luxirte Kopf schwer zu finden. Der Gang schleppend, nach der Seite wackelnd.
Coxit. sin. Starke Lordose; Flexionsstellung. Jede Bewegung schmerzhaft. Keine Luxation.	Gypsverbände.	Mit Ankylose entlassen.	Pat. war noch lange krank; periarticul. Abscesse wurden incidirt u. bildet. Fisteln, die jetzt geschloss. sind. Geheilt mit Ankylose, noch Druckschmerz, Verkürz. 4—5 Cm. Momentan keine Abscesse.
Gesund aussch. Leichte Coxit. d. Streckung u. Rotation nach aussen behind.	Gypsverbände.	Im Verband stellt sich Fieber ein.	Gestorben im October 1872 nach schweren Leiden an seiner Hüftkrankheit.
Cox. sin. Mässige Schwellung und Druckschmerz; Lordose; Bewegung. sehr schmerzhaft; keine Luxation. Fieber.	Gypsverband in Narkose.	Gebessert entlassen.	Gestorben 12. Sept. 1875.
Das linke Hüftgelenk geschwollen u. sehr empfindlich. Bewegungen, Rotat. nach innen sehr schmerzhaft. Keine Verkürzung.	Gypsverband.	Mit Verband entlassen.	Der Gypsverband wurde bald entfernt. Pat. kann das l. Bein ohne Schmerzen gebrauchen; dasselbe ist in der Hüfte steif und etwa 3 Cm. kürzer als das rechte, so dass Pat. hinken muss.
Das rechte Hüftgelenk ist leicht geschwollen und schmerzhaft; Bewegungen sind möglich, aber mit Schmerzen verbunden.	Gypsverbände.	—	Hinkt stark, hat fortwähr. Schmerzen. Das kranke Bein ist um die Hälfte dünner. 4 Fisteln am Gelenk, das Kind war d. Tode nahe. Jetzt sind die Fisteln geschlossen; Pat. besucht wieder die Schule.
Coxit. sin. Das linke Bein ist stark atrophisch; ausgesprochene Lordose.	Gypsverbände.	—	Ist so weit völl. geheilt, dass er landwirthsch. Geschäfte ungehind. verrichten kann; nur der hinkende Gang ist geblieben.
Sehr zarter Knabe; war sonst gesund. Kein Trauma. Anämie. Coxit. sin. mit Fixation u. Lordose; Bewegungen schmerzhaft.	Gypsverband.	Mit Verband entlassen.	Ein Jahr nach der Entlass. relativ geheilt, wandelt am Stock mit verkürztem, zurückgebliebenem Bein ohne Beschwerden herum. Zart, schmächtig gebaut, mager.
Coxit. sin. Verkürzung 1 Cm. Gelenk ankylotisch. Jede Bewegung schmerzhaft; Fisteln.	—	Verweigert die Operation; wird entlassen.	War ordentl. gesund bis 1880. Eiterung u. Schmerzen blieben nicht aus. Jetzt ist Pat. zieml. schwach, sehr müde; diese Erscheinungen nehmen zu; fortw. Eiterung.

Nummer	Name und Alter des Patienten	Eintritt, Austritt	Alter bei Beginn der Krankheit	Dauer bis zum Eintritt	Anamnese
26	Isler, Anna, 11 Jahre, Wädensweil.	12. Oct. 1874. 7. Nov. 1874.	9 Jahre.	2 Jahre.	Die Mutter ist phthisisch. Vor Jahren fiel Pat.; bekam Schmerzen i Knie u. Hüfte; fing an zu hinke
27	Hürlimann, Lina, 7 Jahre, Hinweil.	6. Oct. 1874. 2. April 1875.	5½ Jahre.	1½ Jahre.	Eltern gesund. Pat. litt an Coryz Seit April 1873 Schmerzen in Hüf u. Knie; seit Herbst 1873 Hinke
28	Egli, Regula, 33 Jahre, Weberin, Rüti.	31. Juli 1874. 12. April 1875.	?	?	Pat. hatte im 2. Lebensjahre Coxi sin., die mit Ankylose ausheilte. Se einigen Jahren ist wieder Verschlim merung eingetreten.
29	Weber, Jacob, 16 Jahre, Wiedikon.	30. Oct. 1874. 9. Dec. 1874.	14½ Jahre.	1½ Jahre.	Drüsenschwellungen. Seit Oster 1873 Beginn in der l. Hüfte; im No vember Abscedirung. Seit 1873 Hu sten mit Auswurf.
30	Stüssi, Anna, 15 Jahre, Adlikon.	24. Sept. 1875. 31. März 1876.	14½ Jahre.	½ Jahr.	Der Vater starb an Phthise; ei Bruder ist lungenkrank. Pat. hat sei Frühjahr 1875 Schmerzen beim Ge hen ohne weitere Ursache; lag nie r Bett.
31	Furrer, Anna, 19 Jahre, Schlatt.	22. Juli 1875. 24. Dec. 1875.	18½ Jahre.	5 Monate.	Der Vater starb an Phthise. Pa fühlte im März 1875 nach leichte Trauma Schmerzen, die zeitweise ver schwanden.
32	Büchi, Lina, 18 Jahre, Elgg.	3. Sept. 1875. 12. Mai 1876.	16½ Jahre.	1½ Jahre.	Seit Frühjahr 1874 bald heftigere bald geringere Schmerzen in der r Hüfte. Zeitweise leichtes Hinken Pat. ging herum; einmal Gypsver band.
33	Letsch, Elise, 22 Jahre, Seidenweberin, Riesbach.	30. April 1875. 2. Febr. 1876.	22 Jahre.	4 Monate.	Chlorose, Rheumat. polyartic. Sei Januar 1875 Schmerzen in der linke Hand und im linken Knie, bald auch in der Hüfte. Seit einigen Wochen is Pat. bettlägerig.

Status praesens beim Eintritt	Behandlung	Verlauf, Zustand bei der Entlassung	Schlussresultat
Coxit. sin. Verkürzung ½ Cm. Fixation. Druck if den Troch. schmerzh. eber dem Troch. ein Abs-ss; keine Fisteln.	Gypsverbände; 10 an der Zahl.	—	Geheilt mit Ankylose. Pat. ist Seidenwinderin.
Anämisch, schwächlich. oxit. dextr. Fixation, ordose; mässig. Schmerzhaftigkeit bei Bewegungen.	Gypsverbände.	Typhus. Es entsteht um das Hüftgelenk ein Abscess, während die Affection sich zu bessern schien. Mit Verband entlassen.	Pat. lag noch lange mit Verband zu Bett, wurde dann entschieden besser u. ging zur Schule. Im folg. Sommer erkält. sie sich stark, musste wieder ein Jahr lang das Bett hüten, u. jetzt, da sie soweit hergestellt ist, dass sie die Schule besuchen kann, bedarf sie der Krücken, was anfänglich nicht der Fall war.
Coxit. sin. Vollständige Ankylose; Bewegungen äusserst schmerzhaft. Der Kopf ist nach hinten oben rotirt.	Bonnet'sche Drahthose, später Gypsverband.	Abnahme d. Schmerzhaftigkeit und Geradstellung des Beins.	Der Zustand ist nicht gebessert. Das ganze Bein ist steif; Pat. kann ohne Schmerzen weder sitzen, noch liegen, sie geht mit Hülfe eines Apparates herum.
Cox. sin. Abscess am Oberschenkel. Fist. Caries des l. Kniegelenks u. r. Ellbogens; Drüsen am Hals; Phthis. Veränderungen d. Lunge, Cavernen u. s. w. Klein, wenig entwickelt. Anäm. Geräusch am Herzen. Coxit. sin. 3 Cm. Verlängerung, Femur nach aussen rotirt. Fixat. im Hüftgelenk, keine Fluctuat.	—	Als inoperabel entlassen.	Gestorben 26. Dec. 1874. Phthisis tuberculosa.
Coxit. chron. sin.	Empl. canth. Eis, Bäder.	Pat. geht ordentlich, ohne Schmerzen, aber etwas steif.	Lebt noch und ist gesund; Dienstmagd.
	Schröpfköpfe, Gypsverband.	Gebessert entlassen.	Patientin ist geheilt; eine Schwäche des Hüftgelenks ist zurückgeblieben.
Cox. d. Bei genauer Untersuchung kann nur Beginn. u. Schmerzhaftigkeit d. Rotation u. Abduct. constatirt werden. Keine Lordose, keine Schwellg.	Ruhige Lage; Bäder, keine Verbände.	Gebessert entlassen.	Konnte zu Hause ordentl gehen. Schon nach 5—6 Wochen aber verschlimm. sich das Allgemeinbefind., ohne besond. Schmerzen in d. Hüfte. Ihr Leiden gestalt. sich zu einer Auszehrung, der sie nach 1½ Jahr. erlag. Gestorb. 30. Dec. 1877.
Anämisch, Lungen norm. Starke Lordose, Druck u. Bewegungen in Hüft- u. Kniegelenk schmerzhaft; st vollständige Fixation r Hüfte.	Gypsverbände.	Abscess auf d. Handrücken, perfor.; Caries d. Handgelenks. Stark. Schwellg. d. Hüfte; im Oct. 1875 grosser Abscess am Oberschenkel. Nov.: Incision zur Resect., aber das Gelenk erscheint intact. Eiweiss im Urin; Inanition, Tod.	Gest. 20. Febr. 1876. Erguss im Abdom. u. beid. Pleuren. Sagomilz. Lungen comprimirt, ohne phthis. Veränderungen, Leber u. Nieren vergröss.; Amyloid. Caput fem. u. Acetab. cariös; ebenso das Kniegelenk, d. Abscess geht von letzterem aus.

Nummer	Name und Alter des Patienten	Eintritt, Austritt	Alter bei Beginn der Krankheit	Dauer bis zum Eintritt	Anamnese
34	Bertschinger, Carl, 10 Jahre. Riesbach.	26. April 1875. 10. Nov. 1875.	9 Jahre.	1 Jahr.	Vom 5. bis 8. Jahr abcedirend Spondylitis; die Fisteln sind je geheilt. Seit einem Jahr deutlic Coxitis.
35	Steiger, Edwin, 9 Jahre. Brütten.	11. Juni 1875. 10. Juli 1875.	7¾ Jahre.	1¼ Jahre.	Der Vater starb an Phthise. S Frühjahr 1874 hat Pat. zeitweise s heftige Schmerzen auf Druck, s 6 Monaten kann er kaum mehr geh
36	Volkart, Anna, 6 Jahre, Sünikon.	23. Juli 1875. 14. Sept. 1875.	?	?	Seit einiger Zeit Schmerzen Knie und Hüfte; Hinken.
37	Boller, Sophie, 20 Jahre, Weberin. Egg.	2. Juni 1875. 17. Dec. 1875.	19¼ Jahre.	¾ Jahr.	Seit August 1874 leichte Schm zen, bald entwickelte sich Fixati Pat. war bald bettlägerig, bald nic
38	Frick, Barb., 23 Jahre, Weberin, Uster.	10. Nov. 1876. 14. Aug. 1877.	23 Jahre.	3 Wochen.	Chlorotisch. Seit 3 Wochen oh weitere Veranlassung im Hüftgele Schmerzen; sie schleppte sich no herum.
39	Heusser, Gottl., 12 Jahre. Wiedikon.	19. Sept. 1877. 28. Dec. 1877.	12 Jahre.	?	Eltern und Patient immer gesu und kräftig. Die Krankheit beste kurze Zeit; Pat. ging damit heru
40	Vollenweider, Gottfr., 17 Jahre, Landwirth, Hedingen.	20. Dec. 1877. 28. Dec. 1877.	16 Jahre.	1 Jahr.	Pat. fühlt seit einem Jahr stechen Schmerzen, war sonst nie kra stammt aus gesunder Familie.
41	Vonrüti, Rudolf, 15 Jahre. Boppelsen.	15. Juni 1877. 28. Juli 1877.	15 Jahre.	¼ Jahr.	Seit März 1877 unbedeuten Schmerzen in der linken Hüfte; s 6 Wochen Hinken.
42	Höhn, Susanne, 18 Jahre. Langnau.	27. März 1877. 2. Mai 1877.	17 Jahre.	1 Jahr.	Seit Februar 1876 Knieschmerz mit denen Pat. sich noch lange Z herumschleppte; einmal lag sie fü Wochen zu Bett.
43	B., Josefine, 11 Jahre, D.	11. Mai 1877. 19. Aug. 1877.	11 Jahre.	?	Vor einigen Wochen plötzl. Schm zen in der link. Hüfte, Hinken u. s. Gracil gebaut, schlecht genährt.
44	Nüssli, Margar., 17 Jahre, Zell.	14. Sept. 1877. 9. Nov. 1877.	16 Jahre.	¾ Jahr.	Pat. war immer schwächlich. S Jan. besteht ohne jegl. Veranlassu Hinken. Mehrere Abcesse wurden der Folge incidirt u. bildeten Fiste

Status praesens beim Eintritt	Behandlung	Verlauf, Zustand bei der Entlassung	Schlussresultat
Coxitis dextra sehr ausgesprochen, äusserst schmerzhaft; Verkürzung.	Extension; Gypsverband in Narkose.	Es entsteht vom Gelenk aus ein Abscess; die Resection wird nicht bewilligt.	Pat. bekam mehrere Fisteln, lag über 1 Jahr lang zu Bett. Seit 4—5 J. sind die Fisteln geheilt; Ankylose in rechtwinkliger Stellung, Luxat. nach hint. u. oben, Verkürzg. 10 Cm. Atrophie. Pat. geht schlecht, ist blass, zurückgeblieben.
Ordentl. entwickelt. Cox. u. Lordose. Scheinbare Verkürzung 6 Cm. Keine Luxation; grosse Empfindlichkeit auf Druck.	Eisblase, Blutegel, Gypsverband.	—	Pat. besuchte 2 Jahre lang an Krücken d. Schule, in den letzt. Jahr. geht er mit Stock u. erhöhter Sohle. Das Bein ist kürz. u. schwach geword.
Coxit. dextr. Geringe Beschränkung der Beweglichkeit. Lordose.	Eis, Gypsverbände.	Gebessert entlassen.	Pat. ist noch ganz gesund.
Ankylose beider Hüftgelenke. Gracil gebautes, schlecht genährtes Mädchen.	Gypsverbände. Pat. fiebert leicht.	Mit Ankylose geheilt entlassen.	Bis vor kurz. Zeit Schmerz. Jetzt geht sie ohne Schmerzen, ist aber steif, so dass sie sich nicht bücken kann.
Das rechte Hüftgelenk fixirt; Lordose; die Bewegungen schmerzhaft. Drüsenschwellungen am Hals.	Gypsverbände.	23. Sept. 1878. Das Hüftgelenk gut beweglich; das Knie etwas steif.	Pat. hinkt nicht; die Hüfte ist nicht steif. Pat. geht 2—3 Stund. ohne Schmerzen. Die wenig. Beschwerden rühren von dem etwas steif gewordenen Knie her.
Coxit. sin. Lordose, Fixat., Schmerz bei Druck u. Bewegungen, keine Schwellung oder Abscess. R. Lungenspitze sehr verdächtig.	Gypsverbände.	—	Pat. ist mit Ankylose geheilt, hinkt sehr wenig, ist kräftig u. gross gewachsen.
Cox. chron. d. Fixation, leichte Lordose; Flexion sehr gehindert.	Gypsverband.	—	Pat. lebt noch, hat aber immer noch Nachwehen von seiner Krankheit.
Coxit. chron. sin. Leichte Fixation mit Ankylose.	Gypsverband.	—	Hinkt stark, hat fast immer Schmerzen; das Bein ist bedeutend verkürzt. Es hat den Anschein, als ob es a. d. Hüfte zum Aufbruch komm. wolle.
Coxit. sin. Leichte Lordose, Druckschmerz, die Bewegungen wenig gehemmt, am meisten die Rotation. Zart gebautes Mädchen; Lungen normal.	Es wird ein grosses Vesicans angelegt u. lange Zeit offen gehalten.	Geheilt entlassen.	Vollständig geheilt, keine Spur von Hinken, auch sonst keine schlimmen Folgen. Pat. war seither völlig gesund.
Coxit. sin. Keine Lordose, leichter Druckschmerz u. Bewegungsstörung. (Die Diagnose in Narkose gestellt.)	Hirudines; Gypsverband.	Pat. geht ohne Schmerzen u. Hinken; fast geheilt entlassen.	Wegen moral insanity in der Irrenanstalt. Die Coxit. ist nach einem kurzen Recidiv völlig mit normaler Beweglichkeit geheilt.
Caries cox. d. fist. Starke Schwell. u. Lordose, Fixation; Fisteln. Pat. ist mag. u. anäm. Lungen normal.	Die Resection wird trotz Entstehung einer weiteren Fistel verweigert.	Pat. ungeheilt entlassen.	Pat. ist geheilt; sie kann ihrer Beschäftigung als Fabrikarbeiterin ungehindert nachkommen.

Nummer	Name und Alter des Patienten	Eintritt, Austritt	Alter bei Beginn der Krankheit	Dauer bis zum Eintritt	Anamnese
45	Meier, Anna, 5 Jahre, Weningen.	5. Jan. 1877. 3. Juni 1877.	4¾ Jahre.	¼ Jahr.	Seit Herbst 1876 Schmerzen in d rechten Hüfte u. Hinken. Der Vat war brustleidend u. starb an Pne monie.
46	Markwalder, Luise, 1¼ Jahre, Buchs.	19. Jan. 1877. 14. April 1877.	1¼ Jahre.	6 Wochen.	Der Vater starb an Phthise. V 6 Wochen erschien das linke Be beständig flectirt und das Hüftg lenk schmerzhaft.
47	Bossard, Carl, 12 Jahre, Brütten.	16. Nov. 1877. 16. Dec. 1877.	6 Jahre.	6 Jahre.	Von Jugend auf kränklich, Sca lat.; Pneumonie. Im 6. Jahr na Erkältung coxitische Beschwerde sie besserten sich, Patient besuch die Schule.
48	Furrer, Sophie, 19 Jahre, Weberin, Hittnau.	1. März 1878. 9. Juni 1878.	18 Jahre.	1 Jahr.	Seit einem Jahr Schmerzen i Knie, dann in der Hüfte; Hinke
49	Pfruender, Anna, 4 Jahre, Männedorf.	10. Dec. 1878. 22. Dec. 1878.	4 Jahre.	3 Monate.	Immer schwächlich. Die Kran heit datirt seit September 1878.
50	Meier, Emil, 21 Jahre, Landwirth, Dättweil.	28. Juni 1878. 22. Oct. 1878.	21 Jahre.	6 Wochen.	Schlecht genährter, scrophulös Jüngling. Seit 6 Wochen ohn äussere Ursache Schmerzen im lin ken Hüftgelenk.
51	Stadelman, Jac., 18 Jahre, Gerber, Elgg.	14. Mai 1878. 18. Dec. 1878.	18 Jahre.	5 Monate.	Keine Drüsen; kräftiger, junge Mann. Seit 1877 kalter Abscess a dem linken Fussrücken. Seit Janua 1878 Schmerzen in der Hüfte; da Gehen wurde unmöglich.
52	Haus, Arnold, 16 Jahre, Schmied, Neftenbach.	15. Febr. 1878. 4. April 1878.	16 Jahre.	2 Monate.	Drüsen. Seit December 1877 ohn mechanischen Insult Schmerzen i der Hüfte und Hinken.
53	Schneider, Heinr., 18 Jahre, Spinner, Rorbas.	15. Nov. 1878. 12. Aug. 1879.	18 Jahre.	3 Monate.	Früher gesund, mit Ausnahm einer acuten Nephritis. Die Coxit besteht seit ¼ Jahr.

Status praesens beim Eintritt	Behandlung	Verlauf, Zustand bei der Entlassung	Schlussresultat
Cox. dextr. Geringe Lordose u. Fixation bei extremer Bewegung. Pat. ist gross, gracil, schlecht genährt.	Gypsverbände.	Mit leichter Ankylose fast geheilt entlassen.	Lebt noch, ist ganz geheilt. Sie kann ohne Schmerzen wie die anderen Kinder herumspringen; leidet an starker Anämie.
Coxit. sin. Lordose; Ankylose in rechtwinkliger Stellung.	Gypsverbände.	Anfangs Besserung; dann wird das Kind wieder gebracht, bekommt unstillb. Diarrhöen, Fieber. Mit Verband entlassen.	Gestorben. Das genauere Datum unbekannt.
Coxit. chron. dextr. inmat. Im August 1876 bildeten sich über dem Trochanter Fisteln, die jetzt geschlossen sind.	Ruhige Bettlage.	Patient geht mit beweglichem Gelenk herum; geheilt entlassen.	Pat. hinkt stark; das rechte Bein ist 3 Cm. kürzer als das andere, dünner, mager und schwächer. Keine Schmerzen; leichte Ermüdung. Im Uebrigen ein gesunder Jüngling.
Coxit. sin. Lordose, Fixation. Druck u. Bewegungen sind schmerzhaft.	Gypsverbände.	Gebessert entlassen.	Patientin lebt noch gesund; ist geheilt.
Coxit. sin. Das Hüftgelenk ist geschwollen, sehr schmerzhaft; Femur fixirt. Fieber.	Eis, Gypsverband in Narkose.	—	Das Gelenk ist steif, bei anstrengend. Gehen schmerzhaft; das linke Bein ist schwächer, $1^1/_2$" kürzer als das rechte und dünner.
Coxit. sin. Das Gelenk ist geschwollen, auf Druck und Stoss sehr schmerzhaft, die Bewegungen sehr reducirt. Fieber.	Gypsverband.	Keine Besserung, dagegen wird Erkrankung der Lungenspitzen constatirt.	Gestorben 4. Jan. 1879 an Lungenschwindsucht. Das linke Bein war nie ganz gut, verursachte dem Patienten oft Schmerzen.
Caries cox. sin. Eitrige Coxitis mit sehr grosser Schmerzhaftigkeit. Tubercul. pulm. et intestin. Einmal Eiweiss im Urin.	Gypsverband.	Der Abscess am Fuss perforirt. Caries oss. sacri; Abscess, Perforation. Beginn. Gangrän der link. unteren Extremität in Folge marantischer Thrombose der Ven. femoralis.	Gestorben 18. December 1878. Exsudat in beiden Pleuren. Tuberculose der Lungen, im Coecum. Käseherd in der Niere. Eiter im Hüftgelenk; der Knorpel in toto nekrotisch vom Kopf abgehoben; Pfanne ohne Knorpel. In Kopf und Trochanter keine ostitischen Herde.
Leichte Coxit. sin.; wahrscheinlich schon länger bestehend.	Gypsverband.	—	Hinkt ein wenig, arbeitet ungehindert. Ist gesund: nach Amerika ausgewandert.
Cox. dextr. Schwellung des Hüftgelenks ohne Abscess oder Fistel. Namentlich Bewegung. sind sehr schmerzhaft.	Wiederholte Gypsverbände, Ferr. cand.	Gebessert entlassen.	Gestorben 11. Nov. 1880. Der Zustand schlimmerte bald wieder. Pat. war bald ganz ans Bett gebannt, bald konnte er wieder ein wenig herumgehen. Er wurde nie mehr arbeitsfähig und starb nach langwierigem Krankenlager.

B. Resectione

Nummer	Name und Alter des Patienten	Eintritt, Austritt	Alter bei Beginn der Krankheit	Dauer bis zum Eintritt	Anamnese
54	Derer, Carl, 5 Jahre, Oberglatt.	6. März 1868. 23. Aug. 1869.	4½ Jahre.	6 Monate.	Während des ganzen Winters hatt Patient Schmerzen im linken Kni und Hüftgelenk; Hinken. Kein wesentliche Verkürzung; active Be weglichkeit beschränkt, passiv leicht schmerzhaft. Streckappara 1. Mai 1868 Gypsverband.
55	Ochsner, Heinr., 8 Jahre. Dübendorf.	10. Juli 1868. 2. Nov. 1868.	7½ Jahre.	5 Monate.	1866 Typhus. Patient war imm schwächlich. Seit Febr. 1868 nac leichtem Trauma Hinken; Atroph der Musculatur, leichtes Fiebe Schwellung und Röthung, gros Schmerzhaftigkeit des Gelenks. Pa tient lag nie zu Bett.
56	Schlatter, Herm., 11 Jahre. Steinmaur.	14. Febr. 1868. 12. Aug. 1868.	10½ Jahre.	6 Monate.	Patient sonst gesund. Vor 6 Mo naten Schmerzen im Hüftgelenk so dass er bettlägerig wurde; 4 Mo nate lang. Perforation eines Ab cesses.
57	Hr., Arthur E., 21 Jahre, W.	3. Sept. 1868. 20. Sept. 1868.	2 Jahre.	19 Jahre.	Seit dem 2. Lebensjahr Coxit mit Abscess- und Fistelbildung Später ging es wieder ordentlich zeitweise schlimmer; die Fistel waren niemals geschlossen.
58	Schmid, Margar., 10 Jahre, Waltalingen.	2. Juli 1869. 12. April 1871.	8½ Jahre.	1½ Jahre.	Vor 1½ Jahren Schmerzen in der rechten Hüfte; trug 1867 bi 1868 lange Zeit Gypsverbände. Im Frühjahr 1868 ging sie wiede ohne Schmerzen und ohne starke Hinken. Im letzten Winter Gyps verbände in schlechter Stellung; e trat wieder Besserung ein, doch musste Patientin sehr stark hinken Sie kommt zur Verbesserung de Stellung in das Spital.

des Hüftgelenks.

Status praesens beim Eintritt	Behandlung	Verlauf, Zustand bei der Entlassung	Schlussresultat
2. Juli 1868. Grosser, aus dem Hüftgelenk kommender Abscess an der Aussenseite des linken Oberschenkels, der mit baldig. Perforation droht.	2. Juli 1868 Resectio coxae sin. Eröffnung des Abscesses durch den Resectionsschnitt. Lig. teres stark gewulstet, die Knorpel vollständig zerstört, der Knochen hochgradig cariös. Absetzung unter dem Trochanter. Ferr. cand. auf die Sägefläche; Charpietampon. Gypsverband.	Abends meist hohes Fieber. Wenig Appetit, sehr blasses Aussehen, reichliche Secretion aus 2 sich bildenden Fisteln. Nach Abnahme des 1. Gypsverbandes einige Zeit Extension. Jan. 1869. Hochgradige Abmagerung u. Anämie, hohes Fieber. August 1869. Mit Amyloid entlassen.	Sept. 1870. Lebt noch, etwas blass, aber munter, kann selbst ordentl. gehen. Eine, wenig eiternde Fistel, Leber gross, Urin ohne Eiweiss. Juni 1873. Fisteln geschlossen. Blass, sonst ord. entwickelt, kann ohne Beschwerden 1 Stunde weit gehen, mit der Krücke ganz gut. Leber u. Milz immer noch vergrössert. Dec. 1882. Lebt in einer Correctionsanstalt. Die früheren Wunden sind geheilt. Er geht ohne Krücken.
Mager. Linkes Hüftgelenk stark geschwollen, fluctuirt. Der Oberschenkel steht in rechtwinkliger Flexion; im Gelenk noch geringe Beweglichkeit. Abduction.	10. Aug. 1868 Resection. Viel Eiter im Gelenk, der sich bis zur Mitte des Oberschenkels gesenkt hatte. Der Kopf cariös, sehr morsch, so dass er abreisst. Charpie; Gypsverband.	Profuse, andauernde Diarrhoe. 2. Nov. 1868. Pat. wird abgeholt; ist im höchsten Grade elend und abgemagert, die Haut trocken, blass; die Wunde anämisch, belegt.	Gestorben 2. Nov. 1868, sofort nach der Ankunft zu Hause.
Blass, anämisch, heruntergekommen. Linke Hüfte geschwollen, auf Druck schmerzhaft; Flexion und starke Abduction des Femur; Fisteln am Trochanter.	22. Februar 1868 Resection. Der Femurkopf cariös, Resection unter dem Troch. major. Charpie; Gypsverband.	Erst hohes Fieber u. starke Eiterung; am 15. Mai 1868 ist alles geschloss. Aug.: Beweglichk. sehr schön, in grossem Umfange, schmerzlos. Maschine.	Patient ist jetzt Schneidermeister, gesund und wohl; ein Hinken könne an ihm kaum mehr bemerkt werden.
Mittelgross, mager. Cox. sin. Verkürzung 10 Cm.; der Trochanter steht hoch, um denselben mehrere Fisteln; Bewegungen im Gelenk sind ganz aufgehoben.	3. Sept. 1868 Resection. Der Schnitt führt durch derbes, zähes Gewebe; der Kopf vollständig in der Pfanne verwachsen, so dass eine Luxation nicht möglich ist. Pfanne nicht perforirt. Charpie; Gypsverband.	—	Gestorben 21. Sept. 1868. Pyämie. Frische, eitrige Pericarditis u. Pleuritis; Metastasen in den Lungen. Jauchige Infiltration um die Wunde. Cariöse Stellen u. nekrotische Knochenstücke in der perforirten Pfanne.
Gesund aussehendes, kräftiges Mädchen. Sehr starke Verkürzung des rechten Beines; rechtwinklige Flexion, Abduction, Rotation nach aussen. Keine Schmerzen. In Narkose geringe Beweglichkeit, Crepitation. Die Streckung gelingt nicht; der Kopf ist nach hinten oben luxirt.	23. Juli 1869 Resection. Schnitt über den Trochanter. Resection im Troch. major. Charpie; Gypsverband.	Fieberhafte, vorübergehende Reaction. Es entstehen einige Senkung., das Femur wird an einig. Stellen rauh. 10. Febr. 1870. Resect. der cariös. Stell. Wunden immer schlaff, belegt; doch wird die Secret. allmähl. gering. Herbst 1871. Pat. ist vollständig geheilt, mit einer Maschine geht sie recht gut.	Gestorben 22. Mai 1878. Nach Entlassung aus dem Spital ging es 2—3 Jahre ganz ordentlich, dann aber habe sich in der Hüfte wieder Eiter angesammelt; Patient. wurde immer elender, das letzte halbe Jahr bettlägerig. Der behandelnde Arzt erklärte nach der Section, der Tod sei Folge ihrer früheren Krankheit.

Nummer	Name und Alter des Patienten	Eintritt, Austritt	Alter bei Beginn der Krankheit	Dauer bis zum Eintritt	Anamnese
59	Grob, Friedr., 7 Jahre, Wattwyl.	13. Nov. 1869. 1. Aug. 1870.	1½ Jahre.	5½ Jahre.	Mit 1½ Jahren wurde das recht Bein dünner, der Kleine konnt nicht mehr gehen. Mit 2½ Jahre trat ziemlich acut Schmerz un Schwellung der rechten Hüfte au Abscessbildung und Perforation Dies wiederholte sich nach einige Zeit; die Fisteln eiterten bis vo einem Jahr. Patient kroch imme etwas herum.
60	Roth, Regula, 10 Jahre, Kloten.	5. März 1869. 28. Dec. 1869.	9½ Jahre.	½ Jahr.	Die Eltern sind gesund; viele Ge schwister starben in früher Jugend Patientin war bis vor ½ Jahr ni krank. Damals fiel sie aufs Kni und bekam Schmerzen darin, la zu Bett. Nach und nach tra Schwellung und Schmerzhaftigkei des linken Hüftgelenks auf; Patien tin ging mit Hinken herum.
61	Stärkle, Albert, 9 Jahre, Gaiserwald, Canton St. Gallen.	8. Nov. 1869. 15. Nov. 1870.	8½ Jahre.	½ Jahr.	Die Mutter leidet an Hämopto Der Vater und Geschwister sind ge sund; Patient selbst vom 3. Lebens jahr an kränkelnd. Seit Mai 186 Hinken, wenig Schmerzen; wurd an Gonitis behandelt. Seit 4 Mo naten deutliche Erkrankung de Hüfte, Schwellung; Patient wurd bettlägerig. Aetiologie unbekannt kein Trauma.
62	Muggli, Heinr., 7 Jahre, Küsnacht.	14. Mai 1869. 30. Jan. 1870.	4 Jahre.	3 Jahre.	Von jeher schwächlich. Vor dre Jahren wurde er einmal umgewor fen, lief aber wieder herum. Ei Vierteljahr später stellte sich Hin ken ein; Patient wurde blass un schwach; die Gelenkgegend ge schwollen. Nach Ruhe und Behand lung mit Extension (Billroth besserte sich die Sache wieder; doc im Frühjahr 1869 trat Verschlim merung ein.

Status praesens beim Eintritt	Behandlung	Verlauf, Zustand bei der Entlassung	Schlussresultat
Am rechten Hüftgelenk fünf eingezogene Narben. Hochgradige Flexions- u. Abductionsstellung. Der Trochanter steht über der R. N.-Linie; das Femur erscheint nicht wesentlich verkürzt. Patient kann kaum gehen. Die Rotation ist ebenfalls unmöglich, auch in Narkose, wo Crepitation nachgewiesen wird.	17. Nov. 1869 Resection. Lappenschnitt mit der Convexität nach oben. Gelenkkopf mit dem Becken fest verwachsen, Schenkelhals kurz, vom Kopf fast nichts mehr vorhanden. Resection unter dem Trochanter. Pfanne rauh, nicht perforirt. Charpie; Gypsverband.	Guter Wundverlauf. Im December Masernpneumonie. Daran anschliess. lange Zeit Fieber, schlechte Wundverhältnisse. Auf den Lungen nur Bronchitis. Grosse Senkg. am Oberschenkel. Febr. 1870. Ein zum Theil nekrot. Knochenstück vom Femur entfernt. Fortschreitende Abmagerung, Anämie.	Patient wird in sehr traurigem Zustande abgeholt; ist als gestorben verrechnet.
Zartes Mädchen. Das r. Bein ist verlängert, die Flexion blos bis zu 1 R. mögl., dann sehr schmerzhaft; Rotation ebenfalls beschränkt. Ueber dem Trochanter ein Abscess. Urin klar, ohne Eiweiss. Gypsverband; in demselb. weitere Abscedirung. Bei Eröffn. ist keine Communicat. mit Gelenk oder Knochen zu finden. Pneumonie. Reichl. Secret. aus den Fisteln, fortw. Fieber.	16. Nov. 1869 Resection. Nach dem Längsschnitt kommt der Finger auf rauhen Knochen. Der Trochanter sehr verdickt, aufgetrieben; Schenkelhals rauh, cariös, von Granulationen umgeben; der Knorpel nur an der Peripherie wenig verändert. Resection $1^1/_2$" unter dem Trochanter.	Reichliche Eiterung, fortwähr. Fieber bei gutem Aussehen der Wunde; Kopfschmerzen; 26. Dec. Koma, Flockenlesen, Erbrechen, Nackenstarre. Oedem der Papilla n. optici, Dilatation der Retinalvenen u. s. w.	Gestorben 28. Dec. 1869. Meningitis tubercul. Käseherd in der Lunge, Tuberkel in Pleura, Leber, Milz; Ulcera tub. coeci. Musculatur um das Hüftgelenk atrophisch; Knorpel der Pfanne nur an einigen Stellen usurirt, granulirend. In diesen Granulationen Tuberkel, ebenso in denjenigen über dem resecirten Femur.
Schwächl. mager. Junge. Lungen gesund. Cox. sin. Pat. hinkt beträchtlich, geringe Lendenlordose, scheinb. Verlänger. Starke Schwellung, Abscess über dem Trochanter u. an der Aussenseite d. Oberschenkels. Active Beweglichkeit beschränkt, schmerzlos, passive ebenfalls. Mitunter Husten. Urin ohne Eiweiss.	10. Nov. 1869 Resection. Nach Incision der Abscesse ist die Communication mit dem Gelenk nachweisbar. Das Lig. teres ist erhalten, der cariöse Process betrifft mehr Schenkelhals und Trochanter. Resection unter dem Trochanter. Charpie; Gypsverband.	Günstiger Wundverlauf, das Fieber verliert sich bald. Im Sommer 1871 ist Patient gesund und kräftig, vollkommen geheilt, geht mittelst einer Maschine mit erhöhter Sohle rasch u. gut.	December 1882. Patient befindet sich gesund und wohl, kann vermittelst eines Stockes gut gehen. Seit der Entlassung aus dem Spital ist nie mehr Eiterung aus dem Gelenk eingetreten.
Schwächl. bleicher Knabe. Die physik. Untersuchung der Lungen ist resultatlos. Coxit. sin. Abduction und Flexion d. Oberschenkels, Verkürzung 4 Cm. Starke Schwell., Druckschmerz, Ankylose. Narkose. Der Kopf steht 2 Finger breit über der R. N.-Linie, ist luxirt; die Beweglichkeit, besonders Rotation beschränkt.	10. Juli 1869 Resection. Der Eiter entleert sich durch den Längsschnitt. Am Darmbein eine rauhe, durch Druck des luxirten Kopfes vertiefte Stelle. Der Kopf von Knorpel entblösst, fast in toto durch schwammige Granulat. abgehoben; Femur ungemein porös. Resect. unter dem Trochanter. Charpie; Gypsverband.	Unter leichtem Fieber günst. Verlauf in Extension u. Gypsverb. Im Mai 1870 ist die Wunde ganz geschl.; im Sept. geht Pat. mit Maschine. 30. Juni 73. Pat. geht ord., steht auf d. resec. Bein. Die Narkose zeigt, dass die Bewegungen zum grossen Theil mit dem Becken ausgeführt werden.	December 1882. Patient lebt noch gesund und munter; geht mit Stock.

Nummer	Name und Alter des Patienten	Eintritt, Austritt	Alter bei Beginn der Krankheit	Dauer bis zum Eintritt	Anamnese
63	Cattorini, Hercules, 14 Jahre, Mailand.	9. März 1870. 19. März 1873.	14 Jahre.	3 Monate.	Patient war früher gesund. Im December 1869 spürte er Schmerzen in der linken Hüfte, musste hinken und blieb krank zu Haus. Seit Januar 1870 wurden das Gehen und die Beweglichkeit schlechter.
64	Tschümperlin, Joh., 12 Jahre, Schwyz.	10. Mai 1870. 7. Juni 1870.	10½ Jahre.	1½ Jahre.	Eltern gesund. Patient war stets schwächlich, litt an Husten. Beginn im Winter 1868/69 mit Hinken. Deutlichere Symptome im April 1869 nach einem leichten Fall, Patient schleppte sich herum; obschon Schwellung des Gelenks und Kniescherzen eintraten.
65	Stadelmann, Rud., 2½ Jahre, Gossau.	23. Dec. 1870. 13. März 1871.	1¾ Jahre.	8 Monate.	Mit ¾ Jahren kalte Abscesse am link. Vorderarm, am rechten Unterschenkel. April 1870 Abscess am linken Hüftgelenk, starke Schmerzen und Flexionsstellung. Nach Eröffnung des Abscesses durch den Vater blieben Fisteln zurück, das Bein blieb krumm.
66	Dübendorfer, Verene, 15 Jahre, Rümlang.	18. Nov. 1870. 27. Juli 1871.	14 Jahre.	1 Jahr.	Kränkliche Eltern. Im Herbst 1869 fiel Pat., hatte von da an den ganzen Winter hindurch coxit. Beschwerden, Hinken. Im Frühjahr 1870 steigerten sich die Erscheinungen; das Gelenk wurde geschwollen; das Allgemeinbefinden war wenig gestört.
67	Bleuler, Heinr., 6 Jahre, Zollikon.	23. Sept. 1870. 9. Febr. 1871.	5½ Jahre.	½ Jahr.	Spontane Entwicklung ohne Trauma seit April 1870. Doch lief Patient immer mit seiner Coxitis herum.

Status praesens beim Eintritt	Behandlung	Verlauf, Zustand bei der Entlassung	Schlussresultat
Gut aussehender Knabe. Coxit. sin. Namentlich die Gegend des Trochant. geschwollen; Beweglichkeit 20—30°, in Narkose aber ausgiebig, Verkürzg. 1½ Cm. Gypsverbände; die Schwellung wird langsam grösser; Drahthose. Dec. 1870. Rippencaries, im Juli 71 wird hier ein grosser Abscess punctirt, aber vergeblich. 1872. Grosser Abscess über d. Trochanter; Hüftgelenk ankylotisch; Verkürzung 3 Cm.	4. Jan. 1872 Resection; möglichst subperiostal; Abscess unter dem Troch. major. Der Kopf ausgedehnt zerstört, statt der Gelenkfläche eine rauhe Knochenfläche, Pfannenrand abgeschliffen; neugebildete, von reichlichen Osteophyt. umwallte Pfanne. In der alten, ausgedehnt perforirten Pfanne ein nekrotisch. Knochenstück vom Femur. Charpie-Gypsverband.	Anfangs hohes Fieber und starke Secretion. Im März wird eine Nekrose von der Pfanne entfernt. Urin ohne Eiweiss; Befinden schlecht. Extension. Nov. 72. Schlecht. Allgemeinbefinden, Diarrhoe; hekt. Fieber. Grosser Abscess im Becken von der Perforation her, bei dessen Incision am 29. Jan. 73 eine Blutg. aus der Art. circumflexa il. erfolgt.	Gestorben 19. März 1873. Tuberculose der Lunge, allgemeine Tuberculose. Marasmus. Nekrose und Perforation der Pfanne.
Gross gewachsen, blass und mager. Coxit. sin. Verkürzg. 3 Cm., scheinbar; Rotation nach aussen. Ueber dem Troch. in grossem Umfang Fluctuation ohne Hautröthung. Fast vollständige Ankylose, grosse Schmerzhaftigkeit.	18. Mai 1870 Resection. Der Längsschnitt entleert sehr viel Eiter. Pfannenknorpel nekrotisch. Trochanter sehr erkrankt, Femurschaft osteoporotisch, atrophisch, so dass bei der Operat. eine Fractur seines unter. Endes eintritt. Charpie-Gypsverband.	22. Mai Frost, reichl. Eiterung, Delirien, soporöser Zustand, hoh. Fieber. Schwellg. einzelner Fingergelenke. Caries d. Felsenbeins. Juni. Vereiterg. des l. Ellbogengelenks. Pat. nimmt rasch ab; Abscess am Rippenpfeiler.	Gest. 7. Juli 1870. Schrägbruch des Femur. Pfanne von Knorpel entblösst, mit nekrot. Gewebe erfüllt. Radiusköpfchen links cariös. Verjauchung des Hüftgelenks, Verkäsung der Bronchialdrüsen, lobul. käsige Pneumon. d. Atrophie.
Anämie. Mehr als rechtwinkl. Flexionscontr. der linken Hüfte, vollk. Ankylose; Beweg. sind äuss. schmerzhaft. Atrophie der Extr. Mehr. Gelenkfisteln. In d. Narkose wird Luxat. nach oben u. hint. constat.	2. März 1871 Resection. Der Kopf ist luxirt, morsch, nebst dem Schenkelhals zum Theil durch Caries zerstört. Resection unter dem Trochanter. Charpie-Gypsvorband.	—	Gest. 13. März 71. Pyämie. Doppelseit. Pleuritis, Lungenabscesse, Milz vergrössert; zahlr. Abscesse um das Hüftgelenk, die Venen mit Eiter gefüllt, Periost d. Femur durch Eiter abgehoben. Eitrig. Belag in der Pfanne.
Schlecht entwickelt, mager, anämisch. Cox. sin. Scheinbare Verlängerung, reelle Verkürzung, keine Luxation, Troch. schmerzhaft. Gypsverbde. 8. Febr. 1871 Abscess unter d. Nates, der rasch grösser wird.	6. April 1871 Resect. Bei der Luxat. des Kopfes entsteht eine Fractur am unt. Femurende. Die Knorpel vollständig fehlend, Knochen sehr weich, defect. Pfanne perforirt. Resect. unter dem Troch. Drainage. Charpie-Gypsverb.	Schöne Granulation unter offener Behandlung; Pat. erholt sich. Juni. Abgang einiger Sequester, das Femurende wird nekrot. Abmagerg., starke Eiterung, fortwähr. Fieber, Verfall; Decubit.	Gestorben 27. Juli 1871. Tuberculose der Lungen, eitrige Bronchitis; anämische Fettleber. Nieren frei.
Linkes Hüftgelenk stark geschwollen ohne Röthung. Knieschmerzen. Linker Oberschenkel flectirt (Lordose) abducirt, nach aussen rotirt; kein Abscess, dagegen entsteht ein solcher und Luxation des Femur im Gypsverband.	16. Jan. 1871 Resection. Schon nach dem gewöhnlichen Längsschnitt entleert sich sehr viel Eiter. Caput femor. ganz zerbröckelt, nekrotisch, der Knorpel erhalten. Resection unter dem Trochanter. Charpie-Gypsverband.	Patient hat fortdauerndes hohes Fieber und geht bald unter den Erscheinungen einer Meningitis zu Grunde.	Gest. 9. Febr. 71. Meningit. tubercul. Tubercul. pleur., pulm., lienis, hepat. Schöne Wundgranulationen, zahlr. Osteophyten. Pfannenknorpel bis auf einige Reste zerstört. Synovialis des l. Kniegelenks injicirt, d. Knorpel von einem dünn. Blutextravasat belegt. Im Mark des Femur zahlreiche miliare und verkäste Tuberkel.

Nummer	Name und Alter des Patienten	Eintritt, Austritt	Alter bei Beginn der Krankheit	Dauer bis zum Eintritt	Anamnese
68	Sennhauser, Elisab., 23 Jahre, Weberin, Herrliberg.	19. Aug. 1870. 12. Jan. 1872.	16 Jahre.	7 Jahre.	Der Vater ist kränklich, Pat. li an Drüsen. Im 7. J. Periost. rad. m Abscess und Fistel; ausgeheilt. Se ca. 7 Jahr. Schmerzen im r. Hüftg lenk und Hinken, doch ging Pa trotz allmählicher Verschlimmeru immer herum. Vor 1 Jahr trat na einem Wochenbett Schwellung u Eiterung aus Fisteln ein; seit d Monaten ist Pat. arbeitsunfähig.
69	Staub, Albert, 10 Jahre, Fluntern.	3. Febr. 1870. 10. April 1871.	1 Jahr.	9 Jahre.	Mit Ende des 1. Jahres fiel Pat auf ebener Erde und ist seit dies Zeit krank. Am Hüftgelenk ent standen bald Fisteln, die einm 1 Jahr lang geschlossen waren, abe wieder aufbrachen. Patient konnte dann wieder gehen. 1865 fiel er aus dem 3. Stock, ohne weiteren Schaden zu nehmen. Im December 1870 wurde wieder ein Abscess incidirt.
70	Storrer, Auguste, 23 Jahre, Schneiderin, Schaffhausen.	6. Nov. 1871. 17. März 1874.	11 Jahre.	12 Jahre.	Beginn der Coxitis vor 12 Jahren mit leichtem Hinken; 1½ Jahre später wurde ein Abscess incidirt; Patientin konnte dann bis zum 20. Jahre wieder gehen. In dieser Zeit bildete sich Flexion und Adduction aus. 1870 lag sie 5 Monate wegen der Schmerzen zu Bett, dann ging sie wieder bis vor 4 Monaten herum.
71	Egli, Emma, 12 Jahre, Luzern.	9. Mai 1871. 3. Sept. 1872.	11 Jahre.	¾ Jahre.	Gesund bis August 1870; damals entstanden Schmerzen in der rechten Hüfte und Hinken. Bis zum December ging Patientin mit Stock herum, lag dann aber mit Gypsverband zu Bett, bis im Februar.
72	Grob, Anna, 13½ Jahre, Küsnacht.	24. März 1871. 22. Mai 1871.	13 Jahre.	½ Jahr.	Pat. ist seit 3 Jahr. nach einer Pneumonie mit Hämoptoë nicht mehr recht gesund. Vor 1 Jahr Rheumat. acut. im rechten Hand- und linken Hüftgelenk. Winter 1870/71 Recidiv in der Hüfte, seither die Coxitis mit heftigem Kniesschmerz. Ein am Oberschenkel entstandener Abscess vor 4 Wochen incidirt.

Status praesens beim Eintritt	Behandlung	Verlauf, Zustand bei der Entlassung	Schlussresultat
Coxit. dextr. Scheinb. Verläng. 2½ Cm. Extrem. atrophisch, Oberschenkel in Flexion fixirt; Abscess am Troch. u. Fisteln, die nicht auf Knoch. führ. Das Gehen ist wenig schmerzhaft. Im Gypsverband entsteh. unter hoh. Fieber wiederholt Abscesse u. Fisteln, durch die man mit d. Sonde auf Knoch. gelangt.	30. November 1870 Resection. Starke fibröse Adhäsionen, bei der Luxation bricht der Kopf ab, der Knochen ist sehr morsch, Knorpel geröthet. Charpie-Gypsverband.	Eiterung stark; das Secret mit Fetttropfen durchsetzt. Extension. Ab und zu Eiweiss im Urin in zunehmender Menge, das schliesslich nicht mehr verschwindet. Wiederholtes Erysipel, Fisteln. Ungeheilt entlassen.	Gestorben 11. December 1872 in Folge profuser Eiterung an Coxarthrocace.
Klein und schwächlich. Narben und offene Fisteln über dem linken Trochanter mit mässig. Secretion. Rotat. nach aussen, scheinb. Verkürzung 2 Cm., starke Lordose, Hochstand d. Trochanters. Abdomen aufgetrieben; Lungen normal. Constant etwas Eiweiss im Urin.	6. März 1871 Resection. Absetzung unter dem Trochanter. Charpie-Gypsverband.	Die Wunde sieht bald schlecht und missfarbig aus, eitert profus, im Urin viel Eiweiss. Oedema scroti, Anasarka am Kreuzbein. Erysipel, Tod.	Gest. 10. Apr. 71. Mediast. ant. eitrig infiltrirt. Schiefr. Induration. u. Käseherde in d. Lunge. Milz gross, wachsart., Amyloid d. Niere, Leber frei. Pfannenrand entblösst, rauh; Grund mit schiefrig. Bindegewebe bedeckt. Eitrige Infiltrat. d. Unterhautgewebes der l. Inguinalgegend. Link. Kniegelenk frei.
Coxit. sin. Scheinb. Verkürz. 5½ Zoll. Starke Adduction, Lendenlordose, Oberschenk. absolut fixirt, Beweg. äusserst schmerzhaft. Ueber d. Troch. ausgedehnte Venen, diffuse Schwellg., keine Fluct., 6 offene Fisteln. Der Troch. steht 3 Cm. über der R. N.-Linie; Skoliose d. Wirbelsäule nach rechts. Linke Tibia subluxirt, Kniegelenk nicht ankylotisch, die Lung. erscheinen gesund.	20. Dec. 1871 Resection. Etwa 2½" unter d. Trochanter. Der Schenkelhals ist von der Caries am meisten mitgenommen, er bricht ab; der Kopf ist mit der Pfanne fest verwachsen. Die Fistelgänge werden mit der Resectionswunde in Communication gesetzt, Ferr. cand. Charpie-Gypsverband.	Der Verlauf ist anfangs günstig; bei gering. Eiterung nimmt Pat. etwas zu. Dann aber bildet sich ein Abscess am Oberschenkel; im Kniegelenk tritt ein Erguss auf (Mai 1873); am Hüftgelenk Eiterung aus Fisteln, die nicht auf den Knochen führen; Diarrhoe, Erbrechen, Fieber. Stat. miserab.; eine Unzahl v. Fisteln.	Gest. 17. März 74. Abscess auf der Innenfläche des l. Darmbeins; Vereiterung d. Inguinaldrüsen; Amyloid von Leber, Milz, Niere. Inanition. Die Umgebung des neugebildeten, beweglichen Hüftgelenks ist frei von Eiter; die Fisteln führen weithin in das umgebende Gewebe, das derb infiltrirt, stellenweise stark mit Fett durchsetzt ist.
Leidend. Aussch. Rechte Hüfte geschwollen, Femur fixirt, flectirt, abducirt; die r. Beckenhälfte steht höher, scheinb. Verkürz. Abscess in d. Inguinalgegend. Innere Organe gesund. Gypsverbände.	20. Jan. 1872 Resect. Der Kopf ist cariös, der Pfannenrand ebenfalls rauh. Bei der Rotation ereignet sich eine Fractur der unteren Epiphyse des Femur. Ferr. cand. Charpie-Gypsverband.	Wundverlauf anfangs ordentlich, dann bleibt lange Zeit alles stationär; Pat. mit Verband entlassen. Nach Wiedereintritt bilden sich Fisteln; einige Sequester werden entfernt am 19. Aug. Anfang September wiederholte Fröste, Pat. wird nach Hause genommen.	Patientin ist einige Tage nachher gestorben.
Cox. sin. Oberschenkel atrophisch, Gelenk stark geschwollen. Rotat. nach aussen, Flexion, d. Becken steht rechts höh. Die Fistel am Oberschenkel secernirt reichl. Kniegelenk enorm empfindl. geschwoll. Lungen frei. Zartes Mädchen.	1. Mai 1871 Resection. Durch dieselbe werden mehrere Abscesse eröffnet. Knorpel vom Caput femor. zerstört, Pfanne glatt, nicht erkrankt. Drain, Charpie-Gypsverband.	Es entsteht starkes Oedem der link. unter. Extremität (Thrombose der Vena crural.) Die Wunde sieht schlecht aus, Pat. collabirt auf einmal.	Gest. 22. Mai 71. Tuberculose von Pleura u. Lungen mit Käseherden, Fettleber. An der Innenfläche des Femur ein grosser Abscess, der sich ins Becken fortsetzt. Pfanne cariös, mit käsigen Massen, schmutzig. Granulationen bedeckt.

Nummer	Name und Alter des Patienten	Eintritt, Austritt	Alter bei Beginn der Krankheit	Dauer bis zum Eintritt	Anamnese
73	Sperri, Joh., 10 Jahre, Egg.	20. Nov. 1871. 5. März 1872.	10 Jahre.	2 Monate.	Patient war immer gesund. Vor 2 Monaten fiel er im Walde, seither hatte er Schmerzen in der rechten Hüfte, ging aber doch herum. Seit 14 Tagen Exacerbation, Bettlage.
74	Weidmann, Rud., 13 Jahre, Buchs.	3. Sept. 1872. 9. Dec. 1872.	12 Jahre.	1 Jahr.	Schon lange Coxitis aus scrophul. Anlage; seit Herbst 1871 Hinken, seit Februar 1872 heftige Schmerzen. Drüsenabscesse der Inguinalgegend; Drüsen am Hals; Patient war von jeher schwächlich, von einem Curpfuscher behandelt.
75	Treichler, Anna, 6 Jahre, Stäfa.	29. Febr. 1872. 18. Febr. 1873.	5 Jahre.	1 Jahr.	Pat. war vom Februar bis April 1871 wegen Coxitis im Spital. Es bestand rechtwinkl. Flexionsstellung, grosse Schmerzhaftigkeit bei forcirten Bewegungen; Fieber. Pat. wurde mit Gypsverband entl. Im Febr. 1871 hatte Pat. eine Nephritis: viel Eiweiss im Urin, Erbrechen, Kopfweh, Cylinder, Blut im Urin, Oedeme. Das Eiweiss verschwand wieder.
76	Schmidt, Bertha, 8 Jahre, Illnau.	6. Dec. 1872. 13. Juli 1873.	7 Jahre.	3/4 Jahr.	Im Frühjahr fiel das bis dahin gesunde Kind die Treppe hinunter; im Laufe des Sommers traten unbedeutende Müdigkeit und Schmerzen im rechten Bein auf. Nach wiederholtem Fall im August wurde das Gehen unmöglich; das Gelenk schwoll langsam an, Pat. lag zu Bett.
77	Corrodi, Jacob, 32 Jahre, Landwirth, Egg.	1. Oct. 1872. 30. Nov. 1872.	31 Jahre.	1 Jahr.	Februar 1871 Rheumat. acut. genu mit Herzaffection, Oedema pedum; Besserung. Decbr. 1871 wurde das Hüftgelenk schmerzhaft u. geschwollen; seit Februar 1872 ist Pat. bettlägerig, seit Juni besteht eine fluctuirende Anschwellung in der Gegend des Hüftgelenks.
78	Vaterlaus, Conr., 4 Jahre, Wipkingen.	12. Sept. 1873. 25. Jan. 1874.	2 1/2 Jahre.	1 1/2 Jahre.	Vor 1 1/2 Jahren wurde das Nachschleppen des rechten Beines bemerkt; nach 6—7 Wochen war starkes Hinken eingetreten, das den Knaben ans Bett fesselte; daneben Schmerzen in Knie und Hüfte.

Status praesens beim Eintritt	Behandlung	Verlauf, Zustand bei der Entlassung	Schlussresultat
Coxit. d. Flexion, Einwärtsrotation; das Becken steht rechts höher, Bewegungen sehr beschränkt u. schmerzhaft, namentlich Aussenrotation u. Extension. Ueber d. Trochanter Fluctuation. Hohes Fieber, kein Knieschmerz.	31. Jan. 1872 Resection. Grosse Mengen Eiter im Gelenk; Lig. teres zerstört; Kopf und Pfanne cariös, keine Perforation. Resection im Trochanter. Charpie-Gypsverband.	Wundverhältnisse fortwährend schlecht; hohes Fieber.	Gest. 5. März 72. Meningit. tuberc. Tubercul. der Lungen, Leber. Abscess in der Foss. iliac.; Anämie. Dicker Eiterbelag im Grunde der Pfann., unter deren ob. Rande eine bleistiftdicke Perforat., die mit d. Iliacalabscess im Zusammenhang steht.
Anämie; multiple Drüsenvereiterungen. Coxit. extr. Becken fixirt, exquisit. Schmerzhaftigkeit. Beträchtlich. Schwellung, in der Tiefe Fluctuation. Verkürzung 1 Cm. Hohes Fieber.	13. Nov. 1872 Resect. Die Kapsel sehr stark durch eitrig. Erguss ausgebuchtet; Pfanne sehr weit, cariös, namentlich am ober. Rand, drohende Perforat.; Abscess in der Glutäalgegend. Aetzung mit Lapis; Charp.-Gypsverband.	Sehr starke Eiterung, hohes Abendfieber; Erbrechen, Kopfweh u. s. w.	Gest. 9. Dec. 72. Beschränkte, eitrig tubercul. Meningitis d. Basis, ausgedehnte, käsige Infiltration u. schiefr. Induration d. Lungen; einz. Tuberkeln der Leber, Anämie. R. Kniegelenk frei. Schnittfläche d. Femur von Granulationen überzogen.
Coxit. sin. Pat. hat fortwährend Gypsverbände getragen. Jetzt besteht ein grosser Abscess in der Inguinalgegend u. grosse Schmerzhaftigkeit. Der Kopf ist luxirt. Urin ohne Eiweiss.	6. März 1871 Resection; nach Incision d. Inguinalabscesses. Der Kopf ist cariös, wird sammt einem kleinen Theil des grossen Trochanters abgesägt. Aetzung mit Lapis. Charpie-Gypsverband.	Fortwährend hoh. Fieber, profuse, schlechte Eiterung, schlechtes Allgemeinbefinden; Diarrhöen; Eiweiss im Urin, Oedeme in Gesicht und Unterschenkel. Amyloid. Ungeheilt entlassen.	Gestorben 21. April 1873 zu Hause.
Schwaches, anäm. Kind. Das rechte Hüftgelenk stark geschwollen, nach unten vom Trochant. Fluctuation. Verkürz. 2½ Cm., Oberschenkel fixirt, Beweg. schmerzhaft. Knie geschwollen. Fieber; drohende Perforation.	17. Dec. 72 Resect. Die Abscesshöhle führt direct in das cariöse Gelenk. Der Abscess erstreckt sich bis zum Knie, weit nach oben. Fract. traumat. der Epiphyse; Resect. im Schaft d. Diaphyse. Pfanne nicht rauh.	In den ersten Tagen hohes Fieber; im Januar 1873 Thrombose der V. cruralis. Urin ohne Eiweiss. Diarrhöen; andauerndes Fieber, profuse Eiterung. Beckenabscess. Ungeheilt entlassen.	Gestorben. Pat. ist wenige Wochen später unter den Erscheinungen von allgemeinem Hydrops gestorben. Inanition.
Coxit. d. Geringe Abduction, starke Aussenrotation; diffuse, fluctuirende Anschwellg. am Oberschenkel; Trochanter verdickt; Verkürzung 2 Cm., das Gelenk sehr schmerzhaft. Urin ohne Eiweiss.	30. Oct. 1872 Resect. Der Längsschnitt entleert eine Masse Eiter, der das ganze Femur umspülte. Res. in d. Lin. intertroch. Der Trochant. ist cariös, d. Kopf v. Knorpel entblösst. Pfanne nicht rauh. Charp.-Gypsv.	Zieml. hohes Fieber; Abscess am Oberarm; hie und da Frösteln. Schlechte Secretion der Resectionswunde; Entkräftg., Delirien.	Gest. 30. Dec. 72. Hydrops mening., Pachy- u. Leptomening. Kleiner Abscess in der Markmasse der r. Hemisphäre. Oedem u. Anämie d. Lung. Aeltere Endocarditis d. Mitralis. Anämie v. Leber u. Niere. Resect. femor. mit verjaucht. Umgebung.
Rechte Hüftgegend angeschwollen, der Oberschenkel ist flectirt, kann aber fast ganz gestreckt werden. Troch. nicht dislocirt. Deutl. Fluct. in der r. Glutäalgegend. Gypsverb. Nov.: In Narkose deutl. Crepitation, Pfanne sehr weit, Kopf verschiebl.	14. Nov. 73 Resect. unter dem Troch. Schenkelkopf u. Hals zu einem fingerdicken, kantigen, zackigen Zapfen geschwunden, Gelenkpfanne fast im ganzen Umfange perforirt, der Rand scharf und zackig. Tamp. mit Carbolwatte; Gypsverband.	Nekrose; Wundverhältnisse relativ günstig. Januar 1874. Dämpfung links oben; Oedem des link. Fusses, profuse Eiterung, Abmagerung, Abscedirung unter der Spin. sup. Die Dämpfung wird deutlicher, die Leber vergrössert; die Abmagerung nimmt zu. Mit Fisteln entlassen.	Gestorben 22. Aug. 1874 zu Hause. (Tuberculose, Amyloid.)

Nummer	Name und Alter des Patienten	Eintritt, Austritt	Alter bei Beginn der Krankheit	Dauer bis zum Eintritt	Anamnese
79	Haeki, Joh., 5 Jahre, Engelberg.	19. Sept. 1873. 10. Nov. 1873.	4 Jahre.	1 Jahr.	Vor 1 Jahr Schmerzen in der rechten Hüfte und Hinken. Seit 2 Monaten liegt Patient zu Bett mit flectirtem, nach innen rotirtem und adducirtem Oberschenkel. Starke Schwellung; vor kurzer Zeit perforirte in der Glutäalgegend ein Abscess.
80	Schweizer, Cath., 6 Jahre, Glarus.	14. Juli 1873. 3. Febr. 1875.	5¼ Jahre.	8 Monate.	Seit November 1872 mit Schmerzen in der link. Hüfte erkrankt. Februar 1873 konnte Patientin wieder etwas herumgehen, aber bald musste sie und nun bis vor 3 Monaten das Bett hüten; das Hüftgelenk wurde geschwollen. Bis vor 14 Tagen ging Patientin wieder herum.
81	Egli, Jacob, 3 Jahre, Wädensweil.	11. Juli 1873. 28. Nov. 1873.	3 Jahre.	?	Patient war immer schwächlich, litt oft an Diarrhöen. Soll vor 14 Tagen plötzlich krank geworden sein; er schonte beim Gehen den rechten Fuss, wollte überhaupt nicht mehr gehen.
82	Pfund, Jacob, 12½ Jahre, Hallau.	27. Dec. 1873. 7. Dec. 1874.	11 Jahre.	1½ Jahre.	Seit Ostern 1872 Hinken. Vom Herbst bis Januar 1873 trug Patient Gypsverbände mit Beckengürtel. Seit März ging er mit Krücke herum, indessen entwickelte sich Contractur und seit October 1873 ein Inguinalabscess, der vor ein paar Tagen perforirte.
83	Sommer, Bertha, 7 Jahre, Seen.	4. Sept. 1874. 4. Mai 1875.	4 Jahre.	3 Jahre.	Im Sommer 1871 Schmerzen in der linken Hüfte, im Herbst auch im Knie; Hinken. Ostern 1872 Gypsverband, nachher Salben; Bildung von Abscessen und Fisteln. Patientin war bis dahin gesund; eine Schwester leidet an Drüsen.

Status praesens beim Eintritt	Behandlung	Verlauf, Zustand bei der Entlassung	Schlussresultat
Ziemlich fetter Knabe. Die rechte Hüfte ist stark geschwollen u. schmerzhaft. Fisteln in der Inguinal- u. Glutäalgeg. eitern nicht beträchtl. Starke Flexion, Innenrotat. u. Adduction; die Unterschenk. kreuzen sich beinahe. Der Troch. steht 3 Finger breit über der R. N.-Linie. Spina vent. des l. Mittelfingers.	6. Oct. 1873 Resect. Die Fisteln führen auf d. Coll. femor. Die Pfanne ist tief cariös ausgefress., der ganze Gelenkknorpel völlig degenerirt, der Kopf zur Hälfte zerstört, abgeplatt., d. Schenkelhals kurz, von Periost entblösst. In der Gelenkfläche des Femur liegt ein nekrotisch. Knochenstück. Drain; Charpie-Gypsverband.	Erbrechen, stinkende Wundsecretion, schlechtes Befinden. Urin ohne Eiweiss. Geringe Granulation, starke Eiterung, Fieber, Diarrhöen.	Gestorben 10. Nov. 1873. Spärliche Tuberkel in Lunge und Leber. Linkes Nierenbecken erweitert, enthält Gries. Resectionshöhle und Femurknochen granulirend, im Knochenmark keine Tuberkel. Darmschleimhaut blass, stellenweise injicirt, ohne Tuberkel.
Gut genährt, anämisch. Cox. sin. Oberschenkel im r. Winkel fixirt, nur ganz minimale Bewegungen sind ohne Mitgehen des Beckens ausführbar. Der Femurkopf ist auf das Darmbein luxirt; Pat. geht auf den Zehen.	7. Aug. 1873 Resection. Der Schenkelkopf liegt nach hinten auf dem Pfannenrand, d. Knorpel wohl erhalten, etwas abgeschliffen: Distentionsluxation. Charpie-Gypsverband.	Am 30. Jan. 74 wird Pat. mit Fistel entlassen; kommt am 7. Mai wieder. Es war starke Secretion und Fieber eingetreten, am Bein ein Erysipel; das Femur wieder in luxirter Stellung. Ein Abscess am linken Oberschenkel wird incidirt; Extension. Eiweiss im Urin, verschwindet nicht mehr; Diarrhoe, Erbrechen. Die Leber geht bis zur Nabellinie.	Gest. 3. Febr. 1875. Lungenödem, lobuläre Pneumonie, Hirnödem; Amyloid von Leber, Milz, Niere und Darm.
Mager, anämisch. Cox. dextr. R. Hüft. geschwollen: das Femur steht im r. Wink., ist nur unter grossen Schmerzen wenig beweglich. Druckschmerz. In Narkose keine Crepit., Gypsverband. 7. Novbr. Abscess auf d. Darmbein, der sich sehr rasch vergrössert; Crepitat. bei Beweg.	31. Oct. 1873 Resect. Mit dem Eiter entleert sich auch Synovia. Pfanne mit Granulation. bedeckt, Nekrose am unter. Theil der Gelenkfläche des Kopfes, erkrankte Herde d. Spongiosa bis zur Epiphysenlinie. Charpie-Gypsverband.	Fortwährend hohe Temperaturen, Dämpfung beider Lungenspitzen und Rasseln; Pat. geht schnell zu Grunde.	Gest. 28. Nov. 73. Pia getrübt; Lungentuberculose, lobuläre Infiltrationen. Die Wundhöhle theils mit Granulationen, theils mit eitrigem Belag ausgekleidet. Venen des Periosts mit Eiter gefüllt; Knochenmark des Femur von Abscessen durchsetzt.
Schlecht genährt. Cox. sin. Grosser, bis in d. Mitte d. Oberschenk. reichender Abscess an der Innenseite. Die Extremit. nach aussen rotirt, extendirt, d. Becken geht überall mit; steht links 1 Cm. höher. Verkürzung 2 Cm., keine Crepitation.	28. Dec. 1873 Resection. Pfanne nicht arrodirt; Gelenkkopf fehlt grösstentheils, statt dessen knorpelig aussehende Gelenkfläche am Coll. fem. durch Rarefaction der Spongiosa und Einsinken des Knorpels. Kleine ostitische Herde.	20. Febr. 1874 Resectionswunde geschlossen, vorn eitert d. Abscess noch. Im October ist alles geschlossen, Pat. macht mit geringer Beweglichkeit ordentliche Gehversuche, wird geheilt entlassen.	Unbekannt.
Starke Anämie. Bedeutende Verkürzung d. linken Beins; Spin. sup. sin. steht höher und mehr nach vorn als die rechte. Zwei eiternde Fisteln in der angeschwollenen Trochantergegend. Keine Albuminurie, öfteres Abendfieber.	5. October 1874 Resection. Im Trochant. selbst liegt ein kleiner Sequester; Resection unterhalb desselben. Charpie-Gypsverband.	Reichliche Eiterung, Fieber und Fistelbildung. Febr. 1875. Beginnende Diarrhöen, Leber vergrössert, kein Eiweiss im Urin. Mit Verband entlassen.	Gestorben 13. April 1876. Wassersucht, Decubitus, fortwährende Eiterung der alten und neuen Fisteln. (Amyloid.)

Nummer	Name und Alter des Patienten	Eintritt, Austritt	Alter bei Beginn der Krankheit	Dauer bis zum Eintritt	Anamnese
84	Leuthold, Emilie, 9 Jahre, Wädensweil.	2. März 1874. 24. April 1875.	7½ Jahre.	1½ Jahre.	Vor 5 Jahren Masern. Seit 1½ Jahren Schmerzen im linken Bein und Hinken. Seit Ende Sommer 1873 ist Patientin bettlägerig; seit 7 Wochen poliklinischer Gypsverband.
85	Brüngger, Heinr., 14 Jahre, Illnau.	24. Juli 1874. 2. April 1875.	11½ Jahre.	2½ Jahre.	Bis zum Jan. 1872 war Pat. gesund, damals fing er an ohne jegliche Ursache zu hinken, immer mehr. Im Juli 1873 scheinbare Heilung, Pat. ging wieder zur Schule. Im Januar 1874 kam das Hinken in stärkerem Grade wieder, Pat. ging an Krücke oder Stock, hatte wenig Schmerzen. Abscess seit etwa 6 Wochen.
86	Büchi, Jacob, 12 Jahre, Wiesendangen.	17. April 1874. 16. Febr. 1875.	12 Jahre.	1 Monat.	Vor einem Monat fiel Pat.; seither bestand grosse Schmerzhaftigkeit der Hüfte und Unfähigkeit zu gehen. Gypsverband wegen leichter Coxitis; am 8. Juli 1874 kommt Pat. wieder.
87	Pfenninger, Gottfr., 6½ Jahre, Hinweil.	30. April 1876. 16. April 1878.	5¼ Jahre.	¾ Jahre.	Vor 3 Jahren Gonit. d., geheilt. Vor ¾ Jahren erhielt er einen Stein an die Hüfte geworfen; sie wurde bald schmerzhaft, das Gehen unmöglich. Seit ½ Jahre liegt Patient beständig zu Bett mit flectirtem Oberschenkel; Schmerzen in Knie und Hüfte.
88	Suter, Barb., 22 Jahre, Beinwyl, Canton Aargau.	18. Febr. 1876. 14. Dec. 1876.	12 Jahre.	10 Jahre.	Im 12. Jahre ohne Veranlassung Hüftschmerzen, die Pat. am Gehen hinderten, endlich zu gänzlicher Ruhe zwangen. Extension. Später ging Pat. ohne Stock herum, auf den Fusspitzen. Seit 2 Jahren gesteigerte Schmerzen; 1875 ein Abscess, der spontan perforirte; Fistel.
89	Studhalter, Peter, 13 Jahre, Horb, Canton Luzern.	17. Juli 1876. 20. Juni 1877.	11½ Jahre.	1½ Jahre.	Eine Schwester der Mutter starb an Phthis. florida. Pat. ist krank seit December 1874; musste hinken. Gypsverbände. Im October 1875 heftige Verschlimmerung, Abscessbildung; Incision, Albuminurie.

Status praesens beim Eintritt	Behandlung	Verlauf, Zustand bei der Entlassung	Schlussresultat
Coxit. sin. Starke Flexion; Adduction über die Mittellinie, Rotation nach innen. Der Troch. steht 2 Finger breit über der R. N.-Linie. Streckung in Narkose; Gypsverband. In demselben bald starke Schwellung und Abscess. Verkürzung 6 Cm.	13. Mai 1874 Resect. Die Pfann. nach oben sehr ausgeweitet; der Kopf steht auf ihrem ob. Rand. Pfannenknorpel zerstört; er fehlt am Kopf ebenfalls bis auf einen kleinen Rest; Kopf und Pfanne granuliren. Charpie-Gypsverband.	Hohes Fieber, Diarrhöen; keine Albuminurie; auf den Lungen nur Bronchitis. Reichliche Eiterung. Pat. wird noch mit Fisteln, aber in ordentlichem Zustand und mit Maschine entlassen.	Zu Hause frische Eiterung und Abscesse; nach langer Zeit endlich Vernarbung. Patientin ist gegenwärtig Seidenwinderin.
Gesund. Aussehen, gute Ernährung. Coxit. sin. Rotation nach aussen, Femur im Hüftgelenk fixirt, Lendenlordose. In der Inguinalgegend deutliche Fluctuation, Röthung der Haut. Urin ohne Eiweiss; kein Husten.	27. Juli 74 Resect. Durch den etwas mehr nach vorn angelegten Hautschnitt wird der grosse Abscess eröffnet, der direct ins Gelenk führt. Resection unter dem Trochanter, Knochen rauh. Charpie-Gypsverband.	Der Wundverlauf bietet nichts Besonderes. Im April 1874 wird Pat. im Gypsverband mit Fisteln entlassen.	Unbekannt.
Anämisch und mager. Coxit. d. Aussenrotation, das Hüftgelenk stark geschwoll., sehr schmerzhaft; keine Verkürzung; über dem Trochant. Fluctuation. Keine Albuminurie.	20. Juli 1874 Resect. Der Abscess communic. weit mit dem Gelenk. Pfannenknorpel verfärbt, am Kopf fehlt der Knorpel zum Theil; an der unter. Seite des Halses ist der Knochen cariös, liegt bloss. Charpie-Gypsverband.	Hie und da etwas Fieber, Befinden ordentlich. Erysipel. Februar 1875. Venenthrombose rechts mit Gangrän am Fussrücken. Abmagerung.	Gest. 16. Febr. 1875. Einzelne Tuberkel in den Lungen. Anämie und Oedem des Gehirns, Lungenödem. Thrombose der Ven. cava, iliaca u. crural. d. Infiltration des Unterhautzellgewebes des rechten Unterschenkels.
Coxit. sin. Oberschenkel rechtwinklig flectirt, atrophisch; Bewegungen sehr schmerzhaft. Fluctuation nach oben vom Trochanter, der bedeutend höher steht; der Kopf ist luxirt, nicht zu fühlen. Ernährung schlecht, Lungen normal.	10. Juli 1876 Resection. Der Abscess führt ins Gelenk. Pfanne weit perforirt, mit Granulationen bedeckt, der Gelenkkopf fast bis zur Epiphysenlinie durch Caries zerstört. Salicylwatte-Gypsverband.	Caries necrot. der Pfanne; reichl. Eiterung, multiple Incisionen Juni 1877. Nephritis, viel Eiweiss, Anurie, Cylinder, Anasarka u. Oedem der Unterschenkel. Nachher wechselt der Gehalt des Urins an Eiweiss sehr, verschwindet selbst ganz. Mit Fisteln entlassen.	Gest. 1. Juni 1882. Er ging an Krücken, wurde wohl auch in die Schule gefahren. Litt auch an der Lunge und zehrte immer mehr ab; war noch einige Wochen bettlägerig.
Gut gebaut u. genährt, Lungen frei. Coxit. d. Recht. Bein 2—3 Cm. verkürzt u. atrophisch. Oberschenkel rechtwinkl. flectirt u. adducirt. Trochanter steht 3 Cm. über der R. N.-Linie; an demselben eine eiternde Fistel.	24. Februar 1876 Resection. Ein nekrotischer Knochen liegt in der Pfanne, die ringsum angenagt, sehr ausgeweitet, nicht perforirt ist. Salicylwatte-Gypsverband.	Nach u. nach höheres Fieber ohne positiven Lungenbefund; stärkere Eiterung. Caries redux an Becken und Femur, Erysipel. Die Ernährung sinkt. Mit Fisteln entlassen.	Gest. 28. Sept. 1877. Pat. musste fortwährend zu Bett liegen, war äusserst schwach und elend. Die Wunde eiterte immer, konnte nie zugeheilt werden.
Wenig entwickelt, mager u. bleich; Lungen normal, keine Drüsen. Starke Schwellung des linken Hüftgelenks. Oberschenkel abducirt, nach aussen rotirt, atrophisch; fixirt. Fisteln am Trochanter.	21. Juli 1876 Resect. Es entsteht hoch oben eine Fract. femor. Pfanne vollständig mit Granulat. bedeckt, in derselben lose Sequester, die Knochen sehr dünn und brüchig. Salicylwatte-Gypsverbd.	Nach relativ günstigem Wundverlauf tritt Vereiterung des Kniegelenks auf. Daher Ende December 1876 Exarticulatio femoris. Diese heilt bis auf einige Fisteln, aber Pat. bekommt unstillb. Diarrhöen, Oedeme, wenig Eiweiss im Urin; Tuberculose der Lungen; wird abgeholt.	Gestorben 30. Juni 1877, 10 Tage nach der Entlassung (Tuberculose).

Nummer	Name und Alter des Patienten	Eintritt, Austritt	Alter bei Beginn der Krankheit	Dauer bis zum Eintritt	Anamnese
90	Angst, Albert, 7 Jahre, Neerach.	22. Dec. 1877. 6. April 1879.	5¾ Jahre.	¾ Jahr.	Der immer etwas schwächliche Knabe fiel vor ¾ Jahren die Treppe hinunter, bekam Schmerzen in Hüfte und Knie, konnte nicht mehr gehen. Nachher ging Patient wieder zur Schule, fing aber wieder an wegen Coxitis zu hinken; erhielt poliklinische Gypsverbände bis November 1877.
91	Thalmann, Jacob, 13 Jahre, Sternenberg.	24. April 1877. 7. Jan. 1879.	12 Jahre.	1 Jahr.	Ende Mai 1877 fiel Patient beim Turnen auf die rechte Hüfte; seither hat er hier, namentlich im Knie Schmerzen und Behinderung der Bewegung. Seit August 1876 poliklinische Gypsverbände.
92	Graf, Bertha, 8 Jahre, Thalweil.	18. Jan. 1876. 11. Aug. 1876. 19. Dec. 1877. 31. Dec. 1878.	8 Jahre.	1 Monat.	Mutter starb an Phthise, der Vater leidet an Husten. Patientin fiel vor 4 Wochen auf die rechte Hüfte und ist seither krank. Bis zum Januar 1877 Gypsverbände, wurde dann geheilt entlassen. Jetzt besteht seit 10 Wochen wieder grosse Schmerzhaftigkeit und Unfähigkeit zu gehen.
93	Steinemann, Barb., 15 Jahre, Aarburg.	27. Jan. 1877. April 1881.	13½ Jahre.	1½ Jahre.	Patientin ist seit ihrem 11. Jahre angestrengt in einer Fabrik beschäftigt. Im Mai 1875 spürte sie intensiv stechende Schmerzen in der linken Hüfte und im Knie, die seither beim Gehen blieben und zum Hinken zwangen. Seit Februar 1876 liegt Patientin beständig zu Bett. Die Verkürzung besteht seit August 1876.

Status praesens beim Eintritt	Behandlung	Verlauf, Zustand bei der Entlassung	Schlussresultat
Coxit. dextr. Starker Druckschmerz am Trochanter; diffuse Schwellung, keine deutliche Fluctuation; Verkürzung 1 Cm. Mitte Februar 1878 deutlicher Abscess, leichtes Fieber.	25. Februar 1878 Resection. Femurkopf hochgradig zerstört, morsch; es entsteht eine Fractur im oberen Dritttheil. Nekrot. Stücke der Pfanne werden entfernt; die Perforation ist noch nicht vollständig.	Anfangs geringe, dann aber fortwährend sehr bedeutende Eiterung, wenig Fieber. In der Resectionswunde und der Inguinalgegend entstehen Fisteln. Patient wird mit Stützapparat entlassen; er kann etwas gehen.	Befindet sich gegenwärtig ordentlich, bedarf noch eines Stützapparates und eines Stockes. Vor einem Jahr ist die letzte Fistel zugeheilt. Das rechte Bein ist nicht steif, aber etwa 6 Cm. kürzer.
Coxit. dextr. Bedeut. Lendenlordose, starke Abduction, Aussenrotation. Bei den sehr schmerzhaften Bewegungen geht das Becken mit, es steht rechts hoch; scheinbare Verkürzung 2 Cm.; ebenso viel steht der Trochanter über der R. N.-Linie. Fluctuation unter der Spina und dem Lig. Poup.; Fistel in der Glutäalgegend; keine Spondylitis. In Narkose Crepitation.	30. April 1877 Resection 3 Cm. unter dem Trochanter. Pfannenknorpel nur am oberen, vorderen Umfang noch erhalten; nach Entfernung bewegl. Sequester besteht eine breite Perforation u. ein grosser, nach dem Rectum zu gelegener Abscess. Gegenöffnung neben dem After u. Drainage. Am Kopf fehlt der Knorpel ebenfalls; ein Herd im Trochanter reicht bis zur Sägefläche.	Erysipel; fortwährend Fieber, immer sich steigernde Diarrhoe, profuse Eiterung; excentr. Atrophie der Knochen. Kein Eiweiss im Urin. Die Exarticulat. wird verweigert; Pat. ungeheilt entlassen.	Gestorben 22. Juni 1879. Caries femoris et pelvis. Nach dem Austritt aus dem Spital war Pat. fortwährend bettlägerig, die Eiterung wurde immer stärker und das Uebel täglich grösser bis zu seinem Tode.
Coxit. sin. 20. Dec. 1877 Ignipunctur am Trochanter. 6. Februar 1878 deutliche Fluctuation unter der Spina anterior, starke Schwellung; Verkürzung $2^1/_2$ Cm.; in Narkose Crepitation.	14. Febr. 1878 Resection. Der erste Schnitt dringt bis auf den Knochen; Resection über dem Trochanter. Pfanne glatt, nicht vom Knorpel entblösst; am vorderen Umfang des Kopfes fehlt der Knorpelüberzug fastgänzlich; grosser ostit. Herd im Schenkelhals. Salicylwatte-Gypsverband.	Es entsteht eine Fistel. Oct. 1878. Pat. steht mit Stützapparat auf; Verkürzung 4 Cm.; mässige Abductionsstellung u. Genu valgum, Verbindung mit der Pfanne sehr fest, nicht ankylotisch. Pat. lernt schnell ohne Krücken gehen, erholt sich, wird mit guter Gehfähigk., bestehender Fistel entlassen.	Gestorben 6. Juni 1882 im Asyl Neumünster. Pat. war wegen ihrer Fisteln noch vom Nov. 1880 bis April 1881 im Spital; sie konnten nicht direct als mit dem Hüftgelenk im Zusammenhang stehend nachgewiesen werden; heilten aber nicht aus.
Schlankes, mageres Mädchen. Coxit. sin. Verkürzung $5^1/_2$ Cm. Starke Schwellung, Lordose; Rotation nach aussen; der Trochanter steht 3 Cm. über der Roser'schen Linie. Unterhalb vom Trochanter ein grosser Abscess, das Becken geht bei jeder Bewegung mit; Crepitation im Gelenk. Kniegelenk wenig beweglich, schmerzlos.	30. Jan. 1877 Resection. Schenkelkopf luxirt, Trochanter sehr weich. Aus der perforirten Pfanne werden nekrot. Knochenstücke entfernt. Am Kopf ist kein Knorpel mehr. Spongiosa von Kopf und Schenkelhals fehlen; am Trochanter ist sie breiig erweicht; die Corticalis des Schaftes ist sehr dünn; das Mark ebenfalls erweicht.	Wunde belegt, fistulös, eitert reichlich. Pat. lag 4 Jahre auf der Abtheilung, das Hüftgelenk wurde u. blieb fistulös; mehrere Abcesse kamen zur Incision. Daneben bildete sich unter grossen Schmerzen eine fortschreit. Erweichung u. Verdünnung d. Röhrenknochen, bis sie pergamentartig knisterten. Jan. 1878. Nephritis mit viel Eiweiss, Cylindern; geht zurück. Abscess am r. Handgelenk. Abmagerung, hekt. Fieber; Albuminurie	Gestorben im Sommer 1881 zu Hause an Phthise. Eine Section ist nicht gemacht worden.

Nummer	Name und Alter des Patienten	Eintritt, Austritt	Alter bei Beginn der Krankheit	Dauer bis zum Eintritt	Anamnese
94	Elmer, Ulrich, 18 Jahre, Elm, Glarus.	2. Febr. 1877. 15. Dec. 1877.	18 Jahre.	4 Monate.	Ein Bruder litt an Drüsen, sonst ist die Familie gesund; Patient selbst hatte ebenfalls Drüsen. Ende September 1876 fühlte er spontan Schmerzen in der linken Hüfte, wurde bald arbeitsunfähig u. lag zu Bett; Kniesschmerzen. Nach 5 Wochen Abscess unter der Spin. sup.; das Bein wurde kürzer, nach aussen rotirt; Patient wurde schwach und mager.
95	Ryffel, Rosalie, 4½ Jahre, Murg, Canton St. Gallen.	13. Dec. 1878. 17. März 1879.	3 Jahre.	1½ Jahre.	Der Vater litt an Drüsen und Spina ventosa; Patientin ebenfalls an Drüsen. Seit Juli 1877 Nachschleppen des rechten Beins; das Gelenk wurde geschwollen u. schmerzhaft; Gypsverbände. Patientin lag einen Winter ohne Verband zu Bett; allmählich trat Verkürzung ein; vor 3 Wochen perforirte ein Abscess.
96	Ramp, Albert, 12 Jahre, Töss.	3. Mai 1878. 21. Dec. 1878.	10 Jahre.	2 Jahre.	Vor 2 Jahren ohne specielle Ursache Schmerzen in der Hüfte. Gypsverbände. Patient konnte wieder umhergehen. Vor 4 Wochen wurde er wieder bettlägerig; vor 3 Wochen perforirte ein Abscess; Gehen war unmöglich.
97	Häusler, Samuel, 20 Jahre, Wettingen.	20. Sept. 1878. 29. Juli 1879.	17 Jahre.	3 Jahre.	August 1875 zum ersten Mal Schmerzen, die sich rasch steigerten, aber wieder aufhörten. Vom December 1875 bis Mai 1876 lag er zu Bett, war bis Mai 1877 ohne Schmerzen und arbeitsfähig; der Zustand wurde wieder schlimmer; Extension war nutzlos; es entstand ein Abscess neben dem Trochanter.
98	Morgenthaler, Elisabeth, 20 Jahre, Adlisweil.	21. März 1879. 15. Aug. 1879.	19 Jahre.	1 Jahr.	Patientin war immer schwächlich; vereiterte Halsdrüsen; nicht menstruirt. Seit einem Jahr Schmerzen, namentlich im linken Knie, nach ¼ Jahr konnte sie wieder gehen. Seit 6 Wochen heftige Schmerzen.

Status praesens beim Eintritt	Behandlung	Verlauf, Zustand bei der Entlassung	Schlussresultat
Coxit. sin. Aussenrotation, Verkürzung 4–5 Cm. Schenkelkopf nach vorn luxirt (obturat.). Es besteht passive Hyperextension des Femur; die Rotation nach aussen überschreitet die normalen Grenzen; die Adduction ist übermässig stark, die Abduction minimal, ebenso die Flexion; keine Lordose.	19. Febr. 1877. Reposition gelingt nicht. Resection. Der Kopf bricht in der Epiphysenlinie. Der Kopf stand auf dem abgeflachten, oberen Pfannenrand; von hier aus gelangt man durch eine für den Finger durchgängige, von derbem Gewebe umschlossene Oeffnung in die eigentliche Pfanne. Gelenkknorpel wenig verändert, Druckusuren.	Mässiges Fieber. Mitte Juli sind die Wunden ganz geheilt. Passive Bewegungen gut ausführb., nicht schmerzhaft; active in geringem Grade möglich, am ehesten noch Rotation. October. Epiphysenfractur der linken Tibia; Pat. wird deshalb mit Gypsverband entlassen.	Dec. 1882. Die Narbe hat sich seit dem Spitalaustritt nie mehr geöffnet; Patient geht seit Jahren stundenweit ohne Beschwerden, ist ein gesunder, rothwangiger, nur ziemlich kleiner, junger Mann.
Blasses Mädchen. Strab. converg. Coxit. d. Starke Schwellung und Schmerzhaftigkeit, Oberschenkel luxirt, flectirt, nach innen rotirt; Trochanter steht 1 Cm. über d. R. N.-Linie; Fistel über demselben.	19. Dec. 1878 Resect. cox. d. Der Kopf nach hinten oben luxirt. Die Pfanne frei, nicht rauh. Der Kopf steht unter dem Glut. med. in einer von bindegewebiger Substanz gebildeten Höhle, ist atrophisch, der Knochen sehr weich.	Hohes Fieber, starke Eiterung, Husten; Patient. wird noch mehr anämisch, heiser. Februar 1879. Infiltration der rechten Lungenspitze; Bronchialathmen; Decubitus. Von den Eltern nach Hause genommen.	Gestorben 28. März 1879. Lebte nur noch 11 Tage; starb an der Auszehrung; hatte heftige Diarrhöen.
Coxit. sin. Linkes Bein nach aussen rotirt, das Gelenk auf Druck schmerzhaft, Beweglichkeit gehemmt; Troch. 2 Cm. über der Roser'schen Linie.			
Coxit. d. Drei Fisteln, Schmerz bei Druck u. Bewegung. Scheinbare Verkürzung 4 Cm. Adduction, Beweglichkeit minimal. In Narkose Crepitation. Keine deutliche Fluctuation.	13. Mai 1878 Resection. Partielle Luxation des Kopfes, in der Pfanne, deren Knorpel fehlt, liegt ein Sequester; ein über 2" langer centraler Sequester in Kopf u. Hals.	Enorme Abmagerung durch profuse Eiterng. u. Diarrhoe. Spontane Fractur der r. Tibia. Epileptiforme Anfälle (Anämie). Phthis. pulmon. Patient stirbt an Blutung.	Gestorben 21. Dec. 1878. Perforation der Arter. circumflex. ilei. Cavernen der rechten Lunge; Tuberkel in der Leber, im Knochenmark des Femur. Caries der Pfanne, des horizontalen Schambeinastes.
Coxit. d. Verkürzung 3 Cm.; Fixation, Rotation nach aussen; Bewegungen unmöglich. Nach unten vom Trochanter ein kindskopfgrosser Abscess, ohne Hautröthung; der Oberschenkel atrophisch. Lungen suspect. Nach einer Punction füllt sich d. Abscess rasch wieder; Fieber.	14. Oct. 1878 Resection. Die Sonde führt auf den rauhen Schenkelhals. Atypischer Schnitt, Schonung des Periosts. Der Kopf wird erst nach Durchsägung ausgelöst. Pfanne ganz rauh, aller Knorpel fehlt; ostitische Herde im Schenkelhals. Salicylverband; kein Gypsverband.	Wundverlauf gut, fortschreitend. Dec. 1878 geht ein kleiner Sequester ab. April 1879. Die Beweglichkeit im Gelenk ist ordentlich. Juni. Pat. steht mit Taylor auf, Fistel. Bedeutende Verkürzung.	Dec. 1882. Die Fistel heilte bald; Patient ging ohne Beschwerden herum. Oct. 1879 u. Juni 1880. Abscessbildg. in der Narbe, Incision, Evidement. Mai 1881. Wunde geheilt; Patient geht etwas mühsam, ermüdet leicht; Stellung vorzüglich; Flexion bis zum recht. Winkel. Anämisch, Lungen normal.
Stupide Person; Struma, Drüsennarben. Linkes Hüft- u. Kniegelenk flectirt. Starke Adduction, Bewegungen gehemmt. Secund. Luxat. iliaca, Abscess hinter dem Trochanter. Fieber.	28. Mai 1879 Resection. Schenkelhals enorm kurz; am Kopf sitzt der Knorpel nur noch an den Rändern fest. Eine kleine Stelle des Pfannenrandes ist rauh und wird ausgekratzt.	Starke Eiterung; Abmagerung; Pat. ist sehr unreinlich; Fieber, Decubitus. Urin ohne Eiweiss.	Gestorben 15. August 1879. Pfanne rauh, Iliacalabscess. Atrophie sämmtlicher Organe, Anämie, Lungenödem. Amyloide Degeneration der Nieren. Chronischer Magen-Darmkatarrh.

Nummer	Name und Alter des Patienten	Eintritt, Austritt	Alter bei Beginn der Krankheit	Dauer bis zum Eintritt	Anamnese
99	Schwarzenbach, Gottl., 10 Jahre, Thalweil.	10. Oct. 1879. 8. März 1881.	9 Jahre.	1 Jahr.	Die Familie ist nicht frei von Tuberculose. Pat. war erst kränklich, dann leidlich gesund. Dec. 1878 Schmerzen in der rechten Hüfte, dann fing er an zu hinken, bekam polikl. Gypsverbände, die etwelche Besserung erzielten. Vor 3 Monaten Schwellung der Hüfte, Steifigkeit im Knie.
100	Spalinger, Fritz, 13 Jahre, Hirslanden.	10. Jan. 1879. 17. Oct. 1880.	12½ Jahre.	½ Jahr.	Letzten Winter bekam Pat. ohne Veranlassung ein geschwollen. Knie, links. Tinct. Jodi. Pat. ging herum, bekam auch Schmerzen in der Hüfte und geringe Schwellung. Gypsverband. Im April 1880 plötzlich starke Schwellung, hohes Fieber (Perforation der Kapsel), grosser Inguinalabscess.
101	Bolliger, Jac., 4 Jahre, Riesbach.	2. Mai 1879. 25. Febr. 1880.	3 Jahre.	¾ Jahr.	Kränkl. Mutter. Seit Aug. 1878 verspürt Pat. Müdigkeit, Schmerzen in der rechten Hüfte, die sich im Winter 1879 verschlimmerten; Pat. fing an zu hinken. Contractur in Hüfte und Knie. Seit Febr. 1879 kann Pat. nicht mehr gehen; er kroch auf allen Vieren herum.
102	Baumberger, Joh., 13 Jahre, Fällanden.	8. Juni 1880. 17. März 1882.	5 Jahre.	8 Jahre.	Ein Bruder litt an Coxitis, ist geheilt. Patient wurde in seinem fünften Jahre wegen Coxitis dem behandelt; hinkte nachher ziemlich stark, hatte aber keine Schmerzen oder Nachtheile. Vor 6 Wochen Abscess- und Fistelbildung.

Ich lasse hier zunächst eine tabellarische Uebersicht (S. 443) über die 102 Fälle von Coxitis, von denen ein Endresultat bekannt ist, folgen.

Ohne Operation verliefen 53 Fälle; die Resection wurde 49 mal gemacht. Wenn nun auch die Zahl der conservativ behandelten Fälle eine etwas grössere ist, als die der resecirten, die zudem aus einer etwas längeren Reihe von Jahren gesammelt sind, so ist das Verhältniss doch ein sehr ungünstiges und zeigt deutlich, wie wenig man darauf rechnen kann, dass eine bestehende Coxitis nicht zur Eiterung, sondern zur Heilung führt. Denn die Resection wurde auch hier immer erst ausgeführt, wenn Abscesse oder bereits Fisteln be-

Status praesens beim Eintritt	Behandlung	Verlauf, Zustand bei der Entlassung	Schlussresultat
Schlecht entwick., anäm. Cox. sin. Oberschenkel stark flectirt, Lordose; Adduction, Aussenrotat. Keine Luxat. Die Beweglichk. nicht völlig gehind. Trig. scarpae geschwollen; Fluctuat. nach hinten vom Troch. Im Spital tritt Luxat. ein; der Troch. steht 3 Finger breit über der Nelaton'schen Linie.	11. Nov. 1879 Resection. Sehr viel Eiter im Gelenk. Resection 1 Cm. unter dem Trochanter. Salicylwatte-Gypsverband.	Hekt. Fieber, mässige Eiterung, Fistelbild. Pat. magert noch mehr ab. Leber vergrössert; Drüseneiter. am Hals. Trübung des Urins durch Eiweiss. Milz vergrössert. Cavernen der Lungenspitzen.	Gestorben 8. März 1881. Amyloid von Leber, Milz und Niere. Tuberculose der Lungen. Inanition.
Coxit. sin. Caries genu in. Femur im Hüftgelenk absolut fixirt, adducirt, nach aussen rotirt; das Becken geht überall mit. Lungen normal.	14. Mai 1879 Resection. Ganze Pfanne und Caput femor. cariös; lose Knochen- und Knorpelstücke im Gelenk. Grosser Abscess. Resection 2 Cm. unter dem Trochanter.	Fortwähr. hohes Fieber; die Wunde sieht schlecht aus. Kniegelenk cariös. Reichliche Eitersecretion, Fisteln. Diarrhoe. Eiweiss im Urin, Oedeme.	Gestorben 17. Oct. 1880. Bronchiektasie; Amyloid v. Leber, Milz, Niere, d. Darmschleimhaut. Perforat. der Pfanne, Abscess im Iliacus. Kniegelenk ankyl., Femur und Tibia weithin cariös; grosser ostit. Herd in der Epiphyse des Femur.
Cox. d. Oberschenkel in Flexion u. Adduct. fixirt. Spontan keine Schmerzen. Gypsverbände. August. Abscess nach hinten vom Trochanter; Fieber: Verkürzung 1 Cm. Vollständige Fixation.	17. Nov. 1879 Resection. Der Pfannenrand ist rauh anzufühlen, der Kopf trägt zum Theil noch Knorpel. Resection 1 Cm. unter dem Trochanter.	Hohes Fieber, mässige Eiterung, unstillbare Diarrhoe. Oedem des ganzen linken Beines, des rechten Fusses; subnormale Temperatur.	Gestorben 25. Febr. 1880. Pfanne nicht perfor. Hirnödem, Lungenödem, verkäste Bronchial- u. Mesenterialdrüsen; Nierentuberculose, Nierensteine.
Gracil, Drüsen am Hals. Coxit. d. Adduction, Rotation nach innen, fast völlige Fixation. Scheinbare Verkürzung 5 Cm., reelle 3 Cm. Fistelöffnung über dem Trochanter. Atrophie.	21. Juli 1880 Resection. Kopf sehr fest in d. Pfanne verwachsen, wird z. Theil belassen. Er ist abgeschliffen, cariös, der Knochen derb. Naht, Drain; Salicylwatte-Gypsverband.	Wiederholte Fisteln, reichliche Secretion. Aug. 1881. Leichte Albuminurie. Dec. 1881. Verkürzg. 8 Cm. Jan. 1882. Pat. steht auf; Fisteln bestehen noch, Eiterung fast Null.	Nov. 1882. Pat. stellt sich vor; geht 1½ Stunden weit mit Stock ohne Beschwerd. Nur eine wenig secernir. Fistel besteht noch; die Extremität ist stark verkürzt, etwas adducirt; das Femurende steht auf dem Darmbein; Hüfte wenig bewegl., die Extremität zurückgeblieben, atrophisch. Pat. sieht gesund aus, geht mit stark erhöhter Sohle ord.

Alter	Cons.		Resec.		Summa			Gestorben					Seite	
								Cons.		Resec.				
	M.	W.	M.	W.	M.	W.	Tot.	M.	W.	M.	W.	Tot.	R.	L.
1—5 Jahre	2	10	10	3	12	13	49	—	4	7	3	14	11	14
6—10 „	6	4	8	6	14	10		1	1	6	5	13	11	13
11—15 „	8	3	10	6	18	9	46	2	—	7	6	15	7	20
16—20 „	7	7	3	2	10	9		2	1	1	2	6	7	11
21—30 „	2	2	—	—	2	2	4	2	1	—	—	3	1	3
31—40 „	—	2	1	—	1	2	3	—	—	1	—	1	1	2
	25	28	32	17	57	45	102	7	7	22	16	52	38	63

standen, deren Ursprung aus dem Gelenk nachgewiesen war. Die Gesammtzahl ist so gross wie beim Kniegelenk; das männliche Geschlecht scheint etwas häufiger betroffen zu werden. Auffallend ist das überwiegende Befallenwerden des linken Hüftgelenkes, das in beinahe $^2/_3$ der Fälle Sitz der Erkrankung war; 2 mal war die Coxitis doppelseitig (Nr. 37 und 95); der erste Fall heilte ohne Operation mit Ankylose, im anderen wurde auf der rechten Seite die Operation ausgeführt und ist er deshalb bei den Resectionen verrechnet. *Die Hälfte aller Kranken ist dem Leiden oder seinen Folgen erlegen. In dieser Beziehung steht das Hüftgelenk oben an, dann folgen fast in gleicher Linie das Fussgelenk und das Kniegelenk.*

Nur 10 Kranke litten ausser an Coxitis noch an cariöser Erkrankung anderer Gelenke oder Knochen (Nr. 29, 34, 51, 63, 68, 70, 79, 87, 95, 100). Neun von ihnen sind gestorben, 7 nach der Resection; ein einziger ist geheilt und geht mit einem in rechtwinkeliger Ankylose und luxirter Stellung fixirten Oberschenkel herum. Einmal bestand neben der Coxitis Caries eines Hand- und Ellbogengelenkes, einmal Spondylitis mit Senkungsabscess, einmal Caries des Os sacrum und der Fusswurzelknochen, einmal Rippencaries, Periostitis radii, Spina ventosa, dreimal Gonitis.

Bevor ich daran gehe, die Endresultate näher zu analysiren, will ich versuchen, mein Material in Gruppen zu sondern, welche annähernd den Stadien der Entwicklung entsprechen sollen, wie sie Hueter (Klinik der Gelenkkrankheiten, S. 612 u. folg.) für den Verlauf einer Coxitis ebenfalls unter den nothwendigen Einschränkungen annimmt. Die Classification ist keine genaue und die Einreihung des einzelnen Falles oft eine etwas willkürliche, wie ja auch das Bild der Coxitis nicht immer das typische und sehr oft in Folge der Behandlung verwischt ist. Hueter bezeichnet als Initialstadium der Coxitis diejenige Zeit des Verlaufes, in welcher die Kinder freiwillig einen hinkenden Gang annehmen, über Schmerzen in der Hüfte oder ebenso häufig im Knie klagen, und in welchem bei der objectiven Untersuchung nur leichte Störung der Beweglichkeit, insbesondere der Rotation, nachzuweisen ist. Die Schwellung fehlt meistens noch, eine abnorme Stellung der Extremität ist gewöhnlich noch nicht ausgesprochen. In den von mir benutzten Krankengeschichten ist mit grosser Regelmässigkeit der Schmerz als erstes Symptom aufgeführt, dem sich nach einiger Zeit das Hinken hinzugesellte. Wenn nun, wie in der grossen Mehrzahl der Fälle, ein ostaler entzündlicher Process den Erscheinungen zu Grunde liegt, so bieten die genannten Symptome wenig Auffallendes; die Kinder hinken, weil

ihnen das Gehen Schmerzen verursacht. Mechanische Veränderungen des Gelenkes, welche in den späteren Stadien weitere Ursache des abnormen Ganges sind, sind zu dieser Zeit in der Regel noch nicht vorhanden. Im Ganzen sind nur 17 Fälle (der 6. Theil) so früh in Behandlung gekommen, dass sie sich noch in diese Kategorie einreihen lassen (Nr. 1, 2, 4—8, 12, 14, 19, 22, 31, 32, 36, 42, 43, 52). 4 Fälle endigten in vollständige Genesung, ohne Functionsstörung des Gelenkes (Nr. 2, 8, 42, 43). Dies sind überhaupt von der ganzen Anzahl die einzigen Fälle, in denen ich eine vollständige Heilung annehmen zu können glaube. 8 Fälle heilten mit mehr oder weniger ausgesprochener Ankylose und Störung der Beweglichkeit; in 2 Fällen trat Ausgang in Eiterung und Fistelbildung ein, doch die Fisteln schlossen sich wieder, es blieb eine wenigstens relativ gut brauchbare Extremität zurück. 3 mal führte die Krankheit zum Tode Nr. 6, 19, 32): 1 mal durch Meningitis, 1 mal durch Lungenphthise.

Das erste Florescenzstadium der Coxitis (Hueter, S. 616) ist charakterisirt durch Flexionsstellung des Oberschenkels, Abduction desselben und Rotation nach aussen; die Schwellung ist gering, da das Gelenk durch die dicken umgebenden Muskellagen unter hohem Drucke steht; die Folge der coxitischen Stellung ist Lordose der Lendenwirbelsäule, Beckensenkung auf der kranken Seite und die scheinbare Verlängerung der Extremität. In dieses Stadium sind bereits 21 Fälle getreten, als sie in Behandlung kamen (9 männliche, 12 weibliche; Nr. 10, 11, 16, 18, 20, 21, 23, 24, 27, 30, 33, 37—41, 45, 46, 48—50). Mit dem Tode endigten 5 Fälle, ungeheilt blieben 2 (Nr. 40 und 41), mit Ankylose geheilt sind 14; 3 mal trat Eiterung ein, die 1 mal zum Tode durch Amyloid führte. Die Aussicht auf Heilung ist in diesem Stadium schon ziemlich geringer; die Beschränkung der Function auch in diesem günstigen Falle eine grössere.

In der überwiegenden Mehrzahl der Beobachtungen verläuft die Coxitis unaufhaltsam weiter und führt zur Gelenkeiterung, ohne dass immer diejenige Stellung der Extremität im Gelenk ausgesprochen wäre, die Hueter als vorwiegend im zweiten Florescenzstadium der Coxitis bezeichnet, und zwar wohl deswegen, weil hier doch oft eine die Stellung corrigirende Behandlung eingreift, die allerdings äusserst wenig Aussicht mehr auf vollständigen Erfolg hat. Gesteigerter Schmerz und Unmöglichkeit zu gehen, leiten diese Periode ein und nöthigen den Kranken zur ruhigen Lage im Bett; das Femur stellt sich in starke Flexion, starre Adduction und Rotation nach innen. Die Adduction bedingt eine scheinbare Verkürzung und ein Höherstehen der kranken Beckenhälfte; die Eiterung, die Aus-

weitung der Pfanne und Zerstörung des Schenkelkopfes begünstigen die Luxation und bedingen im Verein mit dem Zurückbleiben im Wachsthum die reelle Verkürzung. In diese Kategorie fallen alle resecirten Fälle und 4 unoperirte (Nr. 9, 17, 28, 35); von den letzteren sind 3 geheilt, einer ungeheilt. Fassen wir alle Fälle zusammen, in denen Gelenkeiterung bestand, so erhalten wir 49 Resectionen und 16 nicht-operirte, zusammen 65. Von diesen sind nur 17 = 26 Proc. geheilt, 9 mit Resection, 8 ohne dieselbe; alle Uebrigen sind zu Grunde gegangen. *Die Prognose der fungös-eiterigen Coxitis ist demnach eine äusserst schlechte und die Resection ändert daran nichts; von 16 Nichtoperirten heilten 8 = 50 Proc., zum Theil mit ungenügendem functionellem Resultat, und von 49 Resectionen höchstens 10 = 20 Proc.!*

Die Behandlung der Coxitis bestand, abgesehen von den Maassregeln, welche der Allgemeinzustand erforderte, in der ausgedehnten Anwendung eines Gypsverbandes, der mit Einschluss des Fusses die ganze Extremität und das Becken umgab. Die bei der Aufnahme etwa vorhandene Contracturstellung wurde unter Zuhülfenahme der Narkose beseitigt und derart verändert, dass die Extremität in etwas ausgesprochener Abduction fixirt werden konnte. In diesen Verbänden lagen die Kinder ruhig und ohne Schmerzen. Der erste Effect war meist ein sehr günstiger, aber in sehr vielen Fällen leider kein anhaltender.

Die Heilung erfolgte auf diese Weise, ohne Dazwischentreten einer Operation, 4 mal vollkommen (Nr. 2, 8, 42, 43); die betreffenden Kranken standen zur Zeit des Ausbruches der Krankheit im Alter von 10, 11 Jahren (2 mal) und 17 Jahren. 32 Kranke haben ein steifes Hüftgelenk davongetragen; sie gehen ohne Schmerzen, müssen aber hinken und sind in der Gebrauchsfähigkeit ihres Gelenkes mehr oder weniger gehemmt; nicht selten wurde die Extremität in Folge von langer Ruhe und Nichtgebrauch, wohl auch wegen Fixation in unrichtiger Stellung kürzer und atrophisch. Gleichwohl gehen sie gewiss kaum schlechter, als die nach der Resection Geheilten; denn mir scheint ein, wenn auch ankylotisches, so doch in gerader Stellung geheiltes Hüftgelenk noch immer besser, als ein resecirtes bewegliches. Zwar sind ja die Ansichten über den Werth eines nach Resection mit Beweglichkeit geheilten Hüftgelenkes noch sehr verschieden; Billroth z. B. ist von den functionellen Resultaten der Resectio coxae nicht sehr eingenommen. Soviel scheint mir aber sicher zu sein: Gelingt es, den Process ohne Operation zur Heilung zu bringen, so hat man, auch wenn eine Ankylose erfolgt,

allen Grund, mit diesem Ausgange zufrieden zu sein, und gewiss keine Indication, eine Operation vorzunehmen, es sei denn, dass die Stellung des Beines auch gar schlecht wäre. Von den 36 Geheilten waren erkrankt im Alter von

1—5	Jahren	8	=	66	Proc.	Heilungen	auf 12	Erkrankte
6—10	"	8	=	80	"	"	" 10	"
11—15	"	7	=	64	"	"	" 11	"
16—20	"	10	=	71	"	"	" 14	"
21—30	"	1	=	26	"	"	" 4	"
31—40	"	2	=	100	"	"	" 2	"
Summa:		36	=	68	Proc.	Heilungen	auf 53	Erkrankte

Es besteht demnach für die beiden ersten Lebensdecennien, welchen die überwiegende Mehrzahl unserer Kranken angehört, nur eine verschwindend kleine Differenz bez. der Möglichkeit der Ausheilung. In 8 dieser geheilten Fälle hatten eine Zeit lang Gelenkfisteln bestanden (Nr. 11, 12, 22, 26, 34, 44, 47); alle, mit Ausnahme eines einzigen, gehören dem ersten Decennium an; inwiefern sie wirklich geheilt und vor Recidiven sicher sind, muss freilich dahingestellt bleiben.

Ungeheilt sind gegenwärtig noch 3 Kranke (Nr. 25, 40, 41), nachdem die Coxitis schon 9, 6 und 5 Jahre gedauert hat; der erstere wird wohl dem Tode verfallen sein.

Gestorben sind im Ganzen 14 Patienten = 33 Proc. (Nr. 3, 6, 10, 13, 15, 19, 20, 29, 32, 33, 46, 50, 51, 53). Nr. 16 starb an Vitium cordis; die Coxitis war geheilt. 2 mal (Nr. 10, 20) ist mir die Todesursache unbekannt, doch ist nur im letzten Falle ungewiss, ob der Tod eine Folge der Coxitis war. Ein elendes marantisches Kind (Nr. 3) mit grossem Hüftabscess starb an einer Pneumonie; Nr. 13 ging an erschöpfenden Nachblutungen aus den Fisteln zu Grunde. 2 Kinder starben an tuberculöser Meningitis (Nr. 6, 15); nur bei einem war ein Abscess constatirt. 4 mal war die Todesursache tuberculöse Phthise; in einem Fall (51) bei gleichzeitig vorhandenem Nierenabscess, 2 mal Inanition (46, 53) und 1 mal Amyloid.

4 mal erfolgte der tödtliche Ausgang nach Coxitis bei Kindern unter 5 Jahren, 2 mal bei solchen unter 10, 2 mal bei solchen unter 15 Jahren. 4 Kranke standen bei Beginn der Coxitis im Alter zwischen 15 und 20 Jahren: einer war 21, einer 27 Jahre alt. In 6 Fällen hatten Abscesse oder Fisteln bestanden.

Von 43 Fällen ist ziemlich genau bekannt, wie lange vor Eintritt in das Spital das Leiden schon bestand; aus diesen Angaben ergibt sich eine durchschnittliche Dauer von 16 Monaten. *Die*

Kinder mit Coxitis wurden also sehr viel früher dem Spital zur Behandlung übergeben, als solche mit Gonitis; der Grund ist einfach: ein Kind mit Coxitis, zumal wenn erst Eiterung eintritt, ist für unbemittelte Eltern eine weitaus grössere Last und Plage, als ein Kind, das an Kniecaries leidet; ferner sind die Mittel zu einer Behandlung mit Gypsverbänden im ersteren Falle sehr viel schwerer zu beschaffen und theuerer, als in dem letzten. 8 mal ist mir in Fällen, die mit Tod abgegangen sind, die Gesammtdauer bekannt; sie beträgt durchschnittlich nur 20 Monate (Nr. 15, 19, 29, 32, 33, 50, 51, 53). Nr. 13 ist nicht mit gerechnet, da hier die Coxitis während einiger Jahre ausgeheilt zu sein schien.

Die Resectio coxae wurde bei 32 männlichen und 17 weiblichen Kranken ausgeführt. Ich habe bei Aufstellung der früheren Tabelle das Alter in Betracht gezogen, in welchem die Kranken bei Beginn der Affection standen; da aber das Alter ein sehr wichtiger Factor für die Vornahme der Operation ist, stelle ich die Fälle noch einmal nach den Altersstufen zusammen, in welchen die Resection ausgeführt wurde.

Alter	Männlich	Weiblich	Summa	Gestorben	Geheilt	Ausgang unbekannt
1—5 Jahre	6	1	7	6	1	—
6—10 "	10	8	18	14	4	—
11—15 "	11	4	15	11	2	2
16—20 "	3	1	4	2	2	—
21—25 "	1	3	4	4	—	—
26—30 "	—	—	—	—	—	—
31 "	1	—	1	1	—	—
	32	17	49	38	9	2

Demnach fallen 25 Resectionen mit 5 Heilungen in das erste und 19 Resectionen mit 4 Heilungen in das zweite Decennium. Nur 5 Kranke über 20 Jahre sind operirt worden; sie sind gestorben. Die Krankheit hatte bei 48 Individuen durchschnittlich 26 Monate vor Eintritt in das Spital begonnen und 30 Monate seit Bestehen der Entzündung waren durchschnittlich verflossen, als die Operation ausgeführt wurde. Nun befinden sich darunter 5 Kranke (Nr. 57, 69, 70, 88 und 102), die trotz bestehender Eiterung 8—19 Jahre mit ihrer Coxitis durchs Leben wanderten, ohne sich einer Operation zu unterziehen. Lasse ich diese Ausnahmefälle ausser Betracht, so ergibt sich aus 43 Fällen eine mittlere Dauer der Entzündung vor dem Spitaleintritt von 13 Monaten, also noch weniger, als bei den conservativ Behandelten. Durchschnittlich nach 18 Monaten wurde bei

diesen der Verlauf durch die Resection unterbrochen; die Entzündung war in dieser Zeit schon bis zur offenen Eiterung gediehen. *Auch in Bezug auf die Raschheit des Verlaufes steht die Coxitis in vorderster Reihe, nur für das Fussgelenk ist die entsprechende Zeit noch kürzer; für das Kniegelenk ist sie zwei- und dreimal so lang.*

Mit wenigen Ausnahmen wurde die Operation vermittelst des v. Langenbeck'schen Längsschnittes über den Trochanter ausgeführt, dessen Lage je nach den vorhandenen Fisteln ab und zu etwas modificirt wurde; nur 1 mal (Nr. 59) erlitt dieses Verfahren eine Aenderung. Principiell wurde der grosse Trochanter immer mit entfernt, bei ausgedehnter Erkrankung sogar bis 3 Cm. unter demselben (Nr. 91) im Schaft durchgesägt. Bei den zur Luxation des Kopfes nöthigen Manipulationen erfolgte 7 mal eine Fractur des Femur, weil der Knochen äusserst weich und brüchig und durch excentrische Atrophie hochgradig verdünnt war (Nr. 64, 66, 68, 71, 76, 89, 90). Ferrum candens und Lapis stillten die parenchymatöse Blutung aus dem Knochen und den Granulationen, deren möglichste Zerstörung in früheren Jahren gleichzeitig dadurch angestrebt, in späterer Zeit aber, bei Anwendung des antiseptischen Verfahrens (seit 1876) durch Excision mit der Scheere und Auskratzen mit dem scharfen Löffel noch besser erreicht wurde. Die resecirte Extremität kam ausnahmslos sogleich nach der Operation in einen Gypsverband mit Beckengürtel zu liegen; in der vorantiseptischen Zeit bildete gewöhnliche Charpie das Material für den ersten Verband, der dann, nach Anlegung eines grossen Fensters in den Gypsverband, der offenen Behandlung Platz machte. Nach 1876 geschah die Ausführung der Operation unter Lister'schen Cautelen; die Wunde wurde desinficirt, drainirt und genäht; dann aber bildete eine dicke Lage von Salicylwatte die Unterlage für den Gypsverband. Nicht immer, doch in den meisten Fällen schloss sich an die Operation hohes Fieber an, das aber nach einiger Zeit verschwand, oder doch in seiner Intensität bedeutend herunterging. Fortdauerndes hohes Fieber ohne genügende Erklärung durch die Wundverhältnisse war stets von schlimmer Vorbedeutung und der gewichtigste, beinahe untrügerische Vorbote der beginnenden, allgemeinen Tuberculose, die nicht selten mit einer Meningitis abschloss.

Stets wurde eine ausgedehnte, cariöse Zerstörung des Gelenkes bei der Operation vorgefunden: Bedeutender eiteriger Erguss, die Kapsel durch schwammige Granulationen gelockert, der Knorpel des Kopfes in wechselnder Ausdehnung, oft fast ganz fehlend. Sehr oft war die Destruction so weit vorgeschritten, dass nach der Beschreibung die Frage schwer zu entscheiden ist, welches der primär affi-

cirte Theil war, ob Synovialis oder Knochen des Femur. 24 mal ist die Angabe gemacht, dass der Kopf grösstentheils zerstört, oder dass ostale Herde im Schenkelhals und Trochanter vorhanden waren. Für diese Fälle (Nr. 54, 59—61, 63—65, 67, 70, 75, 77, 78, 81, 83, 86, 87, 90—93, 96—98, 100) glaube ich den ostalen Ursprung des Processes mit Sicherheit annehmen zu können; wahrscheinlich gehört auch ein Theil der übrigen ebenfalls hierher. Eine ausgedehntere Betheiligung der Pfanne mit Zerstörung und Nekrose des Knorpels und Knochens ist 27 mal ausdrücklich notirt; 5 mal war die Pfanne bereits weit perforirt und ein Abscess im Becken vorhanden. Letztere Kranken sind alle gestorben; von den übrigen nur 4 ausgeheilt (Nr. 102 mit Fistel, 84, 90, 97). In der Regel stand der luxirte Kopf auf dem Darmbein in der Stellung der Luxatio iliaca; nur einmal erfolgte die Verschiebung auf den vorderen Pfannenrand (Nr. 94, ähnlich der Luxat. obturat.). Ursache der abnormen Stellung war Zerstörung und Atrophie von Kopf und Hals, zusammen mit Ausweitung der Pfanne; die einzige Ausnahme bildet Nr. 80, wo der Charakter einer Distentionsluxation deutlich hervortritt; die Gelenkflächen waren hier fast unverändert.

Die Mortalität nach Hüftgelenksresection ist eine sehr grosse. Von 49 Operirten sind 38 = 77,6 Proc. gestorben, nur 2 resp. 3 in unmittelbarer Folge der Operation; die anderen alle erst nach langer Zeit an den secundären Veränderungen. Die Mortalität der 65 eiterigen Coxitiden unserer Zusammenstellung beträgt 71 Proc., die der nicht eiterigen (8 Todesfälle unter 37 Erkrankungen) 21,6 Proc., die Differenz also beinahe 50 Proc; Billroth hatte 44,3 Proc. berechnet, Rosmanit (v. Langenbeck's Archiv, 28. Bd., I. Heft, S. 110) = 30 Proc. Letzterer selbst erklärt wohl mit Recht sein günstigeres Resultat aus der bedeutend kürzeren Beobachtungszeit seiner Fälle.

Zwei Operirte, Nr. 65 und 67, starben an Pyämie nach der Operation; die Fälle stammen aus den Jahren 1868 und 1871. Der dritte Fall (Nr. 71) gehört noch in das Jahr 1872; seit der Operation waren schon 7 Monate verflossen. Etwa 14 Tage nach vorgenommener Entfernung kleiner Sequester traten wiederholte Schüttelfröste auf, welche wohl pyämischer Natur waren. Patient starb in kurzer Zeit zu Hause. Der Tuberculose fielen 18 Kranke zum Opfer; bei einem (Nr. 96) war allerdings eine arterielle Blutung die directe Todesursache. 5 mal betraf die Todesursache speciell die Meningen.

Von unseren 102 Patienten mit 52 Todesfällen sind demnach 7 der basalen Meningitis erlegen. Dieser Ausgang ist also doch nicht

so häufig, als nach dem allgemeinen Eindruck wohl angenommen wird. Allerdings ist er bei den anderen Gelenken viel seltener, fehlt aber in unserer Zusammenstellung nur beim Schultergelenk.

Unter Erscheinungen von Inanition, langsamer fortschreitender Abmagerung, hektischem Fieber, profuser Eiterung, Oedemen u. s. w., starben 8 Kranke (Nr. 58, 55, 59, 68, 76, 88, 91, 92). Die erste Kranke (Nr. 58) erschien eine Zeit lang geheilt, aber die Eiterung stellte sich von Neuem ein, Pat. erlag derselben. Amyloide Degeneration der Unterleibsorgane führte in 9 Fällen zum Tode (Nr. 69, 70, 75, 78, 80, 83, 98, 99, 100); das Krankheitsbild ist ja in allen diesen Fällen ein complicirtes, meist wirken mehrere, nicht streng auseinanderzuhaltende Ursachen zusammen. Die Tuberculose war 2 mal complicirt mit Nierenaffectionen (Nr. 79, 101). 2 Fälle, von denen der eine an Nierenamyloid starb (Nr. 75), der andere an Phthise (Nr. 87), sind bemerkenswerth durch das Auftreten einer acuten Nephritis im Verlauf der Coxitis; mit der Zeit wurde der anfangs hohe Eiweissgehalt geringer, verschwand zeitweise selbst ganz, um dann wiederzukehren. Inwiefern dies Verhalten mit dem späteren Auftreten amyloider Degeneration in Zusammenhang steht, ist nicht zu entscheiden. *Alle diese Erkrankungen der übrigen Organe sind als Folgezustände der Coxitis aufzufassen; kein Operirter besass zur Zeit der Resection eine nachweisbare Veränderung, namentlich nicht der Lungen.*

Unbekannt ist mir der Ausgang zweier Fälle (Nr. 82 und 85), von denen der erste vollständig geheilt entlassen worden war.

Geheilt wurden durch die Resection 9 Kranke (Nr. 54, 56, 61, 62, 84, 90, 94, 97, 102), 8 männliche Individuen, 1 weibliches. 2 Kranke waren 18, resp. 20 Jahre alt, als sie zur Operation kamen, die übrigen gehören alle dem ersten Decennium an. Ich habe leider nicht Gelegenheit gehabt, sie persönlich zu untersuchen; ich weiss nur, dass sie im Allgemeinen gesund sind, keine Fisteln mehr haben und mit oder ohne Hülfe eines Stockes oder einer Maschine gehen können (vergl. Tabelle; einzelne Berichte sind mir von Aerzten zugekommen). Ein Kranker besitzt übrigens noch eine Fistel (Nr. 102) und ist eigentlich nicht als vollständig geheilt zu betrachten, aber er geht trotzdem, lediglich mit Hülfe eines Stockes, ziemlich weit ohne grosse Beschwerden. Bei einem 13jährigen Knaben (Nr. 89) war als letztes Mittel einer relativen Heilung die Exarticulatio femoris gemacht worden, nach dem von Prof. Rose selbst angegebenen Verfahren, welches Lüning: „Ueber die Blutung bei der Exarticulation des Oberschenkels und deren Vermeidung", genauer beschrieben

hat. Der Knabe überstand die Operation, die Wunde heilte bis auf einige kleine Fisteln, aber ein halbes Jahr später erlag er der Tuberculose. Unter den geheilten Fällen nimmt namentlich der erste (Nr. 54) ein gewisses Interesse in Anspruch; der Kranke wurde nach der Resection in einem elenden Zustande, abgemagert und anämisch, mit Fisteln und ausgesprochenem Amyloid von Leber und Milz entlassen. Nach einem Jahr zeigte sich Patient zum grössten Erstaunen der Aerzte wieder; nach weiteren 3 Jahren waren sämmtliche Fisteln solid geschlossen, Leber und Milz nachweislich kleiner geworden; *der Kranke hatte sich ordentlich entwickelt und lebt jetzt nach beinahe 15 Jahren noch, geheilt.* Ein ähnlicher, aber nicht so prägnanter Fall findet sich unter den Kniegelenksresectionen (Nr. 95); bei deutlich nachweisbarem Amyloid der Leber wurde einem circa 11jährigen Knaben die Amputatio femoris gemacht. Die Operation heilte rasch und schön, ein Jahr später zeigte sich der Patient wieder, der sich inzwischen sehr erholt hatte; eine Vergrösserung der Leber war nicht mehr vorhanden.

Berechnen wir nun mit Einschluss der Resultate der Resectionen den Heilungscoëfficienten für die Gesammtzahl der Erkrankungen, so ergeben sich:

von	1—5	Jahren	auf	25	Erkrankungen	11	Heilungen	= 44	Proc.
"	6—10	"	"	24	"	11	"	= 46	"
"	11—15	"	"	27	"	8	"	= 30	"
"	16—20	"	"	19	"	12	"	= 63	"
"	21—30	"	"	4	"	1	"	= 25	"
"	31—40	"	"	3	"	2	"	= 66	"
			In Summa	auf	102	Erkrankungen	45	Heilungen = 44	Proc.

Dazu kommen noch 3 Kranke, die ungeheilt sind, und 2 Resecirte, deren ferneres Schicksal unbekannt blieb.

Die durchschnittliche Dauer von 38 Fällen, die mit dem Tode endigten, berechnet sich auf 46 Monate, nahezu 4 Jahre. Darunter sind nun 7 Fälle, von denen jeder im Mittel über 11 Jahre währte; schliessen wir diese aus, so ergibt sich für 31 resecirte Fälle eine Dauer der Coxitis von 26 Monaten, also etwas mehr als 2 Jahren.

Aetiologie. Scrophulös-tuberculöse Basis ist constatirt in 35 Fällen; davon sind 21 gestorben, 13 geheilt, 1 ungeheilt. Ein Trauma beschuldigten 15 Kranke; 10 davon sind gestorben, nur 5 geheilt. Gar keine bestimmte Ursache konnte nachgewiesen

werden bei 51 Kranken; es wurden geheilt 27, ungeheilt blieben 2, das Resultat ist 2 mal unbekannt, gestorben sind 20. Ein Kranker hatte etwa 3/4 Jahre vor Beginn der Coxitis Rheumat. acut. genu durchgemacht, der sich mit Vit. cordis complicirte; er ist nach der Resection gestorben (Nr. 77). Die Unsicherheit in der Angabe eines ursächlichen Momentes, besonders traumatischer Natur, lässt weitere Schlüsse vorläufig als zu gewagt erscheinen.

Es bleibt mir schliesslich noch übrig, auf einige Resultate hinzuweisen, die sich aus einer allgemeineren Betrachtung unserer Einzelfälle ergeben, namentlich hinsichtlich der Aetiologie und der Todesursache. Von den 325 Erkrankungen fallen auf die obere Extremität 91, auf die untere 234; das Verhältniss ist demnach 1 : 2,5, also annähernd dasselbe, wie es auch Billroth annimmt. Bezüglich der Aetiologie versuchte ich, 3 Hauptgruppen zu bilden und in eine von diesen womöglich jeden Fall unterzubringen. In die 1. Gruppe kommen diejenigen Fälle, die allgemein als auf „scrophulös-tuberculöser Basis" beruhend angesehen werden, sei es, dass die Eltern des Kranken oder dieser selbst Erscheinungen dieser Kategorie darbot: Lungenphthise, multiple Caries, Drüseneiterungen, Ohreiterungen u. s. w. In die 2. Gruppe rubriciren sich diejenigen Beobachtungen, in denen als Grund der Erkrankung die Einwirkung eines Traumas dieser oder jener Art beschuldigt wird: Distorsion, Stoss gegen das Gelenk, Fall auf dasselbe u. s. f. Bei den die 3. Gruppe zusammensetzenden Fällen endlich ist keine bestimmte Ursache nachgewiesen; das Leiden entstand schleichend, spontan, bei anscheinend gesundem Organismus. In einer 4., ganz kleinen Gruppe endlich sind Fälle verschiedener, weniger anerkannter und plausibler Aetiologie mehr anhangsweise untergebracht: Rheumatismus acut., Scarlatina u. s. w. Ich bin weit davon entfernt, eine genaue Scheidung dieser Momente für stricte durchführbar zu halten, noch auch die einzelnen derselben für die jeweilige Basis zu erachten, auf der die Krankheit sich entwickelte. Gewiss wird hier und da eines der angeführten ätiologischen Momente in seiner Bedeutung überschätzt, wenn unglücklicher Weise ein rigoröses Examen sein Vorhandensein festgestellt hat. Eine geschwellte Lymphdrüse beweist noch lange nicht die „tuberculöse" Natur eines Individuums; ein leichtes unbedeutendes Trauma wird nur zu gerne vorgeschoben, um die Nachlässigkeit der Eltern in der Behandlung ihrer Kinder zu verdecken. Andererseits aber ist die Coincidenz dieser Umstände mit den malignen Formen der Gelenkentzündungen allzu oft zu be-

obachten und nachgewiesen, als dass wir ihren Einfluss auf die Entstehung derselben nicht anerkennen sollten, und die folgende Zusammenstellung derselben kann zeigen, dass sie unter sich nicht gleichwerthig sind, wenn es sich um die Prognose des einzelnen Falles handelt.

Die 4. kleine Gruppe wird von 11 Fällen gebildet, von denen 3 dem Ellbogen-, 7 dem Knie- und 1 dem Hüftgelenk angehören. Von diesen Kranken sind 3 gestorben, 5 geheilt, 2 ungeheilt und 1 amputirt. *Nach dieser Tabelle entsteht die Gelenkentzündung ungefähr in 1/3 aller Fälle nach Scrophulose, in 1/6 nach Trauma und in der Hälfte ohne oder nach ganz entfernter Aetiologie;* die Zahlen

	Scrophul. Tuberculose					Trauma					Unbekannte Ursache				
	Total	Gest.	Geheilt	Ungeh., Unbek.	Amput.	Total	Gest.	Geheilt	Ungeh., Unbek.	Amput.	Total	Gest.	Geheilt	Ungeh., Unbek.	Amput.
I. Handgelenk	3	1	1	1	—	9	1	5	2	1	10	3	5	1	1
II. Ellbogen	25	10	10	4	1	7	—	5	1	1	17	3	10	2	2
III. Schulter	9	4	2	3	—	2	1	—	1	—	6	1	3	2	—
IV. Fussgelenk	15	11	—	1	3	6	1	2	—	3	8	2	3	—	3
V. Knie	30	17	9	2	2	18	6	6	3	3	48	20	24	3	1
VI. Hufte	35	21	13	1	—	15	10	5	—	—	51	20	27	4	—
	117	64	35	12	6	57	19	23	7	8	140	49	72	12	7

sind approximativ. Von 117 Fällen der 1. Reihe sind 64 = über 55 Proc. gestorben, nur 30 Proc. geheilt, die übrigen ungeheilt oder unbekannt geblieben, oder amputirt worden. Von 57 Fällen der 2. Kategorie (Trauma) erfolgte der Tod 19 mal = 33 Proc., die Heilung 23 mal = 40 Proc.; vom Rest ist die grössere Hälfte noch durch Amputation relativ geheilt worden. Die 3. und 4. Gruppe können bezüglich der Aetiologie zusammengefasst werden; die Mortalität beträgt hier ebenfalls 33 Proc., die Heilziffer etwas mehr als die Hälfte, 51 Proc. *Die Mortalität ist also, wenn die Anamnese ein positives Resultat hinsichtlich scrophulöser Diathese ergibt, um 22 Proc. grösser, als wenn die Krankheit nach äusserer Veranlassung, oder ohne diese sich einstellte.* Annähernd der gleiche Procentsatz ergibt sich für die einzelnen Gelenke; eine erhebliche Ausnahme macht nur das Fussgelenk mit seinen 11 Todesfällen auf 15 Erkrankungen; hiezu kommt noch, dass von den übrig gebliebenen 4 Fällen 3 amputirt und vielleicht auch noch seither gestorben sind. Dabei ist nicht ausser Betracht zu lassen, dass ausgesprochene Scrophulose in der Regel schon als Contraindication für die eventuelle Operation betrachtet wurde.

Die häufigste Todesursache ist und bleibt die Tuberculose, welche beinahe die Hälfte aller Kranken dahinrafft; in zweiter Linie folgen Inanition und Amyloid, die nicht selten noch mit Tuberculose sich combiniren. Am klarsten werden diese Beziehungen aus folgender Uebersicht:

	Tuberculose	Inanition	Amyloid	Pyämie	Accidentelle Krankheiten	Unbekannt
I. Handgelenk	4	—	—	—	—	1 (Tub.)
II. Ellbogen	5	3	1	1	—	3
III. Schulter	4	—	—	—	1 Pneum.	1
IV. Fussgelenk	6	—	2	2	—	4
V. Kniegelenk	21	9	1	5	3 Collaps, Phthise.	6
VI. Hüftgelenk	24	11	10	3	2	2
	64	23	14	11	6	17

Von 135 Todesfällen fallen demnach auf

Tuberculose	64 =	48	Proc.
Inanition	23 =	17	"
Amyloid	14 =	10	"
Unbekannt u. s. w.	34 =	25	"
Summa:	135 =	100	Proc.

Die Procentzahl für Tuberculose würde sich wohl noch höher stellen, wenn in allen Fällen eine genaue Section gemacht und bekannt geworden wäre, und wenn wir alle Combinationen mit Tuberculose hierher rechnen wollten. Zudem war bei den nach Resectio genu an Collaps Verstorbenen bereits Lungenphthise vorhanden.

Auf die obere Extremität mit 91 Erkrankungen fallen 24 Todesfälle = 26,3 Proc.: an Tuberculose 13, Amyloid 1, Inanition 3, Pyämie 1, unbekannt und zufällig gestorben 6. Auf die untere Extremität mit 234 Erkrankungen 111 Todesfälle = 47,2 Proc.: an Tuberculose 51, Amyloid 13, Inanition 20, Pyämie 10, unbekannt und accidentell gestorben 17. *Die Mortalität nach Erkrankung eines grösseren Gelenkes der unteren Extremität ist demnach nahezu doppelt so gross, als bei der oberen; bei fungöser Entzündung am Arm erfolgte der Tod an Tuberculose in 14 Proc. der Fälle; an der unteren Extremität in 21,4 Proc. Vorherrschend ist nach Gelenkeiterung am Fuss, Knie oder Hüfte das Auftreten von amyloider Degeneration der Unterleibsorgane und der Erschöpfung in Folge der langdauernden und nicht versiegenden Eiterung; beide Vorkommnisse sind an der oberen Extremität sehr viel seltener.* Billroth hatte das Verhältniss bezüglich der Tuberculose anders gefunden; sie war häufiger

bei den chronischen fungösen Erkrankungen der oberen Extremität (W. Bericht, S. 575), wobei er übrigens nicht ausschliesslich die Gelenke berücksichtigt hat. Ausserdem fand er für das Ellbogengelenk die erschreckende Mortalität von 53,7 Proc. (l. c. S. 454). Meine Zahlen stimmen in vielen Punkten fast genau mit denen von Billroth überein, ich habe mich aber absichtlich auf eine nähere Vergleichung nicht eingelassen. Billroth hat die Zusammenstellung oft nach anderen Principien vorgenommen; die Zahl seiner Resectionen ist eine relativ kleine, während sie hier ebenso gross ist, wie die der conservirend Behandelten. Auch die Behandlung wechselte mehr; ich muss deshalb auch auf eine weitere Vergleichung mit sonst noch in der Literatur vorhandenen statistischen Zusammenstellungen verzichten. Meine Absicht war nur, das hier reichlich vorhandene Material zu sammeln und zu gruppiren, um die Resultate einer möglichst unverändert durchgeführten Therapie erkennen zu können.

Wenn ich nach Alledem dazu komme, in Rücksicht auf die festgestellten Ergebnisse die Fragen zu beantworten: „*Wann sollen wir resecciren? Wie weit sollen wir in der conservirenden Behandlung gehen?*“ —, so sind die hohen Mortalitätsprocente nach den Resectionen, wenigstens der grösseren Gelenke, und die eingehendere Betrachtung der Endresultate geheilter Fälle keineswegs dazu angethan, uns für eine weitere Ausdehnung der Operation oder frühere Vornahme derselben zu begeistern. Im Gegentheil, wir müssen einer möglichst lange fortgesetzten conservirenden Therapie, im Falle einer Operation aber einem möglichst radicalen Eingriffe im Allgemeinen das Wort reden. Die Beantwortung obiger Fragen ist natürlich für jedes Gelenk eine andere, und den Ausschlag gibt nicht nur die Rücksicht auf die Mortalität oder auf das erreichbare Resultat; die socialen Verhältnisse fallen oft ebenso sehr in die Wagschale und in vielen Fällen ist die schliessliche Vornahme der Resection überhaupt das einzige Mittel, die verderbliche Krankheit zum Stillstand zu bringen.

An der oberen Extremität soll die conservirende Behandlung möglichst lange fortgesetzt werden, und wenn eine Operation nöthig ist, verdient die Resection in den gewöhnlichen Fällen den Vorzug vor der Amputation. — Die Resection des Handgelenkes bietet zwar schlechte Chancen für die Ausheilung dar, wenn sie in einem Stadium vorgenommen wird, wo bereits Fisteln bestehen und Steifigkeit der Finger in Folge partieller Obliteration der Sehnenscheiden eingetreten ist, und dies um so mehr, als es sich meist um ältere

Individuen handelt. Trotzdem aber erlebt man es in einer Anzahl von Fällen, dass die Fisteln doch nach einem oder nach mehreren Jahren ausheilen; die Finger werden wieder etwas beweglich und der Patient ist besser daran, als wenn er die beste Prothese besässe, die ihm doch niemals auch nur einen einzigen brauchbaren Finger ersetzt. Die wenigen Kranken, bei denen dies Resultat erreicht wurde, waren sehr glücklich darüber. Die Gefahr der Tuberculose steht bei der oberen Extremität nicht im Vordergrund und die Eiterung ist aus diesen kleineren Gelenken nicht so bedeutend, dass ihr directer Einfluss hoch anzuschlagen wäre. Bereits bestehende phthisische Lungenaffection oder Caries eines anderen Gelenkes ändert die Sachlage allerdings bedeutend. Die Aussicht auf Heilung des localen Leidens auch durch die Resection sinkt dann auf Null und die Eiterung hier ist von ersichtlich ungünstigem Einfluss auch auf das complicirende Leiden. Unter diesen Umständen ist der Amputation unbedingt der Vorzug zu geben, da sie trotz des precären Allgemeinzustandes noch rasch heilen kann und die einzige Aussicht gewährt, das gefährdete Leben zu verlängern. Nach Ausführung der Resection hängt die Brauchbarkeit der Hand mehr von der erhaltenen Beweglichkeit der Finger, als von der Möglichkeit einer activen Beugung und Streckung im neugebildeten Gelenk ab. Es verschlägt daher nicht sehr viel, auch wenn dasselbe ankylotisch geworden ist; sehr leicht resultirt bei beweglich gebliebenem Gelenk eine Abductionsstellung in demselben, welche die Sicherheit der ermöglichten Bewegungen oft wieder sehr beeinträchtigt.

Die gleichen Erwägungen leiten uns für das Ellbogen- und Schultergelenk. Die Möglichkeit der Ausheilung nach der Operation ist eine relativ grosse, die Gefahr derselben und auch der secundären Tuberculose keine allzu bedeutende. Ueber die Hälfte aller Fälle ergaben ein gutes Resultat, zum Mindesten (3) Ankylose in geeigneter Stellung; in der grösseren Mehrzahl ein activ sicher bewegliches Gelenk. Unter conservirender Behandlung heilt ein Gelenk, in dem eine fungöse Eiterung bestanden hat, nur in äusserst seltenen Fällen mit Beweglichkeit aus. Die Todesfälle nach Ellbogenresection erfolgten meist bei Individuen, die an ausgesprochener Tuberculose, sich äussernd in multipler Caries, litten; es gelang nicht, durch die Operation einen Einfluss auf das Grundleiden zu erzielen. Diese Fälle sind, namentlich bei etwas älteren Individuen, der Amputation zuzuweisen. In den meisten Fällen wird hierzu der Patient seine Zustimmung nicht geben und die Vornahme der Resection verlangen. Hat er sich nach vielen vergeblichen Bemühun-

gen selbst überzeugt, dass eine Heilung nicht erfolgt, so wird er sich eher zum Verlust des Gliedes entschliessen. In diesen Fällen kann ein solcher Versuch gewagt werden, eben weil die Gefahr des Eingriffes an sich eine unbedeutende, die der Folgekrankheiten keine allzu grosse, die Amputation also noch zulässig ist. Die grösste Berechtigung hat die Resection für das Schultergelenk. Einmal ist sie die einzige ausführbare Operation, denn für die Exarticulation wird man sich nur in äusserst seltenen Fällen entschliessen, vielleicht wenn Ellbogen- oder Handgelenk zugleich erkrankt sind. Zweitens ist der Eingriff an sich kein sehr grosser, die Heilungsdauer gewöhnlich eine kurze und das Resultat in den meisten Fällen ein recht zufriedenstellendes. Ein eigenthümlicher destruirender Process im Schultergelenk ist die Caries sicca, die nach langem Bestehen und sehr schmerzhaftem Verlauf zur Ausheilung mit completer Ankylose führt; der fortschreitenden Atrophie der Schultermusculatur kann nur durch die Ermöglichung activer Bewegungen nach Resection erfolgreich gesteuert werden.

Ganz anders stehen die Verhältnisse für die untere Extremität. Nach unserer Zusammenstellung ist eine fungöse Erkrankung des Fussgelenkes eine das Leben direct ausserordentlich gefährdende Erscheinung. Schon Hueter hat ihr nach seinen Erfahrungen diesen perniciösen Charakter vindicirt (Gelenkkrankheiten, S. 380, § 362). In der Zusammenstellung von Billroth (S. 535) sind von 45 Individuen nur 5 vollkommen geheilt; nur 6 mal verlief die Entzündung überhaupt ohne Eiterung. Von diesen 45 sind trotz der zahlreichen Amputationen 24 gestorben; davon wieder 15 an Tuberculose. Wie viele der nach der Amputation an Pyämie Gestorbenen die ersten Anfänge der Tuberculose schon in sich trugen, lässt sich nicht angeben. In unserer Zusammenstellung kann man die Entstehung der Krankheit in mehr als der Hälfte der Fälle auf dyskrasische Momente zurückführen; 4 mal unter 5 Fällen kam es zur Eiterung; Heilung ohne Operation wurde nur 6 mal, durch die Resection nur 1 mal erzielt. Beinahe die Hälfte der Erkrankten sind bis zur Einziehung der Berichte an den Folgen derselben gestorben; ein grosser Theil der Resecirten musste nachträglich am Unterschenkel, bei ungünstigen Verhältnissen selbst am Oberschenkel amputirt werden. Die Resection wurde streng subperiostal gemacht, auf die Nachbehandlung alle mögliche Sorgfalt verwendet. Die exacte Listersche Wundbehandlung änderte am Resultat nichts, die Heilung einer Fussgelenksresection war ein so seltenes Ereigniss, dass Herr Prof. Rose von ihrer Ausführung wegen Caries fast ganz abgekommen

war und lieber primär amputirte. Daneben macht die Caries des Fussgelenkes alle ihre Stadien in so kurzer Zeit durch, wie kein anderes Gelenk. Alle diese Erwägungen drängen dazu, für das Fussgelenk dem radicaleren Verfahren, der Amputation, den Vorzug zu geben. Einzelne seltene Fälle werden eine Ausnahme machen; so jugendliche, im Uebrigen wirklich gesunde Individuen, bei denen die Krankheit, wenigstens die Eiterung, noch nicht lange besteht und wo die Resection wirklich mit Entfernung alles Kranken ausgeführt werden kann. Der primären Amputation kommt in diesem Falle ein Vorzug sehr zu Statten; sie ermöglicht die Bildung eines Syme'schen oder Pirogoff'schen Stumpfes, auf dem die Operirten mit Hülfe einer einfachen Prothese gut und sicher gehen. Diesen Ausweg schneidet die Resection in den meisten Fällen ab, die nachträgliche Amputation rückt schon ziemlich weit am Unterschenkel hinauf. Die Amputation gewährt unzweifelhaft eine grössere Garantie gegen die secundären Folgen der Entzündung; leider fehlt eine diesbezügliche Statistik noch.[1])

Für Knie- und Hüftgelenk entstehen weitere Argumente, welche für unsere Entschlüsse von leitendem Einflusse sind. Dies ist einmal das Alter der befallenen Kranken; sie stehen beinahe alle im ersten und zweiten Decennium und von diesem Standpunkte aus wäre eine so viel wie möglich, auch durch die Operation conservirende Therapie vor allen Dingen anzustreben. Die directen Gefahren des operativen Eingriffes an sich fallen aber hier sehr in die Wagschale; Knie- und Hüftgelenksresection sind eingreifende Operationen, sie können für sich allein das Leben des Kranken in Gefahr bringen, wenn wir den meist heruntergekommenen Zustand desselben berücksichtigen. Noch von weit grösserer Tragweite ist aber die Frage nach dem erreichbaren Resultat, und dieses ist für Kniegelenksresectionen bei Kindern nicht gerade einladend. Eine je längere Wachsthumsperiode das Kind noch vor sich hat, um so bedeutender wird die Verkürzung der Extremität. In 2 geheilten Fällen unserer Beobachtung (Nr. 80 und 88) betrug dieselbe nach einer Zeit von 8, resp. 7 Jahren nach der Entlassung 20 Cm. und mehr; sie wird noch grösser werden, denn die betreffenden Kinder sind jetzt erst 15, resp. 11 Jahre alt; das letztere hat dazu noch ein unbrauchbares Schlottergelenk. Es ist für sie unmöglich, ohne Prothese zu gehen. Derselbe Uebelstand wird sich bei den anderen Kindern mit der Zeit ebenfalls einstellen. Im dritten Decennium aber, wo diese Ge-

1) Vgl. Lossen in Pitha-Billroth, Allgem. über Resectionen. S. 245.

fahr nicht zu fürchten wäre, ist die Aussicht auf vollständige Ausheilung einer Kniegelenkresection eine ausserordentlich geringe. Schon bei Besprechung der Resultate der Resectio genu habe ich darauf hingewiesen, warum der Einwand nicht stichhaltig ist: bei Misserfolg nach der Resection könne die Amputation immer noch gemacht werden. Eine Kniegelenksresection mit langer Eiterung bringt die Patienten oft so herunter, dass sie direct der Amputation erliegen; denn im Allgemeinen wird man sich doch nicht so bald entschliessen, ein einmal resecirtes Glied zu opfern und so selbst die letzte Aussicht auf endlichen Erfolg mit eigener Hand zu zerstören. Es kommt aber auf dasselbe heraus, ob diese ungünstigen Einwirkungen der Eiterung aus einem resecirten oder bei conservirender Behandlung nicht-operirten Gelenk stammen. Fast macht es den Eindruck, als ob die Eiterung in letzterem Falle noch besser ertragen würde. Mit der Resection schneiden wir aber auch die Gefahr der allgemeinen Tuberculose weder für das Knie, noch für das Hüftgelenk ab; dies beweisen am besten die zahlreichen Verluste an dieser Krankheit bei Kranken, bei denen vor der Operation ein Vorhandensein derselben in anderen Organen bei genauer Untersuchung nicht nachgewiesen werden konnte.

Wenn wir demnach die Resectio genu auf wenige Fälle beschränken zu müssen glauben, so ist dies noch mehr der Fall für das Hüftgelenk, wo sich uns alle diese Betrachtungen in noch höherem Grade aufdrängen. Aber was soll man dann anfangen? Hier wird eben die Resection unser letztes und einziges Mittel bleiben, der letzte Versuch sein, den wir wagen, um die Kranken zu retten.

Mit dieser Darlegung der Ansichten über Ausführung der verschiedenen Gelenkresectionen haben wir eigentlich auch ziemlich genau die Grenzen angegeben, innerhalb welcher eine consequent fortgesetzte conservirende Behandlung vortheilhafter erscheint, als die Resection. Gewiss sind für letztere an der oberen Extremität die Verhältnisse derart, dass mit ihrer Ausführung nicht mehr gezögert werden soll, sobald die Eiterung des Gelenkes und Zerstörung desselben nachweisbar geworden ist. Namentlich für Ellbogen- und Schultergelenk sind die Endresultate, besonders functioneller Natur, derart, dass wir dem Kranken mit der Operation erheblich nützen.

Am Fussgelenk werden wir der Amputation den Vorzug geben und lieber den Fuss opfern, als den Patienten einem langen Krankenlager und täglicher Enttäuschung aussetzen, um schliesslich dadurch zu einem noch ungünstigeren Resultat zu gelangen. An Knie- und Hüftgelenk tritt eine exspectative Behandlung in ihr vollstes Recht.

Man wird es ebenso häufig erleben, dass Fisteln an Knie und Hüfte sich spontan schliessen, als dass durch die Resection Heilung erzielt wird, und dann ist das functionelle Resultat gewiss ein weitaus besseres. Auch Billroth zieht ein in gerader Stellung, aber in Ankylose ausgeheiltes Hüftgelenk einem nach Resection beweglich gewordenen vor, und gewiss mit Recht. An Tuberculose und anderen Nachkrankheiten wird immer eine nicht unbeträchtliche Anzahl Kranker verloren gehen und diese sind weder durch conservirende Therapie, noch durch Resection, auch nicht durch eventuelle Amputation vor ihrem Schicksal zu bewahren.

Ich bin nicht der Ansicht, dass aus den mitgetheilten Resectionsresultaten der Schluss gezogen werden kann, es hätte in vielen Fällen der üble Ausgang quoad vitam et functionem vermieden werden können, wenn früher resecirt, oder — wie man sich heutzutage ausdrückt — wenn die „Frühresection" geübt worden wäre. Weitaus die überwiegende Mehrzahl der operirten Kranken kam in einem Zustand des betreffenden Gelenkes in Behandlung, wo die Frage gar nicht mehr discutirt zu werden brauchte, ob die Resection gleich ausgeführt, oder noch verschoben werden solle. Sie besassen alle bereits grosse Abscesse, gewöhnlich schon multiple Fisteln. (Vergl. König, Die Frühresection bei tuberculöser Erkrankung der Gelenke u. s. w. S. 95 ff. Verhandlungen der deutschen Gesellschaft für Chirurgie. X. Congress. 1881.) Eher noch konnte die Frage aufgeworfen werden, ob sie überhaupt noch resecirt werden sollten. Nur ein sicheres Argument können wir uns aus unseren Beobachtungen und dieses zu Ungunsten der Frühresection constatiren: „*Die Gefahr anderweitiger tuberculöser Erkrankung von Organen und die der allgemeinen Tuberculose wird nicht wesentlich herabgesetzt durch die Ausschneidung tuberculöser Gelenke*" (König, l. c. S. 98). Der häufige Tod an Tuberculose nach Resection spricht mit Bestimmtheit gegen diese Annahme.

Eher noch können wir die Resultate conservirender Therapie für diese Frage verwerthen, allein die Antwort fällt wieder nicht zu Gunsten der frühen Resection aus. Wenn wir die Kranken ausscheiden, die an multipler Caries litten und denen durch keine Operation mehr zu helfen war und ihnen die Fälle beifügen, in denen bereits Lungenphthise constatirt war, so erhalten wir eine schöne Anzahl Heilungen mit gutem functionellem Resultat, daneben aber auch eine Anzahl Fälle, bei denen eine Operation nicht indicirt war, die spontan heilten oder zu heilen schienen und bei denen sozusagen unversehens die Tuberculose dem Leben ein Ende machte. Und eine 3. Klasse

existirt, wo auch die weitesten Indicationen zur Resection, Abscesse und Fisteln, vorhanden waren und trotzdem ohne dieselbe Heilung erfolgte. Es bestanden Fisteln oder Abscesse

am	Hüftgelenk	16 mal,	davon gestorben	8,	geheilt	8
"	Kniegelenk	8 "	"	5,	"	3
"	Fussgelenk	10 "	"	10,	"	—
"	Schultergel.	1 "	"	1,	"	—
"	Ellbogen	7 "	"	3,	"	3, amp. 1
"	Handgelenk	3 "	"	1,	"	1, ungeh. 1

Summa: 45 mal, davon gestorben 28, geheilt 15, — 2.

Also der dritte Theil dieser Erkrankten wurde geheilt; das functionelle Resultat fällt ausser Betracht, da die Patienten nicht bis zu Ende lege artis behandelt wurden und einen Misserfolg in dieser Richtung sich selbst zuzuschreiben haben. Die Zahl ist klein, aber die Erfolge der Resectionen sind nicht so zahlreich.

Gerne erfülle ich noch eine angenehme Pflicht, wenn ich an dieser Stelle sowohl Herrn Prof. Krönlein für die Anregung zu dieser Arbeit und für die freundliche Unterstützung bei der Ausführung derselben, als auch Herrn Prof. Rose für das mir bei diesem Anlasse bewiesene Wohlwollen meinen wärmsten Dank ausspreche.

Zürich, März 1883.

Berichtigung.

S. 184 unten soll es heissen: 11 mal betraf die Caries das rechte, 16 mal das linke Fussgelenk, 2 mal u. s. w.

XVII.

Aus der chirurgischen Klinik zu Strassburg.

Doppelseitige Osteotomia subtrochanterica wegen Ankylose beider Hüftgelenke.

Mittheilung von

Dr. G. Ledderhose.

Rosmanit hat seiner im vorigen Jahre erschienenen Arbeit: „Zur operativen Behandlung der schweren Formen von Contracturen und Ankylosen im Hüftgelenk“ [1]) 115 entsprechende Fälle zu Grunde gelegt und unter diesen 8 Beobachtungen von doppelseitiger Hüftgelenksankylose mitgetheilt. Wir können uns am besten einen Ueberblick über die Aetiologie und die mechanischen Verhältnisse dieser Erkrankung, sowie über die Geschichte ihrer Behandlung verschaffen, wenn wir jene 8, unter sich auffallend verschiedenen Beobachtungen hier kurz aus den Tabellen Rosmanit's zusammenstellen.

Seitenzahl und Nummer bei Rosmanit und Operateur	Geschlecht und Alter des Kranken	Oertlicher Zustand	Behandlung	Ausgang
S. 53. Nr. 9. F. W. Jowers.	W., 21 J.	Ankylose beid. Hüftgelenke in r. Winkeln nach Rheumatismus.	Rechts subcut. Osteotomie des Schenkelhalses; links Brisement forcé.	Rechts Ankylose in gestreckt. Stellung; links unvollständ. Ankyl.
S. 54, Nr. 22 und 23. E. Lund.	M., 20 J.	Knöcherne Ankylose beider Hüftgelenke in gestreckter, paralleler Stellung der Beine.	Beiderseits subcutane Osteotomie des Schenkelhalses.	6 Monate nach der Operation beide Schenkel beweglich.
S. 54, Nr. 24. Sydney Jones.	—	Knöcherne Ankylose beid. Hüftgelenke mit bedeutender Abductionsstellung.	Desgleichen.	Eine Zeit lang erträgliche Beweglichkeit; spät. Neigung zur Obliterat.
S. 60, Nr. 12. Bryant.	M., 17 J.	Rechtwinkl. Ankylose beid. Hüftgelenke nach multipler Caries und Nekrose.	Subcut. Durchmeisselung beider Oberschenkel.	Gest. an Pyämie 36 Stunden nach der Operation.

1) Archiv für klin. Chirurgie. XXVIII. S. 1—111.

Seitenzahl und Nummer bei Rosmanit und Operateur	Geschlecht und Alter des Kranken	Oertlicher Zustand	Behandlung	Ausgang
S. 64, Nr. 3. C. O. Weber.	M., 37 J.	Ankylose beid. Hüftgelenke in Flexionswinkeln von 55° nach chron. Rheumatismus.	Keilförmige Excision aus dem rechten grossen Trochanter.	Gest. 1 Monat nach der Operation an acut. Morb. Bright.
S. 65, Nr. 12. Leisrink.	M., 14 J.	Ankylose beid. Hüftgelenke in stark. Winkelstellung.	Osteotomia cuneif. subtroch. links.	Gest. an Embolie auf dem Operationstische.
S. 70, Nr. 13. P. Bruns.	M., 8 J.	Doppelseit. spontane Luxat. der Oberschenkel nach vorne und unten nach acut. polyartic. Rheumatismus.	Links Resection; rechts Osteotomia subtrochant.	Links ziemlich freie Beweglichkeit; rechts Ankylose in gestreckter Stellung.
S. 70, Nr. 20. Billroth.	W., 14 J.	Ankylose beid. Hüftgelenke in mässiger Flexion und bedeutender Abduction nach Coxitis.	Links manuelle Infraction des Schenkelhalses und Resection; „Fall noch nicht abgelaufen".	Nach 8 Monaten Fisteln.

Bei unserem im Folgenden eingehender zu besprechenden Falle handelte es sich um eine in Folge von multipler Osteomyelitis entstandenen doppelseitigen Hüftgelenksankylose in extrem adducirter und innenrotirter, also gekreuzter Stellung der Beine. Es wurde beiderseits die Osteotomia subtrochanterica ausgeführt.

Josef Stiehler aus Ensisheim trat im Mai 1880, 20 Jahre alt, in die hiesige chirurgische Klinik ein. Aus seiner Vorgeschichte sei Folgendes mitgetheilt: Familienanamnese ohne besonderes Interesse. Patient erinnert sich nicht, Kinderkrankheiten durchgemacht zu haben und will überhaupt früher stets gesund und kräftig gewesen sein. Am 10. März 1874 fühlte er früh Morgens beim Aufstehen Schmerzen im rechten Knie, nachdem er sich am Tage zuvor noch absolut wohl befunden und sich weder einer Erkältung, noch einem Trauma ausgesetzt hatte. Die Schmerzen blieben zunächst auf das rechte Knie beschränkt und machten sich besonders beim Gehen, aber auch beim ruhigen Sitzen geltend; eine Anschwellung der Kniegegend war nicht zu constatiren. Frost und Fieber sollen nicht bestanden haben, auch war der Appetit erhalten, und Patient konnte an jenem Tage noch arbeiten; in der Nacht war der Schlaf nicht gestört. Am folgenden Tage konnte das rechte Knie nicht mehr activ bewegt werden, und es trat eine Anschwellung der oberen Hälfte des rechten Unterschenkels auf. Vom dritten Tage der Krankheit an musste Patient zu Bett bleiben; die Schwellung des Unterschenkels nahm erheblich zu und erstreckte sich jetzt auch auf die Gegend des Kniegelenkes. Am Abend stellten sich starkes Hitzegefühl (kein Frost) und vollständige Benommenheit ein, und erst am fünften Krankheitstage kehrte das Bewusstsein wieder, nachdem an der Vorderseite der oberen Tibiaepiphyse rechterseits ein grosser Abscess durch Incision entleert worden war. Hohes Fieber und sehr reichliche Eiterung aus der Wunde und aus drei weiteren Oeffnungen, welche sich spontan

der inneren Fläche der Tibia entlang bildeten, dauerten in der nächsten Zeit an, auch entwickelte sich ein ausgedehnter Decubitus am Kreuzbein; Diarrhöen sollen nicht bestanden haben. — In der zweiten Krankheitswoche trat ohne besondere Ursache und ohne Begleiterscheinungen eine Anschwellung der rechten Ellenbogengegend auf, welche erst nach fünfwöchentlicher, ganz allmählicher Zunahme zu einer spontanen Eiterentleerung dicht oberhalb des Cond. ext. humeri führte. In wenigen Tagen heilte die Fistel wieder zu, und konnte dann auch das Ellenbogengelenk, welches bis dahin wegen Schmerzhaftigkeit im rechten Winkel ruhig gehalten werden musste, wieder frei bewegt werden. — Patient blieb 6 Monate lang zu Bett; das Fieber scheint erst ganz allmählich verschwunden zu sein; der Appetit blieb andauernd schlecht. — In dieser Zeit bildeten sich vollständige Steifigkeit des rechten Knies und der beiden Hüftgelenke in so schleichender und schmerzloser Weise aus, dass der Patient und seine Umgebung, erst nachdem er zum ersten Male wieder aufgestanden war, zu einer klaren Erkenntniss des Zustandes gelangten. Patient hatte anfangs wegen der Schmerzen von Seiten des erkrankten Unterschenkels jede Bewegung des in Streckung gelagerten rechten Beines vermieden, als dann Besserung eintrat, merkte er, dass er das rechte Knie nicht mehr beugen konnte. Das linke Bein dagegen hatte er in den ersten Monaten seiner Krankheit immer gut anziehen, d. h. im Knie- und Hüftgelenke flectiren können, auch war er damals im Stande, sich selbständig im Bette aufzusetzen. Jedoch Ende Mai stellten sich beide Beine in geringe Adduction und Innenrotation, und Patient vermochte sich nur noch mit Hülfe eines an der Zimmerdecke aufgehängten Trapezes im Bette aufzurichten. Er bemerkte auch um diese Zeit beiderseits in der Trochanterengegend „etwa nussgrosse" Knochenvorsprünge, welche er ohne Schmerzempfindung unter der Haut hin- und herschieben konnte; auch glaubt er beobachtet zu haben, dass dieselben, je nachdem er auf dem Rücken oder auf der Seite lag, ihren Platz gewechselt hätten. Etwa im August sollen sie wieder unbeweglich geworden sein. Vom Monat September an war Patient gar nicht mehr im Stande, Bewegungen in den Hüftgelenken auszuführen, und der behandelnde Arzt constatirte damals eine vollkommene Ankylose beider Hüftgelenke und des rechten Kniegelenkes. Die Adduction der Beine hatte in der letzten Zeit noch zugenommen, so dass der linke Fuss jetzt auf dem rechten Fussrücken lag. Es muss noch besonders hervorgehoben werden, dass von Seiten der erkrankten Hüftgelenke niemals Schmerzempfindungen ausgingen, und dass auch von dem Patienten in keinem Stadium der Krankheit eine Anschwellung der Hüftgegend beobachtet wurde. — Von September an brachte Patient den Tag, so gut es gehen wollte, auf Stühlen sitzend zu, an eine Fortbewegung, selbst mit Hülfe von Krücken, war vor der Hand noch nicht zu denken. — Bereits am zweiten Tage, nachdem er zum ersten Male das Bett verlassen hatte, befiel den Patienten ein neues Leiden: es stellte sich ohne besondere Störung des Allgemeinbefindens eine circuläre Schwellung der linken Fussgelenksgegend ein, und das vorher normale Gelenk konnte nicht mehr bewegt werden. Nach drei bis vier Tagen erfolgte zunächst vor dem inneren Malleolus und in den nächsten Tagen noch an mehreren anderen Stellen in der Gelenksgegend spontane Eiterentleerung. Die betreffenden Oeffnungen sollen etwa noch ein halbes Jahr

lang als Fisteln mit geringer Secretion bestanden und sich dann, ohne dass eine Ausstossung von Sequestern erfolgt wäre, geschlossen haben. In dem mitbetheiligten Fussgelenke scheint sich zunächst eine vollständige, spitzwinkelige Ankylose ausgebildet zu haben. — Ueber die Eiterung an der rechten Tibia ist nachzutragen, dass sie etwa zwei Jahre lang fortbestand und dass drei- oder viermal zum Theil grössere Sequester abgingen. — Erst im März 1875 fing Patient unter Beihülfe von Krücken mit einer Art der Fortbewegung an, bei welcher er sich nur mit der rechten Fusssohle auf den Boden aufstützte. Allmählich jedoch lernte er, wenn man so sagen darf, sein linkes Knie zu hyperextendiren und konnte dann wenigstens ohne Unterstützung stehen, indem er den linken Unterschenkel soweit nach vorn streckte, bis auch die linke Fusssohle den Boden berührte. Das rechte Bein soll sich in der Folge in seiner adducirten und innenrotirten Stellung nicht mehr geändert haben, und Patient gibt auf das Bestimmteste an, dass die bis zum Jahre 1880 allmählich zu Stande gekommene Kreuzung beider Beine, wie sie aus der beifolgenden Abbildung (Fig. 1) ersichtlich ist, sich nur auf eine fortschreitende Adductionsverschiebung des linken Beines zurückführen lasse. — Es verdient noch erwähnt zu werden, dass während des gesammten Krankheitsverlaufes sich an verschiedenen Körperstellen Hautabscesse entwickelten, welche zahlreiche Narben hinterlassen haben.

Fig. 1.

Vor der Operation.

Aus dem bei dem Eintritte in die Klinik (Mai 1880) aufgenommenen Status interessiren uns nur die folgenden Angaben:

Patient besitzt eine an Rumpf und Armen sehr kräftig entwickelte Musculatur, an den Unterextremitäten ist sie bedeutend atrophisch. Beide Hüftgelenke und das rechte Knie sind absolut unbeweglich; die Schenkel stehen ausser in extremer Adduction und Innenrotation auch noch in mässiger Flexion, welche bei flacher Lage durch eine entsprechende Lordose der Lendenwirbelsäule ausgeglichen wird. Im rechten Ellenbogengelenke ist eine vollständige Beugung nicht ausführbar; das linke Fussgelenk ist in spitzwinkeliger Stellung fast ganz unbeweglich. — Patient kann ohne Unterstützung stehen. Die Fortbewegung führt er am leich-

testen mit Hülfe von Krücken aus, indem er sich auf diesen schrittweise geradlinig fortschwingt. Er kann jedoch auch, selbst ohne Stock, vorwärts kommen, wenn er den Körper um den ruhenden einen Vorderfuss im Halbkreise nach vorn dreht, wobei wegen der gekreuzten Stellung der Beine die Drehung der rechten Schulter um den rechten, die der linken Schulter um den linken Fuss erfolgt. Gleichzeitig hält er die Arme etwas vom Körper entfernt und gibt sich mit ihnen den nöthigen Schwung zur Ausführung dieser beschwerlichen Art der Fortbewegung. — An den inneren Organen sind keine krankhaften Veränderungen nachweisbar.

Am 29. Juni 1880 wurde zur keilförmigen Osteotomie des rechten Oberschenkels geschritten (Prof. Lücke). Nach dem Vorgange Volkmann's wurde, einige Centimeter unterhalb der Trochanterspitze beginnend, das Femur durch einen etwa 7 Cm. langen Schnitt freigelegt, dann das Periost allseitig abgelöst und mit der Kettensäge ein keilförmiges Stück aus dem Knochen herausgenommen.[1]) Zuerst sägte man einen abgestumpften Keil aus mit äusserer Basis (aussen $3\frac{1}{2}$, innen $1\frac{1}{2}$ Cm. dick), dann wurden noch, um einen genauen Contact der Sägeflächen nach Streckung des Beines zu erzielen, zwei kleine keilförmige Stücke mit hinterer Basis von den Knochenwundflächen abgetragen. Ausspülung der Wunde mit 5procentiger Carbollösung, Naht, Drainage, Listerverband, Heftpflaster-Extensionsverband mit 3 Kilo Belastung und Contraextension mittelst Beckengürtels.

In den ersten Tagen nach der Operation bestand bei ziemlich gutem Allgemeinbefinden sehr reichliche Secretion der Wunde, welche einen täglichen Verbandwechsel nöthig machte; die Temperatur erreichte, allmählich ansteigend, am vierten Abend eine Höhe von 39,3.

Der weitere Verlauf wurde in sehr unliebsamer Weise durch ein heftiges Erysipel complicirt, welches sich vom fünften bis neunten Tage unter sehr hohen Temperaturen über das ganze rechte Bein ausbreitete und zum Entfernen des Extensionsverbandes zwang. Die Wunde platzte ganz auf, und die profuse Eiterung wurde sehr übelriechend, so dass mehrfache Ausspülungen mit 10procentiger Chlorzinklösung angewandt werden mussten.

Vom neunten Tage an verschwand mit dem Abfall der Temperatur die erysipelatöse Röthe, und es konnte wieder zur Extension übergegangen werden; die Secretion der Wunde nahm jedoch erst ganz allmählich ab. Nachträglich entstanden noch zwei Eitersenkungen am rechten Oberschenkel, welche Incisionen nothwendig machten.

In der fünften Woche nach der Operation wurde der Extensionsverband abgenommen und zur Fixation des rechten Beines eine lange Filzschiene, in der achten Woche eine Gypskapsel angelegt. Einen Monat später wurde aus einer spontan hinter der Wunde entstandenen Fistel ein haselnussgrosser Sequester extrahirt, welcher einem Theile der Sägefläche des peripheren Knochenendes entsprach. Ende September verliess dann Patient das Bett, nachdem in der letzten Zeit die Wundheilung und die allgemeine Kräftigung schnelle Fortschritte gemacht hatten, und lernte

1) Volkmann schneidet bekanntlich den Keil bis auf die innere Wand des Knochens, welche er fracturirt, mit dem Meissel aus. Vgl. Volkmann, Beiträge zur Chirurgie. S. 235; Centralblatt für Chir. 1874. Nr. 1; 1880. Nr. 5 und 8.

nach und nach sich mit Hülfe von Krücken fortbewegen. Nach weiteren vier Wochen wurde die bis dahin beibehaltene Gypskapsel durch einen abnehmbaren Wasserglasverband ersetzt, welcher das Becken umfasste und bis zu den Malleolen reichte, und Patient verliess mit vollkommen consolidirter Knochenwunde die Klinik (auf die Herstellung einer Nearthrose an der Operationsstelle war von vornherein verzichtet worden). Zu Hause trug Patient den festen Verband noch bis zum Januar 1881.

Die abnorme Stellung der Beine war durch die Operation jetzt insoweit wesentlich gebessert, als eine Kreuzung nicht mehr stattfand, und der linke Unterschenkel durch Hyperextension und Flexion im Knie an dem rechten Beine vorbei nach vorn und hinten bewegt werden konnte. Die noch vorhandene, auf Adduction beruhende, scheinbare Verkürzung des linken Beines liess sich durch eine Erhöhung der Schuhsohle um 5 Cm. ausgleichen.

Zur Operation des linken Beines trat Patient im März 1881 wieder in die Klinik ein. Am 9. Mai wurde in derselben Weise, wie früher auf der rechten Seite, mittelst der Kettensäge ein Keil aus dem linken Femur unterhalb des grossen Trochanters excidirt (mit äusserer, etwa 5 Cm. hoher Basis). Irrigation der Wunde mit 1procentiger Chlorzinklösung [1]), Naht, Drainage, Listerverband. Durch einen Heftpflaster-Extensionsverband mit 5 Kilo Belastung wurde eine andauernde gestreckte und möglichst abducirte Stellung des Beines erzielt (Contraextension am rechten Bein).

Der Verlauf gestaltete sich im Allgemeinen günstig; es stellte sich zwar eine mässig reichliche Eiterung ein, die Temperatur stieg aber nur an vier Abenden über 38 ° (bis 38,7). Am 13. Mai wurde der Verband zum ersten Male vollständig gewechselt, dann in Zwischenräumen von drei bis sechs Tagen verbunden. Die Wunde war bis zum 8. Juni drainirt; 14 Tage später wurde der Extensionsverband durch einen gefensterten Gypsverband ersetzt, welcher den Oberschenkel und das Becken umfasste, und Patient verliess das Bett, um sich auf Krücken fortzubewegen, wobei er vorläufig nur den rechten Fuss aufsetzte.

Am 17. Juli wurde er ohne Verband entlassen.

Die Weichtheilwunde war geheilt, dagegen konnten die Knochenenden noch etwas gegen einander bewegt werden. Die früher benutzte erhöhte Sohle für den linken Fuss war jetzt nicht mehr nothwendig, da die scheinbare Verkürzung des Beines durch die Operation beseitigt war. Die damalige Art der Fortbewegung auf Krücken und dann mit Hülfe von 2 Stöcken war noch eine recht unvollkommene; wir wollen auf eine nähere Beschreibung derselben verzichten und uns lieber etwas genauer ansehen, welche Gangart sich allmählich bei dem Patienten ausgebildet hat und heute von ihm geübt wird.

1) Im Sommersemester 1881 wurden eine kurze Zeit lang probeweise in der Klinik die Wunden mit 1procentiger Chlorzinklösung irrigirt.

Wir hatten Gelegenheit, den Patienten kürzlich wieder zu untersuchen und können, als Ergänzung der früheren Angaben, über seinen jetzigen Zustand Folgendes mittheilen:

Körpergrösse 1,48 M.; vortreffliches Allgemeinbefinden. Musculatur am Rumpfe, den Oberextremitäten und am linken Oberschenkel sehr kräftig entwickelt; an dem rechten Beine und dem linken Unterschenkel entschieden atrophisch. — Rechtes Ellenbogengelenk in der extremen Beugung beschränkt; 5 Cm. oberhalb der Gelenklinie, an der äusseren Seite des Oberarmes, eine Narbe, welche durch einen kurzen Strang mit der äusseren Kante des Humerus in Verbindung steht. Im unteren Theile der rechten inneren Bicipitalfurche der Knochen etwas aufgetrieben. — Bei Rückenlage besteht stark lordotische Verkrümmung der Lendenwirbelsäule, welche sich erst ausgleicht, wenn beide Unterextremitäten zu einem Winkel von 35° gehoben werden. Beide Hüftgelenke sind absolut unbeweglich. In der Inguinalgegend können beiderseits die Gelenkköpfe mit der unter normalen Verhältnissen möglichen Sicherheit durchgefühlt werden. Dementsprechend sind auf der hinteren Seite der Gelenke keine etwa auf Luxation der Schenkelköpfe hindeutende Knochenvorsprünge zu bemerken. — Die Entfernung von der Spin. ant. sup. zur Spitze des äusseren Malleolus ist links um 1 Cm. kürzer als rechts; bis zur oberen Spitze der Patella beträgt sie rechts 32½, links 31 Cm.; die rechte Fibula misst 30½, die linke beinahe 33 Cm. — Rechtes Bein: Geringe Adduction und Rotation nach innen — zum Theil durch eine Dislocation ad peripheriam des Femurschaftes an der Operationsstelle bedingt —, so dass bei mittlerer Stellung des Fussgelenkes die Axe des Fusses nach einwärts gerichtet ist und mit der Frontalebene des Körpers einen Winkel von 60° bildet. Knochenenden an der Operationsstelle unbeweglich verwachsen. Bis zu der Stelle, wo normalerweise die Trochanterspitze zu fühlen sein sollte, lässt sich das sehr erheblich verdickte Femur leicht unmittelbar unter der Haut liegend abtasten, dann geht es, wenn man seiner hinteren Kante folgt, mit glatter Oberfläche und von dickeren Weichtheilmassen bedeckt, in die Richtung des Schenkelhalses über, und man glaubt zwei bis drei Finger breit oberhalb der Sitzdarmbeinlinie in unmittelbarer Nähe der Darmbeinschaufel einen queren Spalt zu fühlen. Verfolgt man dagegen den Contour des Knochens an der vorderen Seite, so gelangt man 1½ Cm. oberhalb der Sitzdarmbeinlinie an eine etwas nach vorn von der Femuraxe gelegene flache Knochenkante, welche sich nach hinten und oben ganz allmählich in die nach aussen convexe Verlängerung des Schenkelbeines (verdickter Schenkelhals) abdacht.

Diese Kante ist offenbar als die Spitze des grossen Trochanters aufzufassen. Wie oben erwähnt wurde, hatten sich beiderseits, gleichzeitig mit den Symptomen von Beweglichkeitsbeschränkung der Hüftgelenke, in der Trochanterengegend bewegliche Knochenvorsprünge gezeigt, welche wir als die in den Epiphysenlinien gelösten Trochanteren ansehen müssen.[1]) Auch hatte uns der Patient mitgetheilt,

1) Vgl. die Abbildung eines Femur mit in Folge von Osteomyelitis acuta spontanea gelöster Trochanterepiphyse bei Volkmann, Krankheiten der Bewegungsorgane, Tafel I.

dass diese Knochenvorsprünge spontan ihren Platz gewechselt hätten; es kann uns also nicht besonders überraschen, wenn wir die als Trochanterspitze anzusprechende Knochenkante in Bezug auf die Femuraxe etwas zu weit nach vorn angeheilt finden. Ferner kommt hinzu, dass die Weichtheile, welche sich etwa von der normalen Trochantergegend an auf die Verlängerung des Femur auflagern, deutlich als radiär verlaufende Stränge zu erkennen sind, und dass Patient dieselben willkürlich zu contrahiren im Stande ist: offenbar sind sie demnach als den Adductoren des Hüftgelenkes angehörende Muskelbündel aufzufassen. An dem Vereinigungspunkte dieser Stränge müssen wir also den Trochanter suchen, und es kann nach Allem kaum zweifelhaft sein, dass wir die hier befindliche Knochenkante, wie bereits ausgesprochen wurde, als die Spitze der etwas dislocirten Trochanterepiphyse zu betrachten haben.

Fig. 2.

Nach der Operation.

Das rechte Kniegelenk ist in geringer Beugestellung vollkommen ankylotisch. An seiner vorderen Seite besteht noch ein kleiner Rest der Gelenkhöhle, weshalb auch die Patella in beschränktem Maasse verschieblich ist. — Das obere Drittel der Tibia ist stark verdickt, auf ihrer inneren Fläche, bis zum unteren Drittel herab, befinden sich vier dem Knochen adhärente Narben. — Fussgelenk frei beweglich; ausgesprochene Valgusstellung des Fusses.

Linkes Bein: Rechtwinkelige Stellung zur queren Beckenaxe. Die Trochanterspitze erhebt sich 4 Cm. oberhalb der Sitzdarmbeinlinie nur wenig auf der Uebergangsstelle des Femurschaftes in den verdickten Schenkelhals. Auch der untere und die seitlichen Ränder der gelöst gewesenen und später angeheilten Trochanterepiphyse lassen sich deutlich auf dem weniger als rechts verbreiterten oberen Femurende abtasten. — Minimal secernirende Fistel an der Operationsstelle; man erreicht mit der Sonde keinen Knochen. Vollkommene Consolidation der Knochenenden. — Knie frei beweglich; bei Hyperextension bildet der Unterschenkel mit der Axe des Beines einen Winkel von 30—35 °. Bei geradliniger Streckung ist die Gelenkfläche der Tibia etwas nach hinten von derjenigen der Oberschenkelcondylen abgewichen, was auf Fig. 2 deutlich zu erkennen ist.

Im Gelenke geringe Abduction passiv ausführbar. — Fussgelenk in spitzwinkeliger Stellung fast vollkommen ankylotisch; es kann nur eine weitere Plantarflexion um wenige Grade ausgeführt werden. Innerer Malleolus entschieden verbreitert; auf der vorderen Seite des Fussgelenkes, etwas nach oben von der Gelenkspalte, aussen und innen eine nicht adhärente Narbe. — Von Seiten der inneren Organe keine Abnormitäten nachweisbar.

Es kann wohl kein Zweifel darüber bestehen, dass die schwere Erkrankung, welche endlich bei unserem Patienten zu der Ankylose der Hüftgelenke und des rechten Kniegelenkes geführt hat, als eine multiple infectiöse Osteomyelitis aufzufassen ist. Der Verlauf war allerdings in mehrfacher Beziehung ein ungewöhnlicher und veranlasst uns noch zu einigen epikritischen Bemerkungen.

Dass bei der acuten Osteomyelitis nicht immer eine Erkältungs- oder traumatische Gelegenheitsursache nachzuweisen ist, dass ferner der initiale Frost fehlen kann, ist bekanntlich durch zahlreiche Beobachtungen festgestellt worden. Die drei ersten Krankheitstage, wo bei unserem Patienten mässige Erscheinungen von Seiten des rechten Unterschenkels und Kniegelenkes bestanden, müssen wir als Prodromalstadium auffassen. Dann tritt am 3. Abend hohes Fieber und vollkommene Benommenheit ein, und erst nach Eröffnung eines grossen Abscesses in der Gegend der oberen Tibiaepiphyse kehrt am 5. Krankheitstage das Bewusstsein wieder. Dem Verlaufe einer acuten Epiphysenosteomyelitis entsprechend, kommt es weiter zu langdauernder Eiterung und Nekrose mit Ausstossung von Sequestern an der erkrankten Tibia. Das von Anfang an mitbetheiligte Kniegelenk heilt in Ankylose aus.

Indem die ganze Krankheit nun in ein mehr chronisches Stadium übergeht, tritt in der zweiten Woche ein osteomyelitischer Process in der unteren Epiphyse des rechten Humerus, und ein ganzes Jahr später dieselbe Affection an der linken unteren Tibiaepiphyse auf. In beiden Fällen werden die benachbarten Gelenke mitbetheiligt, und es kommt zu einer geringgradigen Functionsbeschränkung derselben.

Wenn wir uns nun die pathologisch-anatomischen und mechanischen Verhältnisse klar machen wollen, welche zu der doppelseitigen Hüftankylose und der gekreuzten Stellung der Beine geführt haben, so muss zunächst hervorgehoben werden, dass das zeitliche Auftreten der Hüfterkrankung und die Gestaltveränderung der oberen Femurenden, sowie die sicher constatirte Lösung beider Trochanterepiphysen nothwendigerweise zur Annahme eines osteomyelitischen Processes in den oberen Femurenden mit frühzeitiger Betheiligung

der Hüftgelenke führen muss. Es ist allerdings ungewöhnlich, dass eine Markentzündung sich ganz schmerzlos und ohne nachweisbare Eiterung abspielt; aber es liegen doch Erfahrungen klinischer und anatomischer Natur vor, welche zur Aufstellung einer Form der Osteomyelitis berechtigen, die ganz ohne, oder wenigstens ohne erhebliche Eiterung als interstitielle Markwucherung unter Betheiligung des Periostes verläuft und zu Osteoporose oder -sklerose führt. Demme spricht sich in dieser Beziehung folgendermaassen aus [1]): „Nicht jede circumscripte Osteomyelitis braucht übrigens zu abscediren, oder zu tuberculisiren .... Es kommen die Fälle keineswegs selten vor, in denen die interstitielle Markwucherung allein auftritt und durch excentrischen Druck und Resorption der Knochenwände die Areolen erweitert und Osteoporose herbeiführt (Ostéite raréfiante, Gerdy), oder bei rasch erfolgender Ossification die erkrankten Knochen sklerotisch verdichtet. Der Markkanal ist dabei ähnlich wie bei der Callusbildung des Markes ausgefüllt. Fast immer betheiligt sich das Periost durch Bindegewebsneubildung, die entweder fibröse Verdickung, gleichmässige Knochenneubildung oder osteophytische Stacheln, Knoten und Höcker darstellt". Die meisten Autoren, welche über die acute Osteomyelitis geschrieben haben, vertreten eine ähnliche Ansicht und theilen entsprechende Beobachtungen mit.

Dass auch eine vollständige Epiphysenlösung ohne jede Schmerzhaftigkeit und nachweisbare Eiterung sich ausbilden kann, wird durch einen von J. Israel mitgetheilten Fall illustrirt.[2]) Es kam während der Behandlung einer eiterigen Entzündung des linken Knies zur Lösung der linken Schenkelhalsepiphyse, wobei das Hüftgelenk weder spontan, noch auf Druck schmerzhaft und auch nicht geschwollen war. Ferner trat Lösung der linken oberen Humerus- und der linken unteren Femurepiphyse ein. Die Wiederanheilung des gelösten Schenkelkopfes erfolgte mit vollkommener Beweglichkeit des Hüftgelenkes. „Ich glaube — sagt Israel ebendas. S. 30 — dass diese gewiss sehr seltenen Epiphysentrennungen ohne Eiterung einer osteoporotischen Erweichung des Knochens an der Knochen-Knorpelgrenze ihre Entstehung verdanken"; er theilt dann noch einen analogen Fall aus der v. Langenbeck'schen Klinik mit.

Die Frage, wie wir uns die ankylosirende Hüftgelenkserkrankung bei unserem Patienten anatomisch denken wollen, fällt mit dem Versuche zusammen, uns die Adductions- und Innenrotationsstellung der Beine zu erklären.

1) Archiv für klin. Chirurgie. III. S. 215.
2) Verhandlungen des 8. Chirurgencongresses. S. 28.

Es ist sehr zu bedauern, dass unser Patient erst nach vollständiger Ausheilung seiner multiplen osteomyelitischen Affectionen zur klinischen Beobachtung gelangte, und dass uns über den Verlauf derselben nur die allerdings vollen Glauben verdienenden Angaben des Patienten selbst zur Verfügung stehen. Da wir auch in der Literatur keine genaue Beschreibung eines dem unserigen ähnlichen Falles gefunden haben, so ist es wohl von vorneherein klar, dass unter diesen Umständen eine differentielle Diagnose in Bezug auf die verschiedenen, zur Erklärung des vorhandenen Zustandes sich darbietenden Möglichkeiten intra vitam nicht mit Sicherheit festgestellt werden kann. Dennoch können wir es, wie ich glaube, wagen, mit Hülfe der folgenden Erwägungen uns nachträglich ein ziemlich wahrscheinliches Bild von dem Verlaufe der Hüfterkrankungen zu construiren.

Zunächst müssen wir ein besonderes Gewicht darauf legen, dass mit der frühzeitigen Lösung der Trochanterepiphysen ein Theil der Abductions- und Aussenrotationsmuskeln seinen Einfluss auf die Stellung der Schenkel einbüsste, und diese nun dem vermehrten Zuge der Adductoren bez. Innenrotatoren folgen mussten. Auf der anderen Seite dürfen wir offenbar aus dem Hochstand der Trochanteren keinen ganz directen Schluss auf die räumlichen Beziehungen der Oberschenkel zum Becken machen, da man doch annehmen muss, dass die Trochanterepiphysen, so lange sie gelöst waren, dem Zuge der an ihnen inserirenden Muskeln gefolgt und in der Richtung nach oben gewandert sind, wie dies auch bei den sehr seltenen Fracturen des grossen Trochanter beobachtet ist. Allerdings können wir einen Unterschied zwischen der rechten und linken Seite constatiren: wir fanden rechts die Trochanterspitze 1½ Cm. oberhalb der Sitzdarmbeinlinie und die Entfernung von der Spina ant. sup. zur Patella zu 32½ Cm.; dieselben Maasse betrugen links 4 und 31 Cm. Auf der linken Seite fällt also die kürzere Entfernung zwischen Spina und Patella mit dem höheren Trochanterstand zusammen; es folgt daraus als wahrscheinlich, wenn man die durch die Osteotomien gesetzte Verkürzung beiderseits als gleich annimmt, dass hier mit der Trochanterepiphyse auch der Schenkelschaft nach oben gerückt ist.

Dass die gekreuzte Stellung der Beine durch eine Drehung der Schenkel in den Hüftgelenken, wie wir sie physiologisch ausführen können, mit nachfolgender Verwachsung der Gelenkflächen zu Stande gekommen sein sollte, ist nicht wahrscheinlich; der Hochstand des Trochanters auf der linken Seite widerspricht direct dieser Annahme. — Aber auch gegen das Bestehen einer sogenannten Pfannenwande-

rung erheben sich Bedenken. Es pflegen nämlich die schmerzlos und ohne nachweisbare Eiterung in einem chronischen Stadium der Osteomyelitis auftretenden Gelenkerkrankungen einfach obliterirende Formen der Entzündung darzustellen, während die ulceröse Zerstörung und Neubildung des Pfannenrandes, eventuell mit Zerstörung des Gelenkkopfes, eher unter dem Symptomenbilde der eiterigen tuberculösen Gelenkcaries verläuft.

Wir haben nun ferner zu untersuchen, inwieweit in unserem Falle eine Betheiligung der Epiphysenlinie der Schenkelhälse stattgefunden hat. Wenn sich auch jetzt nicht mehr feststellen lässt, ob die Gelenkköpfe, ebenso wie die Trochanteren, vollständig gelöst waren — die Angaben des Patienten sprechen nicht für eine solche Annahme — so müssen wir es doch als sehr wahrscheinlich bezeichnen, dass der osteomyelitische Process im Schenkelhalse zu einer Lockerung und Verschiebung in der Schenkelhalsepiphysenlinie geführt hat, und diese Voraussetzung erlaubt uns, am ungezwungensten zu einer Erklärung des abnormen Zustandes unseres Patienten vor Ausführung der Osteotomien zu gelangen, wie sich weiter unten ergeben wird.

Endlich könnte auch eventuell eine Verbiegung der osteoporotisch erweichten Schenkelhälse durch den Muskelzug eine gewisse Rolle gespielt haben. Von Volkmann[1]) und Schede[2]) sind sehr interessante Fälle veröffentlicht worden, bei welchen durch Muskelwirkung eine totale Verbiegung des erweichten oberen Femurendes zu Stande gekommen war, so dass der Gelenkkopf ganz nach abwärts gebogen und die Spitze des gekrümmten Trochanters nach innen zu, gegen die Darmbeinschaufel gewendet, angetroffen wurden. In dem von Schede selbst beobachteten Falle konnte durch Gewichtsextension eine Verbiegung des Schenkelhalses und damit eine Verlängerung der Extremität erzeugt werden. Unser Patient hatte erst in der letzten Zeit seine Angaben über die zeitweilige Lösung der Trochanterepiphysen gemacht; vorher konnte der Befund besonders auf der rechten Seite ganz wohl den Eindruck erwecken, als wenn es sich um eine totale Verbiegung der Trochantergegend im Sinne der Volkmann'schen Fälle handelte. Warum eine solche Erklärung nicht angängig ist, geht aus den S. 409 gemachten Bemer-

1) Die Resectionen der Gelenke. Sammlung klin. Vorträge. Nr. 16 (51). S. 300. — Diesterweg, Ueber die Verbiegungen der Diaphysen nach Osteomyelitis acuta. Dissert. Halle 1882. Ref. im Centralblatt für Chir. 1883. Nr. 7. S. 102.

2) Mittheilungen aus der chirurg. Abtheilung des Krankenhauses im Friedrichshain. Heft 1. S. 93.

kungen hervor. Ob wir zur Erklärung der weiteren Verschiebung des linken Beines nach angeblich erfolgter Ankylose des Gelenkes an eine Verbiegung des erweichten Knochens denken dürfen, ist bei der näher liegenden Möglichkeit, dass die Verwachsung des Gelenkes und des gelockerten Kopfes mit dem Halse in jenem Stadium der Krankheit noch keine ganz feste war — in Narkose war damals nicht untersucht worden — kaum zu entscheiden.

Nach allem Vorhergehenden möchte ich mich schliesslich zu folgender Auffassung der Hüfterkrankungen — einer Art von Compromiss zwischen den verschiedenen angeführten Möglichkeiten — bekennen: Etwa im 2. Monat nach Auftreten der acuten Epiphysenosteomyelitis der rechten Tibia etablirt sich ein subacuter osteomyelitischer Process in beiden oberen Femurdiaphysen mit dem anatomischen Charakter einer interstitiellen Markwucherung, welche ohne erhebliche Eiterung verläuft. Secundär entwickelt sich in beiden Hüftgelenken eine chronische, obliterirende Entzündung, die allmählich zur Ankylose führt.

Anmerkung. Volkmann[1]) schildert diese Form der Gelenkentzündung in folgender Weise: „Chronische, obliterirende Gelenkentzündungen mit geringen Symptomen verlaufend. Es bildet sich eine bindegewebige, pannöse Ueberwucherung der Gelenkknorpel, diese verwachsen mit einander, die Synovialsinus obliteriren vollständig, und das Schlussresultat ist knorpelige Ankylose mit totalem, bleibendem Verlust der Gelenkbewegungen, aus der nach langen Jahren, nach vollständiger Atrophie der Knorpel, eine vollständige Synostose hervorgehen kann."

Ausserdem kommt es zu vollständiger Lösung der Trochanterepiphysen und zu mehr oder weniger bedeutender Lockerung der Schenkelhalsepiphysen. Die abnorme Stellung der Beine beruht auf einer Drehung der Köpfe in den Pfannen und auf Verbiegung, Knickung oder Verschiebung der Schenkelhalsaxe unter dem Einfluss der ungleichen Vertheilung der Muskelkraft. Wie bei jeder Coxitis überwiegen die Flexoren, Adductoren und Innenrotatoren aus anatomischen Gründen und vor Allem, weil sie besser als ihre Antagonisten ernährt sind[1]); dann aber ist ihre Wirkung noch besonders dadurch gesteigert, dass die an dem grossen Trochanter inserirenden Muskeln infolge der entzündlichen Lösung desselben beiderseits ihren Einfluss auf die Stellung der Schenkel zeitweise eingebüsst haben. Dieselben

1) Jan Driessen, Ueber die Resection des Hüftgelenkes bei acuter infectiöser Osteomyelitis. Dissert. Halle. S. 7; auch Centralblatt für Chir. 1880. Nr. 42. S. 673.

2) E. Fischer, Ueber die Ursachen der verschiedenen Grade der Atrophie u. s. w. Diese Zeitschrift. Bd. VIII. S. 1—34. — Lücke, Ueber die traumatische Insufficienz des M. quadriceps. Diese Zeitschrift. Bd. XVIII. S. 156.

bewirken dagegen durch einseitigen Zug eine geringe Dislocation der gelösten Trochanterepiphysen nach oben. — Auf der rechten Seite erfolgt, etwa 1/4 Jahr nach Beginn der ganzen Krankheit, Verwachsung des Hüftgelenkes, Consolidirung der gelockerten Schenkelhalsepiphysenverbindung und Anheilung des gelösten Trochanters in sehr stark adducirter und innenrotirter Stellung des Beines, welche fortan bis zur Ausführung der Osteotomie unverändert bestehen bleibt. — Auf der linken Seite dagegen bildet sich die extreme Stellung erst nach Fixation des Gelenkes und nach Anheilung der gelösten Trochanterepiphyse ganz allmählich aus. Da hier auch der Trochanter jetzt um 2 1/2 Cm. höher steht, als auf der rechten Seite, so kann man vermuthen, dass es zu einer erheblicheren Dislocation in der Schenkelhalsepiphysenlinie gekommen ist, und dass in ihr auch nach Verwachsung des Gelenkes noch einige Zeit lang durch den Muskelzug eine Verschiebung im Sinne der Adduction und Innenrotation des Schenkels zu Stande gekommen ist.

Das soeben entworfene Bild nähert sich einigermaassen den Verhältnissen, welche Hueter an jenem bekannten Präparate wiederholt [1]) demonstrirt hat, wo zwischen dem Schenkelhalse und dem von ihm gelösten, aber im Hüftgelenke festgewachsenen Gelenkkopfe eine abnorme Beweglichkeit bestand. Hueter hält diese Combination zwischen Ankylose und Epiphysenlösung für ein relativ häufiges Vorkommniss.

Wir haben noch mit einigen Worten die in unserem Falle eingeschlagene operative Behandlung zu motiviren. Volkmann hält bekanntlich bei doppelseitiger Hüftgelenksankylose, im Hinblick auf die äusserst erschwerte Fortbewegung, selbst wenn beide Beine in gestreckter Stellung stehen (günstiger wäre noch eine mässige Abduction oder verschieden starke Flexion beiderseits), die Ausführung der sogenannten Meisselresection, wenigstens auf einer Seite, für ausschliesslich indicirt.[2]) In der That ist, zumal durch Volkmann, nachgewiesen worden, dass sich durch diese Operation mit nachfolgender consequenter orthopädischer Behandlung — „mindestens Jahr und Tag lang und zuweilen noch länger" fortgesetzte Extension während der Nacht — auf Jahre hinaus eine bewegliche Nearthrose erzielen lässt. Bei unserem Patienten — einem auf dem Lande wohnenden armen Fabrikarbeiter — war von vornherein ein günstiger Erfolg der Meisselresection wegen der kaum durchführbaren, absolut

1) Zum Beispiel in seinem Grundriss der Chirurgie. II. Hälfte. S. 902.

2) Volkmann, Osteotomia subtrochanterica und Meisselresection des Hüftgelenks. Centralblatt für Chir. 1880. Nr. 5. S. 65.

nothwendigen Nachbehandlung in Frage gestellt, und da in dem Vermögen, das linke Knie zu hyperextendiren, wie noch weiter unten gezeigt werden soll, ein für die spätere Fortbewegung äusserst günstiges Moment vorlag, so konnte von der Ausführung der Resection abgesehen und die gefahrlosere doppelseitige keilförmige Osteotomie mit sicherer Aussicht auf ein relativ günstiges functionelles Resultat gewählt werden.

Wenn wir uns jetzt noch zu einer Besprechung des Erfolges der Operationen wenden, so ist zunächst hervorzuheben, dass Patient vollkommen arbeitsfähig geworden ist. Derselbe ist im Stande, ohne Unterstützung beliebig lange zu stehen, er kann besonders mit Anlehnung des Rückens gut und andauernd sitzen und, was die Hauptsache ist, mit Zuhülfenahme eines Stockes stundenlang in gleichem Tempo, wie seine Kameraden, marschiren.

Er hat allerdings auch gelernt, die schweren functionellen Störungen an den Unterextremitäten mit Hülfe seiner gesunden Gelenke bis zu einem gewissen Grade auszugleichen. Ohne diese Compensation würde er am aufrechten Stehen behindert sein: durch die Flexionsstellung der Hüftgelenke, durch die Adduction und Innenrotation des rechten Beines und durch die Verlängerung des linken Beines, welche dasselbe in Folge der Spitzfussstellung des linken Fussgelenkes factisch darbietet. Er steht jedoch gerade aufrecht, indem er die Wirbelsäule lordotisch krümmt, die rechte Beckenseite weiter nach hinten stellt, als die linke, und die rechte Spina ant. sup. um mehrere Centimeter senkt, was wieder eine leichte skoliotische Verkrümmung der Wirbelsäule zur Folge hat.

Die noch vorhandene Flexionsstellung beider Beine — auch Rosenberger und Hahn liessen nach der Keilosteotomie absichtlich einen geringen Grad von Flexion bestehen — ermöglicht dem Patienten ein relativ bequemes Sitzen, und zwar in verschiedener Weise. Er kann mit gestrecktem oder nach vorn übergebeugtem Oberkörper oder am besten mit Anlehnung des Rückens sitzen; dabei stützt er entweder beide Hacken auf den Boden auf oder er setzt den linken Vorderfuss bei gekrümmtem Knie, indem er das rechte Bein schwebend hält, zur Erde nieder.

Für die Vorwärtsbewegung des Patienten ist es von ausserordentlicher Wichtigkeit, dass er im Stande ist, sein linkes Kniegelenk bis zu einem Winkel von beinahe 35° zu hyperextendiren. Ohne dieses Vermögen würde man sich die Fortbewegung nicht anders, als durch Vorwärtsschleudern des gestreckten Körpers auf Krücken,

oder durch abwechselndes Vorwärtsdrehen um die senkrechte Axe des einen und dann des anderen Beines vorstellen können.

Patient geht nun in folgender Weise: Zunächst wird der linke Fuss durch möglichste Hyperextension im Kniegelenke nach vorn vorgesetzt, wobei wegen der spitzwinkeligen Ankylose des Fussgelenkes nur die Köpfe der Metatarsalknochen den Boden berühren. Indem dann durch Vorneigen des ganzen Körpers das Becken mehr und mehr vorgeschoben wird, geht das linke (active) Bein aus der recurvirten allmählich in die vollkommen gestreckte Stellung über, und gleichzeitig wird der rechte Fuss soweit vom Boden „abgewickelt", bis nur noch die Spitze der grossen Zehe denselben berührt. In diesem Stadium der Vorwärtsbewegung würde unter physiologischen Verhältnissen, bei weiterer Vorschiebung des Beckens, das hintere (rechte oder passive) Bein vom Boden abgelöst werden und an dem linken vorbei im Hüftgelenke seine Pendelschwingung nach vorn ausführen. Bei unserem Patienten kommt etwas ganz Analoges zu Stande: das rechte Bein verlässt den Boden und schwingt in der Lendenwirbelsäule an dem linken Unterschenkel vorüber nach vorwärts. Gleichzeitig drückt der linke Fuss nach Art der Ruderwirkung den Körper nach vorn zu ab, indem das linke Kniegelenk aus der Streckung in Flexion übergeht.

Bei der Vorwärtsschwingung des linken Beines leistet offenbar der M. psoas die Hauptarbeit. Derselbe ist bekanntlich unter normalen Verhältnissen im Stande, wenn der Oberschenkel im Hüftgelenke fixirt ist, den Oberkörper durch Beugung der Lendenwirbelsäule nach vorn zu neigen. Bei unserem Patienten findet dieselbe Leistung in umgekehrter Richtung statt. Die in Folge der Hüftgelenksankylosen mit dem Becken fest vereinigten Extremitäten werden sammt dem Becken in der Lendenwirbelsäule, wenn man so sagen darf, gebeugt. Da jedoch während der Fortbewegung der Oberkörper andauernd vorgeneigt ist, so muss in dem Momente, wo das linke Bein seine Schwingung beginnen soll, um die Contraction der Mm. psoas in dem gedachten Sinne wirksam werden zu lassen, ihr Ursprung der fortschreitenden Hebung ihres Ansatzes entsprechend von diesem entfernt werden, was durch ein schnelles Rückwärtsneigen des Oberkörpers geschieht. Es werden also beide Oberschenkel mit dem Becken „gebeugt"; während aber der rechte Fuss auf diese Weise vorgesetzt wird, bleibt der linke durch Flexion im Kniegelenke zurück.

Sobald jetzt das Becken in seiner Vorwärtsbewegung senkrecht über dem rechten Beine angelangt ist, übernimmt dieses die Rolle

des activen, das linke die des passiven (hinteren) Beines. — In der nun folgenden Phase des Gehactes gestatten die mehrfachen Gelenkankylosen dem Patienten nur, mit dem linken Unterschenkel eine pendelartige Schwingung auszuführen, wobei das Kniegelenk aus der Flexion in die Hyperextension übergeht. Damit der spitzwinkelig ankylotische Fuss, ohne den Boden zu berühren, nach vorn schwingen kann, muss der Körper auf die Zehen des rechten Fusses erhoben werden.

Nachdem die Schwingung des linken Unterschenkels vollendet ist, sind wir wieder an dem Ausgangspunkte unserer Betrachtung der Gangart des Patienten angelangt, nur berührt jetzt der rechte Fuss mit den Zehen und nicht mit der ganzen Sohle den Boden. Mit dieser Modification erfolgt die weitere Fortbewegung in derselben Weise, wie sie bisher geschildert wurde.

Wenn Patient ohne alle Unterstützung geht, so kommt er nur langsam von der Stelle; nimmt er aber mit der rechten Hand einen Stock zu Hülfe, so kann er das rechte Bein in der Lendenwirbelsäule erheblich weiter nach vorn schwingen, ohne dass dabei der linke Fuss den Boden verlässt. Das schnellste Tempo erreicht er, wenn er, mit Unterstützung von 2 Stöcken, das rechte Bein möglichst weit vorschleudert und dabei den linken Fuss für eine kurze Zeit erhebt. Bei dieser Gangart sind also zeitweise beide Füsse ausser Contact mit dem Boden; sie nähert sich dadurch am meisten dem physiologischen Laufen.

XVIII.

Neue Beobachtungen über Zerreissung wichtiger Organe des Unterleibs.

Von

Dr. B. Beck,

General- und Corpsarzt des 14. Armeecorps.

Da die Lehre von der traumatischen Zerreissung innerer Organe, welche in mancher Beziehung bisher stiefmütterlich behandelt wurde, mir in jeder Hinsicht als eine recht wichtige erscheint, so halte ich mich auch verpflichtet, die in letzter Zeit gesammelten einschlägigen Beobachtungen im Anschluss an meine früheren Arbeiten wiederum in dieser Zeitschrift mitzutheilen und denselben die nöthigen erläuternden, manches Interesse bietenden Bemerkungen, wie Aufschlüsse beizufügen. — Ich beginne mit einer sehr seltenen Verletzungsart, nämlich mit der traumatischen Ruptur der Harnblase, lasse alsdann die der Leber folgen und schliesse mit jener des Darms ab.

I. Traumatische Zerreissung der Harnblase.

Wie bekannt, wurden in der frühesten Zeit sämmtliche Verletzungen der Harnblase als absolut letale bezeichnet und beobachtete man erst von Celsus an bei zufälligen Trennungen der Blasenwand auch in einzelnen Fällen Heilung, wenn nämlich der Abfluss des Urins nach aussen ein unbehinderter war. Es bildete sich deshalb im Laufe der Zeit die Ansicht aus, dass es bei den Verletzungen der Blase vorzugsweise auf den Sitz der Continuitätsstörung ankomme: ob nämlich die letztere eine intra- oder extraperitoneale sei, der Urin sich in die Unterleibshöhle oder nach aussen ergiesse. Ersten Falles komme es dann zu einer tödtlich verlaufenden Peritonitis, im anderen aber leicht zu Harninfiltration in das Zellgewebe des Beckens u. s. w., mit nachfolgender Vereiterung, Verjauchung und Brand. Man hat deshalb auch bei operativen Eingriffen, um dem Harn guten Abfluss nach aussen zu gestatten, die Eröffnung der

Blase stets ausserhalb des Bauchfellüberzuges vorgenommen, wie dies sowohl beim Steinschnitt vom Damme aus geschah, als auch von Franco im Jahre 1561 oberhalb der Symphyse anempfohlen wurde.

Einen wesentlichen Aufschluss über die Vorgänge bei Blasenverletzungen boten später die Schusswunden derselben, da bei diesen die mannigfachsten Störungen vorkommen, und sich darnach auch der weitere Verlauf gestaltet. Die Erfahrungen der früheren Kriegschirurgen differiren wenig von jenen der gegenwärtigen Zeit, da auch wir leider bei intraperitonealen Blasenschüssen nur letalen Ausgang beobachteten — selten dürfte ein derartig Verletzter noch in einem Feldspitale Aufnahme und fürsorgliche Behandlung gefunden haben (mir wenigstens ist nur 1 Fall bekannt), die meisten hauchten schon auf den Verbandsplätzen ihr Leben aus — wogegen bei extraperitonealen Wunden ein Theil der Verletzten, und zwar nach meinen Erfahrungen gut ein Dritttheil gerettet werden kann, was natürlich vorzugsweise von der Ausbreitung der Blasenwunde, aber auch von dem Bestehen anderweitiger wichtiger Läsionen abhängt.

Unter 11 Fällen beobachtete ich 4 mal perfecte Heilung im Verlaufe von einigen Wochen, weil der Urin ohne jegliche Behinderung gut nach aussen abfloss und anderweitige Complicationen fehlten. Einmal war die Kugel von oben her über dem horizontalen Aste des Schambeines eingedrungen und durch die Incisura ischiadica major der anderen Seite ausgetreten; in einem anderen Falle drang sie dicht oberhalb der Symphyse ein und trat am Boden des Beckens aus. Bei einem Verletzten trat sie vom linken Schenkel aus durchs Foramen ovale ein und durch die Incisura ischiadica major rechterseits aus; bei einem anderen kam das Geschoss von rückwärts in das Becken des Knieenden und verliess dasselbe oberhalb der Schamfuge. In den 7 anderen Fällen bestanden weitgehende Continuitätsstörungen, wie totale Zerreissung des Blasenhalses, Verletzung des Mastdarms mit oder ohne Zurückbleiben des Geschosses im Kreuzbein, Zersplitterung des aufsteigenden Astes des Sitzbeins, des absteigenden des Schambeins, der Symphyse, des Darmbeins, der Pfanne und des Schenkelkoptes mit Ein- und Ausschussöffnung, oder ohne die letztere.

Auffallend war stets, dass sich die üblen Folgen der Harninfiltration nicht gleich in den ersten Tagen, sondern hin und wieder erst von der 2. Woche an einstellten und in einzelnen Fällen nach 2—3 Wochen zum Tode führten. Es haben deshalb, wie bekannt, einige Chirurgen, namentlich Simon, annehmen zu dürfen geglaubt, der Urin sei eigentlich an und für sich eine unschuldige Flüssigkeit,

welche nur dann schade, wenn sie in grosser Quantität abgelagert durch Druck Circulations- und Ernährungsstörungen in den Geweben verursache und auf diesem Wege zum Absterben der letzteren Veranlassung gebe. Eine Ansicht, die sich aber als eine unrichtige herausstellt, weil man sich sowohl bei intraperitonealen Ergüssen, wie bei Operationen an der Blase mit Austritt des Harns in das Beckenzellgewebe leicht überzeugen kann, wie rasch sich der Urin nach längerem Verweilen in den Geweben zersetzt und zu Intoxicationen Veranlassung gibt. Wird z. B. beim Seitensteinschnitt der Schliessmuskel des Blasenhalses und die Prostata nicht völlig durchschnitten, deshalb der Harn in gehöriger Menge mit Kraft durch die Wunde nach aussen entleert, so bietet sich keine Gelegenheit zur Infiltration und Zersetzung dar; kann aber in Folge einer völligen Durchschneidung des Sphincter vesicae der Inhalt der Blase in das Beckenzellgewebe tropfenweise eindringen, so wird sich in Bälde die Zersetzung der ausgetretenen Flüssigkeit unter septicämischen Erscheinungen bemerkbar machen. — Bei den Schusswunden dagegen bewirkt das Projectil eine Quetschung der Gewebe, eine Schorfbildung, und durch diese letztere wird die Resorption so lange hintangehalten, bis durch beginnende Eiterung eine Abstossung erfolgt ist. Dringt alsdann der Harn anstandslos in die Gewebe ein, so äussert er auch in Bälde seinen schädlichen Einfluss.

In neuester Zeit ging man in therapeutischer Beziehung bei Blasenverletzungen unternehmender als früher zu Werke. Schon vor Benutzung des antiseptischen Wundverbandes versuchte man mit verschiedenem Erfolge die Blasennaht nach vollführter Epicystotomie; seit Einführung der antiseptischen Behandlung hat man aber nicht allein bei Experimenten an Thieren, wie solche z. B. von Fischer in Budapest angestellt wurden, durch die Blasennaht perfecte Heilung der gesetzten Wunden erzielt, wenn der Blasendefect gut verschlossen war, sondern auch bei Operationen am Menschen. Bei Exstirpation von Geschwülsten im Unterleib, von Myomen, Ovarientumoren, Dermoidcystomen u. s. w., welche mit der Blase verwachsen waren oder in dieselbe perforirten, wobei die letztere zufällig oder nothgedrungen angeschnitten wurde, hat man eine glatte Vernarbung eintreten sehen, wenn die Naht in pünktlichster und zweckmässigster Weise — Serosa auf Serosa gelegt — applicirt worden war. — Derartige Fälle sind von Billroth, Esmarch, Juillard, Pozzi, Sonnenburg und Weinlechner veröffentlicht worden; erst vor Kurzem sah ich von Schröder in Berlin nach Entfernung eines grossen Myoms die Blasennaht anlegen, auch ist mir ein Fall von Dr. Mo-

litor in Karlsruhe bekannt, in welchem die Naht der Blase von gutem Erfolge begleitet war.

Bei traumatischen Rupturen der Blase dagegen ist meines Wissens nur in 2 Fällen die Zunähung des Risses versucht worden, und zwar von Willet und Heath, aber ohne Erfolg, da die Naht (im ersten Fall 8 Suturen) sich gelöst, resp. nicht vollständig geschlossen hatte und der Tod nach mehreren Stunden eintrat. Trotz dieses ungünstigen Ausganges sollte man sich aber doch nicht abhalten lassen, unter Umständen bei Blasenzerreissungen die Naht zu benutzen, weil sie eventuell nach gründlicher Desinfection der Unterleibshöhle das Hauptmittel zur Erhaltung des Lebens bieten kann. — Sieht man sich in der Literatur um, so endigte nämlich bei den wissenschaftlich verbürgten Fällen von intraperitonealer Ruptur die Verletzung stets tödtlich, wenn sie sich selbst überlassen blieb, und zwar gewöhnlich im Laufe der 2—3 ersten Tage. Nach der fleissigen und interessanten Zusammenstellung von M. Bartels kam von 94 sichergestellten Fällen intraperitonealer Ruptur nur ein einziger durch. Es ist dies der Fall von Walter in Pittsburg, in welchem derselbe 10 Stunden nach erfolgtem Schlage auf den Unterleib eine Ruptur der Blase diagnosticirt und hierauf die Laparotomie ausgeführt hatte. Obgleich er einen 2 Zoll langen Riss in der Blase sah, nähte er ihn nicht zu, weil kein Urin aus demselben mehr abfloss, und vereinigte nur die Bauchwunde, nachdem er den in die Unterleibshöhle ergossenen Harn vorsichtig entfernt, die Unterleibshöhle gereinigt hatte. Durch Einlegen eines permanenten Katheters in die Blase ward die Heilung nach Wochen bewerkstelligt. Die anderen angegebenen Fälle von intraperitonealer Ruptur mit anscheinend günstigem Verlaufe stellen sich bei richtiger Würdigung derselben als gar keine Zerreissungen, oder als nur solche von extra- oder subperitonealer Ruptur dar. So z. B. der Fall von Thorp und E. Mason, auch der von Mac Dougall, bei dem durch Einlegen eines Katheters und Ausspülung der Blase bei gleichzeitiger Aspiration des urinösen Blutes, sowie der peritonitischen Flüssigkeit aus der Bauchhöhle mittelst Einstiches dicht oberhalb der Symphyse bei intraperitonealer Ruptur Heilung erzielt worden sein soll. — Wer bei einer intraperitonealen Verletzung der Blase nach erfolgtem Tode die Obduction ausgeführt hat, wird sich überzeugt haben, dass eine Aspiration des Ergusses von der Bauchhöhle aus nicht leicht möglich ist. Hinter der Bauchwand befinden sich nämlich die eventuell aufgetriebenen und verklebten Gedärme und in der Beckenhöhle der Erguss; das eindringende Instrument

müsste die ersteren verletzen, wenn man es in die Tiefe stösst, auch erscheint es, abgesehen dieses Umstandes, sehr schwer, die ausgetretene, sich zersetzende Flüssigkeit auf diese Art in toto zu beseitigen; wahrscheinlich wurde nur das Extravasat unter der Bauchdecke im subserösen Zellgewebe bei extra- oder subperitonealer Ruptur, oder vielleicht durch Eindringen des Instrumentes in die Blase selbst der blutige Inhalt angesaugt. Der Fall von Imbriaco (Caso di rottura traumatica della vesica. Virchow u. Hirsch. Bd. XIII. S. 574) kann gleichfalls nicht zu den geheilten intraperitonealen Blasenrupturen, auch nicht leicht zu den extraperitonealen gezählt werden, weil die Blase ungestört fortfunctionirte, am ersten Abend sogar eine bedeutende Quantität blutigen Urins spontan (was bei Zerreissung nicht vorkommt) entleert wurde. In Folge von Gefässtrennungen im Zellgewebe bestand Extravasation von Blut, später kam es zur Bildung von Abscessen, deren Inhalt etwas urinös gerochen haben soll. Wie häufig nimmt aber der Eiter einen üblen Geruch an, wenn sich der Herd in der Nähe des Darms oder der Blase befindet, ohne dass eine wirkliche Communication besteht!

Den günstigen Verlauf bei nicht verbürgten intraperitonealen Blasenrissen, wobei nicht operativ verfahren wurde, hat man sich durch ventilartigen Verschluss, bei welchem sich die Flüssigkeit selbst den Weg versperrt, zu erklären gesucht. Ein solcher Vorgang ist aber bei der Ruptur nicht möglich, weil der Beschaffenheit der Gewebe nach, bei Druck von innen nach aussen, immer der Riss im Inneren kleiner ist, als an der Peripherie, der Bauchfellüberzug und die Muscularis in grösserem Umfange als die dehnbare Mucosa einreissen, deshalb bei einer lappenartigen Trennung durch Andrang des Urins im Inneren die gebildete Klappe sich eher nach aussen öffnen muss, als dass sie durch eine breitere innere Fläche, durch Anlegen an die Umgebung das gesetzte Loch verschliessen könnte. Wie bei den Darmrissen wird unter gewöhnlichen Umständen das Peritoneum zuerst einreissen, nach ihm die Muscularis und zuletzt die Mucosa. Der Verschluss der Rupturstelle nach Austritt der Flüssigkeit erfolgt nicht durch einen ventilartigen Vorgang, sondern durch die intensive Contraction der Muscularis, wodurch die Blase fest zusammengezogen bleibt. Relativ günstigere Verhältnisse bestehen bei den extra- oder subperitonealen Rissen, obgleich die Sterblichkeit auch hier eine sehr erhebliche ist. Von der Ausdehnung der Urin- und Blutinfiltration mit ihren Folgen hängt vorzugsweise der Verlauf ab.

Vergleicht man bezüglich der Anlegung der Blasennaht die Verhältnisse, wie sie bei Blasenwunden während Vornahme von Ope-

rationen in der Unterleibshöhle bestehen, mit jenen bei Blasenrupturen, so macht sich natürlich ein gewaltiger Unterschied geltend. Ersteren Falles ist nach ausgiebiger Trennung der verdünnten Bauchdecken, nach leichter Zurseiteschiebung des Darms, nach Entfernung der Geschwülste u. s. w. hinreichend Zugang zum Operationsfelde, überhaupt Raum genug geboten, um ohne Berücksichtigung der sich in der Umgebung befindenden Organe die Blase, welche in Folge der Verwachsungen hoch steht und verdünnte Wandungen besitzt, leicht zu fixiren und ohne Schwierigkeiten zu vernähen. Bei einer Ruptur dagegen handelt es sich vor Allem um eine gesicherte Diagnose, nicht nur um eine allgemeine, sondern auch um eine differentiale, ob sich nämlich der Riss innerhalb oder ausserhalb des Bauchfellüberzuges befindet, ferner, wenn dies feststeht, darum, ob der allgemeine Zustand noch einen operativen Eingriff erträgt, ob Aussicht auf Beseitigung der Intoxicationserscheinungen noch vorhanden oder nicht. Sollten nun auch diese Voraussetzungen in günstiger Weise zutreffen, so werden sich die localen Verhältnisse erst als recht missliche und schwierige erweisen. Es sind die Bauchdecken unter Umständen durch die äussere Gewalt in Folge von Extravasaten nicht dehnbar, nachgiebig, müssen in weiterem Umfange getrennt werden; der Darm, theilweise durch Exsudat verklebt und durch Adhäsionen verlöthet, füllt die Bauch- und Beckenhöhle aus, in dieser findet sich die ergossene Flüssigkeit und nach Entfernung derselben erblickt man erst in der Tiefe auf dem Boden der Beckenhöhle und nach vorn die fest zusammengezogene Blase, welche deshalb schwer zugänglich ist, nicht gut herangezogen werden kann, und bei der eine Vereinigung des Risses mittelst Annähung und Aneinanderlegung des serösen Ueberzuges in gehörigem Umfange nicht wohl möglich erscheint.

Trotz dieser üblen Umstände sollte man sich aber doch nicht in geeigneten Fällen abschrecken lassen, zu dem einzigen Hülfsmittel zu greifen, wenn nämlich die Differentialdiagnose möglichst gesichert ist, wenn man die Ueberzeugung hat, der Riss befinde sich innerhalb des Peritonealüberzuges und der Urin sei in die Unterleibshöhle ausgetreten, wenn ferner das allgemeine Befinden weder durch die septische Peritonitis, noch hauptsächlich durch die Intoxication des Blutes in Folge von Resorption des zersetzten Harns derart Noth gelitten hat, dass der Tod in Bälde zu erwarten steht.

Da nun bei einem so wichtigen Gegenstande, bei einer so seltenen Verletzungsart jede sichere Beobachtung Anregendes und Lehrreiches bietet, so stehe ich nicht an, über die mir zur Verfügung

stehenden Fälle hier eingehend zu berichten und aus denselben meine Schlussfolgerungen zu ziehen.

Im Bereiche des 14. Armeecorps sind in den letzten 2 Jahren 2 Fälle von traumatischer Blasenruptur vorgekommen, welche beide, der eine als extraperitoneale Zerreissung, der andere als intraperitoneale, als höchst interessante bezeichnet werden müssen. Ausser den genannten sind mir noch 2 weitere von intraperitonealer Trennung mit letalem Ausgange bekannt, welche ich aber nur vorübergehend erwähnen werde, da sie von mir nicht zu näherem Studium benutzt werden konnten.

Der Fall von extraperitonealer Ruptur, der sich im Winter 1881—1882 in der Garnison Colmar zugetragen hat, wurde von mir bereits im XV. Bande dieser Zeitschrift in ausführlicher Weise beschrieben und veröffentlicht. Ich werde ihn deshalb hier nur insofern wieder zur Sprache bringen, als er mir Gelegenheit gibt, die nöthigen Vergleiche zwischen den beiden Arten von Blasenzerreissungen nach den verschiedensten Richtungen hin anzustellen. Wenn man bei dem genannten Falle auch eine Blasenruptur im Allgemeinen diagnosticirte, so erwies sich aber später dennoch die differentiale als eine unrichtige, weil sich die angenommene intraperitoneale als eine extraperitoneale entpuppte. Es fand sich nämlich bei der Obduction in der vorderen vom Bauchfelle nicht überzogenen Wand ein Riss in der Ausdehnung von 7 Cm. mit gleichzeitiger Läsion der benachbarten Blutadergeflechte, weshalb es nicht allein zu einem Harnerguss, sondern auch zu bedeutender Blutextravasation zwischen Blase und vorderer Beckenwand kam, wodurch das Bauchfell, theilweise der Ueberzug der Blase, mehr nach jener der benachbarten Gebilde, hauptsächlich links nach oben und hinten bis zur Niere, in geringerer Ausdehnung auch rechts, von den unterliegenden Geweben abgehoben wurde, ohne selbst mit einzureissen. Dieses Verhalten wurde leider bei Lebzeiten nicht erkannt, obgleich verschiedene Erscheinungen darauf hinwiesen. Man legte unberechtigt von vornherein zu grossen Werth auf eine scheinbar bestehende Peritonitis und schrieb dieser alle weiteren Folgen zu, bis endlich am 7. Tage unter urämischen Anfällen sich die Symptome von Resorption zersetzten Harns, von Intoxication des Blutes bemerkbar machten. Den bestehenden Collaps erklärte man sich nicht als Folge einer inneren Blutung, obgleich beim jeweiligen Einlegen des Katheters geronnenes Blut entfernt und bis zum 5. Tage mit dunklem Blute gemischter Urin entleert wurde; daraus hätte man wohl schliessen dürfen, dass die Blase nicht an der hinteren Wand, wo sie

keine zahlreichen Gefässe besitzt, sondern im Bereiche der vorderen, wo sich eine Blasenvene mit der Vena dorsalis penis vereinigt, und in deren Nähe sich der Plexus pudendalis, vesicalis und haemorrhoidalis befindet, in ihrem Zusammenhange gestört sei. Durch das gesetzte Extravasat kam es natürlich zu secundären Kreislaufsstörungen im Bereiche des verletzten Adergeflechtes und deshalb zu vorübergehendem Oedem der äusseren Geschlechtstheile, welches sich übrigens bald wieder zurückbildete, unrichtigerweise aber als Folge von Druck der ergossenen und ausgeschwitzten Flüssigkeiten in dem Peritonealsacke auf die grossen Gefässe angesehen wurde; ein Vorgang, der nicht möglich war, da ein einfacher Erguss in die Becken- und Bauchhöhle nicht so rasch Oedem der Geschlechtstheile nach sich zieht, eventuell die Anschwellung alsdann sich auch an den Beinen zeigen würde. — Als Harninfiltration erwies sich die Geschwulst gleichfalls nicht, und da im Bereiche des Perineums keine Anschwellung eintrat, so konnte man sich überzeugen, dass das tiefe Blatt der Mittelfleischbinde in seiner Continuität nicht gestört sei, dass also nur Theile der Beckenbinde mit der Blase Noth gelitten hatten. Eine weitere Erscheinung, welche gegen intraperitoneale Ruptur sprach, war auch die unsymmetrische Dämpfung, die auf der linken Seite des Bauches gegen die entsprechende Niere hinzog.

Das Zustandekommen des Risses an der vorderen Blasenwand war in dem vorliegenden Falle leicht zu erklären. Durch Sturz auf die Füsse und das Stammende von hoch herunter bei nach vorwärts gerichtetem, gebücktem Oberkörper (Patient erlitt an der rechten, vorgestreckten Hand eine beträchtliche Distorsion und im Gesichte Abschürfungen) wurde der Inhalt der gefüllten, stark gespannten Blase vom Boden gegen den Scheitel hin, hier aber und an der hinteren Wand durch den Druck des Zwerchfells und der Bauchmuskeln, durch die Bauchpresse, durch Andrang der mit Koth gefüllten Eingeweide von oben und hinten direct nach vorn gedrängt; es musste also die Blase an ihrem schwächsten, vom Bauchfelle nicht überzogenen Theile einreissen.

Wenn wir die anatomischen Verhältnisse der Blase kurz ins Auge fassen, so finden wir, dass die äusseren Muskelfasern senkrecht verlaufen, dass sich in der 2. Schichte die Kreisfasern vorfinden, und dass diese sowohl am Scheitel, als namentlich am unteren Theile, dem Grunde, in der Umgebung der Harnleiter und vorzugsweise am Blasenhalse mächtig vertreten sind. Auf die 2. Schichte folgt jene der balkenartig verlaufenden Fasern, welche sich vom Grunde aus nach der Seite hin und oben verzweigen. Die Blase

ist also an und für sich schon an ihrem Boden und dem Scheitel am kräftigsten entwickelt. Dieses Organ findet aber an einzelnen Punkten noch weitere beträchtliche Verstärkungen, sowohl durch das Bauchfell als durch die tiefe Beckenfascie. Das Peritoneum überzieht die Blase vom Scheitel aus an der hinteren Fläche, verstärkt den Scheitel durch 3 Bänder, welche als Reste des Urachus und der Nabelgefässe diesen Theil der Blase an die vordere Bauchwand fixiren. Die Beckenbinde, von der inneren Fläche der Schambeine und den Spinae ischii entspringend, die Mm. obturator. intern. und den Lev. ani überkleidend, begibt sich zur Blase, umfasst die Vena dorsalis penis, die Harnröhre, hierauf den unteren und seitlichen Theil der Blase, um von da gegen den Mastdarm hin weiter zu ziehen. In ihrem Bereiche befinden sich die genannten Adergeflechte. Am inneren Rande des Schambogens sendet die Fascie zwei derbe sehnige Bündel als Ligamenta pubo-prostatica an der Seite der Blase nach abwärts und verstärkt somit diese Theile derselben. Zwischen den genannten Bündeln ist in der Mittellinie die Fascie am schwächsten; es findet sich hier ein mit lockerem Zellgewebe und Fett ausgefüllter Raum, durch welchen die vordere Blasenvene sich gegen die Vena dorsalis penis hin begibt.

Wenn also der Inhalt der Blase von oben, hinten und unten nach vorn gedrängt wird, so trifft er den schwachen Theil zwischen den beiden Ligamenta pubo-prostatica, sowohl der Blase als der Beckenbinde, und überwältigt deshalb hier leicht den gesetzten Widerstand, bewirkt eine extraperitoneale Zerreissung. Wie die intraperitonealen Rupturen zu Stande kommen — natürlich die eigentlichen Quetschrupturen, wie sie mit gleichzeitigen Fracturen der Beckenknochen bei Ueberfahren, Verschütten u. s. w. entstehen, schliesse ich von den eigentlichen reinen Zerreissungen der Blase aus — werden wir später erfahren.

Grosses Interesse bot bei dem beschriebenen Fall von extraperitonealer Zerreissung der Verlauf, welcher erst am 13. Tage mit dem Tode abschloss. Nicht durch eine septische Peritonitis oder durch eine brandige, wie man sie früher nannte, wurde nämlich der letale Ausgang herbeigeführt, sondern durch eine allmähliche Intoxication des Blutes durch den zersetzten Harnstoff, wahrscheinlich durch Aufnahme von kohlen- und hydrothionsaurem Ammoniak in dasselbe. Die Blutvergiftung trat zwar nicht rapide auf, wie bei intraperitonealer Ruptur, weil der ausserhalb des Bauchfells ergossene Harn mit vielem Blute gemischt im retroperitonealen Zellgewebe weiter zog, der Faserstoff des Blutes massenhaft ausfiel, sich

vielfach verfilzte und die Flüssigkeit in sich barg, deshalb der chemische Process, wie die Resorption langsam vor sich ging. Es stellten sich, wie bei Urämie, anfänglich entsprechende Cerebralsymptome ein, später gesellten sich auch solche septicämischer Natur mit den Producten in Lunge und Pleurasack hinzu und vollendeten das Bild der Intoxication.

Bezüglich der Behandlung muss erwähnt werden, dass ein sofortiger operativer Eingriff nicht indicirt erschien, wenn auch die Diagnose irriger Weise auf intraperitoneale Ruptur gestellt war. Der Erguss des Harns und des Blutes in das retroperitoneale Zellgewebe war nämlich bereits in ausgedehnter Weise erfolgt, und da sich ein weiterer Nachschub durch die wallartige Ablagerung des Faserstoffes um den Riss, sowie durch Application des Katheters nicht mehr einstellte, so war auch ein exspectatives Verfahren angezeigt. Meiner Ansicht nach hat man nur, als wieder Harnentleerung spontan erfolgte, vom 6. Tage an der Blase zu viel zugemuthet, indem man deren Inhalt nicht ständig künstlich zu entfernen, durch Application eines Verweilkatheters mit zeitweiser vorsichtiger Ausspülung eine Alkalescenz des Urins in der Blase mit ihren üblen Folgen zu verhüten suchte.

Welche Behandlungsweise bei extraperitonealen Blasenrupturen ich für die zweckentsprechendste erachte, werde ich am Schlusse ausführlich erörtern.

Von traumatischen intraperitonealen Zerreissungen der Harnblase kam erst in jüngster Zeit ein Fall in der Garnison Karlsruhe vor. Derselbe betrifft einen Gefreiten des 3. bad. Dragonerregim. Nr. 22 und trug sich bei Besichtigung des Regiments durch den commandirenden General am 18. August 1883 zu.

Der Vorgang war folgender: Das Pferd eines Dragoners strauchelte und brachte hierdurch jenes des Hinterreiters zum Falle. Der Gefreite Wies ward deshalb abgeworfen, wobei ihm das eigene Pferd mit dem hinteren Theile des Sattels, dem sogenannten Zwiesel, auf den Unterleib, und zwar direct auf die Blasengegend stürzte. Der Verletzte konnte sich nicht mehr erheben, stand anfänglich unter den Erscheinungen des Shocks, hatte verfallene Gesichtszüge, kalte Gliedmassen, kleinen Puls, erholte sich aber bald soweit, dass er wieder sprechen und mittheilen konnte, welch' heftige Schmerzen er in der Tiefe der Blasengegend habe, und wie er das Gefühl besitze, dieselbe sei ihm geplatzt. — Nach geeigneter Labung wurde der Verletzte in einen Wagen gehoben und in das Lazareth gefahren. Bei seiner Ankunft daselbst machte der Patient den Eindruck eines Schwerkranken, der sich aber nicht mehr voll im Stadium des Shocks befindet. Die Farbe der Haut war blass, die Respiration etwas frequenter als normal,

der Puls hatte sich aber bereits erholt, war ziemlich kräftig, hatte 80 Schläge. Erbrechen soll einmal erfolgt sein.

Bei der Untersuchung des Unterleibes zeigte sich grosse Druckempfindlichkeit in der Gegend über der Symphyse, in jener des Colon descendens und der rechten Leistenbeuge. Patient war unfähig, das rechte Bein mit derselben Kraft zu erheben, wie das linke. Aeussere Verletzungen waren keine sichtbar. Bald nach der Aufnahme verspürte Patient sehr starken Harndrang, konnte aber denselben nicht befriedigen. Spontane Entleerung ganz unmöglich, weshalb ein Nélaton'scher Katheter eingeführt wird. Durch denselben werden circa 120 Ccm. eines trüben, blutigen Urins entleert. Das Einlegen des Katheters bereitete keine Schmerzen, nur fand sich bedeutender Widerstand im Bereiche des Schliessmuskels der Blase. Fieber war keines vorhanden.

Da der heftige Harndrang sich stets von Neuem einstellte, wurde immer in Zwischenräumen von $1\frac{1}{2}$ bis 2 Stunden im Laufe der ersten 24 Stunden nach der Verletzung der Katheter wieder eingeführt, wobei sich jedoch nur kleinere Mengen (20, 30, 40—50 Ccm.) noch blutig gefärbten Harnes entleerten. Einmal war der Urin nicht blutig, überhaupt schien sich die blutige Färbung immer mehr zu verlieren.

Bis zum Abend war der Unterleib nicht aufgetrieben; auch konnte keine diffuse Dämpfung im Bereiche desselben nachgewiesen werden. Patient jammerte sehr über die heftigen Schmerzen und zeigte grosses Angstgefühl. Im Beginn der Nacht fand sich der Unterleib etwas aufgetrieben; die Schmerzempfindlichkeit erwies sich als die frühere. Die Nacht verlief grösstentheils ohne besondere Vorkommnisse. Der Katheter musste einige Male eingeführt werden, wobei nur minimale Mengen eines getrübten, noch etwas blutig gefärbten Urins entleert wurden. Morgentemperatur 38,0; Puls sehr beschleunigt, nicht zählbar. Bis dahin hatte Patient neben Application der Kälte auf den Unterleib (Eisblasen) mehrmals Opiumpulver (0,05) behufs Ruhigstellung des Darms und Beschwichtigung der Schmerzen erhalten.

Erst 24 Stunden nach erfolgtem Unglücksfalle erhielt ich von dem Vorgange Kenntniss, da ich den Tag vorher krank zu Bett lag. In der Meldung des Stationsarztes wurde die Verletzung als eine beträchtliche Contusion des Unterleibes bezeichnet, ohne jedoch Erscheinungen einer Läsion wichtiger Organe zu bieten; in jener des Regimentsarztes, welcher den Patienten Mittags besucht hatte, dagegen wurde die Befürchtung ausgesprochen, dass eine Ruptur der Harnblase bestehe. Infolge dieser Beurtheilung des Falles fuhr ich baldigst in das Lazareth, um mich von dem Zustande des Patienten zu überzeugen und möglichst eine sichere Diagnose zu stellen, darnach das Weitere anzuordnen.

Bei der Besichtigung des Patienten ergab sich nun, dass derselbe bereits als ein dem Tode Verfallener zu betrachten sei. Die Gesichtszüge waren verzogen, das Gefühl namenloser Angst und grösste Schmerzhaftigkeit kundgebend; die Respiration war frequent und oberflächlich, der Puls elend, kaum zu fühlen, flatternd; die Extremitäten fühlten sich kühl an. Der Unterleib war in der Oberbauchgegend meteoristisch aufgetrieben, in der Unterbauchgegend etwas aufgebläht und gespannt; ein auffallend, weder symmetrischer, noch asymmetrischer, matter Percussionston konnte nirgends

nachgewiesen werden, nur handbreit über der Symphyse war der Ton etwas gedämpft. Die Function der Bauchmusculatur bei der mehr costalen Athmung erwies sich namentlich im Bereiche der untersten Partien sehr beeinträchtigt. Der Drang zur Entleerung des Harns war noch vorhanden, weshalb ich einen Zinnkatheter in vorsichtigster Weise einführte, um mich möglichst von dem Verhalten der Blase zu überzeugen. Sehr leicht gelangte das Instrument in den Blasenhals, woselbst angekommen, sich durch dasselbe eine kleine Quantität hochgestellten Urins ohne blutige Beimischung, circa 120 Ccm., mit einer grossen Kraft entleerte. Der Katheter war nun von der zusammengezogenen Blase fest umschlossen, so dass keine Bewegungen des Schnabels, die übrigens von mir auch nicht angestrebt waren, möglich wurden. Nach Herausnahme des Katheters fand sich an demselben nur ein kleines Blutcoagulum. — Im Bereiche der Geschlechtstheile, des Darms, der Nierengegend u. s. w. liessen sich keine Veränderungen nachweisen.

Nach beendeter Untersuchung wurde von mir die Diagnose sofort gestellt; dieselbe lautete: Intraperitoneale Blasenruptur, septische Bauchfellentzündung, weitgediehene Intoxication des Blutes in Folge von Resorption des zersetzten Harns. Die Prognose wurde als eine hoffnungslose bezeichnet, da eine baldige Herzlähmung und mit ihr der Tod zu erwarten sei. Das Einlegen eines Nélaton'schen Katheters als Verweilkatheter wurde anempfohlen und dem ordinirenden Arzte mitgetheilt, dass in diesem Falle nach rechtzeitig gesicherter Diagnose die Eröffnung der Unterleibshöhle, die Entfernung des ergossenen Urins und die Anlegung der Blasennaht allein hätte Hülfe leisten können, dass ich es ihm anheimstelle, versuchsweise noch das letzte Mittel in Anwendung zu bringen, dass aber die bestehenden Verhältnisse keinen günstigen Erfolg mehr gestatten werden.

Von Stunde zu Stunde verschlimmerte sich der Zustand des Patienten. Derselbe wurde somnolent, gleichgültig gegen Fragen, nickte höchstens noch mit dem Kopfe. Der Puls wurde immer flatternder und elender, so dass Nachmittags von 3 Uhr ab Injection von Campher mit Aether (1 : 10) gemacht und Portwein gegeben werden musste. Diese Mittel bewirkten jedoch nur eine momentane Hebung des Pulses; derselbe verliert augenblicklich etwas an seiner Frequenz, wird etwas voller und kräftiger. Wenige Minuten nach der Einspritzung ist der Zustand wie früher. Ueber Schmerzen wird nicht mehr geklagt; der Kranke liegt ganz apathisch da; die Lippen werden cyanotisch, die Nägel blau. Die ersten Aetherinjectionen wurden resorbirt, die späteren blieben unter der Haut liegen. Die Respiration stets oberflächlich, in der Stunde vor dem Tode schnappend. Rhonchi sind sehr wenige zu hören. Um 1½ Uhr Nachts, also in der 41. Stunde nach erlittener Verletzung, stirbt der Patient.

Die Section wurde von den Verwandten eigentlich nicht gestattet, trotzdem konnte von mir, 15 Stunden nach erfolgtem Tode, die Eröffnung der Bauchhöhle vorgenommen werden.

Die Leiche zeigte umfangreiche Todtenflecke, auch auf der Brust, den Armen und Beinen. Auf der rechten Brustseite, der Innenfläche des rechten Unterarmes, finden sich braunrothe Stellen, in ihrem Bereiche ein Stichpunkt (subcutane Injection). Aus der Nase ist weisslicher Schaum, ver-

mischt mit Blut, ausgeflossen. Durch einen Längsschnitt werden die Bauchdecken gespalten; 4—5 Cm. ausgedehnte Blutdurchtränkungen der Haut, des Unterhautzellgewebes finden sich oberhalb der Symphysis ossium pubis und der inneren Hälfte des horizontalen Astes beider Schambeine. Das Blut ist schwärzlich, dicklich. Zwei Querschnitte trennen hierauf die Bauchdecken bis zu den Cristae oss. ilei. Das Omentum majus zeigte die Producte einer frischen Peritonitis, besonders in seiner rechten Hälfte; es zeigt Gefässneubildung, trüben, zum Theil adhärenten Belag. Beim Zurückschieben der Gedärme stürzen 200 Ccm. gelbrötblicher, trüber, weissfarbiger, übelriechender Flüssigkeit aus Bauch- und Beckenhöhle. Ein Stück des Colon descendens, direct oberhalb der Flexura sigmoidea, zeigt in Folge der erlittenen Quetschung pathologische Veränderungen; dasselbe wird zweimal unterbunden und aus der Bauchhöhle herausgenommen. Bei der Untersuchung ergibt sich, dass an drei Stellen subseröse und an zwei anderen submucöse Blutextravasate vorhanden sind, dass aber an keiner Stelle eine Continuitätsstörung, ein wirklicher Darmriss oder ein solcher im serösen Ueberzuge nachgewiesen werden kann. In der Umgebung der Blutergüsse ist das Peritoneum geschwellt, injicirt, Gefässe grösseren und kleineren Kalibers haben sich neu gebildet. — Die Blase liegt fest zusammengezogen in der Tiefe des kleinen Beckens nach unten und vorn; der Mastdarm, prall vom breiigen Koth ausgedehnt, füllt beinahe die ganze linke Hälfte der Beckenhöhle aus.

Schon bei der Besichtigung der Blase in ihrer Lage konnte man Veränderungen, die in Verfärbungen des Bauchfellüberzuges, ungefähr $1\frac{1}{2}$ bis 2 Cm. unterhalb des Scheitels, bestanden, wahrnehmen; ausserdem fanden sich frische Auflagerungen auf dem Peritoneum im Bereiche der Excavatio recto-vesicalis und an mehreren Stellen oberflächliche Verschorfungen als Folge der ätzenden Einwirkung der daselbst stagnirenden Flüssigkeit. Um eine genaue Untersuchung der Blase und ihrer Umgebung vornehmen zu können und ein instructives Präparat zu gewinnen, löste ich die inneren Beckenorgane von der Wand des kleinen Beckens los, umschnitt die äusseren Geschlechtstheile und den After von aussen und nahm hierauf die Blase mit dem Rectum in Verbindung mit den äusseren Theilen in toto aus der Beckenhöhle heraus.

Die Geschlechtstheile erwiesen sich bei der Besichtigung als intact, desgleichen der Mastdarm. Die Harnröhre wurde ihrer ganzen Länge nach aufgeschnitten. Die Schleimhaut ist allwärts unversehrt. Unter ihr jedoch findet sich im Bereiche der Pars bulbosa Schwellung und Blutüberfüllung. Die Pars prostatica, der Blasenhals lassen keine pathologischen Veränderungen erkennen. Bei der äusseren Inspection der Blase gewahrt man beinahe 2 Cm. unter dem Scheitel auf der hinteren Wand einen dreieckig gestalteten, lappenartigen, den Peritonealüberzug, die Muskelschichte und die Mucosa vesicae völlig durchsetzenden Riss. Die $1\frac{1}{3}$ Cm. gleich langen, von oben nach unten verlaufenden Schenkel des Risses vereinigen sich unter einem Winkel von 80 Grad; es befindet sich also die Basis des dreieckig gebildeten Lappens oben gegen den Scheitel hin, die Spitze nach abwärts; die Ränder des Risses sind unregelmässig, etwas geschwellt, blutunterlaufen. Der Riss hat das Eigenartige, dass er, von aussen her betrachtet, nach der Innenfläche der Blase kleiner wird, dass also die Mucosa

in geringerer Ausdehnung als die Muscularis und diese als der Peritonealüberzug im Zusammenhange gestört ist, dass somit evident nachgewiesen werden konnte, die Trennung sei von innen nach aussen erfolgt. Rings um die kürzeren Schenkel des Lappens in der Schleimhaut und der Muskelschichte finden sich Blutergüsse circumscripter Art, namentlich im submucösen Gewebe; die Schleimhaut selbst ist geschwellt und stärker gewulstet als in ihren übrigen Partien. Ausserdem ist die Blasenschleimhaut und die Blase überhaupt intact, frei von der Einwirkung eines alkalischen Urins. — Die Knochen des Beckens haben keinerlei Veränderung erlitten; grössere Gefässe oder Nerven sind nicht verletzt worden.

Epikrise. Bei näherer Betrachtung des Falles ergibt sich, dass bei gehöriger Würdigung des ätiologischen Momentes, sowie des subjectiven Gefühls des Verletzten, welcher sich gleich dahin äusserte, die Blase wäre ihm zerrissen, und bei einer solchen der sich darbietenden Erscheinungen, namentlich von Seite der Harnblase; grosse Schmerzhaftigkeit in der Tiefe, intensiver Harndrang ohne die Möglichkeit denselben zu befriedigen, ferner der Abgang kleiner Mengen blutigen Harns ohne Beimischung beträchtlicher Blutgerinnsel bei Application des Katheters, die stete Wiederkehr des Bedürfnisses Harn zu lassen, die allmähliche Aufhellung des Urins, die feste Zusammenziehung der Blase um das Instrument, alsdann die allmähliche Entwicklung einer septischen Peritonitis, die Diagnose auf Ruptur der Blase, und zwar innerhalb des Bauchfellüberzuges, mit einer gewissen Sicherheit schon nach einigen Stunden zu stellen war.

In einer ganz überraschend rapiden und deletären Art gestaltete sich der Verlauf, denn schon sehr frühzeitig, bereits nach 20 Stunden, machte sich in Folge der grossen Resorptionsfähigkeit des Bauchfells die Intoxication des Blutes durch den zersetzten Harnstoff in markanter Weise bemerkbar. Die rasche Verschlimmerung der Erscheinungen liess anfänglich befürchten, dass ausser der Blasenruptur auch eine Darmzerreissung bestehe, und dass deshalb der Fall ein noch complicirterer sei; es sprachen aber sowohl der Mangel an quälendem häufigen Erbrechen gelblich-grüner Massen, welches bei Darmruptur nie fehlt, als auch die verhältnissmässig langsame Entwicklung einer tympanitischen Auftreibung des Leibes, der zunehmenden Schmerzhaftigkeit desselben nach den verschiedensten Richtungen hin dagegen.

Als Grund des so baldigen tödtlichen Ausganges konnte deshalb, da jegliche andere Ursache fehlte, nicht die in Bildung begriffene septische Peritonitis, sondern nur die Blutvergiftung angesehen werden. Die erstere hatte, wie sich bei der Section ergab, keine nennenswerthen Producte, welche das Leben rasch bedrohen konnten,

gesetzt, die letztere dagegen führte durch Herzlähmung schleunigst zum Tode, und wie ich glaube, nur in Folge der Zersetzung des Harnstoffes in kohlensaures und hydrothionsaures Ammoniak und der begünstigten Resorption dieser giftigen Stoffe von den zahlreichen Saftkanälchen des Bauchfells aus. Die trübe, in die Becken- und Bauchhöhle ergossene Flüssigkeit roch theilweise nach Schwefelwasserstoffgas, und ich kann nur annehmen, dass bei der Beschaffenheit des Darms durch erleichterte Diffusion der Gase desselben die Zersetzung des ausgetretenen Harns in die bezeichneten, toxischen Stoffe wesentlich befördert worden sei. Wie intensiv giftig hydrothionsaures Ammoniak auf die Herzthätigkeit, auf das gesammte Blutleben einwirke, habe ich schon im Jahre 1851 bei meinen Experimenten mittelst Einspritzungen von Eiter, Jauche u. s. w. in die Blutadern — siehe meine Schrift: „Untersuchungen und Studien im Gebiete der Anatomie, Physiologie und Chirurgie." Karlsruhe 1852 — beobachtet, da Jauche, welche diesen Stoff in gehöriger Quantität enthielt, in gleicher Weise wie das chemische Präparat selbst unter septischen Erscheinungen, Stillstand des Herzens, rasch tödtete. — Leider wurde von mir versäumt, die bei der Obduction vorgefundene Flüssigkeit aufzubewahren und chemisch untersuchen zu lassen, wodurch es möglich geworden wäre, die giftigen Stoffe bestimmt nachzuweisen.

Sehr lehrreich war gewiss, dass man sich überzeugen konnte, wie schon eine kleine Menge von in den Peritonealsack ergossenen Harns tödtliche Folgen äussern könne, dass also nicht grosse Massen erforderlich sind, um einen giftigen Einfluss auszuüben, dass die grosse Resorptionsfähigkeit des Bauchfells diesen Vorgang wesentlich unterstütze. Ebenso wurde der Beweis geliefert, dass bei intraperitonealen Blasenrupturen ohne besondere Veranlassung kein ununterbrochener Austritt von Urin in die Bauchhöhle erfolge, sondern dass sich eigentlich nur im Momente der Berstung der Inhalt der Blase dahin ergiesse, dass aber später durch die Contraction der Muskelfasern gleichsam ein provisorischer Verschluss der Oeffnung zu Stande komme, der auch fortdauern kann, wenn für ständigen Abfluss des Harns auf normalem Wege mittelst eines Nélaton'schen Verweilkatheters gesorgt wird, man nicht, wie es leider aus der Literatur ersichtlich ist, behufs Sicherung der Diagnose wiederholt den Katheter durch die Rissstelle in die Unterleibshöhle einführt.

Was die ärztliche Behandlung betrifft, so konnte diese in dem vorliegenden Falle, weil die Verletzungsart nicht rechtzeitig erkannt wurde, den Anforderungen nicht genügen. Nach Stellung der Diffe-

rentialdiagnose, 25 Stunden nach dem Unfall, war es zu spät, um mit Aussicht auf Erfolg die Laparotomie vorzunehmen, die Unterleibshöhle zu desinficiren und die Blasennaht anzulegen. Diese letztere wäre in Folge der Unnachgiebigkeit der stark zusammengezogenen Blase auch recht schwierig gewesen, hätte nach meinen Dafürhalten nur durch eine fortlaufende Sutur bewerkstelligt werden können, ohne eine innige Vereinigung der serösen Flächen zu erzielen. — Statt dem zeitweisen Einführen eines Katheters in die Blase, welches mit Umständlichkeiten verknüpft ist und nicht von Jedem besorgt werden kann, auch nicht immer im geeigneten Moment geschieht, um den angesammelten Harn zu entleeren, wäre nach meiner Ansicht das Einlegen eines Verweilkatheters mit entsprechenden Cautelen weit vorzuziehen gewesen.

Fasse ich die Schlussfolgerungen aus meinen Beobachtungen und Erfahrungen über die traumatische Zerreissung der Harnblase hier noch kurz zusammen, so kann ich dieselben dermaassen formuliren:

1. Steht in ätiologischer Beziehung fest, dass die reinen Blasenrupturen (die sogenannten Quetschrupturen mit gleichzeitigen Fracturen u. s. w. schliesse ich als nicht hierher gehörend aus) auf verschiedene Weise durch äussere Gewalten herbeigeführt werden können; dass sowohl durch Sturz auf den gespannten Unterleib, durch Schlag mit den verschiedensten Gegenständen auf denselben, durch Auffallen schwerer Lasten auf ihn, als auch durch Sturz auf die Füsse und das untere Stammesende, also durch Aufstossen, Anprallen des Körpers auf und an eine feste Unterlage, oder durch das heftige Einwirken eines entsprechenden Gegenstandes von aussen auf ihn eine Zerreissung der gefüllten Harnblase bewirkt wird; dass ferner bei den äusseren Insulten auch die momentane Haltung und Stellung des Körpers das Ihrige beitragen, um darnach den Sitz der Ruptur, die Form und Ausbreitung derselben zu bedingen. Die Blase wird immer an ihren schwächsten Punkten, und diese sind die vordere [1]) und hintere Wand, einreissen, je nachdem durch die äusseren Factoren, durch die ätiologischen Momente der Inhalt der Blase nach der einen oder anderen Stelle hin gepresst wird.

---

1) Bei Versuchen, welche Prof. Maas an der Leiche mittelst gewaltsamer Ausdehnung der Blase durch Einspritzungen anstellte, riss die Blase, den anatomischen Verhältnissen entsprechend, immer an der vorderen Wand unterhalb des Scheitels gegen die dünne Schichte der Beckenfascie hin ein. Natürlich können durch Ausfüllung der Blase mit Flüssigkeiten die verschiedenen äusseren Gewalten, welche sich hauptsächlich Geltung verschaffen und den Ausschlag geben, nicht entsprechend nachgeahmt werden.

Von der äusseren Gewalt aus lässt sich aber auch schon mit ziemlicher Sicherheit auf die Art der Ruptur schliessen, da dieser entsprechend, entweder die vordere oder die hintere Wand die Continuitätsstörung erleiden wird. So können wir z. B. mit Gewissheit annehmen, dass bei einem Fall auf den Bauch, bei einem Stoss, Schlag, Tritt auf denselben, beim Auffallen einer schweren Last auf ihn, wobei der Inhalt der Blase von oben und vorn nach rückwärts und unten gedrängt wird, sich die Zerreissung stets im Bereiche der hinteren Wand, zwischen Scheitel und Grund, als eine intraperitoneale herausstellen wird [1]), wogegen bei Sturz auf das Stammende, auf die Füsse und Sitztheile bei vorwärtsgeneigtem Oberkörper, also gebeugter Haltung, wobei zwar des Anprall von unten erfolgt, durch die Knickung des Rumpfes aber in Folge der Verkleinerung der Bauchhöhle durch die Bauchpresse, durch den Druck der Eingeweide von oben und hinten die Flüssigkeit in der Harnblase gewaltsam nach vorn gepresst wird, sich die Ruptur zu einer extraperitonealen gestalten muss. Der Arzt hat sich deshalb über den Vorgang bei dem Zustandekommen der Verletzung gehörig zu informiren, um von dieser aus schon einen Schluss ziehen zu können, wie er auch auf die subjectiven Angaben, auf das Schmerzgefühl des Verletzten gleich nach dem Insult Werth zu legen hat.

2. Konnte ich mich bezüglich einer möglichst sicheren Diagnosenstellung überzeugen, dass manche Erscheinungen, auf welche in Lehrbüchern aufmerksam gemacht wird, wie z. B. Erbrechen, Meteorismus, diffuse Dämpfung des Leibes u. s. w., sowohl zugegen sein, als auch ganz oder anfänglich wenigstens fehlen können, je nach den bestehenden Verhältnissen, nach der Art der Verletzung. Das Erbrechen, welches bei Contusionen des Unterleibes auch ohne Zerreissungen oft einige Zeit andauert, stellt sich bei der Ruptur der Blase nicht jedesmal ein, oft nur so lange der Shock dauert. Der Meteorismus und die diffuse Dämpfung machen sich bei den intraperitonealen Rupturen erst allmählich bei dem Vorschreiten der Peritonitis bemerkbar, wogegen bei der extraperitonealen die Dämpfung nicht über den ganzen Unterleib ausgebreitet ist, sich vielmehr nach dem Sitze des Harn- und Blutextravasates auf eine oder die andere

1) Ausser dem mitgetheilten Fall sind mir noch zwei weitere von intraperitonealer Ruptur bekannt geworden. Bei dem einen stürzte der Turnende am Sprungkasten auf den Rand des letzteren, beim anderen erhielt ein älterer Mann, welcher einen Tränkkübel trug, von einem Pferde einen Hufschlag auf denselben und erlitt hierdurch mittelbar eine beträchtliche intraperitoneale Ruptur der hinteren Wand der Blase. Beide Patienten erlagen rasch ihren Verletzungen.

Region beschränkt, also asymmetrisch ist. — Als charakteristische Symptome können deshalb nur jene von der verletzten Blase selbst ausgehenden bezeichnet werden, und diese sind: Heftiger, häufig wiederkehrender Harndrang, Unvermögen den Urin spontan zu entleeren [1]), Abfluss einer geringen Menge blutigen Urins nach Einführung des Katheters, ferner starke Contraction der Blase, wodurch ihre Capacität sehr verringert ist, der Katheter ohne Gewalt keine freien Bewegungen ausführen kann, wonach aber der entleerte kleine Raum sich bald wieder mit etwas Urin füllt, und deshalb von Neuem Harndrang entsteht.

Geht beim jeweiligen Einlegen des Katheters vorzugsweise geronnenes Blut mit etwas Urin ab, bleibt der Harn auch noch Tage lang blutig gefärbt, so kann man auf das Bestehen eines extraperitonealen Risses schliessen, weil nur im Bereiche der vorderen Wand, in der dichten Nähe der Adergeflechte, welche alsdann leicht in Mitleidenschaft gezogen sind, grössere Blutungen geliefert werden können. Macht sich dagegen keine intensive blutige Färbung des Harns von Anfang an bemerkbar, fehlen die Producte einer wirklichen Hämorrhagie, hellt sich schon in Bälde der Urin auf und nimmt seine eigentliche Farbe wieder an, so müssen wir an eine intraperitoneale Verletzung der Blase denken, da die hintere Blasenwand nur unbedeutende Gefässe besitzt, die nicht die Quelle grösserer Blutungen werden können.

Stellt sich im weiteren Verlaufe Oedem der äusseren Geschlechtstheile ein, so kann dies als ein weiterer Beweis für extraperitoneale Ruptur angesehen werden, da sich dieser Umstand nur durch eine Circulationsstörung in den Adergeflechten, durch Druck des Extravasates, Verstopfung zerrissener Gefässe erklären lässt.

Wenn man diese prägnanten Erscheinungen genau ins Auge fasst, nach gehöriger Durchforschung der angrenzenden Körpergegenden wie: Geschlechtstheile, Darm, Hüft- und Nierengegend u. s. w., die übrigen schon bestehenden Symptome mit in Einklang bringt, so dürfte man schon kurze Zeit nach der Verletzung im Stande sein, die richtige Diagnose zu stellen, ohne dass man allenfalls mit dem Katheter durch den Riss in die Unterleibshöhle zu dringen oder nach Heath's Vorschlag die Blase durch Einspritzungen anzufüllen

1) Dieser Umstand macht sich zwar auch bei Ruptur des Darms und der Leber, ja auch bei Contusion des Bauches ohne Beschädigung innerer Organe bemerkbar, jedoch nie in so intensiver Weise, und bei künstlicher Entleerung des Harns findet sich dieser von normaler Beschaffenheit ohne blutige Beimischung vor.

sucht, um sich auf diese Art zu überzeugen, ob der Inhalt der Blase durch die Oeffnung in die Bauchhöhle gelangt oder nicht.

3. Geht mit Evidenz aus meinen Beobachtungen hervor, dass der tödtliche Verlauf bei den reinen Blasenrupturen nicht durch eine Peritonitis, sondern allein durch Intoxication des Blutes in Folge Resorption des zersetzten Harns unter den Erscheinungen von Herzlähmung herbeigeführt wird. Bei der intraperitonealen Zerreissung kann, wie geschildert, die Vergiftung unendlich rapide vor sich gehen, weil sehr leicht durch die Diffusion der Darmgase die chemische Umbildung des Harnstoffs in kohlen- und hydrothionsaures Ammoniak befördert wird, diese Stoffe alsdann rasch durch den Lymphstrom in das Blut übergeführt werden.

Besteht eine extraperitoneale Ruptur, so infiltrirt sich der ergossene Harn mit dem extravasirten Blute in das umliegende Zellgewebe, wird deshalb viel langsamer dem Chemismus anheimfallen, kann nicht rasch aufgesaugt werden und bewerkstelligt erst in späterem Verlaufe unter urämisch-septicämischen Symptomen die tödtliche Vergiftung. Der Ausgang wird also stets nur davon abhängen, welche Menge von Harn aus der Blase getreten [1]), wie lange er in der Bauchhöhle oder im Zellgewebe stagnirte, in welcher Stärke das Gift einzuwirken im Stande ist, welchen Widerstand der Körper diesen schädlichen Einflüssen entgegenstellen kann, ob es ihm möglich wird, die giftigen Substanzen auszuscheiden, oder ob er der Noxe erliegen muss.

4. Dürfte man in therapeutischer Beziehung zur Erkenntniss gelangen, dass bei Blasenrupturen durch Anwendung innerer Mittel behufs Ruhestellung des Darms, Verlangsamung der Harnresorption u. s. w., durch Gaben von Opium, Morphium, durch Application der Kälte auf den Unterleib u. s. w., die bestehende Lebensgefahr nicht beseitigt, nicht einmal eingeschränkt werden kann, dass diese Mittel nur den Zustand erträglicher machen, die Schmerzen zu vermindern im Stande sind, dass aber eine Verlöthung einer Darmschlinge mit der Blase an der Rupturstelle nicht ermöglicht, auch ein auffallender Einfluss auf die Resorptionsfähigkeit des Bauchfelles nicht ausgeübt wird.

---

1) Nach meinen Erfahrungen erfolgt der Harnerguss nur im Moment der Zerreissung; später sucht die Natur durch Contraction der Blase weiterem Austritt bis zu einem gewissen Grade vorzubeugen; ob mit oder ohne Erfolg, hängt alsdann theilweise von dem Handeln des Arztes ab. Der günstige Verlauf in dem Falle von Walter, bei welchen der ergossene Urin entfernt, aber keine Blasennaht angelegt wurde, spricht ganz für meine Ansicht.

Bezüglich der Application des Katheters ist gewiss ersichtlich, dass das öftere Einführen des Instrumentes dem Einlegen eines solchen als Verweilkatheter weit nachzusetzen sei, weil ersten Falles leicht das richtige Moment zur Entleerung der Blase versäumt wird, ferner die häufige Manipulation, welche nicht jeder Hand anzuvertrauen ist, Reizungszustände u. s. w. nach sich ziehen kann. — Hat man sich nach vorsichtiger Benützung eines Katheters behufs Stellung der Diagnose von den localen Verhältnissen überzeugt, so soll nach meinem Dafürhalten sofort ein Nélaton'scher Verweilkatheter eingelegt werden, damit jeder Tropfen Urin, welcher in die Harnblase gelangt, gleich nach aussen abfliessen kann. Bei Application eines solchen Verweilkatheters muss durch entsprechende Vorsichtsmaassregeln: Benützung antiseptischer Salben, Ansatz eines Gummischlauches, welcher in ein mit antiseptischer Flüssigkeit gefülltes Gefäss einmündet behufs Erzielung der Heberwirkung, ferner durch zeitweiliges Ausspülen des Katheters und der Blase, durch richtige Lagerung des Patienten in halbsitzender Stellung mit erhöhtem Stamme u. s. w., dem Auftreten schädlicher Einflüsse, einer Veränderung des Urins in der Blase möglichst vorgebeugt werden.

Durch solche Vorkehrungsmaassregeln sollte man nun glauben, es könne auch ohne operativen Eingriff die Heilung eines Blasenrisses erzielt werden, weil die Blase selbst bei ständigem Abflusse des Urins in Ruhe gestellt bleibt und alsdann die durch Contraction der Muskelfasern einander genäherten Wundränder sich im Laufe der Zeit allmählich vereinigen können. Dem ist aber nach meiner Erfahrung bei intraperitonealer Ruptur nicht so, da trotz der Behinderung eines erneuten Harnergusses die nachträgliche Wirkung des bereits ausgetretenen, in Zersetzung begriffenen Urins nicht nach Wunsch beseitigt wird. Ich kann nämlich nicht der hin und wieder vertretenen Ansicht huldigen, dass in die Unterleibshöhle ergossener Harn daselbst auch ohne schlimme Folgen verweilen könne und resorbirt werde, da derselbe nicht lange eine unschuldige Flüssigkeit bleiben, sondern rasch dem Chemismus anheimfallen wird, was übrigens auch in einem gewissen Grade von der individuellen Beschaffenheit des Urins abhängen dürfte. Eingehende Experimente an fleischfressenden Thieren sollten deshalb noch angestellt werden, um hierüber positiven Aufschluss zu gewinnen.

Besteht gegebenen Falles eine intraperitoneale Ruptur, nimmt man das Auftreten oder die Zunahme localer Reizerscheinungen, sowie ein vermehrtes Ergriffensein des Allgemeinbefindens wahr, was im Verlauf einiger Stunden beobachtet werden kann, so

soll man sich nicht mehr mit einer exspectativen Behandlung begnügen, sondern bevor die Peritonitis ihre Producte setzte und die Intoxication eine wesentliche ist, auf operativem Wege vorgehen, um die Quelle der so grossen Lebensgefahr [1]) möglichst zu beseitigen. Dies kann aber nur geschehen, wenn nach Eröffnung der Unterleibshöhle der ergossene Harn entfernt, die von ihm bespülten Theile gründlich desinficirt werden und man zum Schlusse, wenn es die Verhältnisse gestatten, die Rissstelle durch die Naht vereinigt. Wie ich oben schon auseinandersetzte, wird diese letztere Operation allerdings nicht ohne Schwierigkeiten ausgeführt werden können, weil die Lage der contrahirten Blase wesentliche Hindernisse bietet, die Umstände überhaupt keine günstigen sind. Natürlich muss der gegebene Fall dem Operateur sein Verfahren vorschreiben: ob er mittelst eines Metallkatheters, etwa einer Steinsonde, die Blase hinreichend aufrichten kann, ob er bei Benützung erhärteten Catguts oder carbolisirter Seide mittelst der Knopfnaht, oder, wie ich empfehlen möchte, mittelst der fortlaufenden, sogenannten Ueberwindlingsnaht am besten eine innige Vereinigung der Rissstelle zu erzielen im Stande ist. Von der gründlichen Desinfection des Peritoneums, von der sicheren Lage der Nähte wird es alsdann abhängen, ob die Bauchwunde ohne Einführung von Drains sofort geschlossen werden kann, oder ob das Einlegen von solchen behufs Ableitung der nachträglich sich ansammelnden Flüssigkeiten vorzuziehen sei.

Bei extraperitonealen Zerreissungen der Harnblase halte ich dagegen ein sofortiges operatives Eingreifen für nicht indicirt, sondern ziehe ein exspectatives — natürlich kein passives — Verfahren vor, wobei immer den bestehenden Verhältnissen, den sich kund gebenden Erscheinungen Rechnung zu tragen ist.

Da sich bei einer extraperitonealen Ruptur der Harn nicht in dem Peritonealsacke befindet, sondern in dem Zellgewebe u. s. w. ausserhalb des Bauchfelles, im Bereiche des Beckens, des Unterleibes und je nach der Grösse des Risses und der weiteren Beschädigung der nächsten Umgebung: Adergeflechte, Beckenfascie, Mittelfleischbinde u. s. w., infiltrirt ist, so kann auch durch die Eröffnung der Bauchhöhle nichts erzielt werden, desgleichen nicht durch sofortige Einschnitte an anderen Stellen, da man doch nicht im Stande sein dürfte, den ergossenen Harn auf diesem Wege zu entfernen und die infiltrirten Partien gründlich zu desinficiren. Ferner würde das gleich-

1) In allen Fällen, welche mir bis jetzt zur Kenntniss gelangten, war, mit Ausnahme des von Walter in Pittsburg, der Ausgang in kurzer Zeit ein tödtlicher.

zeitig bestehende Blutextravasat Hindernisse bieten, könnte nur von Neuem Veranlassung zu schwerstillenden Blutungen aus den verletzten Adergeflechten gegeben werden; desgleichen ist zu berücksichtigen, dass bei einem Risse in der vorderen Wand der Blase der Peritonealüberzug, also die zur Verklebung geeignete Serosa fehlt, eine eventuelle, mit grossen Schwierigkeiten verbundene Application der Naht keinen zur Prima reunio geneigten Boden findet.

Ich möchte deshalb den Schwerpunkt auf eine richtige fürsorgliche Behandlung der lädirten Blase mittelst Benützung eines Verweilkatheters, zeitweiliger vorsichtiger Ausspülung der Blase mit antiseptischen Flüssigkeiten legen, damit von der Blase aus ja keine Veranlassung zu einer Verschlimmerung des Zustandes mehr gegeben wird. Sollte, was übrigens nicht leicht zu erwarten, die Einführung eines Instrumentes, die ständige Entleerung des Harns durch einen Verweilkatheter auf gewöhnliche Weise auf Hindernisse stossen, so müsste man sich durch die Urethrotomia externa oder den Medianschnitt die Bahn eröffnen, um sicher zur Blase zu gelangen und den ständigen Abfluss aus ihr zu ermöglichen.

Das Allgemeinbefinden, sowie die vielen Vorgänge im Bereiche der infiltrirten Partien sind dabei natürlich aufmerksamst zu berücksichtigen. Es muss die Widerstandsfähigkeit des Körpers erhalten, ein Umsichgreifen entzündlicher Processe, eine rasche Zersetzung der ergossenen Flüssigkeiten möglichst verhindert werden, wozu die locale Anwendung der Kälte in entsprechendem Grade von Anfang an, innerliche Gaben erfrischender, tonisirender Medicamente, kräftige, flüssige Nahrungs- und Genussmittel, unter Umständen allgemeine lauwarme Bäder das Ihrige beitragen können. Gehen Veränderungen in den Infiltrationsherden vor sich, lassen sich dieselben durch genaue Untersuchung erkennen, kann man in denselben mittelst des Tastsinnes die ergossenen Flüssigkeiten nachweisen, ist es möglich, durch ergiebige Incisionen für freien Abfluss zu sorgen, so zögere man ja nicht, um auf diesem Wege die septischen Stoffe nach aussen zu leiten, der Intoxication Abbruch zu thun.

In ähnlicher rein exspectativer Weise wird man auch bei den sogenannten subperitonealen Rupturen, welche eigentlich nur als unvollkommene Blasenrisse, bei denen nur die Mucosa und die Muskelschicht getrennt ist, der Harn alsdann einen Theil des Bauchfellüberzuges beutelartig abhebt, zu bezeichnen sind, und deren Entstehung in der individuellen Beschaffenheit der Blasenwandungen, namentlich im Bereiche ihrer Musculatur bedingt sein dürfte, verfahren müssen.

II. Ruptur der Leber.

Im XV. Bande dieser Zeitschrift habe ich bereits einen interessanten Fall von Zerreissung der Leber durch Hufschlag mit letalem Ausgang veröffentlicht; jetzt kann ich wiederum einen solchen mittheilen, in welchem zwar die Rissstelle in der Leber gut vernarbte, 6½ Monate später aber doch der Tod in Folge von Empyem und Peritonealtuberculose eintrat. Bevor ich aber zur ausführlichen Schilderung desselben übergehe, möchte ich noch kurz anführen, dass in der Garnison Freiburg in jüngster Zeit ein Fall von Erschütterung und Quetschung der Leber, durch Sturz vom Querbaum auf den Leib bewirkt, mit günstigem Verlaufe beobachtet wurde.

Patient hatte beim Auffallen auf den Boden für kurze Zeit das Bewusstsein verloren, klagte alsdann über heftige Schmerzen im rechten Hypochondrium, welche nach oben über die Mamilla, nach unten bis in die rechte Leistengegend und nach der Mitte zu bis etwas über die Linea alba ausstrahlten. Durch Druck und Bewegungen (selbst bei der Athmung) steigerten sich dieselben erheblich. Die Rippen erschienen unverletzt; im Abdomen keinerlei Abnormität nachweisbar, nur die Lebergegend und deren Umgebung bei Druck stets schmerzhaft. Urin wurde spontan entleert. Temperatur 37,4, Puls 76, voll und kräftig. Eisblase und Morphium. Da Patient wegen Fortbestehen der Schmerzen nicht schlafen konnte, wurde Morphium auch subcutan applicirt. Mehrere Tage dauerten diese Erscheinungen noch an, so dass wiederholt zu beruhigenden Mitteln gegriffen werden musste; erst nach 2 Wochen schwand die Empfindlichkeit und konnte Patient das Bett verlassen. Die Heilung erfolgte ohne nachtheilige Folgen.

In gleich günstiger Weise verlief in der Garnison Constanz ein Fall von Contusion der rechten Niere mit Blutung und nachfolgender Nephritis. Patient ward bei einer Felddübung umgeritten, wobei er einen Anprall, Stoss in der rechten Lendengegend, verspürte. Zuerst Bewusstlosigkeit, dann Schwindelanfall und Erbrechen. Im Lazareth klagte Patient, der verfallen aussah, über heftige Schmerzen in der rechten Nierengegend, welche gegen die Blase hin ausstrahlten. Mit dem Urin ging Blut ab. Puls 78, kaum fühlbar. Die Diagnose wurde sofort richtig gestellt; man applicirte eine Eisblase, verabreichte subcutan Morphium und gab innerlich kleine Dosen Wein. Am folgenden Tage hatte sich Patient vom Shock etwas erholt; der Urin zeigte noch bis zum Abend einen abnehmenden Blutgehalt. Noch längere Zeit enthielt der Harn geschrumpfte rothe und spär-

liche farblose Blutkörperchen, feinkörnigen röthlichen Detritus, blasse getrübte Cylinder und aus büschelförmigen Nadeln bestehende röthliche Harnsäurekrystalle. Die Wiederherstellung war eine perfecte.

Leberriss durch Hufschlag bewirkt.

Kanonier J. Köhler vom 1. bad. Feldartilleriereg. Nr. 14, reitende Batterie, erhielt den 29. Juli 1882 Morgens von einer Remonte mit beiden Hinterbeinen Hufschläge gegen den Unterleib, in die rechte Ober- und linke Unterbauchgegend, so dass er bewusstlos niederfiel. Der Puls bald darauf kaum fühlbar. Als Patient zum Bewusstsein kam, hatte er die heftigsten Schmerzen, die sich nach dem Genusse von 20 Tropfen Opiumtinctur nur unmerklich verringerten. Beim Transporte in das Lazareth per Krankenwagen trat Singultus, aber kein Erbrechen auf. Der Puls war inzwischen wieder kräftig geworden und schlug 60 mal in der Minute. Die linke Unterbauchgegend, wohin der eine Hufschlag erfolgt war, äusserst empfindlich. Respiration oberflächlich, von costalem Typus; ihre Frequenz betrug 32; Extremitäten kühl. Patient erhielt eine Morphiuminjection, Opiumpulver und etwas Portwein. Er verlangte mehrere Male nach dem Uringlas, war aber nicht im Stande, zu pissen. Der Harn wurde deshalb mittelst des Katheters abgelassen; derselbe war frei von blutiger Beimischung. Auf den Unterleib wurden zwei Eisblasen gelegt.

Schlaf in der ersten Nacht unruhig; die Schmerzen noch vorhanden. Puls 84, Temperatur 37,2, Extremitäten wärmer. Portwein, Milch, Opium. Daraufhin etwas Nachlass der Schmerzen und spontane Harnentleerung. Respiration wurde abdominal und ruhig. Nach 6 Tagen gehen Blähungen ab und nach 8 Tagen erfolgten reichliche geformte Stuhlentleerungen; damit schwindet nun die Befürchtung, dass der Darm eine wesentliche Beschädigung, einen Riss erlitten habe.

Nachdem einige Tage ruhig verlaufen waren, machte sich Empfindlichkeit in der Lebergegend, welche durch den zweiten Hufschlag getroffen war, immer mehr bemerkbar. Patient bekam plötzlich eine hochgradige Athemnoth, welche nach Morphiuminjection wieder vorüberging. Die Schmerzen in der rechten Seite steigerten sich jedoch immer mehr bei der Athmung, welche costal war, und am 22. August manifestirte sich unter hochgradiger Temperaturerhöhung ein bis an den unteren Schulterrand reichender Erguss in die rechte Pleurahöhle. Da in den nächsten Tagen die Dyspnoe zunahm, der Collaps drohend wurde und die eiterige Beschaffenheit des Exsudates durch Probepunction festgestellt war, wurde am 28. die Thoracotomie im 7. Intercostalraume in der Mitte zwischen Wirbelsäule und Linea axillaris ausgeführt. Anfangs floss nur Serum aus, nachdem aber der Drain in die Pleurahöhle gelangt war, wurde auch eine Masse Eiter herausbefördert. Ausspülung mit 1procentiger Salicyllösung, Drainage, Verband mit Jodoformgaze, später statt des Drainrohres ein Nélaton'scher Katheter eingelegt, an den ein Gummischlauch angefügt und letzterer behufs Erzielung der Heberwirkung in ein mit 5procentiger Carbollösung gefülltes Gefäss geleitet wird.

Nach der Operation begann Patient heftig zu schwitzen, zu röcheln und frequent zu athmen. Temperatur 39,7, Puls sehr frequent. Einige

Spritzen von Aether camphorat. und Hochlegung des Oberkörpers, wie Darreichung von Portwein beschwichtigten bald den Anfall. Im weiteren Verlaufe dauerten geringe Eiterabsonderung, hohe abendliche Temperaturen, gegen welche starke Chinindosen nichts fruchteten, fort. Erst am 12. September war die Pleurawunde dem Schlusse nahe und um die Operationsstelle herum Vesiculärathmen nachweisbar. Die äussere Wunde blieb noch einige Zeit mit Granulationen gefüllt, bis die Vernarbung erfolgte. — Während dieser Zeit stellten sich heftige Schmerzen in der rechten Wade ein und schwoll in Folge von Thrombose der Femoralvene das ganze Bein an. Nach Einwickelung desselben mittelst Flanellbinden minderten sich die Schmerzen. Eine Parese des Rückenastes des Nerv. ulnaris dexter, wodurch die Extensoren des 4. und 5. Fingers der rechten Hand in ihrer Function gestört wurden, machte sich gleichfalls bemerkbar.

In den ersten Tagen des Monates October ergab die Untersuchung folgenden Status: Abmagerung und kachektisches Aussehen, subjectives Wohlbefinden, Puls beschleunigt (100), dikrotisch; Temperatur Morgens normal, Abends bis über 39° steigend. Respiration 20—22. Die Percussion weist auf der rechten Thoraxhälfte ziemlich hellen Schall auf; vorn ist keine Leberdämpfung nachweisbar, es geht der Lungenschall direct durch Ausdehnung der Gedärme in den tympanischen Bauchschall über; hinten und in der hinteren Partie der Seitengegend ist über den untersten Rippen Leberdämpfung vorhanden. Die linke Thoraxhälfte zeigt keine abnormen physikalischen Befunde; der Unterleib ist wenig aufgetrieben, auf Druck kaum empfindlich, weich. Stuhl retardirt, auf Klysmen erfolgt reichliche Ausleerung. Die vor einiger Zeit aufgetretenen Symptome von Thrombosirung der rechten Oberschenkelvene sind im Rückgange, während die Parese des Rückenastes des Nerv. ulnaris unverändert fortbesteht.

Im Laufe des Octobers und der ersten Hälfte des Novembers bleiben die Krankheitserscheinungen ziemlich gleich. Eine in jeder Beziehung roborirende Behandlung hat weder auf die localen Krankheitsprocesse, noch auf das Allgemeinbefinden besonderen Einfluss. Am 14. November Schmerzen in der Herzgegend und Beklemmung, welche sich im Laufe des Tages zu hochgradiger Dyspnoe steigerte (bis zu 50 Respirationen); Temperatursteigerung bis 40°, Puls dikrotisch, unregelmässig, kaum zu fühlen. Kein Hustenreiz. Herzstoss weder sichtbar, noch fühlbar, Herzdämpfung vergrössert, die Percussion der Herzgegend äusserst schmerzhaft. Herztöne bei der jagenden Herzthätigkeit nicht zu unterscheiden. In der linken Axillarlinie scheint der Percussionston auch etwas matter, Athmungsgeräusch daselbst kaum zu hören. Von einer Untersuchung der Hinterseite des Thorax musste wegen der bei Lagewechsel eintretenden Collapserscheinungen abgesehen werden. Diese Dyspnoe dauert, etwas weniger stürmisch, noch die nächstfolgenden Tage fort, dabei wird es aber möglich, ein linksseitiges, bis zur Spina scapulae reichendes pleuritisches Exsudat nachzuweisen. — Gegen Ende des Monates wird der Allgemeinzustand etwas besser, die Dyspnoe hat nachgelassen, Puls und Temperatur haben abgenommen. Der Stand des Exsudates blieb unverändert, Herztöne deutlicher zu hören.

In den ersten Tagen des Decembers stellte sich, nachdem in der linken unteren Extremität im Verlaufe der Vena femoralis Schmerzen und Thrombenbildung mit Anschwellung der Wade eingetreten waren, quälender, anfäng-

lich trockener, später mit schaumig-eitrigem Secrete gepaarter Husten ein. Der objective Befund blieb ziemlich unverändert, nur zeigt das linke Bein keine Residuen der Thrombose, erscheint schlaff wie das rechte, keinen harten Venenstrang nachweisend; die Parese der Extensoren war auch zurückgegangen. Die Therapie war stets roborirend, stimulirend, resorptionsbefördernd. — Im weiteren Verlaufe nahmen dessenungeachtet die Kräfte immer mehr und mehr ab; die Abmagerung wurde eine ganz excessive, skeletartige, trotz reichlich genossener Nahrung; Auftreten und Umsichgreifen von Druckgangrän an Rücken und Gesäss, beinahe an allen vorstehenden Theilen, auf welchen der Körper ruht. Am 12. Februar 1883 plötzlich Collaps, Exitus.

Obduction 13. Februar 1883, Vormittags 9½ Uhr.

A) Aeussere Besichtigung: Die 171 Cm. grosse Leiche ist von nicht kräftigem Körperbau; höchstgradige Abmagerung. Fettpolster und Musculatur fast gänzlich geschwunden. Auf der linken Schulter in der Mitte der Spina scapulae ein krustenförmiges Geschwür; im Grunde desselben liegt der Knochen frei und angefressen. Ebeneinsolches auf der rechten Schulter und am Gesäss. Rechterseits in dem 7. Intercostalraume eine längliche strahlige Narbe der Incisionswunde.

B) Innere Besichtigung: Bei Eröffnung der Bauchhöhle zeigt sich das Netz mit dem vorderen Bauchrande durch Anlöthungen und leicht trennbare Verwachsungen verbunden. Der gleiche Befund findet sich links unten, wo der Hufschlag eingewirkt hatte, an den Darmschlingen unter sich und mit dem Netz, welches blass, getrübt, mit theilweise nicht abstreifbaren Auflagerungen bedeckt ist. Die Darmschlingen, bräunlichroth gefärbt, bleiben in ihrer Lage. In der Bauchhöhle 4—5 Löffel dünner, kleberiger, gelbröthlicher Flüssigkeit; sonst kein fremder Inhalt. Das Zwerchfell steht rechts zwischen 4. und 5. Rippe, links um einen Zwischenrippenraum tiefer. Die Leber erscheint vergrössert, namentlich der linke Lappen, welcher nach links die Mittellinie überragt. Auf der Mitte der Convexität genannten Lappens eine strahlige Narbe mit Auflagerung im Umfange von beinahe 3 Cm. Breite und über 3 Cm. Länge, weisslich und theilweise mit dem Bauchfelle verwachsen, etwa 2 Mm. dick.

a) Brusthöhle.

In der linken Pleurahöhle, deren Wandungen mit dicken Schwarten und flockigen Auflagerungen austapezirt sind, etwa 2 Liter rahmdicken Eiters, die linke Lunge zum Umfange einer Kinderfaust geschwunden, ihr Gewebe verödet. Die rechte Lunge nur in ihrer hinteren Seite und ihrer Basis mit der Pleura leicht verwachsen, das Gewebe durchgehends weich und lufthaltig. Im Herzbeutel, dessen Oberfläche mit hautartigen Auflagerungen bedeckt ist, etwa 60 Grm. seröse Flüssigkeit. Das Herz selbst, nicht mit dem Pericard verwachsen, zeigt keine krankhaften Veränderungen.

Um die Verhältnisse der Leber zum Zwerchfell und das letztere zur rechten Pleura und Lunge genau eruiren zu können, wird das Diaphragma nach Ablösung der Weichtheile und Durchtrennung der Rippen an seinen Ansatzstellen losgelöst und hierauf die Leber wie die Lunge mit der betreffenden Zwerchfellpartie herausgenommen. Auf der oberen Zwerchfellsfläche sieht man eine etwa ½ Cm. dicke sulzige Masse aufgelagert, wo-

durch die Basis der rechten Lunge ziemlich lose mit dem Diaphragma verwachsen erscheint. Auch die untere Fläche ist mit der Leber leicht trennbar verbunden. Die Glisson'sche Kapsel ist mit zahlreichen bis erbsengrossen käsigen Auflagerungen wie besät. Die Leber grauroth, 35 Cm. breit, 28 Cm. hoch und 8 Cm. tief, deren Convexität, abgesehen des beschriebenen Narbengewebes, glatt und glänzend; der vordere Rand ist etwas weniger scharf wie gewöhnlich. Das auf der Oberfläche des linken und Spigel'schen Lappens aufsitzende Narbengewebe dringt an einzelnen Stellen bis zu 4 Mm. in das Lebergewebe ein. Dieses hart und körnig, zeigt auf dem Durchschnitte zahlreiche, weitverbreitete Blutherde in Folge von Zerreissung kleinerer Gefässe bei der erlittenen Contusion, namentlich in der Umgebung der ausführenden Gefässe der einzelnen Drüsenlobuli. Unter dem Mikroskop zeigen sich die Leberzellen in ihrem Volumen um $^1/_8$ — $^1/_2$ des Gewöhnlichen verkleinert; dieselben sind theilweise mit grossen Fetttropfen, theils mit körnigem gelblichen Pigment gefüllt; nur wenige sind frei von Einlagerungen. Die Räume des interstitiellen Gewebes erweitert, in denselben an einzelnen Stellen embryonales Bindegewebe.

Auf der Oberfläche der Milz gegen das Zwerchfell hin eine 2 Mm. dicke organisirte Auflagerung, mikroskopisch ausschliesslich aus Rundzellen bestehend, welche theilweise im Zerfall begriffen sind. Die Milzpulpa blutroth, von derber, fester Consistenz. Das Zwerchfell an der Stelle der erwähnten Auflagerung papierdünn; das Gewebe besteht nur noch aus wenigen Muskelfasern und sind in den interstitiellen Räumen zahlreiche Rundzellen angehäuft. — Nieren ohne Veränderungen, desgleichen Magen und Bauchspeicheldrüse. Die Gekrösdrüsen sind theilweise geschwellt, von gelblich weisser, weicher Substanz, zum Theil verkäst, namentlich die in der Nähe des Darms gelegenen. Die Därme, deren Verlöthung untereinander schon erwähnt wurde, zeigen auf ihrem serösen Ueberzuge stecknadelkopf- bis linsengrosse Tuberkel, harte, gelbliche Knötchen; ähnliche feste und derbe Auf- wie Einlagerungen auch im Bereiche des Mesenteriums und des Peritonealsackes; der letztere besät mit Knötchen bis zur Grösse eines 20-Pfennigstückes. Diese Einlagerungen erwiesen sich unter dem Mikroskop aus einem in Zerfall begriffenen Conglomerat von Rundzellen. Mikrokokken und Bacterien waren nicht nachweisbar. — Die Därme werden von dem Gekröse getrennt und aufgeschnitten; dabei zeigen sich eine Schlinge des absteigenden Dickdarms und zwei vom Dünndarm sternförmig durch frische Adhäsionen fest verwachsen. Die Continuität des Darms ist übrigens nicht aufgehoben, das Lumen des Rohres nicht merklich verengt. Eine tiefere Läsion der getroffenen Darmstücke hatte also nicht bestanden.

Epikrise. Der heftige Insult, sowie die sofort sich einstellenden Collapserscheinungen, die nachher sich kundgebende hohe Schmerzhaftigkeit in der linken Unterbauchgegend, die leichte Auftreibung daselbst, das Erbrechen, die Unmöglichkeit den Harn zu lassen, liessen in der ersten Zeit die Anwesenheit einer Darmruptur befürchten, weshalb auch in fürsorglicher Weise von Seiten des Arztes verfahren wurde. Nach 48 Stunden hatte sich aber das Krankheitsbild derart geändert, dass man keine septische Peritonitis mehr er-

warten durfte, denn die localen beunruhigenden Symptome traten allmählich zurück und die Functionen der Blase, wie des Darms stellten sich wieder vollkommen ein.

Man hegte deshalb schon die Hoffnung, dass auch die Leber nicht lädirt sei, bald nachher machte sich aber in der Gegend derselben heftiger Schmerz bemerkbar, welcher sich immer mehr steigerte, wie sich auch die Symptome eines pleuritischen Ergusses nicht mehr verkennen liessen. Als sich der intensive Schmerz von der Leber aus auf den rechten Brustfellraum übertrug, die Athmung sehr frequent und coupirt, das Fieber ein hochgradiges wurde, so gab ich nach erfolgter Untersuchung mein Urtheil dahin ab, dass eine Verletzung der Leber bestehe, dass vielleicht nicht allein am Umfange des Organs ein Riss-, sondern auch eine Ruptur in der Tiefe des Parenchyms vorhanden sei, dass es daselbst möglicherweise zu Abscedirung gekommen sei, dass durch die Entzündung in der Umgebung eine Anlegung an das Zwerchfell und von hier aus eine Fortpflanzung des Processes durch das Diaphragma hindurch auf die Pleura erfolgt sei; dass vielleicht sogar, wie ich es schon früher beobachtete, der Leberabscess in die Pleura perforirt und sich theilweise in den Brustfellraum ergossen habe. Alle Symptome liessen wenigstens mit Bestimmtheit annehmen, dass der Erguss in die Brusthöhle bereits purulenter Natur sei, weshalb ich auch den ordinirenden Arzt beauftragte, die Eröffnung der Brust mittelst Schnittes baldigst vorzunehmen. Das Bestehen eines Eiterherdes in der Leber und eine Perforation desselben in den Pleurasack bestätigte sich allerdings nicht, denn einerseits sprach nach Entleerung des Empyems die verhältnissmässig rasche Rückbildung und Ausheilung dagegen, weil bei einem Abscess in der Leber, als Quelle des eitrigen Exsudats in die Brusthöhle, der Verlauf ein viel protrahirterer hätte sein müssen, andererseits lieferte die Obduction einen ganz sicheren Aufschluss hierüber.

Um mich bezüglich eines möglichen Zusammenhanges der Eiterung zwischen Leberparenchym und Pleura möglichst genau zu überzeugen, nahm ich in geeigneter Weise die Organe in toto aus der Leiche; hierbei ergab sich nun, dass die Entzündung des Lebertiberzugs sich nur per continuitatem durch die Saftkanälchen durch das Zwerchfell hindurch auf das Brustfell fortgesetzt habe. Die Leber hatte allerdings einen Riss von einigen Centimetern Länge erlitten, derselbe hatte aber an der Oberfläche seinen Sitz, war durch Anlöthung an das Parietalblatt des Peritoneums perfect geheilt und übte gar keinen schädlichen Einfluss weiter aus. Ein solcher wurde aber

durch die vielfachen Gefässzerreissungen zwischen den Drüsenläppchen, welche die äussere Gewalt, der Hufschlag, verursacht hatte, herbeigeführt. Da die ausführenden Blutgefässe, welche an der Peripherie der Lobuli dahinziehen und sich vielfach verzweigen, durch den Stoss in grösserer Ausdehnung in ihrem Zusammenhange gestört wurden, so kam es zu Blutextravasaten, welche einerseits durch Druck und Circulationsbehinderung zu Schwund und beginnender Verfettung mit Pigmentbildung in den Leberzellen Veranlassung gaben, andererseits durch einen schleichenden Reizungszustand in dem Organ eine chronische circumscripte Hepatitis und Perihepatitis verursachten. Dieser entzündliche Process setzte sich allmählich auf die Pleura fort und lieferte daselbst das geschilderte Product.

Nachdem die operative Eröffnung der Brusthöhle relativ gut abgelaufen, die Wunde geheilt war, Patient reichliche Nahrung zu sich nehmen konnte, so durfte man schon hoffen, dass kein weiterer Process in der Leber auftreten würde, dass sich Patient, der allerdings sehr reducirt, auch schwach constituirt war, einigermaassen erholen werde, dass die Prognose zwar eine sehr zweifelhafte, aber keine absolut letale sei. Hierin täuschte man sich, denn trotz der besten Pflege und geeignetsten Behandlung wollte der Zustand keine Fortschritte zum Besseren machen; die Anämie blieb eine hochgradige, die Assimilation eine unzureichende; Thrombosirung stellte sich in Folge von Herzschwäche ein, auch Störungen in der Nervenleitung, deren Ursache nie eruirt werden konnte. Kurz, man überzeugte sich, dass die Blutleitung, die Ernährung eine äusserst mangelhafte bleibe, dass die Constitution eine hinfällige sei, welche den Auftritt deletärer Processe unterstütze, dass Veränderungen in den Mesenterialdrüsen u. s. w. bestehen müssten. — So kam es nun auch, dass ohne besondere Veranlassung entzündliche Vorgänge in dem Herzbeutel und an dem linken Brustfell auftraten, und zwar in lebensgefährlichster Weise, dass sich später nochmals eine Thrombose einstellte. Die excessive Abmagerung, die enorme Schwäche des Patienten, die Hinfälligkeit, der Auftritt von Decubitus an verschiedenen Stellen, sie liessen leider keinen weiteren operativen Eingriff mehr zu, denn von der Eröffnung der linken Brusthöhle war unter solchen Umständen gewiss kein günstiger Erfolg mehr zu erwarten, im Gegentheil musste man befürchten, dass der Patient während der Operation durch Herzschwäche sein Leben aushauche.

Der Sectionsbefund lieferte auch hierfür den sicheren Beweis, denn es fanden sich nicht allein die Mesenterialdrüsen infiltrirt und verkäst vor, weshalb trotz der nahrhaftesten Brühen, Speisen und

stärkenden Getränke keine Assimilation mehr möglich war, sondern man nahm auch eine Auf- und Einlagerung von Tuberkelknötchen über den ganzen Peritonealsack verbreitet wahr. Diese Bauchfelltuberculose war, wenn auch keine Mikroorganismen in den Knötchen nachgewiesen wurden, ein Zeichen der alterirten Blutbeschaffenheit, eine Folge der geschwächten Constitution, welche keine höher organisirbaren Exsudate, sondern nur solche zu Eiterbildung und Verkäsung geneigten liefern konnte.

Verlief der Fall auch tödtlich, so bot er dennoch hohes Interesse, da gerade durch die Obduction die Heilung des Risses in der Leber, die Veränderungen im Gewebe derselben (Blutextravasate, Atrophie der Leberzellen, Verfettung derselben, Pigmentbildung u. s. w.), ferner auch die localen Folgen des Insultes im Bereiche der Gedärme und des Netzes, wie Verlöthungen derselben unter sich und mit dem Bauchfelle, Verwachsung von Darmschlingen in der Tiefe sicher gestellt wurden.

III. Darmzerreissungen.

In den letzten zwei Jahren kamen leider wieder mehrere Beschädigungen des Unterleibes, vorzugsweise durch Hufschlag, aber auch durch Sturz mit dem Pferde und Auffallen des letzteren auf den Reiter, ferner durch Ueberfahren mit dem Geschütze verursacht, in unserem Armeecorps vor.

In 7 Fällen, in welchen sich sofort nach der Verletzung durch Hufschlag die Erscheinungen eines beträchtlichen Shocks bemerkbar machten, war der Verlauf bei zweckmässiger Behandlung, wie diese im Corps eingeführt ist, ein sehr günstiger, d. h. die beunruhigenden, selbst bedenklichen Symptome gingen nach und nach zurück, solche von septischer Peritonitis traten nicht auf, und es liess sich mit Sicherheit annehmen, dass nur eine heftige Erschütterung oder eine mässige Quetschung, aber keine Zerreissung des Darms erfolgt sei.

Bei drei anderen Verletzten stellte sich dagegen letaler Ausgang ein, weil bei ihnen beträchtliche Rupturen des Darms mit oder ohne weitere Nebenverletzungen bestanden, sich deshalb jegliche ärztliche Hülfe als nutzlos erwies. Da die Zusammenhangsstörungen mit ihren Folgen sich als ganz ungewöhnliche, höchst seltene herausstellten, eine Mittheilung solch belehrender Fälle mir als zweckentsprechend erscheint, so lasse ich die Krankengeschichten mit Beifügung einer einschlägigen Epikrise nachfolgen.

1. Darmruptur mit gleichzeitiger Verletzung der Weichtheile des Beckens und Fractur des rechten Femur und der Tibia, durch Ueberfahren. Baldiger Tod.

Kanonier Kippenhan wurde am 24. Juli 1882 früh gegen 7½ Uhr, als beim Auffahren der Batterie im Galopp in die Feuerposition der Stangenreiter mit seinem Pferde stürzte, von der Protze, auf welcher er den Handpferdedecksitz einnahm, nach vorn übergeschleudert, so dass er zwischen die Pferde fiel und vom Geschütz überfahren, wobei die Räder sowohl über das rechte Bein, wie über die linke Hüfte und den Unterleib gingen. Bei der eine halbe Stunde nach stattgehabter Verletzung erfolgten Aufnahme in das Barackenlazareth ergab sich Folgendes:

Gesicht des Patienten fahl, bleich, vom Schmerz verzogen. Patient ist bei Bewusstsein und beantwortet an ihn gestellte Fragen, klagt besonders über Schmerzen im Unterleibe und rechten Bein. Er hält bei activer Rückenlage das rechte Bein im Hüftgelenke etwas gebeugt; das Bein ist dabei nach aussen gefallen und liegt auf seiner äusseren Fläche unbeweglich auf. Im Knie ist das Bein etwas gebeugt und erscheint im Ganzen etwas verkürzt. An der Aussenseite des Oberschenkels springt circa handbreit unter der Spina anterior superior eine winkelige Beugung hervor, so dass der Umfang des Oberschenkels hier vergrössert erscheint. Am rechten Unterschenkel findet sich an der Grenze des unteren und mittleren Drittels eine ziemlich stark klaffende, schräg über die Tibia verlaufende Wunde mit gerissenen und gequetschten Rändern von etwa 5 Cm. Länge, welche stark blutet. Die Weichtheile in der Umgebung sind geschwollen und blutig unterlaufen. Nach innen von der Wunde markirt sich an Stelle der Schienbeinkante ein scharfer Knochenvorsprung, über dem die Haut stark gespannt erscheint. Der Umfang des Unterschenkels ist an dieser Stelle beträchtlich vergrössert. Am Oberschenkel sowohl, wie am Unterschenkel fühlt man an den bezeichneten Stellen sehr deutliche Crepitation, und empfindet Patient den heftigsten Schmerz an denselben. Das linke Bein wird ausgestreckt gehalten und kann ohne beträchtlichen Schmerz bewegt werden. An der Aussenseite des linken Oberschenkels, auf seiner vorderen Fläche, sowie in der Umgebung der linken Hüfte ist die Haut geschunden, geschwollen und blutig unterlaufen. Die blutige Infiltration grenzt sich nach aussen durch eine dunkel gefärbte Linie mit erodirter Haut ab, die vom Hüftbeinkamm abwärts in leichtem Bogen in der Richtung des M. tensor fasciae latae bis zur Mitte des Oberschenkels verläuft.

Die weitaus heftigsten Schmerzen empfindet Patient im Unterleibe, woselbst schon die leiseste Berührung empfindlich ist, besonders in der Unterbauchgegend beiderseits neben der Blasengegend, wo sich beiderseits eine rundliche Anschwellung bemerklich macht, über welcher die Haut bläulich aussieht. Urin wird spontan entleert und zeigt sich von normaler Beschaffenheit. Während der Untersuchung und während (nach Reinigung der Wunde am rechten Unterschenkel, Auswaschen mit Carbollösung, Jodoformgazeverband) ein Nothschienenverband angelegt wurde, erfolgte wiederholt Erbrechen reichlicher, dünnflüssiger, sauer riechender, gallig gefärbter Massen. Der Puls — 96 — ist sehr klein und schwach, sowie etwas unregelmässig.

Ordination: Eisblasen auf Unterleib und Oberschenkel; Tinct. opii simpl. sofort 15 Tropfen und dann stündlich 12 Tropfen. Starker Wein.

Im Laufe des Vormittags erfolgt noch mehrmals Erbrechen, Patient collabirt dabei sichtlich immer mehr, der Puls wird fadenförmig, nicht mehr genau zu zählen und um 1/2 2 Uhr Mittags erfolgt der Tod.

Bei der Section des Unterleibes fand sich in der linksseitigen Bauchwandmusculatur ein ganz bedeutendes Blutextravasat, welches sämmtliche Muskeln durchdringt und sich nach unten über die Hälfte bis zur Mitte des Oberschenkels fortsetzt; am Oberschenkel befindet sich die Extravasation auf der Fascie des M. tensor fasciae latae. In der Unterleibshöhle findet sich an den abhängigsten Stellen eine ziemlich reichliche Ansammlung theils flüssiger, theils breiiger Kothmassen, und zeigt sich bei der Durchmusterung des Darms ein etwa fünfzigpfennigstückgrosses unregelmässiges Loch in dem Colon descendens dicht oberhalb der Flexura sigmoidea an dessen nach aussen gewandter Fläche, woselbst der Darm des Peritoneums entbehrt. Da das Bauchfell in der Umgebung des Risses in grösserer Ausdehnung in seinem Zusammenhange gestört war, so konnten die ausgetretenen Kothmassen in das Innere des Peritonealsackes gelangen.

Am rechten Oberschenkel findet sich ein einfacher Schrägbruch, etwa 2 1/2 Cm. unterhalb des Trochanter major, und ist das untere Fragment stark nach oben dislocirt; das Schienbein im unteren Dritttheile mehrfach fracturirt, und findet sich ausser zwei kleinen, lose anhaftenden Splittern ein 5 Cm. langes, unregelmässig geformtes Fragment, das nur in den Weichtheilen festhaftet.

Epikrise. Im vorliegenden Falle trat der letale Ausgang sehr rasch ein, weil neben den zuerst bestehenden Erscheinungen des Shocks auch jene eines beträchtlichen Blutverlustes sich bemerkbar machten, und durch die gewaltsame Eröffnung des Dickdarms der Austritt reichlicher Kothmassen in die Unterleibshöhle bewirkt wurde. Dieser Erguss rief sofort die heftigsten Schmerzen, wie eine Reizung der betroffenen Partien hervor und erschöpfte hierdurch vollends die Kräfte des anämischen, äusserst geschwächten Patienten. Die Zerreissung des Darms erfolgte hier durch directe Einwirkung der äusseren Gewalt, durch eine Quetschung, welche zuerst die Bauchdecken u. s. w. in ihrem Zusammenhange theilweise beeinträchtigte, dann aber ein unregelmässig geformtes Loch an der extraperitonealen Fläche des Colon descendens bewirkte und durch gleichzeitige Zerreissung des Bauchfells die Unterleibshöhle eröffnete. Vom ersten Momente an musste der Fall als ein absolut verlorener betrachtet werden.

2. *Totale quere Durchreissung des Dünndarms mit Umstülpung der Schleimhaut und Erguss in die Unterleibshöhle, durch Hufschlag herbeigeführt. Tod am zweiten Tage der Verletzung.*

Dragoner Haug, 3. bad. Dragonerreg. Nr. 22, wurde am 29. August 1882 Nachmittags von einem Pferde gegen den Unterleib geschlagen. Trotz

heftigen Schmerzen und häufigem Erbrechen hielt er die Verletzung für nicht bedeutend; machte aus eigenem Antriebe im Stalle kalte Umschläge. Als aber die Schmerzen immer lebhafter wurden, Collapserscheinungen eintraten, wurde am anderen Morgen der Arzt benachrichtigt und die sofortige Ueberführung des p. Haug in das Lazareth veranlasst. Bei der Aufnahme daselbst bestanden bereits hochgradiger Schwächezustand, starke meteoristische Auftreibung des Leibes, intensive Empfindlichkeit; Puls fadenförmig, fast unzählbar, Athmung äusserst frequent, 56 in der Minute, oberflächlich, kurz alle Symptome einer weit gediehenen septischen Peritonitis.

Bei der Hoffnungslosigkeit des Zustandes — es wurde nämlich sofort die Diagnose auf allgemeine Bauchfellentzündung in Folge beträchtlicher Darmzerreissung gestellt — handelte es sich zunächst darum, durch Opiate die Schmerzen des Patienten zu lindern, beziehungsweise den Darm ruhig zu stellen; nebenher wurde durch Aetherinjection dem Verfall der Kräfte entgegengewirkt. Nachts $^1/_2$12 Uhr erfolgte bereits der Exitus.

Da die Leiche von den Anverwandten in die Heimat übergeführt wurde, war nur die Eröffnung der Bauchhöhle, um den Sitz der Verletzung zu constatiren, gestattet. Die Darmschlingen waren zum grössten Theile mit einander verklebt; auf und zwischen denselben fanden sich zahlreiche, eitrig fibrinöse Auflagerungen. In die Unterleibshöhle war eine grosse Menge dünnflüssiger, erbsengelber Kothmassen ergossen, und bei der genauen Durchforschung des Darmtractus fand sich 160 Cm. vom Pylorus und 113 Cm. vom Coecum entfernt eine in der Tiefe gelegene Schlinge des Dünndarms in querer Richtung vollständig durchrissen, so dass die beiden Darmenden nur durch eine schmale Brücke der Serosa noch zusammenhingen; auf beiden Seiten war die Schleimhaut beträchtlich umgestülpt und hierdurch das Lumen der Darmenden verkleinert.

Epikrise. Der Unglücksfall trug sich leider zu einer Zeit zu, in welcher das Regiment zu den Herbstübungen bereits abgerückt war und die Garnison verlassen hatte; es wurde deshalb aus Unerfahrenheit des Verletzten, wie des diensthuenden Unterofficiers der Arzt nicht sogleich in Kenntniss gesetzt, um das Nöthige anzuordnen. Erst am anderen Morgen, als Patient als verloren zu erachten war, konnte ärztliche Hülfe geleistet werden, natürlich ohne Erfolg, weil die septische Peritonitis schon eine derartige Herzschwäche bewirkt hatte, dass jeden Augenblick der tödtliche Ausgang zu erwarten war. — Sehr interessant war die Beschaffenheit des Risses in der Richtung der Kreisfasern des Darms, also quer durch das Rohr, so dass die Schleimhaut bei theilweiser Zurückziehung der Serosa sich beträchtlich umklappte und den Durchmesser derart verminderte, dass etwa nur ein Gegenstand von der Dicke eines kleinen Fingers in das Lumen des Rohres eingeführt werden konnte. Ein völliger Verschluss des Darms war hierdurch nicht zu Stande gekommen, denn wenn auch bei der Ruptur momentan die Hauptmenge des Kothes nach aussen sich ergoss, so erfolgte

dennoch auch später bei der grossen Ansammlung flüssiger Fäcalien weiterer Nachschub, weil die Brücke der Serosa die Enden einigermaassen zusammenhielt, und das Mesenterium intact geblieben war.

Ein operativer Eingriff, wenn auch früh unternommen, wäre auf die grössten Hindernisse gestossen, weil die zerrissene Schlinge tief verborgen lag, die Kothmasse nach allen Richtungen hin ergossen, eine völlige Desinfection der Unterleibshöhle hierdurch unmöglich war.

3. Vollständige circuläre Ruptur des Dünndarms mit Einreissung des Mesenteriums durch Sturz vom Pferde. Erguss von Koth in die Unterleibshöhle, Umstülpung der Mucosa des Darms, septische Peritonitis; Tod am sechsten Tage nach der Verletzung.

Hülfstrompeter Schönherr vom kurmärkschen Dragonerreg. Nr. 14 wurde am 4. August 1883 Mittags 12 Uhr auf einem Wagen dem Garnisonlazareth Mülhausen i. E. vom Habsheimer Exercirplatze, der 3—4 Kilometer von Mülhausen entfernt ist, zugeführt. Nach eigener Aussage und der seiner Begleitung hatte er vor einer Stunde, nachdem er eben Urin gelassen hatte, sein Pferd besteigen wollen, als dieses sich hoch aufbäumte, er hinfällt und dieses nun auf ihn stürzte, und zwar so, dass ein Theil des Sattels die rechte Seite seines Unterleibes mit voller Gewalt trifft. Als er nach kurzer Zeit aus seiner Lage befreit war, fühlte er einen heftigen Schmerz in der rechten Seite und im Unterleibe.

Bei der Aufnahme klagt Patient über die heftigsten Schmerzen im Unterleibe, wobei er besonders auf die Leber und Blasengegend zeigt; in Perioden von 1—3 Minuten nahmen die Schmerzen an Heftigkeit zu, die höchste Angst drückt sich dabei auf dem blassen Gesichte aus. Patient rollt die Augen hin und her, jammert und fleht um Hülfe. Eine äussere Verletzung am Unterleibe oder an einer anderen Stelle ist nicht zu entdecken. Das Abdomen ist etwas eingezogen, nicht hart, die Extremitäten fühlen sich kühl an, die Temperatur beträgt 37,4, die Pulsfrequenz 88 in der Minute, dabei der Puls klein und unterdrückt. Die Respiration, rein costal, beträgt 60 in der Minute. Sehr bald stellt sich ziemlich starkes Erbrechen ein, wobei ein bitter schmeckender, gallig aussehender Brei von säuerlichem Geruche entleert wird. Nachmittags wiederholt sich das Erbrechen; Durst; Urin klar, ohne Blutbeimischung.

Therapie: Sofort innerlich 0,01 Grm. Morphium muriatic. und auf die rechte Unterleibsseite eine Eiscompresse; dieselbe ist dem Patienten unangenehm, weshalb hydropathische Umschläge gemacht werden. Mittags subcutane Morphiuminjection unterhalb der Lebergegend, und werden von jetzt an bis 4 Uhr Nachmittags $^1/_4$ stündlich 5 Tropfen einer 1 procentigen Morphiumsolution gereicht, worauf der Schmerz etwas nachlässt. Von 6 Uhr Abends erhält Patient stündlich bis 9 Uhr Opiumpulver.

5. August 1883. In der ersten Hälfte der Nacht hat Patient mehrere Stunden ruhig geschlafen; nach Mitternacht Wiederkehr der Schmerzen und Erbrechen. Am Morgen das Abdomen etwas gewölbt, ziemlich gespannt. Patient hat Durst; er erhält öfters kaltes Wasser, Milch, Bouillon, andere

flüssige Nahrung, aber verschiedene Male tritt wieder Erbrechen ein. Extremitäten kühl; Temperatur 38,1, Puls 116, klein, Respiration 28, costal. Die Temperatur sinkt gegen Abend auf 37,0. Verordnungen: Dieselben.

6. August 1883. Grosse Unruhe in der Nacht, öfters Erbrechen; der Unterleib noch mehr gewölbt, hart, überall empfindlich, tympanitischer Schall fast gar nicht mehr zu hören. Die Schmerzen werden jetzt rechts unterhalb des Nabels localisirt. Temperatur Morgens 37,4, Puls 120, sehr klein, Respiration 60; Abends Temperatur 37,3, Puls 120, Respiration 52. Athmung ganz costal, die untersten Rippen sind auch ruhig gestellt, namentlich rechts; Gesicht verfallen. Therapie: Des Morgens 9 Uhr wird eine Eingiessung von 300 Ccm. lauen Wassers gemacht, worauf indess kein Stuhlgang erfolgt; kalte Ueberschläge, innerlich Opium. Ofters Eisstückchen in den Mund, Milch, Bouillon, auch Malaga in kleinen Quantitäten.

7. August 1883. In der ersten Hälfte der Nacht war Patient ziemlich ruhig, von da an aber wieder Schmerzen in der rechten Seite. Häufiges Erbrechen, ungefähr 2 Liter. Temperatur 37,2, Puls 128, Respiration 36. Therapie: Zwei Eingiessungen wie den Tag vorher, ohne Erfolg, innerlich kühle und nahrhafte Getränke; am Nachmittag Eingiessung mit lauem Wasser und Ricinusöl, welche mit graugelben Kothflocken zurückkommt. Abends subcutane Injection von Morphium.

8. August 1883. Nur wenig Schlaf in der Nacht. Viel Erbrechen, das Erbrechen ist gallig gefärbt, etwas sauer, aber nicht übelriechend. Die Schmerzen in der rechten Seite bestehen fort, Patient wird aber apathisch. Morgens Temperatur 36,5, Puls 120, sehr klein, Respiration 36, costal; Abends Temperatur 37,1, Puls 128, Respiration 36. Therapie: Subcutane Morphiuminjection, Eingiessung wie den Mittag vorher, warmes Vollbad, das eine beruhigende Wirkung äussert; des Abends eine Eingiessung um 6 Uhr und eine gegen 9 Uhr von je 150 Ccm. Milch; nach der letzten Stuhlgang, dünnbreiig mit einzelnen festen Kothmassen.

9. August 1883. Wenig Schlaf, Unruhe, Erbrechen. Abdomen etwas eingefallen, weniger prall, mit Ausnahme der rechten Seite weniger empfindlich. Percussion ergibt schwachen tympanitischen Schall in der Mitte des Unterleibes, etwas Dämpfung in der rechten Weiche und dem rechten Mesogastrium. Gleich rechts vom Nabel fühlt man in einer Ausdehnung von etwa einem Thalerstücke eine leichte Schwellung und Härte in den Bauchdecken. Viel Durst, weshalb Eis, Suppe, Milch, alles stets in kleinen Quantitäten, öfters gereicht wird. Mittags wird ein warmes Vollbad gegeben, auch ein solches gegen Abend. Eingiessungen fliessen sofort wieder zurück. Von Mittag an öfteres Phantasiren: Patient will aufstehen, verlangt die Reithose u. s. w.; die an ihn gestellten Fragen werden nicht mehr richtig verstanden. Erbrechen lästig und quälend. Abends Temperatur 37°, Herzschlag 100, Respiration 28; seit Mittag kein Puls mehr zu fühlen, Haut eiskalt, Gesicht eingefallen, Augen hohl. Abends 10¾ Uhr Exitus letalis.

Sectionsbefund.

Obduction 16 Stunden post mortem.

Bei der Besichtigung der Schädelhöhle finden sich die Blutgefässe der harten Hirnhaut ziemlich stark gefüllt; Längsblutleiter theils mit Speck-

gerinnsel, theils mit dunkelrothem Blute gefüllt. Weiche Hirnhaut in der Convexität stark feucht, leicht getrübt und geschwollen. Oedema piae matris. Die Blutgefässe an der Hirnoberfläche, und zwar bis in die feinen Verästelungen hinein, mit Blut gefüllt. Nach Herausnahme des Gehirns in der hinteren Schädelgrube geringe Menge wässeriger Flüssigkeit. Die Blutleiter im Schädelgrunde stark gefüllt. Grosshirn von mässig fester Beschaffenheit, Hirnhöhlen leer; auf den Schnittflächen häufige Blutpunkte. Sämmtliche Adergeflechte erwiesen sich mit Blut gefüllt.

Brust- und Bauchhöhle.

Auf dem Durchschnitt sämmtliche Weichtheile trocken, Fettpolster gering, Musculatur dunkelroth. Seitlich und unterhalb vom Nabel kam bei dem Einschneiden im Muskelbauch des rechten geraden Bauchmuskels eine flache, über wallnussgrosse Höhle, welche dunkelrothes, eingedicktes Blut enthielt, zum Vorschein; die Umgebung des Blutaustrittes frischroth. Durch den in der Bauchwand gemachten Spalt fliesst sofort, anscheinend vorwiegend von der rechten Seite her, eine rothbraune (chocoladefarbige), ziemlich dünne, einige Blutgerinnsel mitführende Flüssigkeit heraus. Zwerchfellsstand: Rechts nahe dem unteren Rande der 4., links der 5. Rippe.

a) Bauchhöhle.

Die Baucheingeweide zeigen von aussen keine Abweichung in ihrer Lage. Die Bauchwand zeigt links ganz leicht, rechts mit geringer Kraftleistung zu lösende, flächenhafte, ziemlich weit oben unregelmässig ausgebreitete Verklebungen mit der Darmoberfläche. Das Netz, vor den Därmen ausgebreitet, reicht bis 2 Cm. unterhalb der Nabelhöhe; es zeigt diffuse Röthung. Die vorliegenden Gedärme wenig aufgetrieben; ihre Oberfläche etwas trocken, dunkelroth, zeigt matten Glanz. Die oben erwähnte Flüssigkeit quillt zwischen den Dünndarmschlingen unterhalb des unteren Netzrandes heraus. Beim Versuche, durch Auseinanderschieben der Darmschlingen zur Quelle jener Flüssigkeit zu gelangen, findet man dieselben mehr oder weniger fest, aber fast überall mit einander verklebt; rechterseits am aufsteigenden Grimmdarme wird diese Verklebung an einzelnen Stellen durch unregelmässig gestaltete, bis 0,4 Cm. dicke Schichten einer weichelastischen, weisslichgelben Masse (Speckgerinnsel) vermittelt. Ausserdem fand man am queren Stück des Grimmdarms, sowie rechterseits zwischen den Schlingen des Leerdarms je eine durch Verklebung der anstossenden Darmschlingen entstandene, etwa wallnussgrosse Höhle mit graugelblichem, etwas dickflüssigen, übelriechenden Inhalte und graugelbem, fliesspapierdicken Belag an den Höhlenwänden; letztere zeigten sich nach Ablösung des Belages dunkelroth. Die Hauptmasse jener bereits erwähnten braunrothen, übelriechenden Flüssigkeit befindet sich in zwei miteinander communicirenden Höhlen; die erste und grössere derselben befindet sich zwischen der rechten Grimmdarmkrümmung nebst den anstossenden Stücken von dessen aufsteigendem und queren Theil (oben und rechts), dem Gekröse der oben genannten Darmstücke (hinten) und Dünndarmschlingen nebst deren Gekröse (links unten und vorn); die zweite ist vom Grimmdarme, unterer Fläche des rechten Leberlappens und der Bauchwand umschlossen. *In die erstgenannte Höhle minden zwei offene Enden des hier (nach später vorgenommener Messung 106 Cm. unterhalb des Pförtners) glatt und*

ganz quer durchtrennten Dünndarms mit nach aussen etwa 0,7 Cm. weit umgestülpter Schleimhaut und entsprechend zurückgezogenem Bauchfellüberzug. Die wulstige, etwa federspuldicke Umstülpung fühlt sich etwas fest an; der umgestülpte Schleimhautring ist ringsherum ziemlich gleichmässig breit, ohne Belag und von besonders dunkelrother Farbe, wie auch überhaupt die Oberflächen der Darmenden besonders dunkelroth gefärbt erscheinen. Der Riss reicht noch 2 Cm. weit in das zugehörige Stück vom Gekröse. Am Grimmdarmgekröse, soweit es die Hinterwand der letztgenannten Höhle bildet, ziemlich in der Mitte, haftet mässig fest eine flockige, schwarzbraune Masse (Blutgerinnsel), etwa 10 Grm. betragend; nach deren Beseitigung erscheint die Fläche verletzt; die Wunde ist nur 1 Cm. lang, bis 2 Cm. breit, unregelmässig begrenzt und flach. In ihr lässt sich ein mit Gerinnsel verstopftes Gefässchen (eine Arteria colica dextra von der Art. mesenterica superior) nachweisen. Ferner werden im letztgenannten Raume zwei sehr spitzwinklige und scharfrandige Pflaumenkerne gefunden, fast 2 Cm. lang und bis 1 Cm. breit. Die Gesammtmenge der schon herausgeflossenen, sowie der in den beschriebenen Räumen befindlichen Flüssigkeit ist auf zwei Liter zu bemessen.

Der Zwölffingerdarm enthält im oberen Abschnitt eine wässerige, bräunliche, trübe Flüssigkeit, im unteren eine geringe Menge eines dicken gelblichbraunen Breies; die Darmwandung verdickt, Schleimhaut grauroth. Der Dünndarm oberhalb des Risses enthält nur Spuren einer dickbreiigen gelben Masse, unterhalb desselben besteht sein Inhalt in geringer Menge blassgelber, halbfester, breiartiger Masse. Schleimhaut etwas geschwollen, dunkelrothbraun. Dickdarm äusserlich stellenweise bis schwarzroth (Imbibition), enthält in seinen Ausbuchtungen bräunliche Kothballen; Schleimhaut ebenfalls geschwollen und geröthet, namentlich vom Blinddarm bis zur Mitte des Querstückes vom Grimmdarm. Die übrigen Organe des Unterleibes liessen keine besonderen pathologischen Veränderungen wahrnehmen.

b) Brusthöhle.

Der Befund bietet kein besonderes Interesse, da nur Lungenödem bestand, Herz, grosse Gefässstämme und die Lungen sich als relativ gesund erwiesen.

Epikrise. In beträchtlicherem Grade als in dem vorher erwähnten Falle hatte hier, abgesehen von der Läsion des rechten geraden Bauchmuskels, in Folge directer Quetschung und der inneren Blutung aus einer getrennten Art. colica (deshalb reichliches hämorrhagisches Extravasat und Transsudat) eine totale circuläre Durchreissung des Dünndarms, selbst bis in das Mesenterium hinein, stattgefunden, wodurch sich der Inhalt der beim Insulte jedenfalls prall gefüllten Schlinge (dünnflüssiger Koth nebst zwei Pflaumenkernen) zwischen die nächsten Darmschlingen in die Unterleibshöhle ergoss und mit dem ausgetretenen Blute zwei sich im weiteren Verlaufe bildende, abgegrenzte Höhlen einnahm. In Folge der gänzlichen Ruptur in querer Richtung und der gleichzeitigen

Trennung des Gekröses konnten sich die beiden Darmenden beträchtlich zurückziehen, und stülpte sich auch durch Contraction der Längsmuskelfasern, bei Retraction der Serosa und Muscularis, beiderseits die Mucosa in gehöriger Ausdehnung um, kam es gewissermaassen zu einer Abschnürung des Darms, so dass nicht leicht ein weiterer Austritt von Darminhalt zu Stande kommen konnte. Für diesen letzten Umstand spricht nämlich in überzeugender Weise die sehr geringe Quantität eigentlicher Kothflüssigkeit zwischen den Gedärmen (die chocoladefarbige Flüssigkeit bestand vorzugsweise aus extravasirtem Blute und serösem Trans- wie Exsudate; dieselbe roch in Folge von Beimengung des Darminhaltes und der chemischen Umwandlung einzelner Stoffe übel), ferner die Anwesenheit von fäculentem Brei u. s. w. im Dünndarme erst in einer grösseren Entfernung oberhalb der Rissstelle, die reichlichen Entleerungen mittelst häufigen Erbrechens, sowie der verhältnissmässig protrahirte Verlauf trotz der schweren Verletzung, trotz der vollkommenen Zerreissung des Darms.

Es kann die verhältnissmässig langsame Ausbreitung der Entzündung nur dadurch erklärt werden, dass relativ wenig septische Stoffe in die Unterleibshöhle gelangten, dass solche sich nicht rasch nach allen Richtungen hin weiter verbreiten konnten. Was von aussen durch den Magen in den oberen Theil des Dünndarms gelangte oder sich dort schon vorfand, wurde nicht zur Rissstelle weiter geführt, sondern eventuell durch antiperistaltische Bewegungen in entgegengesetzter Richtung wieder zurückbefördert. Eine infectiöse Wirkung konnte sich deshalb nicht besonders bemerkbar machen, und erlag der Patient weniger einer specifischen Peritonitis, als der durch den ganzen Vorgang (Verletzungsart und Entzündung) bewirkten hochgradigen Erschöpfung.

Einen ganz ähnlichen Fall von Darmzerreissung und gleiches Verhalten beobachtete Patridge bei einem Knaben, der an den Folgen einer Contusion des Unterleibes nach 8 Tagen gestorben war. Es fand sich das Jejunum quer durchgerissen, ein Austritt von Darminhalt hatte nicht stattgefunden (?), die beiden getrennten Stücke hatten sich, jedes für sich, durch feste Contraction der Kreisfasern und Auswärtsstülpung der Schleimhaut an der Rissstelle geschlossen, während die Darmenden durch Faserstoffexsudate an der Peritonealfläche fixirt waren, und zwar so fest, dass das obere Stück links eine Anhäufung von flüssigem Inhalte und Ausdehnung bis zur Dicke des Colon angenommen hatte.

Bezüglich der Erscheinungen, welche unser Fall bot, ist erwähnenswerth, dass, wie ich schon in meinen früheren Arbeiten über

Darmzerreissungen angegeben und durch mehrere Beobachtungen erwiesen habe, auch hier bei der umfangsreichen Ruptur ein sofortiger reichlicher Austritt von Darmgasen in die Unterleibshöhle nicht stattgehabt hatte, dass die Leberdämpfung auch nicht gleich geschwunden war, keine sofortige Auftreibung des Abdomen, kein Meteorismus, keine Tympanie in den ersten Stunden schon bestand, sondern dass sich anfänglich noch der Unterleib eingezogen, nicht gespannt zeigte und erst vom zweiten Tage an an Umfang gewann, sich blähte und wölbte, dass also bei Darmzerreissungen zur Sicherstellung der Diagnose nicht die Kenntniss eines ganz zweifelhaften Symptomes hinreicht, sondern die richtige Würdigung und Beurtheilung verschiedener Erscheinungen durchaus nöthig ist.

Was das ärztliche Verfahren betrifft, so muss dasselbe im Allgemeinen als ein fürsorgliches, richtiges bezeichnet werden; die häufige Application von Einläufen in den Mastdarm, namentlich solcher mit Beimischung von Ricinusöl, kann allein nicht gebilligt werden, da unter den gegebenen Umständen vor Allem eine Ruhestellung des Darms möglichst erzielt werden soll, und behufs künstlicher Ernährung vom Rectum aus im weiteren Verlaufe nur mässige Quantitäten entsprechender Flüssigkeiten zu benützen sind.

Ob es bei frühzeitigem Erkennen des beträchtlichen Extravasates im Bereiche des rechten geraden Bauchmuskels und Eröffnung des gebildeten Herdes, welcher mit der Unterleibshöhle direct in Verbindung stand, nach Abfluss des Ergossenen, geglückt wäre, durch Erweiterung der Bauchwunde und Ausführung der Laparotomie ohne besondere Schwierigkeiten die zerrissenen Darmenden zu entdecken und mit der Naht zu vereinigen, muss dahingestellt bleiben.

XIX.

Kleinere Mittheilungen.

1.

Ein Fall von Nervennaht bei frischem Trauma.

Von

Dr. N. N. Snamensky,

Assistenzarzt der Moskauer chirurgischen Universitätsklinik.

Meine Herren, ich erlaube mir, Ihnen einen Kranken vorzustellen, bei dem der N. medianus durchschnitten worden war. Es ist dieser Fall hinsichtlich der durch die Nervennaht erreichten Resultate von Interesse.

Am 23. November 1881 2 Uhr Nachmittags trat Patient — der Moskauer Bürger Michael Konsin 16 a. — in die Klinik des Herrn Professor Sklifacowski mit einer Wunde am unteren Theile der Innenfläche des rechten Vorderarmes und theilweise der Flachhand. Nach Entfernung von Blutgerinnseln und Auswaschen mit 5 procentiger Carbollösung präsentirte sich die Wunde folgendermaassen: Am Ulnarende des Vorderarmes 4 Cm. oberhalb der Handgelenksfalte beginnend, steigt sie in schräger Richtung zur Mittellinie des Vorderarmes herab, schneidet die Hautfalte des Handgelenks näher zum radialen Rande und endigt auf der Eminentia thenar. 4 Cm. unterhalb des Proc. styloid. radii. Die Wundränder waren uneben gezackt und handelte es sich um eine Lappenwunde; die Basis des Lappens nach oben in der Richtung des Ellenbogengelenks. Die Haut um die Wunde nicht sugillirt. Am radialen Rande des Vorderarmes ging die Wunde bis zum Knochen, zum ulnaren hin wurde sie oberflächlicher. In der Wunde sah man, zum Theil zerschnitten, zum Theil zerrissen, die Sehnen folgender Muskeln: Flexoris carpi radialis interni, palmaris longi, ferner diejenigen des oberflächlichen und tiefen Fingerbeugers. In der Tiefe präsentirte sich, theils durchschnitten, theils zerrissen, der M. pronator quadratus. Durchschnitten waren ferner der Ramus volaris superficialis arteriae radialis und Aestchen des Rete carpi volaris, schliesslich der N. medianus. Die Wundränder klafften circa 3 Cm. Beugen der Finger war unmöglich. Tast- und Schmerzempfindung im Verbreitungsbezirke des N. medianus in der Hohlhand erloschen. Die Sensibilität dagegen normaler im Gebiete des N. ulnaris, da dieser intact geblieben. Schmerzen in der Hand nicht vorhanden. Am Radialrande der ersten Phalanx des rechten Daumens findet sich eine Knochennarbe und

Ankylose des ersten Phalangealgelenks — das Resultat eines früheren cariösen Processes.

Anamnese. Der Kranke, aus Moskau gebürtig, verlor seinen Vater vor 10 Jahren. Die Mutter, eine 50jährige Frau von schwacher Gesundheit leidet an Wunden auf Händen und Füssen. Ein Bruder von ihm vollständig gesund. Die Verhältnisse des Patienten sind gute, er ist nicht mit physischer Arbeit beschäftigt, bereitet sich zum Eintritt in die Kreisschule vor. An acuten oder chronischen constitutionellen Krankheiten hat er nicht gelitten. Am Abend vorher, d. h. am 22. November 8 Uhr Abends stürzte Patient in einem dunklen Corridor auf Glasgefässe und verletzte sich dabei die rechte Hand, die ihm sofort erlahmte. Die Blutung war bedeutend, aber weder Schwindel, noch allgemeines Schwächegefühl. Die Wunde verband man sofort mit einem in kaltes Wasser getauchten Handtuch und irgend einem Balsam, worauf Patient sich schlafen legte. Als er in der Nacht von einem unbehaglichen Gefühle von Nässe unter sich erwachte, erwies sich, dass Blut durch das Tuch gedrungen und das Bett durchtränkt hatte; auf einige Minuten verlor Patient sogar das Bewusstsein und blieb darauf Schwindel und Ohrensausen zurück. In der verwundeten Hand traten leichte Zuckungen ein, ohne dass besondere Schmerzen vorhanden waren. Am folgenden Tage kam der Kranke mit denselben Erscheinungen in die Klinik. Die Constitution des Patienten ist eine gute; Knochen, Muskeln und Panniculus gut entwickelt. Haut und Schleimhäute blass. Von einem Ausschlage oder Wunden nichts vorhanden. Temperatur normal. Die übrigen Organe weichen in nichts von der Norm ab.

Therapie. Die Wunde wird mit 5 proc. Carbollösung ausgewaschen und einige kleine spritzende Arterien mit Catgut Nr. 0 unterbunden. Einige Schwierigkeiten machte das Auffinden des durchschnittenen Medianus in der Wunde, besonders dessen peripheren Endes. Es musste entsprechend dem Nervenstamme nach oben und unten hin — circa 3 Cm. jederseits — incidirt werden. Die auf diese Weise isolirten Nervenenden standen 2 Cm. von einander ab. Die Schnittfläche des peripheren Nervenstumpfes war gleichmässig und glatt, die des centralen dagegen zum Theil ausgefasert, so dass eine Anfrischung nöthig war. Die beiden Medianussegmente werden mit drei Catgutnähten Nr. 0 in der Weise vereinigt, dass zwei Suturen das den Nerven umgebende Bindegewebe, die dritte nur eben die Schwann'sche Scheide fasst.

Das Handgelenk wird in starke Flexion gebracht und die zerrissenen Sehnenenden, ebenso wie die Hautränder, durch Scheerenschnitt angefrischt. Drainage. Die Hautwunde wird mit Seide vernäht und etwa 20 Knopfnähte angelegt. Die Spannung der Wundränder war eine bedeutende. Streng Lister'scher Verband. Die Operation unter Chloroform. Die Hand wird in einer unter rechtem Winkel gebogenen Schiene gelagert und ihr auf Kissen eine erhöhte Position gegeben. Patient war in der ersten Woche fieberfrei. Gefühl von Brennen in der Wunde und leichte, nicht sehr schmerzhafte Zuckungen im Vorderarme (namentlich der Flexoren). Sensibilität und Motilität der Finger in altem Zustande.

30. November. Das Schmerzgefühl stellt sich ein. Bei tiefem Nadelstiche empfindet Patient einen unbedeutenden Schmerz. Dasselbe gilt vom Localisationsvermögen, indem der Kranke anzugeben im Stande ist, auf

welchem Finger man mit der Nadel hingefahren. Die Sensibilität regenerirt sich besser an Daumen und Mittelfinger, schlecht am Zeigefinger.

4. December (12. Tag) Verbandwechsel; alle Nähte entfernt und die Drainagen (2) herausgenommen. Die Wunde ist zum Theil per primam geheilt. Eiterung nur an den Drainagen und einigen Nahtstellen. Zum ersten Male sieht man Flexionsbewegungen der Finger. Dieselben werden nur in der ersten und zweiten Phalanx ausgeführt, die dritte bleibt in Extension. Ebenso zeigen sich Bewegungen des Daumens. Das Bewegen der Finger ist von Schmerz in der Wunde begleitet. Wiederum Lister'scher Verband und alte Schiene. Temperatur normal.

5. December. Nach dem Verbandwechsel waren die Schmerzen geringer. Von Zeit zu Zeit leichte Zuckungen in Vorderarm und Fingern. Das Gefühl von Hitze geschwunden. Die Sensibilität nicht besser.

11. December. Wieder Verbandwechsel. Die etwas fungösen Granulationen mit 1 proc. Lapislösung betupft und von Neuem Listerverband. Die Empfindung stellt sich ein, ist indess am Zeigefinger bedeutend geringer als am Mittelfinger und Daumen. Die Flexionsbewegungen im Ring- und kleinen Finger bedeutend besser, als in den übrigen. Die Schmerzen gänzlich geschwunden. Bei Dorsalflexion der Finger spannt die Narbe stark. Der Handteller weniger flectirt.

15. December. Patient wird unter obigem Status aus dem Krankenhause entlassen mit der Weisung, sich von Zeit zu Zeit vorzustellen, um den Fortschritt in Empfindung und Bewegung der verletzten Hand controliren zu können. Verbandwechsel.

19. December. Die Wunde beinahe gänzlich vernarbt. Einige wuchernde Granulationen werden mit Lapis touchirt. Anstatt des antiseptischen wird ein einfacher Verband mit Gypsschiene angelegt, um der Flexion der Hand entgegenzuwirken. Der Handteller stärker als früher flectirt. Bei der Untersuchung der Tastempfindung mittelst des Weber'schen Zirkels am Zeigefinger zwei Berührungen bei einer Distanz von 50 Mm. als eine empfunden, dagegen auf der anderen Seite erst bei 8 Mm. Nur wenig besser ist die Sensibilität an Daumen und Mittelfinger.

5. Januar 1882. Wunde vollkommen geheilt. Die Hand steht fast in Extension. Die Narbe leicht eingezogen und mit den darunter liegenden Theilen verwachsen, so dass sie den Bewegungen der Flexoren folgt. Beweglichkeit und Empfindung haben sich etwas gebessert. Die Eminentia thenar. beträchtlich atrophirt. Der Verband wird fortgelassen und passive Bewegungen angeordnet.

21. Januar. Die Tastempfindung in der Eminentia thenar. der kranken Seite = 17 Mm., in der gesunden 8 Mm. Das Druckgefühl verhält sich wie 16:17, d. h. normal. Eine sehr leise Berührung mit der Nadelspitze wird empfunden. Das Schmerzgefühl in der Eminentia thenar. fast normal, in den Fingern restituirt es sich schlecht. Temperaturempfindung normal; Patient bezeichnet einen Unterschied von 1^0. Elektrische Erregbarkeit fehlt in den Muskeln des Thenar, obgleich active Bewegungen vorhanden sind. Die elektrische Erregbarkeit der Musculi interossei ist normal, dagegen vollzieht sich die Abduction des Zeige- vom Mittelfinger nicht so rasch und leicht. Der Handteller befindet sich in vollkommen extendirtem Zustande.

Am 1. Februar erwiesen sich die Muskeln der Eminentia thenar. als elektrisch erregbar. Die Tastempfindung hat sich etwas gebessert, anstatt 17 Mm. jetzt 14. Die Atrophie des Thenar macht keine Fortschritte und ist die Beweglichkeit der Finger eine bessere.

10. Februar. Die Motilität der Finger hat sich derartig gebessert, dass Patient sie fast zur Faust ballen kann, mit Ausnahme des Zeigefingers, dessen zweite und dritte Phalanx sich dabei in extendirtem Zustande befinden. Eine weitere Flexion der Finger zur Faust hindert die Narbe, die mit den darunter liegenden Flexorensehnen verwachsen ist. Das Schmerzgefühl hat sich in den Fingern schlecht restituirt, so dass Patient sogar zufällig eine kleine Brandwunde des Mittelfingers acquirirte, ohne dieses zu bemerken. In der Eminentia thenar. stellt sich das Schmerzgefühl sehr gut wieder ein.

Es werden passive Bewegungen und Inductionsströme 3 mal die Woche angewendet. Am 17. Tage nach der Verwundung hatten sich Sensibilität und Motilität der Finger vollständig restituirt, nur war noch die Contractionskraft der Flexoren der Finger rechterseits etwas schwächer als links.

Es trat somit in unserem Falle zum ersten Male am 7. Tage nach Anlegung der Nervennaht die Sensibilität, am 11. die Motilität der Finger auf, letztere also 4 Tage später als erstere.

2.

Ein Beitrag zur Casuistik der Verletzungen der Hirnsinus.

Von

H. Reinhold

in Barmen.

In der Nacht vom 20. auf den 21. August c. wurde ins hiesige städtische Krankenhaus ein kräftig gebauter Schlosser von 28 Jahren überbracht, dem bei einer Wirthshausschlägerei mit einem Bierglase zwei Hiebwunden über den Schädel beigebracht worden waren. Patient hatte circa 2 1/2 Stunden bewusstlos gelegen, erst auf dem Transport war er wieder zu sich gekommen. Die Wunde hatte nach Angabe seiner Begleiter heftig geblutet und war durch einen Nothverband geschlossen. Im Hospital angekommen, war er bei vollständig klarem Bewusstsein, gab richtige und verständliche Antworten, nur fühlte er sich sehr schwach; der Puls war etwas frequent, aber noch ziemlich kräftig.

Die Untersuchung des Schädels ergab dicht neben einander zwei circa 6 Cm. lange Wunden von nahezu halbmondförmiger Gestalt, deren eine, gegen die Medianlinie der „vorderen oberen Scheitelregion“ zu gelegen, zu einem circa 4 Cm. langen, 1 1/2 Cm. breiten Spalt im Schädelknochen führt, unterhalb dessen sich ein deprimirtes Knochenfragment von über Fünfzigpfennigstückgrösse nachweisen liess. Unter den vorragenden Knochenrändern gelang es, mit der Sonde einen dicken Glasscherben hervorzuholen. Das deprimirte Stück sass offenbar gerade auf dem Sinus long. sup. Da die

Blutung fast völlig stand, so wurde nach gehöriger Ausspülung der Wunde (mit der hier üblichen Sublimatlösung 1,0:1000) sogleich ein Jodoform-Krüllverband angelegt; derselbe musste indessen schon nach einer Stunde erneuert werden, da Patient erbrochen hatte und dabei der ganze Verband durchblutet war.

Am folgenden Tage nun, dem 21. August, wurde zur Trepanation geschritten. Die Knochenränder rings um das deprimirte Fragment wurden soweit abgemeisselt, dass das Loch im Schädel nunmehr die Grösse eines Fünfmarkstücks hatte; dabei fanden sich in der Umgebung der Depression noch mehrere Fissuren, die mit verfielen. Das nunmehr übersichtlich gewordene Operationsfeld zeigte neben mehreren kleineren losen Fragmenten ein ca. 10pfenniggrosses Knochenstück, tief in den Sin. long. sup. eingedrückt, ringsum mit Blutcoagulis verklebt; da ausserdem an mehreren Stellen zwischen den Splittern eingeklemmte Haare bemerklich wurden, so erschien es durchaus nothwendig, die eingedrückten Fragmente sämmtlich zu entfernen — selbst auf die Gefahr einer Sinusblutung hin. Nach Lösung des letzten und grössten der Fragmente schoss nunmehr das Blut an zwei Stellen aus dem Sin. long. sup. hervor. Die Wandung desselben war auf eine Strecke von 1½ Cm. in die Länge eingerissen und zeigte ausserdem etwas vor diesem Riss noch ein kleines rundliches Loch. Der Versuch, die äusserst heftige, stark pulsatorische Blutung durch einfache Compression mit Krülltampons zu stillen, misslang vollständig; deshalb wurde an der Stelle des Längsrisses die Sinuswandung seitlich mit 4 Schieberpincetten gefasst und fest eingeklemmt. Sogleich wird die Blutung aus dem davorliegenden, schon erwähnten Loche stärker, und gleichzeitig quillt nunmehr links unter dem Schädel continuirlich Blut aus einer Vene hervor. Patient collabirt, fast asphyktisch, daher die grösste Eile nöthig. Es wird deshalb nach links unter den vorragenden Knochenrand ein Krüllpfropf geschoben und überhaupt die ganze Wunde mit Jodoformkrüll so fest ausgestopft, als es nöthig schien, um das noch fortwährend hervorquellende Blut zum Stehen zu bringen. Die 4 Pincetten blieben an Ort und Stelle, da es nicht gelingen wollte, die von ihnen gefasste starre Sinuswand seitlich zu unterbinden (abzubinden). — Anlegung eines antiseptischen Compressivverbandes. Zum Schutz der oben aus der Wunde hervorragenden Schieberpincetten wird ein Pappdeckelkasten mit eingebunden, dessen untere Ränder der Schädeloberfläche entsprechend ausgeschnitten werden.

Patient erholt sich schnell wieder etwas: Puls 120, Athmung auffallend langsam, aber gleichmässig und ziemlich tief. Gesicht und Extremitäten sehr kalt; letztere werden mit Watte umwickelt. Grosse Müdigkeit, aber keine Trübung des Bewusstseins. Er erhält Tinct. opii; Wein wird gleich wieder ausgebrochen, Wasser und schwarzer Kaffee vertragen. Nachmittags ein paar Mal kurze Krampfanfälle, wobei der Nacken starr und die Arme emporgehoben werden; auch über Krampf in den Beinen, besonders links, klagt Patient wiederholt. Temperatur Abends 37,3°.

22. August. Am anderen Morgen zeigt sich das linke Bein des Patienten anästhetisch und bewegungslos, nach einigen Stunden auch das rechte (die Lähmung schreitet dabei von unten nach oben fort).

Verbandwechsel: Nur die oberflächlichen Schichten des Verbandes werden erneuert; die Krülltampons bleiben liegen, ebenso die Pincetten; Be-

streuung der tiefen Schicht mit einer dicken Lage Jodoformpulver. In der folgenden Nacht ist Patient unruhig und delirirt etwas. Kein Fieber.

23. August. Die Aufnahme des Status praes. ergibt: Beide Beine des Patienten sind vollständig gelähmt, die Sensibilität beiderseits erheblich vermindert; Patellarreflexe beiderseits normal. An den Pupillen nichts Besonderes; bisher keine unwillkürlichen Urin- oder Kothabgänge. Temperatur 36,8°. — Morgens 9 Uhr Verbandwechsel: Vollständige Entfernung der Krülltampons; die Pincetten bleiben, da beim Versuch, eine derselben wegzulassen, sofort wieder eine Blutung entsteht. Es wird bei dem neuen Verband ein weit geringerer Druck angewandt, wie vorher. — Nachmittags zeigt sich, dass die Sensibilität der Beine theilweise wiederkehrt, zunächst in den oberen Partien; rechts localisirt und charakterisirt Patient die Berührungen wieder ziemlich gut; links das Localisationsvermögen noch stark herabgesetzt; das Schmerzgefühl an beiden Beinen sehr vermindert.

Patient schläft viel, nimmt wenig zu sich. Die Pulsfrequenz ist Abends auf 97 gesunken; der Puls voller; dauernd kein Fieber.

24. August. Status: Cremaster-, Patellar- und Fusssohlenreflexe beiderseits normal. Schmerzgefühl rechts noch immer vermindert, links ganz minimal; Localisationsvermögen links ebenfalls sehr gering, rechts dagegen ziemlich intact. Active Bewegungen in beiden Beinen noch unmöglich. Allgemeinbefinden und Appetit besser.

25. August. Patient kann das rechte Bein activ wieder etwas bewegen (in Knie und Hüfte Flexion und Extension ermöglicht), dagegen ist das linke dem Willenseinfluss noch immer völlig entzogen. Verhalten gegen den galvanischen Strom beiderseits normal.

Verbandwechsel: Die Pincetten sitzen noch fest und gut; die Dura sieht im Bereich der Wunde ganz frisch aus; die Hirnoberfläche, welche bei Anlage des ersten Verbandes im Bereich der Wunde mindestens 1 Cm. tief niedergedrückt war, reicht fast wieder bis an das Niveau der unteren Schädelfläche heran. Deutliche Hirnpulsationen. — Von nun an bessert sich das Befinden des Patienten immer mehr. Er ist dauernd fieberfrei; auch am linken Bein kehren erst die sensiblen, später die motorischen Functionen allmählich wieder, während die Bewegungen des rechten Beines mehr und mehr an Kraft und Ausdehnung gewinnen. Beim nächsten Verband (3. September) werden auch die Pincetten entfernt.

Seit dem 11. September vermag Patient mit Hülfe eines Stockes zu gehen, seit dem 18. September auch ohne jede Unterstützung. Doch schleppt dabei der linke Fuss noch etwas nach. Der Wundverlauf war ein ununterbrochen befriedigender. Die Wunde hat sich durch Granulationen völlig geschlossen und überhäutet sich von den Seiten her.

20. October. Status praes.: Eine Zeit lang schien es, als ob im linken Knie sich Contractur ausbilden wolle; jetzt ist dasselbe jedoch wieder ganz frei beweglich. Patellarreflex links stärker wie rechts. — In den linken Fuss- und Zehengelenken die activen Bewegungen noch subnormal. Sensibilität beiderseits vollkommen intact. — An der Stelle der Verletzung noch eine kleine, längliche, granulirende Fläche. Die Kopfhaut ringsum etwas invertirt (eingezogen; deutliche Hirnbewegungen).

Vergegenwärtigen wir uns noch einmal in toto den nach der Trepanation beobachteten Symptomencomplex seitens des Hirns. Das Vorwalten isolirter Krämpfe und Lähmungen erinnert an das Bild einer Rindenapoplexie (die allerdings im vorliegenden Falle eine doppelseitige hätte sein müssen). Indessen stellten sich doch diese localen Herdsymptome erst so spät nach der Verletzung ein, dass die Annahme einer primären Hirncontusion nicht gerechtfertigt sein würde. Das Auftreten der erwähnten Erscheinungen alsbald nach Anlegung des stark tamponirenden Verbandes, ihr allmähliches Rückgängigwerden nach Entlastung der Hirnoberfläche (am 23. August) macht es vielmehr höchst wahrscheinlich, dass sie mit dem durch den Compressivverband gesetzten (localen) partiellen (extra-duralen) Hirndruck in causalem Zusammenhang standen. Derselbe betraf ja in unmittelbarster Weise die Gegend der hinteren (vielleicht auch der vorderen) Centralwindung, den Sitz der Hitzig'schen „Beincentren". (Die Wunde lag im hinteren und medialen Theile von Turner's „vorderer oberer Scheitelregion", ca. 3 Cm. nach vorn von einer die Tubera parietalia verbindenden Linie.) Nehmen wir hinzu, dass der Sin. long. sup. gerade an dieser Stelle in Folge des Einklemmens der Pincetten sicherlich einer, wenn auch nicht sehr weit greifenden Thrombose unterlag, so wird es uns begreiflich erscheinen, dass unter gleichzeitiger Einwirkung dieser beiden Factoren in den nächstgelegenen beiderseitigen Rindenbezirken eine beträchtliche locale Ernährungsstörung sich etabliren musste, vielleicht mit Bildung capillärer Hämorrhagien (schon von Cruveilhier nach Sinusthrombose beobachtet).[1]) — Nach Aufhebung des äusseren localen Druckes und unter gleichzeitiger Entwicklung eines genügenden Collateralkreislaufes konnten dann die eingetretenen Functionsstörungen sich nach und nach wieder lösen.

Die in der zweiten Nacht nach der Operation beobachteten Delirien ist Ref. geneigt als erste Symptome eines Allgemeinerwerdens des Hirndruckes aufzufassen; mit den wiederkehrenden Kräften des Patienten und der höheren Spannung im Arteriensystem musste ja auch die Compressio cerebri eine entsprechende Steigerung erfahren.

Das speciell chirurgische Interesse des Falles knüpft sich wesentlich an die bei der Trepanation (Operation) aufgetretene acute Verblutungsgefahr und deren Bekämpfung durch eine Art „forcirte Compression" des verletzten Blutleiters. Die Vornahme der Operation selbst bedarf hier wohl kaum einer Rechtfertigung, da ein Belassen der eingeklemmten Splitter und Haare in der Wunde der Entwicklung einer Sinusphlebitis mit allen Consequenzen Thür und Thor geöffnet haben würde. Dagegen dürften bezüglich der angewandten Methode der Blutstillung doch wohl einige Bemerkungen am Platze sein. In den meisten der bisher beschriebenen Fälle gelang es, die Sinusblutungen durch Aufdrücken eines Wattebausches oder Charpiepfropfes zum Stehen zu bringen. In unserem Falle aber erwies sich der mächtigen pulsatorischen Blutung gegenüber die einfache Compression als ohnmächtig; die rasch auftretende Anämie des Patienten erheischte die unverzüglichste Hülfe und rechtfertigte so wohl vollkommen

1) Interessant ist übrigens, dass auch hier, wie schon mehrfach beobachtet, die Krämpfe auf mehrere Muskelgruppen (Arm, Bein, Nacken) ausstrahlten, während die später eingetretene Paralyse nur die Beine betraf.

einen Eingriff, der allerdings voraussichtlich eine nicht unbedeutende Circulationsstörung zur Folge haben musste. Immerhin bot die angewandte andauernde Pincettencompression gegenüber einer etwa noch in Frage kommenden Umstechung des Sinus gewisse Vortheile dar. Eine Umstechung und doppelte Unterbindung würde, abgesehen von der Gefahr einer unnöthigen Hirnverletzung, ein ziemlich umfangreiches Stück des Blutleiters direct aus dem Gefässsystem ausgeschaltet haben. Ein Verfahren dagegen, welches die Sinuswandung nur in einem Theil ihrer Circumferenz comprimirte, liess immer noch die Hoffnung zu, dass die zu erwartende thrombotische Verstopfung eine weniger weitgreifende werden würde. Seitdem Schellmann (Giessen 1864) experimentell dargethan, dass Verletzungen der Hirnsinus unter günstigen Umständen sogar mit vollständiger Erhaltung der Continuität des Gefässes heilen können, ist es gewiss Aufgabe der Therapie, alles zu vermeiden, was der Entwicklung einer Obliteration Vorschub leisten könnte, da aber, wo die Thrombose unvermeidlich erscheint, sie wenigstens nach Kräften zu beschränken. Wie weit dieses in unserem Falle gelungen, lässt sich freilich nicht mit Sicherheit bestimmen; die Krankengeschichte ergibt nur, dass am 3. Tage beim Verbandswechsel nach Lösung einer der Pincetten sogleich wieder flüssiges Blut aus dem Sinus hervorquoll. Vielleicht spricht dieser Umstand zu Gunsten der Annahme, dass das Lumen des Blutleiters nur auf eine ziemlich kurze Strecke unterbrochen war.

Eine entzündliche Reizung der Dura durch die Pincetten, die man vielleicht hätte fürchten können, ist nicht eingetreten; vielmehr war der Wundverlauf, bei sorgfältiger Wahrung aller antiseptischen Cautelen, ein in jeder Hinsicht zufriedenstellender.

So lehrt der beschriebene Fall einerseits, dass man doch nicht immer darauf rechnen kann, durch blosses Aufdrücken eines Wattebausches einer Sinusblutung Herr zu werden; andererseits zeigt er, dass die dauernde Pincettencompression, soweit man dies aus ihrer einmaligen Anwendung schliessen darf, durchaus keine ungünstige Prognose darbietet. Immerhin würde also das Verfahren in künftigen ähnlichen Fällen zu versuchen sein, da eine seitliche Unterbindung des Sinus wohl meistens wegen des harten Gewebes unmöglich sein wird.

Zum Schluss sage ich Herrn Oberarzt Dr. Heusner für freundliche Unterstützung bei Bearbeitung des Falles herzlichen Dank.

XX.

Besprechungen.

Lewandowski, Dr. Rudolf, Die Elektro-Technik in der praktischen Heilkunde. Elektro-technische Bibliothek. Bd. XVIII. 384 u. XVI Seiten. 93 Abbildungen. 8. Wien, Pest, Leipzig 1883. A. Hartleben's Verlag. Preis 3 Mark.

Es war nicht des Verfassers Auftrag oder Absicht, ein Lehrbuch der Elektrotherapie zu schreiben. Er nennt sein Buch Elektrotechnik und will durch dasselbe dem Arzte einen Leitfaden geben, welche Hülfsquellen für sein Handeln ihm in der Elektricität geboten sind, während dadurch andererseits der Techniker die Bedürfnisse des Arztes kennen lernen soll. Denn der Arzt und der Techniker müssen sich ebenso zu gemeinsamer Arbeit verbinden, wie der Chirurg und der Instrumentenmacher.

In knapper, klarer Sprache wird in der Einleitung die Elektricität vom physikalischen und physiologischen Standpunkte aus erläutert und darauf ihre Verwerthung als diagnostisches, prognostisches und therapeutisches Hülfsmittel besprochen. Es folgen dann Kapitel über den Magneten in der Heilkunde, über Metalloskopie, über die statische Elektricität und über die zu Heilzwecken verwendbaren galvanischen Elemente. Den für den Arzt wichtigen galvanischen Batterien und ihren Hülfsapparaten sind 114 Seiten gewidmet. „Es kommt in vielen Fällen eigentlich gar nicht auf den Apparat, sondern vielmehr auf denjenigen, der ihn handhabt und mit ihm manipulirt, an. Wird ein derartiger Apparat rein gehalten und zweckentsprechend behandelt, so functionirt er lange gut, während die beste und zweckmässigste Batterie in der Hand eines Bequemen in kurzer Zeit ein schreckliches Aussehen erhält und wirklich ganz unbrauchbar wird."

Darauf bespricht Lewandowski die Thermoelektricität, die Inductionsapparate, die Rotationsapparate, die Galvanokaustik und die Elektrolyse. In dem Kapitel über die allgemeine Elektrisation bietet die Besprechung des hydroelektrischen Bades und der Elektromassage eingehendes Interesse dar. In dem nächsten Kapitel: „Das elektrische Licht in der Heilkunde", wird der Abschnitt über die Elektroendoskopie besonders ansprechen. Die beiden Schlusskapitel handeln vom Telephon und Mikrophon in der Heilkunde und von den elektrischen Projectilanzeigern.

Der Leser ersieht aus diesem kurzen Berichte die ungemeine Reichhaltigkeit der Abhandlung, welcher durch nicht weniger als 93 gute Textabbildungen und durch ein genaues Register noch ein besonderer Werth verliehen wird. Es wird Vielen ein erwünschter Rathgeber sein, welches die für ihre Zwecke geeignetsten Apparate sind, was sie von ihnen fordern und erwarten dürfen, und wie man sie in brauchbarem Zustande und ungestörter Leistungsfähigkeit zu erhalten vermag.

Dr. Max Bartels.

XXI.

Ueber Drüsentuberculose und die Wichtigkeit frühzeitiger Operation.

Von

Dr. Carl Garrè,
Assistenzarzt am Cantonspital St. Gallen.

Die Lehrbücher der allgemeinen Chirurgie und der pathologischen Anatomie stellen uns ausser der malignen Drüsendegeneration zwei Arten von Drüsenschwellung vor:

1. Die entzündliche Schwellung, entstanden durch Einschleppung entzündungserregender Stoffe von der Peripherie her.
2. Die idiopathische Hyperplasie der Lymphdrüsen.

Zur Diagnose der ersten Art, welche die acute und die chronische Lymphadenitis umfasst, verlangen wir bei der acuten Form den Nachweis der Aetiologie (periphere Entzündung oder Verletzung) — eine rasch entstandene Schwellung, Schmerzhaftigkeit, kurz alle Zeichen der Entzündung. — Die periphere Affection kann oft nicht nachgewiesen werden, sei es, dass sie nicht gefunden wird, oder dass sie schon abgelaufen ist, ohne sichtbare Spuren zu hinterlassen.

Bei der chronischen Lymphadenitis bedürfen wir mindestens des Nachweises einer Allgemeinerkrankung (Tuberculose, Syphilis, Leukämie). Zur differentiellen Diagnose helfen uns weitere klinische Momente; häufig müssen wir hier auf die Auffindung der unmittelbaren, peripheren Ursache verzichten, die auch nicht unbedingt vorhanden zu sein braucht.

Die idiopathische Hyperplasie aber setzt — wie der Name schon besagt — von all diesem nichts voraus, sondern bedingt vielmehr einen total negativen Befund, puncto Allgemeinerkrankung und peripherer Ursache.

Je weiter wir in der Erkenntniss der Krankheiten und deren Genese fortschreiten, um so mehr werden Epitheta, wie „idiopathisch", „spontan", „rheumatisch" u. s. w. verdrängt und müssen positiveren Begriffen den Platz räumen. Je genauer und allseitiger ein Arzt untersucht, und je mehr er alle Eventualitäten in Betracht zieht, um

so seltener wird er zur Diagnose „idiopathische Hyperplasie" u. s. w. kommen.

Wir sehen also, dass diese Gruppe der idiopathischen Drüsenhyperplasie keine scharfen Grenzen zeigt und somit wohl auch kaum als eigene Art der Drüsenschwellung der acuten und chronischen Form entgegengestellt werden darf.

Wenn wir im Speciellen sehen, welche Fälle unter genannter Kategorie subsumirt werden, so finden wir da vor Allem die Drüsenhyperplasie, die bei scrophulösen Individuen vorkommt, vertreten — es sind diejenigen Lymphome, die man nicht direct zu den tuberculösen zu rechnen wagt, einestheils wegen des Fehlens einer localen Tuberculose im betreffenden Lymphgebiete, anderentheils, weil keine allgemeine Tuberculose als manifest nachgewiesen werden konnte.

Erst die Koch'sche Entdeckung der Tuberkelbacillen gibt uns hier die Mittel an die Hand, sichtend vorzugehen. Wir werden in der Aetiologie darauf zurückkommen, dass bei einer latenten Tuberculose die Drüsenschwellung das erste Symptom ihres Manifestwerdens sein kann und dass diese gewöhnlich als „scrophulöse" Drüsenschwellung bezeichnet wird, aber eigentlich mit zu den tuberculösen Lymphomen gerechnet werden muss.

In vorliegender kleiner Arbeit habe ich auf Veranlassung des Herrn Prof. Kocher einen Versuch gemacht, die von ihm seit dem Jahre 1872 vorgenommenen Lymphomoperationen in ihren Endresultaten, wie sie sich nach Ablauf einiger Jahre darstellen, zu geben.

Bei dieser Gelegenheit sage ich meinem hochverehrten Lehrer, Herrn Prof. Kocher, für die Anregung zu dieser Arbeit und die gefällige Ueberlassung des Materials meinen besten Dank.

Das mir gütigst zur Verfügung gestellte Material umfasst eine Reihe von über 80 Fälle, welche Zahl sich aber bedeutend reducirte, indem über nicht mehr denn 40 Patienten hinreichende Erkundigungen eingezogen werden konnten, um sie dem Zweck dieser Arbeit dienlich zu machen.

Wenn sich auch vorliegende Zahl von Fällen in verschiedener Hinsicht als eine zu niedrige erweist, um daraus mit hinreichender Sicherheit ein allgemein gültiges Procentverhältniss abstrahiren zu können, so haben wir solche Punkte doch nicht ganz unberührt gelassen.

Die Wichtigkeit einer möglichst frühzeitigen Excision scheint noch nicht so allgemein das Bewusstsein der Aerzte durchdrungen zu haben, als dass es überflüssig wäre, an der Hand von Zahlen deren prophylaktische Bedeutung hervorzuheben.

Wenn wir der Hoffnung Raum geben, dass durch ähnliche Untersuchungen bald ein reiches Material beschaffen werde, so glauben wir, dass an Hand dessen einestheils dem Chirurgen positive Anhaltspunkte geboten werden können, da wo die individuelle Meinung je nach der Fülle der Erfahrung eine verschiedene ist — anderentheils dürften auf Grund sorgfältiger Untersuchungen solcher Lymphome auf Tuberkelbacillen nicht unwichtige Schlüsse bezüglich der Drüsentuberculose mit Rücksicht auf locale und allgemeine Tuberculose resultiren.

Die Hälfte der aufgeführten Patienten stammt aus der Privatpraxis des Herrn Prof. Kocher, die andere Hälfte sind Spitalpatienten.

Wir haben nur solche Fälle gewählt, bei denen die tuberculöse Natur der geschwellten Lymphdrüsen ausser Zweifel stand; ein grosser Theil der Fälle wurde von Herrn Prof. Langhans mikroskopisch untersucht und als tuberculös erkannt.

Wir finden darunter nur 6 Fälle von Lymphoma axillae, wovon bei 3 zugleich auch die Halslymphdrüsen geschwellt waren — alle anderen sind Lymphomata colli.

Aetiologie.

Das Lymphgefässgebiet, in dem die Lymphdrüsen des Halses[1]), die oberhalb und unterhalb des Musc. sternocleidomast. gelegenen, die Lymphdrüsen längs des Unterkiefers und die in der Fossa supraclavicularis, sowie diejenigen direct hinter dem Processus mastoides gelegenen — die nächsten Durchgangspunkte für die abfliessende Gewebsflüssigkeit bilden, nimmt seinen Ursprung in den Gebilden des Schädels, des Gesichtes, des Nackens, der Halsorgane. Und da sind es vor Allem die Schleimhäute und die äussere Haut, von denen aus, so viel wir wissen, zunächst pathogene Stoffe in die Lymphwege gelangen können und da auch nur dann, wenn der schützende Epithelüberzug durchbrochen ist.

Dies gilt im Allgemeinen für die Adenitis acuta, und es liegt kein Grund vor, dass wir dies Gesetz nicht auch auf die durch den Bacillus tuberculosis gesetzte chronische Entzündung der Lymphdrüsen übertragen dürften. Und dass wir in der That diesen Bacillus als die „Materia peccans" anzusehen haben, geht aus den sorgfältigen Untersuchungen der Herren DDr. Schuchardt und

1) Fischer gelang es, Injectionsmasse vom Subarachnoidealraum aus in die Lymphgefässe des Halses zu treiben.

Krause[1]) in Halle hervor, die in solchen Lymphomen stets Tuberkelbacillen nachweisen konnten.

Mag man nun mit Koch und seiner Schule die Einwanderung der Tuberkelbacillen, oder nach einem amerikanischen Autor die Enge der Lymphwege und die dadurch bedingte Lymphströmung, welche für den Koch'schen Bacillus die Möglichkeit zur Entwicklung schafft, als das Primäre ansehen, für uns läuft das Ganze auf das Gleiche hinaus, weil wir zunächst nur in der Peripherie des Lymphgebietes nach den Localisationsstellen des tuberculösen Virus zu suchen haben.[2])

Sehr oft sieht man einen tuberculösen Process sich aus einer Gewebsverletzung ohne äussere Wunde herausbilden — von welchem Herde aus dann secundär die Drüsen inficirt werden können. Früher half man sich zur Erklärung dieses Umstandes mit der Annahme der „scrophulosen Disposition"[3]) der betreffenden Individuen durch — man sagte, die Gewebe reagiren auf eine Verletzung anders als beim Gesunden — „der Boden ist anomal, nicht das Irritament".

Und Hueter[4]) speciell suchte den Begriff der Scrophulose durch Zugrundelegen eines pathologisch-anatomischen Bildes klarer zu machen. Er glaubt nämlich, dass bei den scrophulösen Individuen eine grössere Weite der Saftkanälchen und der Lymphwege im Allgemeinen vorhanden sei, wodurch dem Infectionsstoffe die Invasion in den Körper erleichtert wird. Diesem frei construirten Bilde stehen neuere Untersuchungen eines amerikanischen Autors[5]) gegenüber,

1) Ueber das Vorkommen der Tuberkelbacillen bei fungösen und scrophulösen Entzündungen. Fortschritte der Medicin, herausgegeben von Dr. Friedländer. Mai 1883. — Trotz der sorgfältigen Untersuchung einer grossen Zahl von Schnitten dreier Lymphome und bei Anwendung aller der Cautelen, wie sie in genannter Arbeit angegeben, gelang es uns dennoch nicht, Tuberkelbacillen darin zu entdecken. Allerdings fanden sich in dem Lymphgewebe, obwohl reichlich Riesenzellen, keine charakteristischen Tuberkelknötchen. Wir legen auf dieses negative Resultat angesichts der ausgedehnten Untersuchungen genannter Herren keinen besonderen Werth.

2) Vgl. Paul Guttmann, Tuberkelbacillen in tuberculösen Geschwüren des weichen Gaumens. Deutsche med. Wochenschr. von Börner. IV. 1883. — Demme, Tuberkelbacillen bei Rhinitis tuberculosa. Berl. klin. Wochenschr. Nr. 15. IV. 1883. — Nedopil, Ueber Zungentuberculose. Wien. Klinik. 1881. Heft 9. — H. de Brun, Abscès froid de la langue. La france méd. Nr. 14. 1883.

3) Hueter, Die Scrophulose und ihre locale Behandlung als Prophylaxe gegenüber der Tuberculose. 49. Vortrag der Volkmann'schen Sammlung.

4) l. c. S. 276.

5) Philad. medical Times. Nov. 16. 1882. H. F. Formad, The bacillus tuberculosis a some anatomical points, which suggest the refutation of its etiological relation with tuberculosis.

der eine abnorme Enge der Lymphwege bei Scrophulösen findet und dies geradezu als nothwendige Bedingung für das Haften der Tuberkelbacillen hinstellt.

Dadurch, dass die Tuberculose nunmehr als Infectionskrankheit sicher erkannt ist, deren hereditäre Uebertragung ebenfalls nicht geleugnet werden kann, tritt sie mit der Syphilis in gewisser Hinsicht in Parallele. Bei beiden Krankheiten aber lässt sich der congenitale Krankheitszustand wohl kaum anders denken, als so, dass man den für die Affection charakteristischen Bacillus eventuell Coccus als bereits im Gewebe der Neugeborenen vorhanden annimmt.

Bisher ergaben experimentelle Untersuchungen hinsichtlich der Uebertragung ansteckender Krankheiten durch die Placenta auf den Fötus negative Resultate — trotzdem die Geburtshelfer den diesbezüglichen klinischen Nachweis für die Variola längst geliefert hatten. Strauss und Chamberland[1]) gelang es, durch äusserst sorgfältig ausgeführte Experimente schliesslich für den Milzbrand, die Septicämie nach Pasteur und die Hühnercholera experimentell darzuthun, dass die betreffenden Mikroorganismen, die Placenta passirend, in das Blut des Fötus gelangen können. Warum sollte dies nicht auch bei der Tuberculose der Fall sein, obwohl man die Tuberkelbacillen noch nicht im circulirenden Blute gefunden hat?

So mag es sich erklären, wie durch entzündliche Noxen, die alltäglich auf uns einwirken, bei einem mit latenter Tuberculose — wie dieser Zustand wohl am besten bezeichnet wird — behafteten Individuen eine locale manifeste Tuberculose angefacht werden kann. Durch die Entzündung wird die Widerstandskraft des Gewebes bedeutend herabgesetzt und möglicherweise findet der Tuberkelbacillus in dem entzündeten Gewebe, inmitten der jungen Zellen am vollkommensten seine Existenzbedingungen verwirklicht.

Kräftige Individuen und solche, die in geeigneten diätetischen und hygienischen Verhältnissen leben, werden, Dank der sich mit den Jahren steigernden Widerstandskraft der Gewebe, dahin gelangen, den Infectionsstoff unschädlich zu machen, aus dem Körper zu eliminiren.

Was die primäre Drüsentuberculose anbetrifft, so halten wir dafür, dass deren Existenz noch nicht erwiesen ist und wohl auch nur deshalb als selbständige Form hingestellt wurde, weil eben nicht

1) Recherches expérimentales sur la transmission de quelques maladies virulentes, en particulier du charbon de la mère au foetus. Arch. de physiolog. et pathologie. 1883. Nr. 3. p. 436. — Unabhängig von obigen Autoren ist Perroncito zum gleichen Resultate gelangt. Arch. ital. de biol. T. III. p. 85.

immer der Ausgangspunkt der Infection zu finden war, was, wie wir zeigen werden, oft unmöglich ist, ohne dass man aber deshalb zur Annahme einer primären Drüsentuberculose gezwungen wäre.

Wenn wir uns nun speciell nach der Aetiologie bei unseren Fällen umsehen, so hätten wir, abgesehen von dem Zustande der latenten Tuberculose, unser Augenmerk auf die Schleimhäute des Mundes, des Rachens, des Larynx, der Nasenhöhle und des Ohres zu richten, auf welcher relativ grossen Schleimhautfläche kleine tuberculöse Geschwüre die Infectionsquelle der Lymphdrüsen bilden können.

Es darf uns aber nicht wundern, wenn nur bei einer geringeren Anzahl der angeführten Fälle der Nachweis der Infectionsstelle wirklich geleistet werden kann. Denn einestheils kann dieselbe schon längst zugeheilt sein, wenn die Drüsenaffection noch lange nicht ihren Höhepunkt erreicht hat, anderentheils aber kann sie so unscheinbar sein, dass wir sie in den vielen Falten der Schleimhäute nicht zu entdecken vermögen, oder aber so versteckt, dass sie auch mit Hülfe unserer Untersuchungsapparate dem Auge unerreichbar ist, und da ist es gerade die Schleimhaut der Nasenhöhle mit ihren vielen Recessus, auf der am ehesten Ulcerationen bestehen können, ohne dass wir sie zu entdecken vermöchten.

Bei der Hälfte der Fälle (22) nur gelang es, anamnestisch ein Moment zu finden, das für die Aetiologie in Anspruch genommen werden kann; zum Theil fand sich die noch fortbestehende Infectionsquelle. Bei 5 von diesen Fällen zeigte sich eine Rhinitis, bei 5 begann die Drüsenaffection nach einer Zahnperiostitis und bei je 2 Fällen in Folge einer Otitis und Augenaffection (Blepharitis und Conjunctivitis).

5mal kommen Ekzeme des Gesichtes (Nase und Ohr) in Betracht, und je 1mal Dacryocystitis, Mastitis und eine lupöse Affection der Ohrmuschel vor. Obwohl nur bei Rhinitis[1]) Lupus und vielleicht der Dacryocystitis die tuberculöse Natur nachgewiesen werden könnte, so dürfen die übrigen genannten Affectionen nach dem oben Gesagten doch nicht von der Hand gewiesen werden.

Nehmen wir noch weitere 23 Fälle aus der Poliklinik hinzu, so findet sich auch hier nur bei 12 eine nachweisbare Ursache, und zwar vertheilen sie sich folgendermaassen: 2 Fälle nach Zahnperiostitis, 4 nach Angina, 2 nach Ekzem des Ohres und der Nase; je

1) Demme, Zur diagnostischen Bedeutung der Tuberkelbacillen für das Kindesalter. Berliner klin. Wochenschrift. Nr. 15. 9. April 1883.

einer fällt auf Augenaffection (Keratitis) — Otitis, Rhinitis, und einer soll sich an eine lange dauernde Eiterung einer Impfwunde angeschlossen haben. Ein letzter Fall von tuberculöser Affection der Halsdrüsen fand sich bei einem Individuum, das früher an einer tuberculösen Ostitis eines Metatarsus I gelitten hatte, welche Localaffection durch Excision des Knochens zur Ausheilung gebracht wurde. Der später entstandenen Drüsenhyperplasie zu beiden Seiten des Halses mag vielleicht eine besondere Ursache zu Grunde liegen. Da wir aber keine nachweisen können, so frägt es sich, ob wir die tuberculöse Ostitis metatarsi I mit der genannten Drüsenaffection in Verbindung bringen dürfen.

Gestützt auf Beobachtungen, nach welchen bei acuten Infectionskrankheiten — und besonders bei an Thieren experimentell erzeugten[1]) — die ersten Drüsenschwellungen oft ganz entfernt von der Impfstelle auftreten, dürfte man sich für einen derartigen Weg der Infection entschliessen. Dann aber müssten wir in der Aetiologie jeden einzelnen Punkt des Körpers, wo das tuberculöse Virus haften kann, als möglichen Ausgangspunkt einer tuberculösen Halsdrüsenentzündung betrachten, und da wäre es vor Allem die grosse Fläche der Bronchialschleimhaut, die als bevorzugte Localisationsstelle von hoher Bedeutung wäre.

Wenn überhaupt diese Art der Infection der Halsdrüsen vorkommt, so ist es jedenfalls das bei Weitem seltenere Vorkommniss, und es wäre immerhin schwer ersichtlich, weshalb gerade die Drüsen am Halse — die ja ausser den Bronchialdrüsen von allen Drüsen am häufigsten einer tuberculösen Degeneration anheimfallen — im Vergleich zu den Inguinal- und Achseldrüsen in dieser Hinsicht eine so eminent bevorzugte Ablagerungsstätte für Tuberkelbacillen bilden sollte.

Es darf hier allerdings nicht ausser Acht gelassen werden, dass wir gar nicht selten ein Fortschreiten der tuberculösen Infection im Lymphgefässgebiete entgegen dem Lymphstrome sehen. Dies illustrirt uns sehr schön Anamnese und Befund von Fall 36, wo nach einer Mastitis erst die Axillardrüsen, dann die in der Fossa supraclavicularis und erst schliesslich die längs des Sternocleido inficirt wurden. In entsprechender Abstufung verhielt sich auch deren Grössenverhältniss.

Heredität. Ausser der directen Infection hätten wir bei der Aetio-

1) Koch, Ueber Milzbrand. 1881 in den Mittheilungen aus dem kaiserlichen Gesundheitsamte.

logie nach dem oben Gesagten noch die hereditäre Belastung als indirectes, ursächliches Moment zur Sprache zu bringen. — Wir finden unter unseren 40 Fällen 16 theils von tuberculösen Eltern abstammend, theils zeigen deren Geschwister Erscheinungen von Tuberculose. Darunter sind nur 6 Patienten, bei denen zugleich auch eine Affection, die als directe Ursache der Drüsenschwellung angesehen werden kann, sich vorfindet — während bei den 10 übrigen ausser der ererbten Tuberculose kein die Drüsenschwellung direct veranlassendes Moment gefunden wurde.

Nehmen wir diese 10 Fälle noch zu den oben erwähnten 22, so bleiben noch 8 weitere Patienten übrig, bei denen weder hereditäre Tuberculose, noch eine Infection nachzuweisen ist.

Geschlecht. Das Procentverhältniss der männlichen Patienten zu den weiblichen stellt sich in den aufgezählten Fällen wie 2 : 3, also ein bedeutendes Ueberwiegen weiblicher Patienten. Der Grund hierfür ist nicht klar ersichtlich, er mag denn in der im Allgemeinen grösseren Schwäche des weiblichen Geschlechtes überhaupt liegen, oder aber darin, dass, indem nach unseren Verhältnissen die Frauen mehr an die engen Räume des Hauses angewiesen sind, sie um so mehr der Infection ausgesetzt sind.

Alter. Bezüglich des Alters stehen unsere Zahlen im Allgemeinen in Uebereinstimmung mit den von Billroth[1]) approximativ gegebenen. Er verlegt die grösste Häufigkeit der Lymphome zwischen das 8. und 20. Lebensjahr. Nehmen wir alle uns zur Verfügung gestellten Fälle — im Ganzen 82 an der Zahl — zusammen, so ergibt sich folgende Tabelle:

0— 9	Jahre	10	Fälle	(12,2	Proc.)
10—19	=	32	=	39,0	=
20—29	=	23	=	28,0	=
30—39	=	12	=	14,6	=
40—49	=	3	=		
50—59	=	2	=		
		82	Fälle.		

Hierzu ist noch zu bemerken, dass bei einem grossen Theile der unter dem 20.—30. Jahre aufgezählten Lymphome der Beginn in das zweite Decennium zurückverlegt werden muss.

Die äusserste Grenze überschreitet das 60. Lebensjahr nicht, wie es ebenfalls von Billroth hervorgehoben wurde.

---

1) Allgemeine Chirurgie. 9. Aufl. S. 768.

Therapie.

Auf der früheren Anschauung fussend, welche die Scrophulose als einen für sich existirenden Krankheitstypus und die Schwellung der Halsdrüsen und deren secundäre Umwandlung als den Ausdruck derselben auffasste, musste sich auch demgemäss die Therapie gegen dieses Allgemeinleiden als solches richten, mit der Hoffnung, dass sich einzig mit Hebung der Constitution die Drüsenhyperplasie zurückbilden werde. Wir sehen daher neben kräftiger Diät, frischer Luft, Soolbädern die ganze Reihe der Antiscrophulosa empfohlen, abgesehen von der localen Application der verschiedendsten Unguenta, theils jod-, theils quecksilberhaltig.

Die Beobachtung, dass die Verkäsung solcher Drüsen öfters eine allgemeine Tuberculose involvirte, musste aber bald zu einer energischeren Localtherapie auffordern. Man begnügte sich bald nicht mehr mit der Eröffnung abscedirender Drüsen, sondern schon zeitig, bevor noch irgend welche Anzeichen von regressiver Metamorphose vorhanden waren, begann man mit parenchymatösen Injectionen von Arsen [1]), Carbol und Tinct. jodi u. s. w. — Die Auflegung von Kataplasmen, um eine raschere Vereiterung zu bezwecken, dürfte wegen der damit steigenden Gefahr der Allgemeininfection — wie wir sehen werden — nicht gerade ein zu empfehlendes Verfahren sein. Ebensowenig mag das Richtige mit der in neuester Zeit von Korbl [2]) angegebenen Lymphombehandlung, bestehend in Injectionen von Tinctura jodi in Verbindung mit Massage, noch mit seiner Schmierseifenbehandlung getroffen sein. Denn es ist wohl entschieden irrationeller, derartige mit Infectionsstoffen beladene Tumoren direct aus dem Körper zu entfernen, als deren Resorption forciren zu wollen.

Es ist speciell das Verdienst Hueter's, mit Nachdruck auf die verhängnissvollen Folgen einer exspectativen Therapie bei diesen Lymphomen aufmerksam gemacht zu haben. Andererseits stellte er die totale Exstirpation derartiger Tumoren als dringendes Postulat zur Verhütung einer imminenten Tuberculose auf.

Die Entdeckung des Tuberkelbacillus von Koch und der damit herbeigeführte klarere Einblick in das Wesen der Tuberculose ändert im Allgemeinen nichts an der von Hueter aufgestellten therapeu-

---

1) Buchner empfiehlt neuerdings mit grosser Wärme Arsen intern gegen Lungentuberculose, s. Centralblatt für klin. Medic. Nr. 25. 1883. — Buchner, Zur Therapie der Lungenschwindsucht.

2) Ueber Behandlung der Lymphome. Wiener med. Wochenschrift. XXXII. 19. 1882.

tischen Forderung, sondern kann im Gegentheil nur dazu dienen, derselben eine festere Basis zu geben und den Arzt von vornherein zum chirurgischen Eingriff aufzumuntern, ohne erst die günstige Zeit mit Inunctions- und Injectionscuren hinzubringen und die Operation nur als ein ultimum refugium anzusehen.

Die Wirkungen des Tuberkelbacillus auf die Gewebe des Körpers sind deletärer Natur, in Folge dessen denn auch diese Drüsen bald der Verkäsung anheimfallen. — Diese käsig infiltrirten Lymphdrüsen werden oft der Sitz subacuter oder acuter Eiterung, deren Ursache in dem Umstande zu suchen ist, dass das durch den tuberculösen Process mortificirte Gewebe als Fremdkörper einen beständigen Reiz auf das gesunde Gewebe ausübt und dasselbe zur Entzündung anregt. Ferner kann aber auch — es gilt dies vorzüglich für die acute Vereiterung — irgend ein entzündungserregender Infectionsstoff von der Peripherie her durch die Lymphwege eingeschleppt werden. Für Letzteres würde der Befund von Mikrokokken in vereiterten Lymphomen sprechen, den ich in 2 Fällen constatiren konnte.

Ob auch Bacterien (Entzündungserreger im Allgemeinen) durch die äussere Haut in die Drüsen gelangen können, wie es Hueter für die Mehrzahl der Fälle, gestützt auf den Umstand, dass nach seiner Beobachtung sich die Eiterung öfters in der Peripherie der Drüse localisirt, annehmen zu müssen glaubt, wollen wir dahingestellt sein lassen.

Wiewohl diese Sequestrirung des Kranken, des inficirten Gewebes, gleichsam als ein natürlicher Heilungsprocess angesehen werden kann, so wächst damit doch die Gefahr für den Patienten um ein Beträchtliches, und zwar, wie leicht ersichtlich, deshalb, weil erstens der tuberkelhaltige Eiter durch die Lymphgefässe leichter weiter transportirt und andere Organe inficiren kann, und zweitens durch einen Durchbruch des tuberculösen Abscesses in ein Blutgefäss — wie dies Weigert zuerst dargethan — eine acute Miliartuberculose dem Patienten ein jähes Ende bereiten kann.

Wir dürfen uns daher nicht nur auf eine möglichst frühzeitige Incision der Abscesse beschränken, sondern sollen gleich die gründliche Exstirpation aller tuberculös inficirten Drüsen vornehmen. Damit haben wir den Patienten aus einer direct drohenden Gefahr entzogen. Solange aber die periphere Entzündung, welche die Infectionsquelle darstellt, nicht coupirt ist, solange der Patient nicht den von aussen her auf ihn wirkenden Noxen dauernd entzogen wird, solange die Constitution des Patienten nicht genügend gekräftigt ist, um erfolg-

reich gegen den anstürmenden Infectionsstoff zu reagiren, solange dürfen wir auch nicht hoffen, denselben dieser mörderischen Infectionskrankheit entzogen zu haben.

Um das Resultat der Operation wirklich zu einem segensreichen für den Patienten zu gestalten, darf weder die allgemeine diätetische Behandlung, noch die Localbehandlung der peripheren Entzündung vernachlässigt werden. Hueter betont wiederum, dass es zur Prophylaxe gehöre, bei „scrophulösen Individuen" alle, auch die leichtesten Entzündungen (Keratitis, Conjunctivitis, Rhinitis, Otitis, Pharyngitis u. s. w.) von Beginn an mit grösster Sorgfalt zu behandeln. Wie schon bei der Aetiologie angedeutet, kann bei Individuen mit latenter Tuberculose eine einfache entzündliche Noxe eine manifeste Tuberculose herbeiführen.[1])

Operation. Bezüglich der Ausführung der Operation selbst bietet dieselbe in jedem einzelnen Falle Besonderes. Sie kann unter die leichtesten Operationen mitgezählt werden, wenn die zu exstirpirenden Drüsen oberflächlich liegen und keine periadenitischen Verwachsungen vorhanden sind; — anderenfalls aber, bei grossem Drüsenpacket, tief liegend, mit Verwachsungen mit Gefäss- und Nervenscheiden und morscher Drüsensubstanz kann sie einem geübten Operateur zwei- bis dreistündige mühsame Arbeit verursachen.

Bei einer eingreifenden Excision wurde dem Patienten zwei bis drei Tage vor der Operation ein leichtes Laxans gereicht und am Vorabend 2 Grm. Natr. salicylicum. Bei der Beschreibung der Operation selbst will ich mich nicht länger aufhalten, indem sie im Ganzen nicht viel Abweichendes bietet. Nur so viel: Der gewöhnliche Hautschnitt wurde längs des hinteren Randes des Musc. sternocleidomastoides und parallel diesem gemacht — in einzelnen Fällen parallel den Fasern des Platysma. In letzter Zeit scheint Herr Professor Kocher mehrere kleine Incisionen (bis zu 5 und 6) einem grossen Längs- oder Winkelschnitte vorzuziehen.

Beim Schnitte hinter dem Musc. sternocleidomastoideus fällt gewöhnlich der hintere Ast des Nervus accessorius ins Operationsfeld, kann aber gewöhnlich bei langsamem und sorgfältigem Vorgehen geschont werden. (Nur in einem Fall war er derart mit dem Tumor verwachsen, dass er durchschnitten werden musste.)

Beim Schnitte längs des Unterkiefers bilden die unteren Aeste des Facialis eine unangenehme Complication; sie sind zu klein und

1) Vgl. die Resultate bei Privatpatienten. S. 540.

ihr Verlauf zu inconstant, als dass sie jedesmal mit Sicherheit vermieden werden können.

Die unmittelbare Folge der Durchschneidung ist natürlich eine sehr auffällige Schiefstellung des Mundes — die sich aber mit der Zeit, selbst in den schwersten Fällen, ohne weitere Therapie derart zurückbildet, dass nach einem Jahre kaum eine Andeutung der früheren Entstellung mehr zu sehen ist.

Die Art. maxillaris externa wurde zweimal unterbunden, bei vier Patienten ragten die Lymphome in die Tiefe bis zu den grossen Gefässen und zeigten selbst bedeutende Verwachsungen mit der Gefässscheide, so dass die Art. carotis communis und jugularis interna bei mehreren Fällen auf eine Strecke weit mit grosser Sorgfalt frei präparirt werden musste. Die Vena jugularis externa wird zweimal unterbunden. — Schliesslich ist noch anzuführen, dass in zwei Fällen das Lymphom derart unter den Kieferwinkel und die Parotis ragte, dass letztere in ihren unteren Partien durchschnitten werden musste, um das Lymphom völlig excidiren zu können. Die hierdurch entstehende parenchymatöse Blutung war ohne Bedeutung.

Wundbehandlung. Was die Wundbehandlung anbelangt, so kann hier natürlich von keinem einheitlichem System die Rede sein, indem sich die Operationen auf 11 Jahre vertheilen, während welcher Zeit die Wundbehandlung eine eingreifende Umgestaltung erlitten hat. — Wir finden die einfache Einlage von Phenylwatte, später den classischen Listerverband, dann den modificirten und schliesslich das Wismuthregime mit der Secundärnaht[1]), mit dem seit 1½ Jahren auch bei diesen Wunden die besten Resultate erzielt wurden.

Wie die Tabellen zeigen, konnten die Patienten in relativ kurzer Zeit mit definitiv geheilter Wunde, ohne Fistel entlassen werden. — Kein Patient ist an den directen Folgen der Operation gestorben.

Endresultate. Betrachten wir nun die Resultate, welche durch die Excision der tuberculösen Drüsen erzielt wurden, und zwar wie sie sich nach Ablauf einiger Jahre gestalten, denn erst nach Verfluss dieser Zeit kann übersehen werden, was durch die Operation erzielt worden ist.

Die Beobachtungszeit erstreckt sich für den einzelnen Fall im Durchschnitt auf 4 Jahre.

a) Bezüglich Recidiv. Nach den eingezogenen Erkundigungen zeigt sich nun, dass bis anhin (Mai 1883) 21 Patienten ohne irgend

1) Kocher, Ueber die einfachsten Mittel zur Erzielung einer Wundheilung durch Verklebung ohne Drainröhren. Volkmann'sche Sammlung. Nr. 224.

welches Recidiv geblieben sind, und zwar nicht nur im Gebiete der Halsdrüsen, sondern auch die Axillae und die Inguines blieben frei von jeder Drüsenschwellung.

Ueberdies findet sich eine kleine Zahl, bei denen das Recidiv in 1 oder 2 kleinen, haselnussgrossen Drüschen besteht, die — wie die Patienten angeben — schon seit geraumer Zeit in gleicher Grösse bestehen und weder Schmerzen verursachen, noch Tendenz zur Vergrösserung zeigen.

Es bedarf wohl kaum einer besonderen Rechtfertigung, wenn wir uns erlauben, diese Fälle den ersteren anzureihen und beide als die bezüglich Recidiv günstigen Fälle zusammenzufassen. Somit hätten wir 28 Fälle dieser Kategorie.

Ein ungünstigeres Resultat bezüglich Recidiv ergaben 10 Fälle (25 Proc.), bei denen sich theils mehrere nussgrosse, theils circa eigrosse, oder noch grössere Drüsen heranbildeten (6, 12, 21, 22, 25, 27, 30, 31, 32 und 36).

Sehen wir nach dem ätiologischen Moment bei diesen 10 Recidivfällen, so zeigt es sich, dass eigentlich nur bei einem hereditäre Belastung vorliegt, und bei diesem besteht überdies eine Otitis, so dass wir eher geneigt sind, diese letztere als Grund des Recidivs anzusehen.

Am ehesten würde man a priori glauben annehmen zu dürfen, dass bei denjenigen Patienten sich ein Recidiv einstellen würde, bei denen in der Peripherie des betreffenden Lymphgebietes eine locale Tuberculose (z. B. Rhinitis tuberculos.) fortbesteht. Es liefern aber unsere Fälle nicht den mindesten Beleg hierfür, denn von allen 5 Patienten, die an Rhinitis litten, ist nur bei einem einzigen (22) Recidiv aufgetreten — im Gegensatz dazu hatte aber die fortbestehende Otitis bei unseren beiden Fällen Recidiv zur Folge.

Bei 2 Patienten fehlt jeder anamnestische und ätiologische Anhaltspunkt zur Erklärung des bestehenden Recidivs.

Bei 5 weiteren Fällen ist 4 mal Zahnperiostitis und 1 mal Ekzem als ätiologisches Moment verzeichnet — es ist uns fraglich, ob diese gleichen Ursachen wieder für das Recidiv in Anspruch genommen werden dürfen. Vielmehr fällt uns auf, dass bei allen diesen 5 Fällen zur Zeit eine progrediente Lungenerkrankung besteht — und zwar stellen diese die Hälfte aller Fälle vor, bei denen eine Lungenaffection nachzuweisen ist.

Es drängt sich hier unwillkürlich die Frage auf: Ist vielleicht das Fortschreiten der Lungenaffection der Grund zu dem Drüsenrecidiv?

Man müsste demgemäss eine Infection der Halslymphdrüsen von dem florid tuberculösen Processe der Lunge aus annehmen — also eine Infection dem Lymphstrom zum Theil entgegen. — Man braucht absolut nicht die Annahme zu machen, dass dann die Bronchialdrüsen, als die der Infectionsquelle am nächsten gelegenen Drüsen, zunächst und auch am stärksten betroffen sein müssten — denn einestheils ist die Thatsache des Uebersprungens der nächsten Lymphstation bei peripherer Infection (z. B. am Arm) eine zu bekannte und oft beobachtete Thatsache, anderentheils sehen wir z. B. bei carcinomatöser Infection der Lymphdrüsen gar nicht selten, dass secundär und tertiär ergriffene Drüsen oft primäre an Grösse weit übertreffen. — Obwohl für die Carcinose noch nicht, wie für die Tuberculose, ein specifisches Virus nachgewiesen, so sind die Analogien bezüglich der Ausbreitung im Lymphgefässgebiete doch derartig, dass wir uns diesen Vergleich wohl erlauben dürfen.

Bedenken wir jedoch, dass bei der enormen Häufigkeit der Lungentuberculose eine solche secundäre Drüseninfection am Halse sich relativ selten findet, so dürfen wir eher geneigt sein, das Drüsenrecidiv nicht von der Progression der Lungentuberculose abhängig zu denken, sondern beide derselben Grundursache — nämlich einer allgemeinen tuberculösen Infection des Körpers — unterzuordnen.

Hinsichtlich des Auftretens vom Recidiv gibt uns auch der pathologisch-anatomische Befund der excidirten Drüsen keine wichtigen Aufschlüsse. Allerdings waren bei 8 Patienten, bei denen Recidiv sich einstellte, die Drüsen bereits in käsiger Metamorphose begriffen. Auf diesen Umstand können wir kein Gewicht legen, indem bei 75 Proc. aller Fälle die Drüsen bereits einer regressiven Metamorphose anheimgefallen waren.

2 Patienten, die bisher noch nicht zur Sprache gebracht wurden (Nr. 23 und 35) konnten keiner dieser Kategorien beigezählt werden, indem sie innerhalb 6 Monaten nach der Operation an Lungenphthise zu Grunde gingen (wir kommen später darauf zurück).

b) Bezüglich Lungenerkrankung. Was das Verhalten der Lungen anbetrifft, so wird es geboten sein, die einzelnen Fälle daraufhin zu untersuchen, um so mehr, als Hueter auf die prophylaktische Bedeutung der Excision tuberculöser Drüsen aufmerksam macht.

Ich will gleich von vorneherein bemerken, dass bei den 2 zuletzt erwähnten Patienten bereits vor der Operation eine beginnende Lungenerkrankung im Status signalisirt ist, überdies entstammen beide tuberculös belasteten Familien.

Es kann wohl schwerlich daran gedacht werden, dass durch die Drüsenextirpation auf den Verlauf einer bereits localisirten Lungentuberculose ein hemmender oder nur mildernder Einfluss ausgeübt werden kann.

Wohl aber möchte man vielleicht geneigt sein, das auffallend rapide Umsichgreifen der Lungenaffection nach der Operation als durch letztere direct oder indirect veranlasst anzusehen, um so mehr, als in ähnlicher Weise wir bisweilen bei Sarkomen, seltener bei Carcinomen nach dem chirurgischen Eingriff Recidiv auf Recidiv und ausgedehnte Metastasen auftreten sehen und in Folge dessen unerwartet schnell den Tod des Patienten.

Ich lasse die beiden Krankengeschichten hier im Auszuge folgen.

Fall 23. Ingold, Louise, 20 Jahre, aus Bern. Mutter der Patientin leidet an Drüsen, ein Bruder starb im 13. Jahre an Phthise. Patientin selbst hustet seit einem halben Jahre, ohne Auswurf. Lungenspitzen zeigen die ersten Zeichen der Phthise — scharfes Inspirium, gedehntes Exspirium, keine Dämpfung.

Beginn der Drüsenschwellung vor 10 Jahren, die sich seither bei gleichmässigem Wachsthum zum jetzigen handbreiten, harten, knolligen Drüsenpacket, das sich vom Kieferwinkel bis zur Clavicula erstreckt, herangebildet hat, und zwar rechts und links, auf der linken Seite etwas stärker. Haut darüber unverändert.

Operation Mai 1881. In Folge der bedeutenden periadenitischen Verwachsungen des Drüsenpackets kann nur ein Theil wirklich herausgelöst werden. Da die Drüsensubstanz sehr brüchig ist, werden die zu beiden Seiten des Sternocleido liegenden Drüsen grösstentheils mit dem scharfen Löffel herausgeschabt — sie tragen durchwegs den Charakter käsig tuberculös entarteter Lymphome. Trotz der stark gequetschten und grossen Wundfläche verlief die Heilung gut. Indessen trat eine linksseitige Pleuritis hinzu, wahrscheinlich tuberculöser Natur, und vielleicht durch Fortleitung entstanden. Eine Badecur in Enggistein brachte Patientin wieder etwas zu Kräften. Nach mehrwöchentlichem Krankenlager trat der Tod an Phthisis pulmonum im August desselben Jahres ein.

Fall 35. König, Fritz, 26 Jahre, aus Steffisburg. December 1879. — Vater des Patienten starb an Phthise. Vor 4 Jahren bemerkte Patient am Halse ein kirschgrosses Knötchen, das während der folgenden 2—3 Jahre von Zeit zu Zeit anschwoll, sich aber wieder zu besagter Grösse zurückbildete. Frühjahr 1878 plötzliche Anschwellung desselben zu Eigrösse unter Schmerzen und Abscessbildung — Incision, Fistel 3 Monate lang. — Sommer 1878 Beginn einer schmerzlosen Drüsenschwellung am Kieferwinkel, die sich in stetigem Wachsthume zu einem mächtigen Tumor von höckeriger Oberfläche heranbildete, der vom Proc. mastoid. auf der Gefässscheide bis zur Clavicula und unter dem Kiefer bis zum Kinn reicht, gleichzeitig rasch zunehmend. Abmagerung und Zerfall der Kräfte.

Patient hustet seit circa $^3/_4$ Jahren, ohne Auswurf, nie Hämoptysis. Ferner ist im Status bemerkt: Uvula in auffälliger Weise verbogen, wie

es scheint, durch eine Narbe am vorderen Umfange des linken Gaumenbogens. Keine Zeichen von Lues. Diagnose: Lymphomata tuberc. colli.

Operation 22. Januar 1880. 1. Hautschnitt vom Proc. mastoid. längs dem vorderen Rande des Sternocleido zur Clavicula. 2. Schnitt von der Mitte des ersteren zur Unterkiefermitte. 3. Schnitt vor dem Ohre 4 Cm. lang; 4. in der Supraclaviculargrube. — Wegen der allseitigen Verwachsungen, besonders mit der Gefässscheide, mühsame Operation; starker Blutverlust. Dauer 3 Stunden. Das excidirte Packet war aus circa 50 Drüsen zusammengesetzt. Wundverlauf in den ersten 4 Tagen sehr günstig, dann stellte sich in Folge einer bedeutenden Eiterverhaltung starkes Oedem der rechten Gesichtshälfte ein.

2. Februar. Heilung der Wunden per primam bis auf die Eiterung unter dem Kiefer und die lange granulirende Drainöffnung in der Supraclaviculargrube.

Doch ist die Heilung von kurzem Bestande, denn schon im März bricht da und dort die Narbe wieder auf, es entstehen kleine Fisteln und Ulcerationen, die nur langsam wieder zuheilen. 11. März wird Patient entlassen, er ist aber noch sehr anämisch und schwach. — Mai 1880 Exitus an Phthisis pulmon. gemäss den Mittheilungen des behandelnden Arztes.

Ausser den genannten 2 rapid verlaufenden Fällen hat eine zur Zeit der Operation noch nicht vorhandene Lungenerkrankung bei 4 Patienten Platz gegriffen, es sind dies die Fälle 4, 31, 32 und 38 — wozu vielleicht noch ein 5. zu rechnen ist (26), von dem nur in Erfahrung gebracht werden konnte, dass er 5 Jahre nach der Operation an einer „Lungenerkrankung" Exitus gemacht hat; möglicherweise war es eine Lungentuberculose.

Besonderes Interesse bietet wohl Fall 4, wo im April 1882 weder subjective, noch objective Zeichen einer Lungenerkrankung vorlagen. Damals wurde die Operation vorgenommen und im Mai 1883 war der Exitus an Phthise bevorstehend.

Bei ferneren 4 Patienten ist es auf Grund der eingezogenen Erkundigungen nicht leicht ersichtlich, einestheils ob wirklich eine Lungenerkrankung vorhanden, anderentheils ob die früher vorhandene Affection wirklich Fortschritte gemacht hat (20, 27, 30 und 24).

Für Fall 5, 17 und 28 aber ist, wenn nicht eine Besserung einer zur Zeit der Operation bestehenden Lungenaffection, so doch ein entschiedener Stillstand derselben zu constatiren. Wir hatten schlechtes Spitzenathmen, beginnende Phthisis und eine Affection der rechten Lungenspitze — während wir jetzt nach Ablauf von 2 Jahren gutes Allgemeinbefinden und absolut keine Symptome von Seite der Lunge finden.

Bei allen den mit Rücksicht auf eine bestehende Lungenaffection aufgeführten Patienten fand sich bei der Operation bei allen,

dass die Lymphome schon eine Verkäsung oder Vereiterung eingegangen waren.

Dies bietet immerhin der Ansicht, dass durch regressive Processe, durch die Verflüssigung des Drüseninhaltes, die Gefahr der Verschleppung des Infectionsstoffes im Körper wächst, eine Stütze.

Mit Einschluss der zuletzt genannten 3 Fälle (5, 17, 28) blieben schliesslich 29 Patienten von jeder Lungenaffection frei, also nahezu 75 Proc. der Operirten.

Wir können noch hinzufügen, dass sich unsere Erkundigungen auch nach dem Vorhandensein einer localen Knochentuberculose richteten, wobei sich aber durchwegs negative Resultate ergaben.

Diese Ergebnisse scheinen mir sehr günstige zu sein — wenn wir bedenken, dass dieselben nach Ablauf von durchschnittlich 4 Jahren gewonnen sind — und zwar von Patienten, welche bereits seit längerer Zeit an einer Drüsentuberculose litten und in deren Descendenz bei 40 Proc. die Tuberculose sicher nachzuweisen ist.

Diese Zahlen werden aber erst ins rechte Licht gesetzt, wenn sich ein Vergleich mit nichtoperirten Lymphompatienten anstellen liesse. Leider aber gelang es mir nicht, von den 23 Patienten der Poliklinik — die hierzu das nöthige Material liefern würden — auch nur über den Aufenthaltsort einige Auskunft zu erhalten. — Wir müssen daher darauf verzichten, diese Vergleichsstatistik zu liefern.

Bei Vergleichung der beiden Tabellen (die ersten 21 Patienten stammen nämlich aus der Privatpraxis des Herrn Prof. Kocher) ist uns aufgefallen, dass bei den im Privatspital operirten Fällen die Endresultate bedeutend befriedigendere sind, als bei den im Inselspital operirten.

Von den 21 Privatpatienten sehen wir nur bei 3 Recidiv auftreten, während auf die übrigen 19 Patienten 7 mit Recidiv kommen, also 13,3 Proc. gegen 36,8 Proc. der Spitalpraxis.

Aber auch hinsichtlich der Lungenerkrankungen sehen wir Aehnliches. Von 21 Privatpatienten hat die Lungenaffection nur in 1 Falle Fortschritte gemacht und bei einem 2. musste es in dubio gelassen werden; auf die 19 Spitalpatienten aber fallen 3 eventuell 4 mit progredienter Lungenerkrankung und 3 zweifelhafte Fälle. Schliesslich von den 3, bei denen eine bestehende Lungenaffection sich gebessert hat, 2 in die Serie der Privatpatienten.

Der Grund hierfür kann nur in den besseren Verhältnissen liegen, in denen sich eben Privatpatienten befinden. Sie können sich nach der Heilung eine kleine Nachcur gönnen bis zur völligen Wieder-

herstellung, sie werden im Stande sein, den meisten jener Schädlichkeiten (hygienischer Natur) auszuweichen, während aber Patienten, die ein öffentliches Spital aufsuchen müssen, nur höchst selten in der Lage sind, bis zur gänzlichen Reconvalescenz sich zu pflegen, ja sogar sehr oft in Folge äusserer Verhältnisse gezwungen sind, trotz einer bereits vorhandenen leichten tuberculösen Lungenaffection, trotz allgemeiner Schwäche sich wieder den gleichen Schädlichkeiten auszusetzen (Fabrikarbeit) und in den gleichen, in hygienischer Hinsicht schlechten Verhältnissen weiter zu leben, denen sie bereits dieses Leiden zu verdanken hatten.

Ueberdies sind besser situirte Patienten gegen kleinere Affectionen, Entzündungen, wie Conjunctivitis, Pharyngitis etc. weniger indolent und werden sich daher eher zu einer regelrechten Behandlung verstehen, als ärmere Patienten.

Diesem Umstande ist besonders bei Individuen mit latenter Tuberculose eine nicht zu unterschätzende Bedeutung beizumessen.

Beim Durchgehen der Tabellen ist mir aufgefallen, dass von den 40 Operationen 30 (75 Proc.) auf die Monate März bis Juni incl. fallen; 10 Operationen vertheilen sich auf die übrigen 8 Monate. Ich glaubte den Grund in einer jeweiligen stärkeren Anschwellung, eventuell Vereiterung und Aufbruch der Lymphome während der Frühlingsmonate zu finden, so dass dann der Patient schliesslich zur Operation gedrängt wurde. In vielen Anamnesen findet sich

Nummer	Name, Alter und Wohnort	Hereditäre u. anamnestische Verhältnisse	Beginn der Affection	Status vor der Operation	Operation und Behandlung
1	Frau G., 46 Jahre, von Chaux de fonds.	Vater starb an Pleuritis. 4 Geschwister sind tuberculös.	Vor 18 bis 24 Monaten.	Anämie; beidseitige Spitzenaffection, Pleuritis sicca, besonders links. Abscedirende Drüse.	28. Juli 1882 Inc sion und Auskratz Bi. und Jodoform.
2	Herr K., 32 Jahre, Bern.	Eine Schwester phthisisch. 1873 Pleuritis.	Vor 3 Jahren.	Residua einer durchgemachten Pleuritis. Schmaler Thorax; Drüsenfistel seit einem Monat.	25. März 1882 Exc sion. 3 Hautschnitt bis auf die grossen G fässe vorgedrungen. 10 proc. Bismuth.
3	Herr N., 24 Jahre, Grüsch, Graubünden.	—	Vor 3 Jahren nach Erkältung.	Schmaler Thorax, gut genährt, lupöse Ohraffection. Colossales Drüsenpacket, vom Ohr bis zur Clavicula sich erstreckend.	11. März 1882 Exc sion. 3 Hautschnitt Bi., secund. Naht.
4	Herr B., 25 Jahre, von Burgdorf.	Nichts Hereditäres. Conjunct. als Kind.	Vor 1 Jahr, damals incidirt. Seither Fistel; vor 6 Wochen recid.	Eiternde Fistel, wallnussgrosse Drüse im Aufbruch begriffen. Lunge normal.	April 1882 2 Inc sionen und Auskra zen. Bismuthbehan lung.

in der That die Angabe, dass eine acute oder subacute Verschlimmerung in den ersten Monaten des Jahres eintrat, und in 1 Fall heisst es, dass während einiger Jahre im Winter die Drüsen an Grösse zunahmen, im Sommer sich aber wieder etwas zurückbildeten. Die Gründe hierfür sind leicht ersichtlich, denn wir leben im Winter eben in hygienisch bedeutend ungünstigeren Verhältnissen. Es ist auch populäre Annahme, dass im Frühjahr gewisse chronische Krankheiten sich verschlimmern, daher es hier nöthig sei „zu purgiren und laxiren".

Bemerkungen zu den Tabellen.

Wir mussten uns bei der Ausarbeitung der Tabellen auf die nothwendigsten Bemerkungen beschränken, und es sind daher nur solche Daten verzeichnet, welche speciell für uns von Bedeutung sind.

Fall 1—21 incl. stammen aus der Privatpraxis des Herrn Prof. Kocher. — Die übrigen 19 sind Spitalpatienten, ebenfalls von Herrn Prof. Kocher operirt.

Das in den Tabellen angegebene Alter der Patienten ist dasjenige, das sie zur Zeit der Operation erreicht hatten; ebenso beziehen sich die in der Rubrik „Beginn der Affection" verzeichneten Zahlen auf den Operationstermin als Ausgangspunkt.

Wo eine Lungenaffection vorhanden war, ist es stets speciell bemerkt, — aber nicht überall im gegentheiligen Falle.

'atholog.-anatomische Diagnose	Heilung	Status praesens	Bemerkungen
Tuberculöse Drüse in reiterung.	Gut in 8 Tagen.	Allgemeinbefinden gut. Keine Beschwerden von Seite der Lunge. Keine Drüse hat sich nebenan gebildet; unter den Armen nichts.	—
Gland. colli et axillae berc. hyperplast., sehr nig verkäst.	In 12 Tagen per primam.	Ausgezeichnetes Befinden, wie seit Jahren nie. Lunge gut. Müdigkeit im Arm.	Bi. intox., s. Volkmann's klin. Vortr. Nr. 224. S. 10 v. Prof. Kocher. Nach der Operat. entstand eine kleine Drüse, die sich seither zurückgebildet hat.
Lymphoma colli ca- s.	Fieberlos, per primam in 18 Tagen, entlassen.	Befinden gut. Etwas Husten, keine Drüsenschwellung.	—
Lymphoma colli tu- rcul.	In 13 Tagen.	Zunehmende Abmagerung. Phthisis pulmon., besonders seit Neujahr 1883 rapid fortschreitend. Kein Recidiv.	—

Nummer	Name, Alter und Wohnort	Hereditäre u. anamnestische Verhältnisse	Beginn der Affection	Status vor der Operation	Operation und Behandlung
5	Frl. R., 23 Jahre, von Brennets.	Seit 6 Jahren Ozaena.	Vor 2 Jahren.	Ozaena. Schlecht genährt, schlechtes Spitzenathmen, Lues. Beidseitige bedeutende Drüsenpackete mit starken Verwachsungen.	In 2 Sitzungen op 16. April 1881 l dauernd. Excision rechtsseitigen Drüs 7. Mai 1881 Excis der linksseit. Drüs
6	Herr A., 20 Jahre, Meisingen.	Mutter phthisisch.	März 1876, Aufbruch 1877.	Otitis, Anämie. 2 Fisteln. Lunge normal; grosse Geschwulst längs des r. Unterkiefers bis hinters Ohr. Kleine subment. Drüsen und am l. Unterkiefer eine Drüse.	20. Juni 1879 Exc sion. 5 Hautschn
7	Frl. de B., 19 Jahre, Thun.	—	Vor 1 Jahr nach Erkältung.	Anämisch. Lunge normal. Links Drüsenpacket am Kieferwinkel, rechts zwei kleine Drüsen über der Clavicula.	24. Jan. 1879 Exc sion. 2 Incisionen Carbolbehandlung.
8	Frau P., 50 Jahre, Blonay.	—	Vor 10 Jahren, 1877 plötzlich stärkeres Wachsthum. 1877 wieder.	Gut genährt, Lues. Lunge normal. Keine prim. Affect. Mamma normal. Halbhandtellergrosse Geschwulst zwischen Mamma und Axilla.	Mai 1879 Excisi Carbol.
9	Herr M., 18 Jahre, von Wohlen.	Eine Schwester tuberculös.	Vor 2½ Jahr.	Fistel in der Ellenbogenbeuge nach Incis. vereiternder Drüsen. Secund. in der Axilla grosse Drüsenpackete entstanden.	23. Mai 1879 Excisi d. Achseldrüsen u. d Drüsen am Ellen gen. Carbolbehan lung. Typ. Lister.
10	Frl. J., 20 Jahre, Faong.	—	Vor 1 Monat.	Anämisch, schlecht genährt, Blepharitis. Drüsen in Absced. am unteren Ende des Sternocleido.	25. Juni 1879 Exc 2 Incis. Wenig tub kelähnliche Element Gewebe gut erhalte
11	Kind O., 10 Jahre, Vevey.	Häufige Katarrhe u. Ekzeme am Kopf.	Vor 2 Jahren. Absced. vor 3 Monaten.	Gesunde Gesichtsfarbe. Drüsengeschwulst vom rechten Ohr bis unter die Halsmitte.	26. Sept. 1879 E stirpation. Carbol handlung.
12	Herr S., 44 Jahre, von Thun.	Ein Kind der Patientin ist scrophulös.	Vor 3 Jahren.	Linke Brusthälfte dehnt sich bei der Inspir. schwächer aus. Mamma normal. Kleine Drüsen über der l. Clavicula und grössere in der l. Axilla.	30. Juni 1880 Exc sion. Carbolverba
13	Frau W., 43 Jahre, Aarwangen.	—	Vor 2 Monaten.	Anämisch. Lungen normal. Adenom d. Brustdrüse. Oberhalb der r. Clavicula gänseeigrosse Drüse, mehr. kleinere.	30. Juni 1880 E stirpation, starke V wachsung. 2 Schnitt Carbol.
14	Frau B., 35 Jahre, Stans.	Zahncaries, öfters Periostit.	1866.	Cariöse Zähne, gut genährt. Gänseeigrosse Geschwulst unter dem r. Unterkiefer.	19. Mai 1880 Exc sion. 3 Auskratzu gen.
15	Frau K., 35 Jahre, Luzern.	Ein Bruder leidet an Drüsen.	Seit dem 18. J. links, rechts seit ¼ Jahr.	Anämisch, Lunge normal. 5 mittelgrosse Drüsen unter dem l. Kiefer und am Nacken.	15. Oct. 1880 Exc sion. 3 Incisionen Carbol.
16	Frl. U., 18 Jahre, Pruntrost.	Ein Bruder phthisisch. Scrophul. in der Jugend. Ekzeme.	Vor 4—5 Jahr. Nachschub vor 3 Monaten nach Erysipel.	Zart, blass, scroph. Habitus, Lunge normal. Grosse derbe Drüsenknollen um beide Kieferwinkel.	Oper. in 2 Sitzung 30. Oct. 1880 Excis rechterseits. 20. N 1880 links. Carbol

Patholog.-anatomische Diagnose	Heilung	Status praesens	Bemerkungen
Lymph. colli tubercul. iele char. tuberculöse nötchen).	Vollständig, in 2 mal 20 Tagen.	½ Jahr lang nach der Operation ausgezeichnetes Befinden, jetzt leidlich gut. Lunge gut.	Am Hals eine haselnussgrosse Drüse entstanden, die sich zeitweilig ganz zurückbildet.
Multiple verkäste Lymhome am Halse.	Gut in 24 Tagen.	Allgemeinbefinden gut. Auf der rechten Seite neue Drüsen, die seit 1880 sich zurückgebildet haben. 1880 links eine Drüse excidirt.	—
Markig-körniges Lymom, viele Riesenzellen nd tuberkelähnliche Elemente.	Per prim. in 24 Tagen, entlassen.	Anämie, sonst gutes Allgemeinbefinden. Lunge gut. Narbe kaum sichtbar. Kein Recidiv.	Wegen Angina einige Kieferdrüsen geschwollen, in Rückbildung begriffen.
Körniges Lymphom der xilla, ohne regressive etamorphose.	Gestört wegen Hautgangrän (Lues).	Allgemeinbefinden gut. Lunge normal. Kein Recidiv.	—
Lymph. axill. tuberc. i Verkäsung begriffen.	Gestört durch Phlegmone, 1 Monat.	Allgemeinbefinden gut. Lunge normal. Kein Recidiv.	Die Arter. axill. wurde freigelegt.
Lymphoma colli tuercul.	1 Monat.	Allgemeinbefinden gut. Keine Lungenerkrankung. Keine Drüsenschwellung.	—
Lymphoma colli in Verterung.	In 18 Tagen.	Gutes Allgemeinbefinden. Keine Symptome von Seite der Lunge. Kein Recidiv.	—
Lymphoma simpl. caos.	In 26 Tagen per prim.	Allgemeiner Gesundheitszustand befriedigend. Lunge gut. Recidiv mit drei kleinen und einer eigrossen Drüs. über der Clavicula.	Bedeutende periad. Verwachsung.
Lymphoma colli tuberil. caseos.	Eiterung.	Allgemeinbefinden gut. Lunge normal. Rechter Arm ungelenk, Schulter steht tiefer.	Eine kleine Drüse ist immer gleich geblieben. Kein Recidiv.
Lymphoma colli in Verterung.	Per prim. in 19 Tagen.	Befinden sehr befriedigend. Lunge gut. Kein Recidiv.	Drüsen unter dem l. Unterkiefer sind bereits 1866 operirt worden.
Markig-körniges Lymhom mit kleinen gelben erden.	Per prim. in 11 Tagen.	Allgemeinbefinden besser, als vor der Operation. Lunge normal. Kein Recidiv.	Es bestehen etwas Sohmerzen in der Narbe.
Käsig diffus entartete ymphome.	Gut.	Völliges Wohlbefinden. Kein Recidiv.	Erste Operation dauerte 1½ Stunden. Ven. jug. ext. unterbunden. 18 Drüsen im Ganzen excidirt.

Nummer	Name, Alter und Wohnort	Hereditäre u. anamnestische Verhältnisse	Beginn der Affection	Status vor der Operation	Operation und Behandlung
17	Herr G., 29 Jahre, Wädenwyl.	Vater und Bruder phthisisch.	Vor 3 Jahren.	Phthis. Lungenaffection. Fistelgeschwür. Linkerseits gross. Drüsenpacket vom Ohr bis zur Clavicula reichend.	23. Mai 1881 Exc. sion. 0,2 proc. Chlorzink.
18	Frau St., 36 Jahre, Neuchâtel.	—	Im 17. Altersjahre. Nachschub im 24. Jahre.	Gutes Aussehen, cyanotisch. Herzfehler. 4 einzelne Drüsen unter dem r. Unterkiefer und hinter dem Ohr.	25. März 1881 Exc. sion. Ein 15 Cm. lan. ger Schnitt. Chlorzink 0,2 proc.
19	Kind W., 3¾ Jahre, Biel.	Eine Schwester phthisisch.	Vor 2 Jahren.	Lungenaffection, grossblasige Rhonchi; colossales Drüsenpacket der link. Halsseite.	23. März 1876 Excis. 2 Stud. dauernd. Verwachsung mit der Carotisscheide.
20	Frl. W., 18 Jahre, Bern.	Vater ist phthisisch, litt an Pemphigus in der Jugend.	1876 2 mal inoid.	Scroph. Habitus. Alte Conjunct. und Blepharitis. Mastdarmfistel unter dem Proc. mastoideus. 2 wallnussgrosse Drüsen.	7. März 1877 4 Incisionen und Auskratzen.
21	Herr Z., Wolkringen.	—	August 1876, vor 1 Jahr.	Kräftig gebaut, Lunge normal.	7. März 1877 2 Incisionen und Auskratzen.
22	Reist, Bertha 14 Jahre, Thun.	Aufbruch der Drüsen im 8. Jahre.	7.—12. Altersjahr, seit dem 12. stark gewachsen.	Ohrenekzem und Rhinitis seit ½ Jahr. Mächtiges Drüsenpacket der rechten Halsseite.	Excis. in 2 Sitzungen 23. Nov. 76 1½ Stunden dauernd. 3 Hautschnitte. 18. Jan. 187 15—20 Drüsen exci 2 Incision. Chlorzinkätzung 1:20. Lister.
23	Ingold, Louise, 20 Jahre, Bern.	Mutter leidet an Drüsen. Ein Bruder starb mit 13 Jahren an Phthise und Drüsen.	Vor 10 Jahren.	Anämisch, hustet seit ½ J. Lungen bieten das erste Zeichen der Phthise. Linksseit. handbreit. Drüsenpacket vom Ohr bis z. Clavicula ziehend.	5. Mai 1882 Excision. Bismuthbehandlung.
24	Bandelier, Sophie, 27 Jahre, Somettan.	Scrophulös, Ekzeme und Conjunct.	Vor 6 J., seither zurückgegangen und wieder aufgetreten.	Haemoptoë alle Monate 2 J. lang. Leichte Infiltration der Lungenspitzen. Am r. Kieferwinkel faustgrosses Drüsenpacket, links erbsengrosse.	Mai 1882 Excision d rechtsseitigen Drüsen Bismuthbehandlung.
25	Morel, Fanny, 13 Jahre, Wohler.	Im 6. Jahre Masern, hierauf Otitis.	Im 6. Jahre, vor 1½ Jahren rasch zugenommen.	Gut genährt. Lunge normal. Grosses Drüsenpacket der rechten Halsseite.	30. Juni 1879 Excis Ein Schnitt vom Proc mast. bis unter d. Cla vic. Typischer Lister
26	Indermühle, Emilie, 18 Jahre, Anvoldingen.	Mutter leidet an Drüsen und ist phthisisch. Rhinitis mit 8. bis zum 11. Jahr.	August 1873.	Kräftig aussehend. In der rechten Achselhöhle hühnereigrosser Tumor.	April 1874 Excision Plexus brach. und Art frei gelegt.
27	Häberli, Carl, 18 Jahre, Buchsee.	Oeftere Ekzeme an Nase und Mund.	Vor 1 Jahr.	Lunge normal. Apfelgrosser Tumor unter dem linken Unterkieferwinkel.	10. März 1873 Exci sion. 1 Bogenschnitt 6 Drüsen exoid. Phenylglycerinwatte.

'atholog.-anatomische Diagnose	Heilung	Status praesens	Bemerkungen
'uberculöses Lymphom. rüsen in beginnender erkäsung.	Per prim. in 17 Tagen, entlassen.	Erfreut sich der besten Gesundheit. Keine Drüsenschwellung.	Einige zurückgelassene Drüsen über der Clavicula sind kleiner geworden.
Markig-körnige Form.	Per prim. in 13 Tagen, entlassen.	Gutes Allgemeinbefinden. Lunge normal.	Zwei kleine Drüsen haben sich frisch gebildet.
Markiges Lymphom.	Wunderysipel, 22 Tage.	Gestorben 1878 an einer intercurrenten Krankheit (Diphtherie).	Bis 1878 kein Recidiv.
Vereiterndes tuberculöses Lymphom.	Gut in 23 Tagen.	Früher Husten und Auswurf. Mastdarmfistel ausgeheilt. Allgemeinbefinden ziemlich gut.	Kein Recidiv.
Vereiterndes tuberculöses Lymphom.	Gut in 12 Tagen.	Völlig gesund. Nach 2 Jahren trat ein Recidiv an der gleichen Stelle auf. Excision vorgenommen, seither gut.	Die nach Zahnextraction entstandene Drüsenschwellung bildete sich zurück, gleich daran schloss sich die chron. Lymphadenitis.
Lymph. colli tubercul., markige Form.	Gut, mit Fieber.	Allgemeinbefinden sehr gut. Keine Lungenaffection. Rhinitis besteht fort. Unter dem rechten Sternocleido zwei wallnussgrosse Drüsen.	Verletzung des Ramus subcut. mandib. dextr. n. fac.
Derb-knolliges Lymphom in Vereiterung.	Gut (Pleuritis).	Gestorben August 1881 an Phthise.	Siehe Krankengeschichte S. 543.
Lymph. colli tubercul. caseos.	Rasche Heilung, in 10 Tagen entlassen.	Allgemeinbefinden sehr gut. Etwas Husten. Kein Recidiv.	—
Lymphoma colli caseos. (grosse Riesenzellen).	Per prim.	Katarrhal. Pneumonie. April 1883 auf der linken Seite grosses Drüsenpacket entstanden, verkäst; operirte Seite frei.	N. access. durchschnitten. V. jugul. ext. unterbunden.
Lymph. axill. tubero. in Vereiterung.	—	Gestorben 1879 an einer Lungenkrankheit. Kein Recidiv.	—
Lymph. colli, zum Theil markig erfüllt, zum Theil erweicht.	Gut in 1 Monat; 4 Tage Fieber.	Schmächtig, etwas schwächlich. Phthisis incip.? Mai 1883. Drei haselnussgrosse Drüsen unter dem Kinn.	Ostern 1880 recid. Operation.

Nummer	Name, Alter und Wohnort	Hereditäre u. anamnestische Verhältnisse	Beginn der Affection	Status vor der Operation	Operation u. Behandlung
28	Vonmard, Emil, 17½ Jahre, Tramelan.	Vater u. Mutter tuberculös. Rhinitis seit 5 Mon. u. Conj.	Vor 5 Monaten.	Sehr anämisch, r. Lungenspitze afficirt. Rechts oben am Sternocleido halbeigrosse Drüsengeschwulst.	8. Mai 1882 Excis. Incision des Abscess Auskratzen der H. Bism. II. Naht.
29	Ischer, Mar., 21 Jahre, Freiburg.	Geschwister tuberc. Rhinit. Augenaffect. 2—3 J. lang.	Vor 10 Jahren, vor 6 Jahren Nachschub.	Anämisch. Caries d. Zähne. Rhinitis. Eigross. Tumor am l. Kieferwinkel, eine kleine am vord. Rand d. Cucullaris.	16. Juni 1879 2 cisionen.
30	Bracher, Gottfried, 19 Jahre, Bannwyl.	—	Vor 3 Jahren.	Zahncaries, schmaler Thorax. Drüsenpacket unter dem linken Kieferwinkel.	28. Mai 1875 Exc pation. Art. unterbunden, überlagert, incis
31	Weber, Elis., 32 Jahre, Lempen.	—	Vor ¾ Jahren.	Anämisch, frische Zahnperiost. Drüsenpacket am rechten Sternocleido 4 Cm. breit, 6 Cm. lang, eiförmig. Kleine Drüsen in den Axillae.	13. März 1882 Ex sion. 2 Auskratz gen. Bism. II. N
32	Roth, Joh., 22 Jahre, Buchholtersberg.	1874 Excision von tuberculösen Drüsen.	Im Jahre 1874.	Zahncaries. Lungenaffection mit Husten und Auswurf; rechts und links am Hals multiple Lymphome.	7. Juni und 25. A 1882 Excision. B muthbehandlung. S cundärnaht.
33	Frund, Flor., 24 Jahre, Bourrignon.	Nach Alveolperiost. entstanden.	Vor 8 Monaten.	Zahnfistel, gut genährt. Drüsenschwellung am Kieferrand.	15. Aug. 1882 Ex sion. Bism. mit P märnaht.
34	Hug, Franziska, 19 Jahre, Krienz.	Mutter und Schwester phthisisch.	Vor 6 Jahren. Vor ½ Jahre Nachschub.	Von gesundem Aussehen. Lunge normal. Unter dem r. Unterkiefer ein lang. Drüsenpacket, eine kleine Drüse am vord. Rand des Sternocleido.	5. Mai 1881 Excisi dreier taubeigross Drüsen. Chlorzink handlung.
35	König, Fritz, 26 Jahre, Iffwyl.	Vater phthisisch.	Vor 4 Jahren, vor 2 Jahren abscedirt.	1878 zweimal Abscess eröffnet. Lungenaffection. Zweifaustgrosses Drüsenpacket.	22. Jan. 1880 Exc 3 St. dauernd. Sta Blutung. 4 Incisi ca. 50 Drüsen exc
36	Meyer, Kath., 35 Jahre, Marbach.	Vor 20 Jahren Mastitis.	Vor 4 Jahren.	Blass aussehend. Narben am Warzenhof. Die Axilla ausfüllend. Drüsenpacket, ebenso in d. Fossa supraclav. u. Drüsenstrang bis zum Proc. mastoid.	13. Mai 1880 Exc sion, 2 Stunden ernd. Chlorzink Carbol.
37	Fr. Wyss, 37 Jahre, Bern.	Seit 6 Wochen Fistel.	Vor 6 Monaten ohne Ursache, vor 6 Wochen abscedirt.	Hysterische Anfälle u. Dyspnoe. Lunge normal. Schwellung der rechtsseitigen Kieferdrüsen.	19. August 1881 E cision. Chlorzink
38	Nyffeler, Anna, 28 Jahre, Huttwyl.	—	Vor 2 Jahren rechts und links.	Doppelseitige Dacryocystitis. Lunge normal. Beidseitige mittelgrosse Drüsenpackete.	19. August 1872 E cision linkerseits 10. Dec. 1872 rech Phenylglycerin.
39	Dennler, Alb., 18 Jahre, Bleienbach.	—	Vor 5 Monaten.	Kräftig, gesundes Aussehen. Lunge normal. Unter dem r. Kiefer geschwoll. Lymphdrüs.	10. Mai 1872 Exc sion. Phenyllösung
40	Wittmer, Jos., 22 Jahre, Steinau.	Conjunct. und Ekzeme.	Vor 7 Jahren.	Keine Zahncaries, kräftig gebaut. Lunge normal. Zweifaustgrosse Lymphome der rechten Halsseite.	12. Mai 1879 Exc sion, 2 Stud. dauer 4 Incisionen. 20 D sen exstirpirt. Carb

Patholog.-anatomische Diagnose	Heilung	Status praesens	Bemerkungen
Lymph. colli cas. mit ıkungsabscess.	Per prim. in 8 Tagen.	Allgemeinbefinden besser als vor der Operation. Lungen gut. Zur Erkältung dispon. Kein Recidiv.	—
Lymph. simpl. colli ohne gressive Metamorphose, arkig.	Gut in 8 Tagen.	Allgemeinbefinden gut. Lunge normal. Kein Recidiv.	Eine Drüse hatte sich vor der Operation spontan zurückgebildet.
Körniges Lymph. tub., ele Käseherde.	Gut in 25 Tagen.	Allgemeinbefinden gut. Husten und Auswurf. Recidiv.	—
Lymph. colli tuberc. in rweichung.	Per prim. in 20 Tagen. Ven. thromb. am Arm.	Allgemein leidend. Ziemlich fortgeschrittene Phthisis pulmonum. Recidiv.	—
Lymph. colli tuberc. in erkäsung.	Gut in 20 Tagen.	Anämisch, ziemlich weit gediehene Lungentuberculose. Viele kleine Drüsen rechts und links am Hals.	Die klein. Lymph. waren so massenhaft u. so zerstreut, dass, trotzdem bei beiden Operationen viele Incision. gemacht wurden, stets noch kleine Drüs. zurückblieben.
Kleines Lymphom, käsig generirt.	Per prim. in 12 Tagen.	Allgemeinbefinden gut. Keine Beschwerden von Seite der Lungen. Kein Recidiv.	—
Lymph. colli tuberc, arkig-körnige Form.	Per prim. in 18 Tagen.	Chlorose, sonst Allgemeinbefinden sehr gut. Lunge normal. Zwei bohnengrosse Drüsen unter dem Kieferwinkel.	Drüse vor dem Sternocleido wird nicht excidirt, ist jetzt circa kirschgross.
Lymph. colli tuberc., imär-käsige Form.	Eiterung.	Gestorben 1880 an Phthisis pulmonum.	Siehe Krankengeschichte S. 543.
Lymph. axillae et colli, äsig degenerirt.	Per prim. in 18 Tagen, entlassen.	Gutes Allgemeinbefinden. Keine Lungenaffection. Neue Drüsenschwellung am Hals.	Fortschreitende Infection von unten nach oben.
Käsig tuberculöses ymphom.	Eiterung 24 Tage.	Ist seit der Operation schwächer, anämisch. Keine Lungenaffection. Seit 1 Jahre kleine Drüsen am Kiefer entstanden.	Nach der Operation ein Hautbezirk am Hals anästhetisch.
Lymph. colli.	Eiterung im December 29 Tage.	Allgemeinbefinden gut, nicht sehr kräftig. Zeitweise Husten, Schmerzen auf der Lunge, kein Blutspeien, kein Recidiv.	—
Lymph. colli in Verıäsung.	In 22 Tagen.	Gutes Befinden. Keine Lungenerkrankung. Kein Recidiv.	—
Körniges Lymphom, tuerculöser Natur.	Gut, 30 Tage.	Gutes Befinden. Lunge normal. Kein Recidiv.	Mentalast der Facialis durchschnitten, Access. geschwunden, Grosse Gefässe freigelegt.

XXII.

Der Luftröhrenschnitt bei diphtherischem Croup.

Von

Dr. Gustav Passavant,

Arzt der chirurg. Abtheilung des Senckenbergischen Spitals zu Frankfurt a. M.

(Hierzu Tafeln IV—VI [II–IV].)

(Fortsetzung von S. 400.)

2.

Das **Röhrchen** [1]) kann von Silber, Neusilber, Aluminium (durch seine Leichtigkeit ausgezeichnet) oder Hartgummi sein. Auf das Material, aus welchem es verfertigt ist, kommt es weniger an, als auf seine Gestalt. Nur müssen seine Wandungen, unbeschadet seiner Dauerhaftigkeit, möglichst dünn sein, weil bei Doppelröhrchen viermal die Dicke der Röhrchenwand von dem Licht der Luftröhre in Anspruch genommen wird. Je enger die Luftröhre ist, um so mehr macht sich dieser Missstand geltend, weil die Wandungen der Röhrchen nicht in gleichem Verhältniss dünner gemacht werden können, wie die Luftröhre kleiner Kinder enger ist, als die grösserer. Es empfiehlt sich daher, die Röhrchen für kleine Kinder von Silber oder Neusilber machen zu lassen, weil diese Metalle sehr dünn, bis zu $^1/_3$ Mm., verarbeitet werden können, ohne die nöthige Dauerhaftigkeit einzubüssen. Die Hartgummiröhrchen sind wohl meist etwas dicker. Es kommen auch biegsame Gummiröhrchen im Handel vor. Dieselben können in manchen Fällen gute Dienste thun, wo man mit einem einfachen Röhrchen

1) Um Worte bei der Beschreibung des Röhrchens zu sparen, ist in Nachstehendem derjenige Theil des Röhrchens, welcher innerhalb der Luftröhre zu liegen kommt, kurzweg der Luftröhrentheil desselben genannt, derjenige dagegen, welcher ausserhalb der Luftröhre zu liegen kommt bis zum Schilde, der Wundtheil des Röhrchens. Somit bildet der schiefe Durchschnitt des Röhrchens, welcher in dem Einschnitt der Luftröhre liegt, die Grenze der beiden genannten Theile des Röhrchens. Der Luftröhrentheil zerfällt wieder in zwei Theile, einen oberen und einen unteren. Ersterer ist der Theil, welcher dem Luftröhreneinschnitt entspricht, d. h. hinter ihn zu liegen kommt, letzterer dagegen derjenige, welcher unter den Luftröhreneinschnitt zu liegen kommt. Die Grenze beider letztgenannten Theile, um es noch bestimmter auszudrücken, ist gegeben durch eine Ebene, welche vom Scheitelpunkt des unteren Winkels des Luftröhreneinschnittes aus das Röhrchen quer durchschneidet.

auskommen kann. Beim Luftröhrenschnitt von Croupkindern sind sie nicht zu gebrauchen, weil ihre Wandungen dick sein müssen, um zu verhüten, dass sie nicht zusammen gedrückt werden, ihr Licht somit um so viel kleiner ist. Auch eignen sie sich wegen des Mangels an Glätte ihrer Wandungen nicht zu Doppelröhrchen. Sie werden daher nur Verwendung finden können, wo es darauf ankommt, ein biegsames Röhrchen zu haben, und wo ein einfaches, dickwandiges Röhrchen zulässig ist. Wie alle Weichgummiwaaren, werden sie mit der Zeit brüchig. Es ist vorgekommen, dass ein Stück davon abgebrochen und in einen Bronchus gerathen ist.

Doppelröhrchen sind deshalb am geeignetsten, weil sie sich am leichtesten reinigen lassen. Das von Zeit zu Zeit, bei vielem und zähem Auswurf häufiger, bei wenigem und mehr wässerigem Auswurf seltner vorzunehmende Reinigen des Röhrchens ist nöthig, weil sich in demselben Schleim ansetzt. Wiederholt sich dieser Vorgang, so wird das Licht des Röhrchens allmählich verengt und für das Athmen ungenügend. Schon manche Kinder haben den Tod dadurch erlitten, dass das Röhrchen sich durch Schleim und Pseudomembranen verstopft hat. Auch bei Doppelröhrchen habe ich diesen traurigen Ausgang erlebt, wenn die Pflege des operirten Kindes eine ungenügende war. Es erwächst daraus die Pflicht, das Kind nie ohne eine sachverständige Pflege zu lassen, so dass jederzeit die Möglichkeit gegeben ist, das innere Röhrchen zu entfernen, zu reinigen und alsbald wieder einzulegen. Ein alsbaldiges Wiedereinlegen empfiehlt sich deshalb, weil, wenn nach dem Herausnehmen des inneren Röhrchens ein Hustenanfall eintritt und sich Schleim in das äussere Röhrchen setzt, durch das Vertrocknen des Schleims beide Röhrchen aneinander geklebt werden und dadurch ein späteres Herausnehmen des inneren Röhrchens erschwert wird. Das Einlegen und Herausnehmen des inneren Röhrchens wird dadurch erleichtert, dass bei den meisten Röhrchen der vordere Theil des äusseren allmählich etwas Weniges weiter wird, obgleich das innere Röhrchen sich auch recht gut herausnehmen und einführen lässt, trotz ganz gleicher Weite sowohl des inneren, als des äusseren Röhrchens von oben bis unten, wenn die Röhrchen gut gearbeitet sind. Der Vortheil, welchen das überall gleich dicke Röhrchen bietet, scheint mir den obengenannten, zumal bei Croupoperationen, zu überwiegen, was ich später nachweisen werde.

Das Doppelröhrchen hat allerdings den Nachtheil, dass sein Licht enger ist, als das des einfachen Röhrchens, und deshalb sich leichter verstopft; allein die Leichtigkeit, mit welcher dasselbe gereinigt werden kann, geben ihm bei dem Luftröhrenschnitt wegen häutiger Bräune entschieden den Vorzug vor dem einfachen Röhrchen. Setzt sich an diesem letzteren Schleim an, oder wird es durch Pseudomembranen verstopft, so wird es nur selten gelingen, den Schleim durch Einführen von gestielten Schwämmchen, mit der Pincette gefassten Wieken oder vermittelst einer Feder gehörig herauszubringen. Das Herausnehmen des einfachen Röhrchens, um es zu reinigen, ist aber keine Arbeit, die man ungeübten Laienhänden anvertrauen darf, namentlich in der ersten Zeit nach der Operation, wo die Luftröhrenknorpel noch ihre Elasticität haben und die Wunde sich alsbald nach Entfernung des Röhrchens zusammenzieht. Der Arzt wird zwar alsdann ebenso gut mit dem Wiedereinlegen fertig werden, wie bei der Ope-

ration. Da er aber nicht immer bei dem Kinde sein und die Verstopfung des Röhrchens unerwartet eintreten kann, so muss bei einfachem Röhrchen immer ein sachkundiger Vertreter des Arztes zugegen sein. Erst nachdem durch längeres Liegen des Röhrchens die Knorpel ihre Elasticität verloren haben und sich durch die Entzündung in der Umgebung der Luftröhrenöffnung ein mehr oder weniger starres Exsudat gebildet hat, wird ein weites Klaffen der Luftröhrenwunde auch nach Entfernung des Röhrchens während einiger Zeit bestehen bleiben, und dann, wenn man sich Vortheil davon verspricht, das einfache Röhrchen ohne Nachtheil verwendet werden können. Personen, und selbst Kinder, welche ihr einfaches Röhrchen Monate und Jahre lang tragen, nehmen dasselbe, um es zu reinigen, selbst heraus und setzen es mit Leichtigkeit wieder ein.

Das äussere Röhrchen hat zweckmässiger Weise ein Fenster auf seiner convexen Seite, und zwar an derjenigen Stelle, welche der Mitte des über ihm befindlichen Lichtes der Luftröhre genau entspricht. Durch das Fenster ist bei herausgenommenem inneren Röhrchen und Verstopfung der vorderen Oeffnung des äusseren die Möglichkeit gegeben, dass Schleim und lockere Pseudomembranen durch Husten aus dem Kehlkopf durch den Mund herausbefördert werden können. Bei diphtherischen Geschwüren im Kehlkopf, wie überhaupt oberhalb des Röhrchens kann der durch das Fenster durchgehende Luftstrom beim Athmen und Husten das Zustandekommen von Verwachsungen verhindern; es kann der Kranke bei zugehaltener äusserer Oeffnung des Röhrchens bequem sprechen, was sonst nur der Fall ist, wenn neben dem Röhrchen aus der Lunge Luft zum Kehlkopf gelangt (es haben übrigens auch Kranke mit verschlossener Luftröhre sich durch Sprechen verständlich zu machen gelernt). Ferner kann dadurch bei längerer Anwendung des Röhrchens einer durch lange Unthätigkeit erzeugten Functionsunfähigkeit der Kehlkopfmuskeln, namentlich der Erweiterer der Stimmritze, vorgebeugt werden, welche entstehen kann, weil die Thätigkeit dieser Muskeln bei dem Athmen durch die Halsöffnung unnöthig ist und deshalb unterbleibt, wie die Function jedes Muskels und Organs allmählich mehr oder weniger durch Unthätigkeit beeinträchtigt wird; und endlich dient das Fenster, um sich vor der definitiven Entfernung des Röhrchens davon zu überzeugen, ob das Athmen durch den Kehlkopf wieder möglich ist.

In Bezug auf den Ort, wo das Fenster angebracht ist, ist es von Wichtigkeit, dass die Schleimhaut sich nicht in dasselbe hineinlegen kann, und dass die Wunde nicht mit ihm in Berührung kommt. Die Schleimhaut der hinteren, der Knorpelringe entbehrenden Luftröhrenwand ist dazu sehr geneigt, wenn das Fenster zu weit nach unten sich befindet. Es gibt durch die Einlagerung der Schleimhaut in das Fenster leicht Blutungen. Will man dann das innere Röhrchen wieder einlegen, so ist das durch den vorstehenden Hautwulst erschwert, oder selbst ohne Verwundung der Schleimhaut unmöglich, wenn nicht die vorgetretene Schleimhaut erst wieder zurückgedrängt worden ist. Eventuell muss dann das äussere Röhrchen unter Zurückdrängen des Wulstes vorgezogen oder ganz herausgenommen und mit dem ungefensterten inneren Röhrchen versehen wieder eingeführt werden. Derselbe Missstand kann durch Granulationen entstehen, wenn das Fenster mit dem oberen Wundwinkel in Berührung kommt. Es ist also namentlich wichtig,

dass das Fenster nicht zu weit nach hinten oder nach vorn angebracht ist. Die seitlichen Wände der Luftröhre sind wegen ihrer Knorpelringe der Gefahr des Eindringens in das Fenster viel weniger ausgesetzt. Es empfiehlt sich daher auch, dem Fenster, nicht wie es bei vielen käuflichen Röhrchen der Fall ist, eine ovale Form mit grossem Längsdurchmesser von vorn und oben nach hinten und unten, sondern eine Kreisform zu geben. Auch soll das Fenster nicht grösser sein, als das Licht des Röhrchens. Es wird somit kleiner sein, als das Licht der Luftröhre, und zwar ohne Nachtheil, da ja auch das Licht des Ringknorpels und das der Stimmritze kleiner ist, als das der Luftröhre. Sein Centrum muss in die Längsaxe der Luftröhre fallen, oder wenn man sein Centrum unabhängig von der Luftröhre bestimmen will, so wird es gefunden, indem man den in Fig. 4b (Taf. V. VI. [III. IV]) gezogenen Halbmesser durch das Röhrchen verlängert und so dessen unteren Luftröhrentheil halbirt, von dieser Verlängerung, soweit sie in das Licht des Röhrchens fällt, die Mitte nimmt und von diesem Punkte einen Perpendikel auf dem verlängerten Halbmesser errichtet. Da, wo der Perpendikel die convexe Wand des Röhrchens schneidet, soll das Centrum des Fensters sich befinden. Es ist nun zwar richtig, dass der ebengenannte Mittelpunkt des Röhrchens nicht immer der Axe der Luftröhre entspricht, er kommt zuweilen etwas Weniges mehr nach hinten zu stehen, dafür steht aber auch der obere Winkel des Luftröhreneinschnittes häufig etwas mehr nach hinten, als der untere, und dadurch wird der Fehler wohl meist ausgeglichen.

Damit das Röhrchen den Anforderungen genüge, dass das Athmen ungehindert von Statten gehe, Schleim und Pseudomembranen leicht ausgeworfen werden können und die Schleimhaut der Luftröhre nirgends durch dasselbe beleidigt werde, kommt die Biegung, Länge und Dicke oder Weite desselben in Betracht. Vergegenwärtigt man sich den Durchschnitt des Halses in 2 gleiche seitliche Hälften (s. Fig. 1, Taf. III. [I]), so wird sich die richtige Gestalt des Röhrchens am besten ergeben. Man braucht es nur auf die Figur zu legen, um zu sehen, ob es für diesen Fall passt. Länge und Biegung bedingen sich gegenseitig. Ein weniger gebogenes Röhrchen wird einen längeren Weg zu machen haben, als ein stärker gebogenes, um eben so tief in die Luftröhre hinabzugehen und hier gut zu liegen, weil es eine grössere Strecke innerhalb des Raumes zwischen Luftröhrenwunde und äusserer Haut einnimmt. Es kann ein Röhrchen für einen bestimmten Fall ganz geeignet sein, während es für andere Fälle, selbst bei Kindern von demselben Alter nichts taugt. Bei Kindern von verschiedenem Alter tritt die Nothwendigkeit, eine grössere Anzahl von Röhrchen zur Auswahl zu haben noch mehr hervor. Ist das Röhrchen zu stark gebogen, oder bei zweckmässiger Biegung zu lang, so drückt seine hintere convexe Wand auf die hintere Wand der Luftröhre, der vordere Rand der unteren Oeffnung dagegen auf die vordere Wand derselben. Druck und Reibung an dieser Stelle werden noch vermehrt, wenn ein solches Röhrchen an einem unbeweglichen oder ungenügend beweglichen Schilde um den Hals befestigt ist. Ist es zu wenig gebogen, so drückt der hintere Rand der unteren Oeffnung auf die hintere Luftröhrenwand. In beiden Fällen kann die Schleimhaut da, wo der Druck stattfindet, verletzt werden. Derartige Verletzungen haben Schmerz bei der Berührung des Röhrchens und Blu-

tung zur Folge. Bei Diphtherie bilden sich hier diphtherische Geschwüre, die immer sehr lästig sind und in einigen Fällen den Tod durch Corrosion eines Gefässes veranlasst haben. Sowie sich während des Einliegens eines Röhrchens frische Blutspuren im Auswurf zeigen, muss der Verdacht entstehen, dass der Rand seiner unteren Oeffnung die Schleimhaut verletzt hat. Schmerzgefühl in dieser Gegend, Hustenreiz und wohl auch erschwerte Respiration durch hinabgelaufenes Blut bestätigen den Verdacht der Verletzung, die denn auch zum Oefteren durch die Section nachgewiesen worden ist. Ohne Zögern muss beim Auftreten dieser Erscheinungen Abhülfe geschafft werden. Dieselbe kann darin bestehen, dass man das Röhrchen durch den oben genannten Drahtdilatator ersetzt, oder dass man ein besser gebogenes, kürzeres oder längeres Röhrchen einlegt. Man hat sich auch damit geholfen, dass man das Röhrchen etwas oberhalb der unteren Oeffnung mit einem Gummiring umgab und so die Berührung der Schleimhaut durch den unteren Rand des Röhrchens verhütete u. s. w. Steht die Blutung nicht, nachdem das Röhrchen, welches sie veranlasst hat, entfernt oder unschädlich gemacht ist, so sind adstringirende Lösungen von Alaun, Tannin u. s. w. mittelst eines gestielten Schwämmchens auf die blutende Stelle zu bringen, oder endlich das Trendelenburg'sche Tamponröhrchen einzulegen. Ist aber erst einmal ein grösseres Gefäss durch Druckbrand oder Diphtherie angefressen, so wird kaum etwas im Stande sein, den alsbaldigen Tod zu verhüten. Um solchen Unannehmlichkeiten und Gefahren vorzubeugen, ist es sehr wichtig, dass das Röhrchen so gestaltet sei, dass es keinen nachtheiligen Druck auf die Luftröhre ausüben kann.

Ein Blick auf die anatomischen Verhältnisse des Luftweges zeigt, dass derselbe nicht gleichlaufend mit der Mittellinie der äusseren Haut des Halses herabgeht, er liegt vielmehr im Kehlkopf der äusseren Haut näher, und je mehr die Luftröhre herabsteigt, desto mehr entfernt sie sich von der äusseren Haut. Es ist wichtig dieses Zurücktreten der Luftröhre in ihrem Verlaufe nach unten genauer zu bestimmen, weil davon die Länge des Röhrchens und die Stellung des Schildes abhängt. Die Mittellinie der äusseren Haut des Halses, vom Ringknorpel oder von dem unteren Rand des Schildknorpels bis in die Gegend des Brustbeins, ist nun freilich keine gerade, sie zeigt vielmehr kleinere und grössere Abweichungen von dieser Richtung. Eine geringere oder beträchtlichere Fettablagerung, besonders aber die grossen Verschiedenheiten, welche die Schilddrüse in Lage, Gestalt und Grösse darbietet, geben dazu Veranlassung. Auch durch die Rückwärtsbeugung des Kopfes verändert sich die Lage der Theile an der vorderen Seite des Halses, indem die Halswirbel alsdann eine mehr oder weniger starke Convexität nach vorn bilden und dadurch die Luftröhre, welche bei normaler Haltung in gerader Richtung nach abwärts und nach hinten zu verläuft, gezwungen ist, ebenfalls eine nach vorn convexe Biegung anzunehmen. Endlich wird durch das Rückwärtsbeugen des Kopfes die Einbiegung der vorderen Halsgegend zwischen Kinn und Brustbein flacher und die Haut daselbst stärker gespannt. Wenn man nun diese geringen oder grösseren Unebenheiten der senkrechten Mittellinie der äusseren Haut des Halses bei normaler Haltung des Kopfes durch eine mittlere Gerade ausgleicht, so lässt sich der Winkel messen, welchen die Luft-

röhre in ihrem Verlaufe nach unten mit ihr bildet. Dieser Winkel pflegt zwischen 10° und 25° zu betragen. Zwischen dem unteren Theile des Halses und dem oberen pflegt gewöhnlich (nicht immer) die äussere Haut in der Mittellinie eine Concavität nach vorn zu bilden. Dadurch bildet der obere Theil des Halses mit der Luftröhre einen kleineren, der untere Theil einen grösseren Winkel. Es ist daher praktischer, in Bezug auf den Luftröhrenschnitt nicht einen, sondern 2 Divergenzwinkel zu bestimmen, einen, welchen die äussere Haut von etwas oberhalb des Ringknorpels bis etwa 1 Cm. unterhalb desselben mit der Luftröhre bildet, für den hohen Schnitt, und einen zweiten, vom Isthmus der Schilddrüse, diesen mit eingerechnet, 2 Cm. abwärts für den tieferen Schnitt. So hat man die Stellen, wo das Schild des Röhrchens in beiden Fällen hinzuliegen kommt. Ich habe mich bemüht, diese Winkel sowohl an Leichen von Kindern und Erwachsenen, als an einigen Abbildungen von Sagittaldurchschnitten des gefrorenen Halses zu messen, und bin hierbei auf sehr grosse Verschiedenheiten gestossen. An der Partie des Halses, welche für den oberen Schnitt in Frage kommt, ist die Divergenz ausnahmsweise ganz aufgehoben, äussere Haut und Luftröhre verlaufen gleichlaufend, oder fast aufgehoben; öfter liegt die Divergenz zwischen 5 und 15°. Dagegen beträgt die Divergenz an dem Theil des Halses, wo das Schild bei dem unteren Schnitte hinzuliegen kommt, zwischen 10 und 30° und in einzelnen Fällen noch etwas mehr. Bei sehr mageren Menschen mit platter oder mehr seitlich entwickelter Schilddrüse bietet auch die Stelle für den unteren Schnitt nur eine geringe Divergenz, indem die äussere Haut die Luft bis in die tiefe Halsgrube begleitet und von da erst sich über den Brustbeingriff nach vorn wendet. Da nun das Schild und der untere Luftröhrentheil des Röhrchens in demselben Winkel zueinander stehen muss, wenn es gut liegen soll, welchen die Luftröhre mit der äusseren Haut des Halses bildet, so folgt daraus, wie nothwendig es ist, dass das Röhrchen sich in dem Schilde frei bewegen kann, um nicht nur den verschiedenen Forderungen zu entsprechen, welche durch individuelle anatomische Verschiedenheiten bedingt sind, sondern auch den physiologischen Veränderungen, welche bei jedem einzelnen Kranken noch ausserdem durch Bewegung des Halses, Schlucken, Husten u. s. w. hinzukommen.

Damit das Röhrchen durch Husten, Brechen und Schlucken nicht aus der Luftröhre sich entfernen kann, muss es für Kinder von 2 Jahren wenigstens 10 Mm. unter den unteren Winkel des Luftröhreneinschnittes hinabgehen, für ältere etwas mehr. Für Erwachsene wird es kaum je nöthig sein, dem unteren Luftröhrentheil eine grössere Länge als 15—16 Mm. zu geben. Dieser Theil des Röhrchens, welcher in die Luftröhre zu liegen kommt, ist der maassgebende für seine ganze Gestalt. Er muss der Weite der Luftröhre entsprechen, muss die eben angegebene Länge haben und so in der Luftröhre liegen, dass dieselbe in keiner Weise durch ihn beleidigt wird. Nach diesem durch die Weite der Luftröhre gegebenen unteren Luftröhrentheil muss sich der obere Theil des Röhrchens in seiner Lage richten. Die Möglichkeit dazu ist dadurch gegeben, dass die Halswunde auswendig grösser ist und sich nach innen zu allmählich verkleinert, was schon aus operativen Rücksichten geboten ist, weil man sich Platz und Licht verschaffen muss, um in der Tiefe der Wunde etwas

zu sehen. Das Röhrchen kann somit zwischen den Wundflächen, je nachdem es der in der Luftröhre liegende Theil erfordert, mehr nach oben oder mehr nach unten zu gerichtet werden. Die Frage, wie tief muss das Röhrchen unter den unteren Winkel des Luftröhreneinschnittes hinabgehen, um sicher zu liegen, kann nur durch die Erfahrung entschieden werden. Bei einem Manne mit heftigen Hustenanfällen wurde bei einem jeden derselben ein Röhrchen, dessen unterer Luftröhrentheil 6 Mm. Länge hatte, aus der Luftröhre herausgeworfen. Es wurde ein Röhrchen eingelegt mit einem unteren Luftröhrentheil von 16 Mm. Länge, worauf dieser Missstand, trotz der fortbestehenden Hustenanfälle, nicht wieder vorkam. Es möchte diese Länge des Luftröhrentheils für Erwachsene genügen. Bei einem Kinde von 2 Jahren erwies sich, durch schwarze Färbung des in der Luftröhre liegenden Theiles des Röhrchens, während in seinem Wundtheil das Silber nicht beschlagen war, ein unterer Luftröhrentheil von 10 Mm. als genügend. Hiermit ist wohl das grösste und kleinste genügende Maass gegeben, die anderen liegen dazwischen. Das Licht der Luftröhre des Mannes hatte am unteren Winkel des Luftröhreneinschnittes 12 Mm. Durchmesser. Das gut liegende Röhrchen hatte somit einen unteren Luftröhrentheil, welcher $^1/_3$ länger war, als der Durchmesser des Lichtes der Luftröhre. Bringt man nun in Anschlag, dass die Kraft des ausgehusteten Luftstromes bei den heftigen Hustenanfällen eines Erwachsenen weit grösser ist, als bei dem Husten eines Kindes, so ginge daraus hervor, dass die Länge des Luftröhrentheils des Kinderröhrchens auch nicht mehr als $1^1/_3$ des Luftröhrendurchmessers betragen müsse, dass also bei einer Luftröhre von 6 Mm. Durchmesser der Luftröhrentheil des Röhrchens 8 Mm. lang sein müsse. Es ist aber nicht gesagt, dass die Weite der Luftröhre allein für die Länge des Luftröhrentheils des Röhrchens maassgebend sei, sie dient nur, um einen ungefähren Maassstab aus ihr zu ziehen. Es kommen hierbei noch andere Rücksichten in Anschlag als die Heftigkeit des Hustens, wie z. B. die Ruhe oder Unruhe des Kranken, ferner, ob das Röhrchen die Luftröhre ausfüllt oder dünner ist und so nur lose in ihr hängt; auch die Verschiedenheit, welche die Hebung des Kehlkopfes beim Schlucken und Husten bei verschiedenen Menschen bietet u. s. w. Um der Sicherheit hier volle Rechnung zu tragen, ist in nachstehender Tabelle, die Gestalt der Röhrchen betreffend, die Länge des Luftröhrentheils der Kinderröhrchen zu ungefähr $1^1/_2$ Luftröhrendurchmesser angenommen; bei den kleinsten ist er noch etwas grösser, bei den grossen etwas kleiner. Es wäre wünschenswerth, wenn über diese Fundamentalbestimmung des Röhrchens recht viele Beobachtungen am lebenden Kinde gemacht würden, um darüber aus einer grossen Anzahl von Fällen endgültige Erfahrungen zu erhalten. Uebrigens sei hier bemerkt, dass wenn man die angegebene Grösse des unteren Luftröhrentheils, welche ich für die kleinste zulässige halte, annimmt, es nothwendig ist, dass das Röhrchen die Dicke habe, dass es die Luftröhre ausfüllt. Nur unter dieser Bedingung findet der ausgehustete Luftstrom ungehindert seinen Durchgang durch das Licht des Röhrchens. Füllt dagegen ein nicht ungewöhnlich stark gebogenes Röhrchen die Luftröhre nicht aus und ist sein unterer Luftröhrentheil nicht länger, als wie angegeben, so stellt er sich schief, und zwar so, dass seine untere Oeffnung in Berührung mit der hinteren Luftröhrenwand tritt, während sie von der vorderen Luftröhren-

wand absteht. Unter diesen Umständen gelangt aber der ausgehustete Luftstrom nur theilweise in das Licht des Röhrchens, anderntheils fängt er sich in dem Winkel zwischen der Luftröhre und der vorderen Wand des Röhrchens und wird so im Stande sein, letzteres aus der Luftröhre herauszuwerfen. Es geht daraus hervor, dass, wenn man kein Röhrchen hat, welches die Luftröhre ausfüllt, sondern nur ein engeres, man dasselbe tiefer einführen muss, um vor seinem Herausgehustetwerden sicher zu sein. Ein solches engeres Röhrchen hat dann aber den Nachtheil, dass es zum ungehinderten Auswurf von Schleim und Pseudomembranen ungeschickt ist. Um nirgends die Luftröhre zu drücken, ist es zweckmässig, dass der untere Luftröhrentheil des Röhrchens, d. i. also vom unteren Winkel des Luftröhrenschnittes an abwärts, möglichst gerade sei. Bei einem einfachen Röhrchen kann das leicht bewerkstelligt werden, nicht so bei einem Doppelröhrchen, dessen Vorzüge vor dem einfachen bereits hervorgehoben worden sind. Das Doppelröhrchen muss mehr oder weniger der Kreisform entsprechen. Ist es oben so weit wie unten, so muss es genau den Abschnitt eines Kreises bilden. Ist es dagegen oben etwas weiter wie unten, namentlich in seinem sagittalen Durchmesser, so dass die äussere Oeffnung ein stehendes Oval bildet, so kann es von der Kreisform etwas abweichen. Es wird hier vorausgesetzt, dass das innere und äussere Röhrchen solid seien. Würde dagegen das innere von Silberdraht gemacht sein, wie die Röhre von König zum Luftröhrenschnitt bei Kropf, und das äussere solid, so würde diesem letzteren allerdings eine andere, beliebige Biegung gegeben werden können. Zur Vermittelung des Athmens genügt eine solche Drahtspirale vollständig, da es sich aber bei Croupoperationen nicht blos darum handelt, sondern auch um die Entfernung von Schleim und Pseudomembranen, so ist hierzu eine möglichst glatte innere Oberfläche des Röhrchens nöthig, damit diese Auswurfstoffe nicht so leicht kleben bleiben und das Röhrchen verstopfen. Letzteres würde aber bei dem unebenen Drahtröhrchen gar bald der Fall sein. Ein solides inneres und spiralförmiges, äusseres Röhrchen würde ebenfalls ein Abweichen von der Kreisform ermöglichen; es würde aber dann die unebene Drahtoberfläche die kranke Schleimhaut beleidigen und ferner das innere Röhrchen nur schwer einzuführen sein. Das Letztere wäre auch der Fall, wenn das äussere Röhrchen von Weichgummi gefertigt wäre, abgesehen von der immer recht bedeutenden Dicke der Weichgummiröhrchen. Ein nicht unzweckmässiges Doppelröhrchen mit geradem Luftröhrentheil kann man sich mittelst eines Metallröhrchens und eines Stückes eines geeigneten Katheters herstellen lassen. Die seidenen, sehr biegsamen englischen Katheter könnten dazu wohl verwendet werden, die zu Röhrchen für den Luftröhrenschnitt benutzten Stückchen müssten nur eigens für diesen Zweck angefertigt werden und zwar möglichst dünnwandig und ebenso glatt inwendig wie auswendig. Die gewöhnlichen im Handel vorkommenden Berliner, Wiener u. s. w. Hartgummiröhrchen entsprechen meist einem Kreisabschnitt von 22 bis 31 Mm. Halbmesser, an ihrer concaven Seite gemessen. Da sie oben etwas weiter sind, als unten, so hat ihre convexe Oberfläche einen um die Dicke des Röhrchens plus dem, was sie oben weiter sind, grösseren Halbmesser. Ihre Länge entspricht bei vielen 1/4 der Kreisperipherie, vom Schild bis zum unteren Ende

gemessen. Ich gebe hier einige genauere Angaben von Hartgummiröhrchen von verschiedener Weite, wie sie vielfach im Gebrauch sind.

Licht des inneren Röhrchens an der unteren Oeffnung	7 Mm.	6 Mm.	5 Mm.	4 Mm.	3,5 Mm.	3 Mm.
Halbmesser der concaven Fläche des äusseren Röhrchens	31 Mm.	28 Mm.	25 Mm.	28 Mm.	23 Mm.	23 Mm.
Länge des Röhrchens vom Schild bis zur unteren Oeffnung (an der concaven Seite des äusseren Röhrchens gemessen)	90°	90°	90°	68°	80°	100°

Es kommen auch Röhrchen von noch geringerer Weite vor (2 Mm.), die ich jedoch gar nicht aufführe, weil sie entschieden zu eng sind. Diese hier angeführten verschiedenen Hartgummiröhrchen, deren Zahl sich durch davon abweichende noch vermehren liesse, entsprechen in vielen Fällen nicht dem Bedürfniss. Bei tiefem Schnitt und bei sehr fettem oder geschwollenem Hals mögen einige gut liegen, weil dann nur ein mehr dem Bedürfniss entsprechender kleiner unterer Theil in die Luftröhre zu liegen kommt, dagegen bei hohem Schnitt und magerem Halse werden sie, weil sie dafür meist zu lang sind, leicht drücken, wenn man nicht eine entsprechende Unterlage unter dem Schilde anbringt, zumal ihre Beweglichkeit in dem Schild nicht immer so frei ist, wie bei dem Lüer'schen Röhrchen. Auch das Fenster ist, wie bereits erwähnt, bei vielen zu lang und kommt deshalb leicht mit der Wunde oder mit der Schleimhaut der hinteren Wand in Berührung, anstatt nur mit dem Licht des Luftweges. Die im Handel vorkommenden silbernen und sonstigen Metallröhrchen haben sehr verschiedene Gestalt, meist jedoch sind sie weniger stark gebogen, ihr Krümmungshalbmesser beträgt meist 30 bis 40 Mm., weshalb sie weniger leicht verwunden, wenigstens nicht mit dem vorderen Rand der unteren Oeffnung, wo die Verwundungen am häufigsten vorkommen. Bei den silbernen sowohl, als bei den Hartgummiröhrchen pflegt die Fläche der vorderen Oeffnung in einem rechten Winkel auf die Fläche der unteren Oeffnung zu fallen; nicht selten ist selbst dieser Winkel ein stumpfer, obgleich er wegen des Zurücktretens der Luftröhre in ihrem Verlauf nach unten in ungefähr einem Winkel von 15—20° mit der äusseren Haut des Halses, um ebenso viel weniger als einen rechten, also ungefähr 75 bis 70° betragen muss, wenn die untere Oeffnung in den Querdurchschnitt der Luftröhre zu liegen kommen soll. Dieser Missstand wird allerdings dadurch vermindert, dass die jetzt käuflichen Röhrchen mit beweglichem Schild versehen sind. Aber der Mechanismus für die Bewegung des Röhrchens im Schilde pflegt ein anderer, und zwar nur eine beschränktere Bewegung ermöglichender zu sein, als ihn Lüer angegeben hat. Bei feststehendem Schilde machen sich die Missstände in der Gestalt in weit höherem Maasse bemerkbar. Das Lüer'sche, im Schilde bewegliche Röhrchen ist daher eine der wichtigsten Verbesserungen, welche dieses Instrument erfahren hat. Während das Schild durch die Bänder um den Hals auf die Wunde befestigt ist und auf ihr in Ruhe verharrt, ist dem in ihm frei beweglichen Röhrchen die Möglichkeit gegeben, diejenige Lage anzunehmen, welche für die Luftröhre die bequemste ist.

Das Schild hat keinen anderen Zweck, als es soll verhüten, dass das

Röhrchen nicht aus der Wunde herausgehen und nicht zu tief in die Luftröhre eindringen kann. Jeder weitere Zwang, den das Schild dem Röhrchen in Bezug auf seine Lage anthut, ist vom Uebel. Nur in der ersten Zeit nach der Operation, so lange sich noch kein Wundkanal gebildet hat, welcher das Röhrchen in seiner Lage hält, mag das Schild wohl auch dazu dienen, das Röhrchen in der richtigen Lage zu erhalten, wenn dies letztere nicht durch die Luftröhre und den Luftröhreneinschnitt hinlänglich geschieht. Ein Röhrchen, welches weder die Luftröhre, noch den Luftröhreneinschnitt ausfüllt, bedarf dieses Haltes. Hat dagegen das Röhrchen die für den Fall entsprechende Länge, Biegung und Dicke, so nimmt es bei entsprechendem Luftröhreneinschnitt beim Einführen von selbst die rechte Stellung ein; alles, was dann von dem Schild ausser dem oben genannten Zweck zu verlangen ist, besteht darin, dass es die gute Stellung des Röhrchens nicht störe. Es ist darauf besonders in den ersten Tagen nach der Operation zu achten, wo der Wundtheil des Röhrchens in der nach vorne zu weiter werdenden Wunde noch keinen Halt hat und durch eine Verschiebung des Schildes leicht eine Lageveränderung annehmen kann, welche seinen Luftröhrentheil nachtheilig beeinflusst. Ist erst einmal durch Granulationsbildung die Wunde verkleinert und das Röhrchen ringsum von einem Wundkanal umgeben, so gehört schon eine grössere Gewalt dazu, wenn von einem beweglichen Schild ein nachtheiliger Druck auf den Luftröhrentheil ausgeübt werden soll. Nach ausgebildetem Wundkanal ist dem Röhrchen nur noch diejenige freie Bewegung möglich, welche dem Kreise entspricht, von welchem es ein Abschnitt ist, und eine sehr geringe Pendelbewegung. Die konischen Röhrchen stehen alsdann, weil sie durch ihre Gestalt nach aussen gedrängt werden, so viel vor, als es ihre Befestigung im Schilde gestattet. Auch die cylindrischen Röhrchen befinden sich nach Bildung des Wundkanals meist in dieser Stellung, weil sie, von Husten einmal vorgetrieben, so stehen bleiben und ihr Wund- und Luftröhrentheil Widerstand findet, was bei ihrem äusseren nicht der Fall ist. Nur wenn das Röhrchen dünner ist, als die Luftröhre und der Luftröhreneinschnitt, hängt es in der ersten Zeit nach der Operation in dem Schilde, es nimmt somit die ihm durch seine Befestigung im Schilde ermöglichte, tiefste Stellung ein.

Die Beweglichkeit des Röhrchens im Schilde muss besonders nach zwei Richtungen hin eine freie sein, um den unteren Luftröhrentheil in die rechte Lage zu bringen. Erstens in der Richtung von vorne nach hinten, d. h. dass es in dem Schilde ungehindert etwas weiter vorrücken und wieder etwas zurückweichen könne. Dadurch können die kleinen Veränderungen, welche z. B. durch das Zurück- und Vorbeugen des Kopfes in der Tieflage des Luftröhreneinschnittes, also zwischen äusserer Haut und Luftröhre entstehen, ausgeglichen werden, ohne dass sich der Luftröhrentheil des Röhrchens aus seiner Lage begeben muss. Ebenso werden dadurch kleine Schwellungen der Wunde ausgeglichen, ohne dass der Luftröhrentheil dadurch vorgezogen wird. Es muss dann freilich das Röhrchen, um diesen Zweck zu erfüllen, so weit aus dem Schilde vorstehen, als es seine Befestigung in dem letzteren erlaubt. Das Schild rückt dann durch die Schwellung so weit vor, als es ihm gestattet ist. Uebrigens nimmt die Schwellung der Wunde gar leicht Dimensionen an, welchen die Beweglichkeit des Röhrchens im Schilde nicht gleichen Schritt halten kann. Es wird

alsdann, wenn man sich nicht der Gefahr aussetzen will, dass der Luftröhrentheil bei einem Hustenanfall ganz aus der Luftröhre ausgeworfen werde, die Einlegung eines längeren Röhrchens nöthig sein, wenn sich nicht zwischen Schild und äusserer Haut eine desinficirende Mulllage befindet, durch deren Hinwegnehmen der Schwellung Rechnung getragen wird. Zweitens in der Richtung, welche die Möglichkeit gibt, dass die Längsaxe des Luftröhrentheils in einen grösseren oder kleineren Winkel zu dem senkrechten Durchschnitt des Schildes zu stehen kommt. Es handelt sich also dabei um die Pendelbewegung, welche das Röhrchen in der Sagittalebene zu machen im Stande ist. Damit diese Bewegung in ausgiebigem Maasse stattfinden könne, ist es zweckmässig, dass der umgebogene Rand an der vorderen Oeffnung des äusseren Röhrchens, welcher seinem tieferen Eindringen ein Ziel setzt, oben und unten möglichst schmal sei. Der Winkel, welcher durch die Pendelbewegung des Röhrchens in der genannten Richtung gebildet wird, muss wenigstens 30° betragen, besser etwas mehr, weil er der verschiedenen Divergenz der äusseren Haut des Halses und der Luftröhre in ihrem Verlauf nach unten entsprechen muss, und diese Divergenz zwischen 0° und 30° schwankt und wohl gelegentlich durch die Grösse oder Kleinheit der Schilddrüse noch grösseren Schwankungen unterworfen ist. Durch diese Beweglichkeit des Röhrchens im Schilde wird also sein Luftröhrentheil in den Stand gesetzt, sich dem jeweiligen Verlauf der Luftröhre anzupassen, und es werden so die namentlich an der unteren Oeffnung des Röhrchens vorkommenden Verwundungen durch Druck zu vermeiden sein, wenn keine sonstigen Fehler in seiner Gestalt, besonders in seiner Biegung und Länge vorhanden sind. Auch bei dem Vor- und Zurückbeugen des Kopfes wird die Pendelbewegung des Röhrchens mit in Anspruch genommen.

Es kommen ferner ausser diesen Hauptbewegungen des Röhrchens in dem Schilde noch eine Anzahl combinirter Bewegungen vor, z. B. bei der Hebung des Kehlkopfes eine Pendelbewegung nach hinten und gleichzeitig ein Vortreten des Röhrchens. Eine seitliche Richtung nimmt das Röhrchen im Vergleich zum Schilde dann ein, wenn letzteres bei tiefem Schnitt auf der einen Seite eine stärker nach vorne zu entwickelte Schilddrüsenhälfte vorfindet, wie auf der anderen und somit auf der einen Seite mehr vor, auf der anderen mehr zurücksteht, während das Röhrchen in der Sagittalebene verläuft u. s. w.

Diejenigen Bewegungen, welche der Kehlkopf und die Luftröhre beim Schlucken, Husten, Würgen u. s. w. nach auf- und abwärts machen, macht das Röhrchen mit. Sein Luftröhrentheil kann dabei ruhig an seiner Stelle verharren; eine Lageverschiebung desselben in Bezug auf die es umgebende Schleimhaut findet nur insofern statt, als beim Aufsteigen des Kehlkopfes beim Schlucken u. s. w. die Luftröhre verlängert wird, wozu auch der Theil derselben beiträgt, welcher den Luftröhrentheil des Röhrchens umgibt. Aber nicht allein das Röhrchen macht die Bewegungen mit, welche Kehlkopf und Luftröhre bei dem Schlucken u. s. w. nach auf- und abwärts machen, sondern auch das Schild pflegt diese Bewegungen mitzumachen, wenn das Röhrchen einige Tage gelegen hat, wie man sich bei jedem Kranken mit Luftröhrenschnitt überzeugen kann, weil das Schild auf der äusseren Haut fest aufliegt und diese gleich den Wandungen des Wund-

kanals das Röhrchen umschliesst und deshalb an den Bewegungen nach auf- und abwärts Theil nehmen muss. Im normalen Zustande ist das bekanntlich nicht der Fall; hier verläuft die Bewegung des Kehlkopfes und der Luftröhre in dem ausserordentlich lockeren Bindegewebe unter der äusseren Haut, so dass letztere daran keinen Theil nimmt. Würde man das Schild mit einem länglich-runden Loch versehen, welches gross genug wäre, um den Bewegungen der Luftröhre nach oben und unten zu genügen, so dass in ihm dem Röhrchen ein vollkommen freier Spielraum gestattet wäre, so würde in der ersten Zeit nach der Operation das Schild und die äussere Haut sich an den Bewegungen des Luftweges nicht betheiligen, sondern letztere, wie im Normalzustand, im Bindegewebe unter der äusseren Haut verlaufen, und zwischen Röhrchen und Schild, vorausgesetzt, dass die Halswunde, wie es in der ersten Zeit nach der Operation der Fall ist, noch einen grösseren Umfang hat und Granulationen und äussere Haut sich noch nicht an das Röhrchen angelegt haben. Diese vollkommen freie Beweglichkeit des Röhrchens im Schilde wäre wohl zu bewerkstelligen, aber es ist kein Grund vorhanden, es zu thun, da die äussere Haut ohne jeden Nachtheil an den Bewegungen betheiligt werden kann.

Damit das Schild fest aufliege, ist es gut, dass es, der Form des vorderen Theiles des Halses entsprechend, ein wenig concav nach hinten zu gebogen ist, dass es ferner nicht so gross ist, dass es ins Bereich der Sternocleidomastoidei kommt, und dass endlich die Oesen zur Aufnahme der Schnur, womit es um den Hals befestigt wird, auf seiner vorderen Fläche vorstehend angebracht sind.

Lüer hat sein bewegliches Röhrchen so hergestellt, dass das Loch im Schilde namentlich in seinem senkrechten Durchmesser nicht unbedeutend grösser ist, als der Umfang des in ihm befindlichen Theiles des Röhrchens, und um das Herausgehen des letzteren aus dem Schilde nach vorn zu verhüten, hat er in einiger Entfernung hinter dem vorstehenden Rande der äusseren Oeffnung jederseits eine gut halbstecknadelkopfgrosse Erhöhung an dem äusseren Röhrchen angebracht. Diese Erhöhungen und der erwähnte vorstehende Rand begrenzen den Spielraum des Röhrchens im Schilde. Die Gummiröhrchen und auch viele silberne und neusilberne haben statt dessen an der vorderen Oeffnung jederseits einen kleinen Arm, welcher in je eine Drahtöse des Schildes eingreift und so beide auf bewegliche Weise miteinander verbindet. Nur wenn diese Drahtösen die gehörige Weite haben, was nicht immer der Fall ist, wird dem Röhrchen der nöthige Grad von Beweglichkeit gegeben. Die Lüer'sche Befestigungsvorrichtung scheint mir den Vorzug zu verdienen, weil sie eine freiere Beweglichkeit zulässt.

Von der Biegung des Röhrchens je nach seinem Krümmungshalbmesser, abgesehen von seiner Dicke, die dabei in erster Linie in Anschlag kommt, hängt die Grösse des Einschnittes in die Luftröhre ab; hat es eine starke Biegung, so wird der Einschnitt zu seiner Aufnahme in die Luftröhre kleiner zu sein brauchen, als bei einem Röhrchen von geringer Biegung, dagegen hat letzteres den Vortheil, dass sein Luftröhrenantheil, weil er weniger gebogen ist, weniger leicht einen nachtheiligen Druck ausübt, als dies bei dem stärker gebogenen Röhrchen der Fall ist. Dass ein flach gebogenes Röhrchen einen grösseren Weg zu machen hat, um von dem Luftröhreneinschnitt zur äusseren Haut zu gelangen, fällt kaum dabei

als Nachtheil in die Wagschale, wohl aber der grössere Einschnitt in die Luftröhre, welchen es erfordert. Man muss sich immer vergegenwärtigen, dass nicht der Querdurchmesser des Röhrchens in den Luftröhreneinschnitt zu liegen kommt, sondern ein schiefer Durchschnitt desselben, also ein je nach der Biegung des Röhrchens grösserer als der Querdurchmesser. Die Form dieses ovalen und zwar wirklich eiförmigen, schiefen Durchmessers des Röhrchens, welcher in den Luftröhreneinschnitt zu liegen kommt, und welchen somit dieser letztere annehmen muss, wird noch mehr die Eiform mit dem breiteren Theil nach oben, dem schmäleren nach unten entsprechen müssen, wenn das Röhrchen nach vorne zu breiter wird. Je flacher also die Biegung des Röhrchens ist, desto grösser ist der schiefe Durchmesser, welcher in den Luftröhreneinschnitt zu liegen kommt, je stärker die Biegung, desto kleiner ist derselbe. Fig. 4 a (Taf. V. VI. [III. IV]) veranschaulicht diese Verhältnisse. Ist aber der Einschnitt zu klein, so dass es ihm trotz aller Elasticität seiner Ränder unmöglich ist, den schiefen Durchmesser des Röhrchens zu umfassen, welcher bei unverschobenem Stand der Luftröhre in den Einschnitt zu liegen käme, so rückt die Luftröhre an dem unteren Einschnittswinkel vor, und der Einschnitt kommt in den Querdurchmesser des Röhrchens zu stehen, oder in einen kaum grösseren schiefen Durchmesser. Dadurch erfährt die Luftröhre eine Knickung, sie bildet einen Winkel, dessen Scheitelpunkt nach vorne zu steht, und zwar in der Höhe des unteren Theiles des Luftröhreneinschnittes; und indem die vordere Luftröhrenwand durch das Röhrchen gezwungen wird, diesen Winkel einzugehen, folgt die hintere Wand in gleicher Weise dieser Winkelstellung, s. Fig. 2 (Taf. III [I]). Oder auch es werden bei zu engem Schnitt die Luftröhrenknorpel nach innen umgeschlagen. Bei zu langem Einschnitt in die Luftröhre tritt ein anderer Missstand ein, welcher ebenfalls Berücksichtigung verdient. Bei einem sehr grossen Luftröhreneinschnitt kommt es vor, dass die Luftröhrenknorpel nach Entfernung des Röhrchens ihre runde Gestalt einbüssen, sich im Bereich des Schnittes abplatten und so auf das Athmen nachtheilig einwirken können. Siehe die später beigegebenen Krankengeschichten.

Eine weitere Berücksichtigung in Betreff der Biegung des Röhrchens verdient die Nähe des Kinns kleiner Kinder an dem Operationsfelde. Wenn bei kleinen, fetten Kindern der obere Winkel des Luftröhreneinschnittes unmittelbar unter dem Ringknorpel anfängt, oder gar noch höher liegt, und das Röhrchen nach seinem Austritt aus der Luftröhre noch eine dicke Fettschicht zu durchlaufen hat bis zur äusseren Haut, so kommt sein äusserer Theil, wenn das Röhrchen einen Abschnitt eines grossen Kreises bildet, leicht mit dem Kinn in Berührung. Steht doch bei kleinen Kindern nicht selten der halbe Schildknorpel bei gesenktem Kopf unter dem Speck des Kinnes. Diese Berührung des Röhrchens mit dem Kinn findet namentlich bei Hebung des Kehlkopfes, also bei jedem Husten und Schlucken in erhöhtem Maasse statt und hat eine Verschiebung des Röhrchens zur Folge. Es geht daraus hervor, dass sich bei kleinen Kindern in dieser Hinsicht eine möglichst starke Biegung des Röhrchens empfiehlt.

Eine gefährliche Sache ist es, wenn schon längere Zeit ein Röhrchen von einer bestimmten Biegung gelegen hat, dieses mit einem Röhrchen von einer anderen Biegung zu vertauschen. Hat sich erst einmal ein dem

Röhrchen überall anliegender Wundkanal gebildet, wie z. B. wenn das Röhrchen Monate lang getragen worden ist, weil bei seiner Entfernung Athemnoth eintrat, so wird dieser unnachgiebige Wundkanal maassgebend für die Stellung des Röhrchens; er bedingt nicht allein die Lage des Wundtheils des Röhrchens, sondern sein Einfluss erstreckt sich nothwendig auch auf den Luftröhrentheil desselben. Es tritt also gerade das Gegentheil von dem ein, was als nothwendige Bedingung eines gut liegenden Röhrchens aufgestellt worden ist; die Lage des Röhrchens im Wundtheil richtet sich nicht nach der Stellung des Luftröhrentheils, sondern letztere nach der ersteren. Die Folgen davon sind Verwundungen der Schleimhaut. Bei einem stärker gebogenen Röhrchen wird die vordere Luftröhrenwand verletzt, bei einem schwächer gebogenen die hintere, was sich durch Athemnoth und Blutung bemerkbar macht.

Um nun die passendste Biegung des Röhrchens (ich gebrauche das Wort Biegung nur in Rücksicht auf die Grösse des Halbmessers, nicht auf die Länge des Kreisabschnittes, letztere findet ihren Platz bei der Angabe der Länge des Röhrchens) für das verschiedene Alter zu bestimmen, kommt in erster Linie sein Luftröhrentheil in Anschlag. Wenn man darüber einig ist, wie lang der untere Luftröhrentheil des Röhrchens für jedes Alter, resp. für jede Grösse der Luftröhre sein muss, so lässt sich die Frage so stellen: Wie klein dürfen die Kreise sein, von welchen ein einer 10 Mm. u. s. w. bis 15 Mm. grossen Sehne entsprechender Peripherieabschnitt sich durch Abrunden eines Endes annähernd in eine Gerade umgestalten lässt? Damit wäre der Halbmesser des Kreises gegeben, welcher der concaven Seite des Röhrchens entspricht. Die Antwort ist, dass sich der zwölfte Theil der Peripherie durch Abrunden (s. S. 575) annähernd in eine Gerade, also in eine Sehne verwandeln lässt. Setzt man für die halbe Sehne a und für den halben Centriwinkel A, so ist

$$\sin A = \frac{a}{rad}$$

$$rad = \frac{a}{\sin A}$$

Es würde sich danach für ein Röhrchen, dessen unterer Luftröhrentheil 10 Mm. lang ist, ein Krümmungshalbmesser seiner concaven Seite mit Weglassung der Decimale von 19 Mm. ergeben. Für einen unteren

Luftröhrentheil	von	10,5	Mm.	ein	Krümmungshalbmesser	von	21 Mm.
"	"	11	"	"	"	"	21 "
"	"	11,5	"	"	"	"	22 "
"	"	12	"	"	"	"	23 "
"	"	12,5	"	"	"	"	24 "
"	"	13	"	"	"	"	25 "
"	"	15	"	"	"	"	29 "
"	"	16	"	"	"	"	31 "

Ich gebe zu, dass man auch auf anderem Wege zu den richtigen Krümmungshalbmessern der Röhrchen kommen kann und gekommen ist, aber ich glaube, am correctesten verfährt man, wenn man das Röhrchen von seinem Luftröhrentheil aus construirt.

Man könnte auch den nachtheiligen Einfluss, welcher durch die Biegung des Röhrchens auf seinen Luftröhrentheil, namentlich auf dessen un-

teres Ende, entsteht, dadurch unschädlich machen, dass man die vordere Seite des unteren Luftröhrentheils des äusseren Röhrchens gerade verlaufen liesse. Es würde somit in diesem Falle die vordere Seite des inneren Röhrchens, welche einen Kreisabschnitt bildet, an dem unteren Winkel des Luftröhreneinschnittes die vordere Wand des äusseren Röhrchens verlassen, und erst an der unteren Oeffnung würden wieder die Wandungen beider Röhrchen in Berührung kommen; oder was auf dasselbe herauskäme, man könnte die Concavität der vorderen Biegung des Luftröhrentheils des äusseren Röhrchens ausfüllen, also so viel dicker machen lassen, dass sie zu einer Geraden würde. Ich sollte jedoch glauben, dass diese Veränderung des Röhrchens mehr seine Anfertigung erschweren würde, als sie Nutzen bringt, da sich durch eine zweckmässige Abrundung der vorderen und hinteren Seite der unteren Oeffnung eine genügende Geradstellung des Luftröhrentheils erreichen lässt und im Vergleich mit dem eben Angegebenen etwas an dem Licht des Röhrchens gewonnen wird.

Die Erweiterung, welche die Röhrchen in ihrem oberen Theil zu haben pflegen, ist dazu bestimmt, das Herausnehmen und Einführen des inneren zu erleichtern. Sie betrifft vorzugsweise seinen Wundtheil. Ob dieser ein wenig dicker ist, ist nicht von Belang. In geringerem Grade wird auch der obere Luftröhrentheil von ihr betroffen; hier bedingt die Erweiterung einen etwas grösseren Luftröhreneinschnitt. Letzteres wird noch mehr der Fall sein, wenn die Erweiterung nicht im Querdurchschnitt die Kreisform beibehält, sondern, wie es öfters der Fall ist, z. B. bei dem Röhrchen von Lüer, in eine ovale Form übergeht, mit grösserem sagittalen Durchmesser. Zu diesem, wenn auch geringen Nachtheil, welcher durch die Erweiterung des Röhrchens in seinem oberen Theil in Betreff des Luftröhrenschnittes gegeben ist, könnte man noch an einen zweiten, wohl auch nur gering anzuschlagenden Nachtheil denken, der darin besteht, dass, wenn das innere Röhrchen nach vorne zu erweitert ist, das Ankleben von Schleim und Pseudomembranen in dem Röhrchen möglicher Weise begünstigt wird, indem der Luftstrom bei dem Husten in dem erweiterten Theil des Röhrchens eine Verlangsamung erfährt. Es wird jedoch dadurch kaum ein beachtenswerther Nachtheil entstehen können, denn der Luftstrom bei dem Husten ist meist so gewaltig, dass auch bei nach vorne zu erweiterten Röhrchen die ausgehusteten Stoffe oft weit fortgeschleudert werden. Uebrigens wäre diesem Missstand, wenn ein solcher vorhanden ist, leicht dadurch abgeholfen, dass man das innere Röhrchen nicht an der Erweiterung theilnehmen liesse, sondern ihm eine cylindrische Form gäbe. Der wichtigste Grund, welcher sich gegen die konische Form des Röhrchens anführen lässt, wenn es sich um Röhrchen für Croupkinder handelt, ist der, dass das untere Ende des Röhrchens nicht an der Luftröhrenwand anliegt, und dass durch dieses Abstehen seiner unteren Oeffnung von der Luftröhrenwand sich Schleim und Pseudomembranen hier festsetzen, die untere Oeffnung verengen und das Herausnehmen des ganzen Röhrchens nothwendig machen. Dieser Nachtheil scheint mir die etwaigen Vortheile des konischen Röhrchens zu überwiegen. Ich habe eine Anzahl Röhrchen anfertigen lassen, welche vollkommen cylindrisch sind. Das Herausnehmen und Einführen des inneren Röhrchens lässt bei der Verwendung bei croupkranken Kindern durchaus nichts zu wünschen übrig. Dazu kommt

noch, dass der Instrumentenmacher mir versichert, dass cylindrische Röhrchen sich leichter machen lassen, als konische Röhrchen. Ich glaube daher, dass erstere den Vorzug vor letzteren verdienen. Sollte Jemand bei der Einführung des äusseren Röhrchens wegen des dicken unteren Endes Schwierigkeit finden, so wäre dem leicht durch die Anwendung eines konischen Katheters abzuhelfen.

Die Länge des Röhrchens hängt hauptsächlich von der Tiefe der Wunde und in geringerem Grade von seiner stärkeren oder geringeren Biegung ab. Erstere ist bedingt durch den hohen oder tiefen Schnitt, mageren oder fetten Hals und Infiltration der Wundränder, welche bei Diphtherie einen recht hohen Grad erreichen kann. In Bezug auf die Biegung des Röhrchens ist es selbstverständlich, dass ein stärker gebogenes unter sonst gleichen Umständen kürzer zu sein braucht, als ein flach gebogenes. Es wäre hier nur zu bemerken, dass ein zu kurzes Röhrchen gar nicht zu gebrauchen ist, während gegen ein zu langes Röhrchen sich Abhülfe schaffen lässt durch Ausfüttern zwischen Schild und Haut. Es kommt hier eben wieder vor Allem darauf an, dass der Luftröhrentheil des Röhrchens an seiner rechten Stelle liege, dass mit anderen Worten das Röhrchen weder zu tief eingeführt werde, noch zu wenig tief. Diese wichtige Bedingung des guten Liegens des Röhrchens ist nicht so leicht in jedem Fall zur Ausführung zu bringen. Es ist bereits als Grundsatz hingestellt worden, dass der Luftröhrentheil des Röhrchens der maassgebende für seine übrige Gestalt sein müsse; ebenso wichtig ist aber auch, dass dieser Luftröhrentheil genau auf den ihm zukommenden Platz zu liegen komme, dass also die Stelle des Röhrchens, welche mit dem unteren Winkel des Luftröhreneinschnittes in Berührung kommen soll, auch wirklich sich daselbst befinde. Um sich bei dem Einlegen Aufschluss darüber zu verschaffen, wie viel von dem Röhrchen sich jenseits des unteren Winkels des Luftröhreneinschnittes befindet, kann man sich zwar so helfen, dass man sich die ganze Länge des Röhrchens merkt, den Theil, welcher diesseits jenes Winkels liegt, misst (immer an der concaven Seite) und von der ganzen Länge abzieht. Um dieses Messens überhoben zu sein, habe ich die Stelle, wo das Röhrchen aus dem unteren Winkel des Luftröhreneinschnittes austreten soll, mit einem Zeichen versehen lassen. Auf einem silbernen Röhrchen ist ein schwarzer runder Fleck von 3 Mm. Durchmesser angebracht, auf dem schwarzen Hartgummiröhrchen ein desgleichen weisser. Ersterer mittels Schwefelkalium; desgleichen auf neusilbernen Röhrchen nach vorheriger Versilberung, letzterer durch ein in den Hartgummi eingeschraubtes Stückchen Elfenbein, welches weder aussen, noch innen vorsteht. Ein den Hartgummi weissfärbendes, passendes chemisches Mittel ist mir unbekannt; dagegen lässt sich auch durch weisse Farbe, ähnlich wie es zur Numerirung der englischen Katheter geschieht, ein ziemlich haltbares und doch zugleich glattes Zeichen anbringen. Dieses Zeichen ist genau in der Ebene der Oberfläche des Röhrchens angebracht, und weil ebenso glatt, nicht störend. Es beginnt somit je nach der Länge des Luftröhrentheils 10—16 Mm. über dem unteren Ende des Röhrchens auf dessen concaver Seite und erstreckt sich etwa 3 Mm. weit herauf zu. Ist das Röhrchen so tief eingeführt, dass der Fleck in den unteren Winkel des Luftröhreneinschnittes zu liegen kommt, somit der ganze, unterhalb des Fleckes befindliche Theil des Röhrchens

sich innerhalb der Luftröhre befindet, so hat man die Gewissheit, dass es mit der beabsichtigten Tiefe in der Luftröhre liegt. Es hat dieses Zeichen allerdings nur bei dem Einlegen des Röhrchens Werth und in der ersten Zeit darauf. Sowie sich die Wunde um das Röhrchen zusammenzuziehen beginnt und sich mit Granulationen bedeckt, verschwindet das Zeichen in der Tiefe der Wunde. Es ist ja aber gerade besonders wichtig, dass das Röhrchen von Anfang an gut liege, und dass darauf geachtet werde, dass es in dieser seiner Lage verbleibe, bis es durch die Verengerung des Wundkanals darin gehalten wird. Hat das Röhrchen längere Zeit gelegen, so kann selbst eine geringe Schwellung eintreten, oder ein kürzeres Röhrchen eingelegt werden, so dass der Luftröhrentheil weniger tief liegt, als er liegen sollte, ohne dass das Röhrchen seine Dienste versagt. Der Wundkanal besitzt dann von der äusseren Haut bis in die Luftröhre so viel Starrheit seiner Wandungen, dass, wenn der Luftröhrentheil auch einmal aus der Luftröhre ausgehustet wird, derselbe doch sogleich wieder seinen Weg in dieselbe findet. Nur darf derselbe nicht länger ausserhalb des Luftröhrenschnittes verweilen, denn dieser hat, wie die äussere Haut, eine grössere Neigung, sich zusammenzuziehen, wie der übrige Theil des Wundkanals; er wird daher durch sein Vorstehen dem Röhrchen ein Hinderniss sein, um wieder in die Luftröhre zu gelangen, eventuell zu einem Eindringen desselben in das Bindegewebe vor der Luftröhre Veranlassung geben. Erst wenn durch die Verwachsung der äusseren Haut mit der Schleimhaut die Fistel gebildet ist, kann dies nicht mehr vorkommen. Bei einem später eintretenden Anschwellen der Wunde kann das Zeichen somit keine Auskunft darüber geben, wie viel der Luftröhrentheil sich aus der Luftröhre herausbegeben hat. Um dies zu ermitteln, bleibt nichts übrig, als das ganze Röhrchen herauszunehmen und zu messen, was bei Schwellung etwas schwerer auszuführen ist, weil in diesem Zustand die infiltrirten Wände des Wundkanals sich nach Entfernung des Röhrchens alsbald ebenso nach dem Licht des Wundkanals zu ausdehnen, wie sie es nach vorne zu gethan haben. Ferner ist der untere Winkel des Luftröhreneinschnittes schwer aufzufinden; er ist weder zu sehen, noch mit dem Schielhäkchen zu fühlen. Man wird sich alsdann mit dem Messen der Entfernung des oberen Winkels des Luftröhreneinschnittes begnügen müssen, um danach die Länge des Röhrchens zu beurtheilen. Das einzulegende grössere Röhrchen wird dann eventuell einer Unterfütterung bedürfen von einer mehr oder weniger dicken Lage desinficirter Gaze, damit der Luftröhrentheil an die rechte Stelle zu liegen kommt.

Bei dem Einlegen des Röhrchens hat man in vielen Fällen in den ersten Augenblicken nicht die Musse, nach dem Zeichen zu sehen; der Husten, welchen das Einlegen des Röhrchens zuerst veranlasst, muss abgewartet werden, das Kind muss sich beruhigt haben, ein Tröpfchen Blut, welches möglicherweise das Zeichen bedeckt, weggewischt werden, dann aber ist es nicht schwer, sich von der richtigen Lage des Zeichens zu überzeugen. Freilich darf die Wunde nicht allzu klein sein, um in der Tiefe etwas sehen zu können, und ebenso macht ein grosses, nach unten vorstehendes Schild den Einblick in die Wunde unmöglich. Der Zweck des Schildes wird aber durch ein in der Richtung von oben nach unten schmales, etwa kleinfingerbreites Schild erfüllt, und die Befestigung des

inneren an dem äusseren Röhrchen nimmt keinen Platz hinweg, wenn sie mit einem drehbaren Ring, wie bei dem Hartgummiröhrchen, ausgeführt ist mit seitlich stehendem Bajonettverschluss.

Die Dicke des Röhrchens ist bedingt durch die Weite der Luftröhre. Ueber die Weite des oberen Theiles der Luftröhre existiren Messungen. In v. Langenbeck's Archiv Bd. 21 hat Weinberg Umrisse nach Ausgiessungen des Kehlkopfes und des oberen Theiles der Luftröhre mittelst Paraffin von Individuen verschiedenen Alters gegeben. Von diesen Messungen gebe ich hier die das kindliche Alter betreffenden, soweit sie das Licht des obersten Theiles der Luftröhre da, wo dieselbe mit dem unteren Rand des Ringknorpels zusammenhängt, angeben. Diesen Ausgüssen zufolge ist der transversale (frontale) Durchmesser am unteren Rande des Ringknorpels meist etwas Weniges grösser als der sagittale. Die Zahlen sind Millimeter.

Bei einem Kind	Transversaler Durchmesser	Sagittaler Durchmesser
von 4 Monaten	5	—
" 1½ Jahren	6,5	—
" 1¾ "	6	5
" 2 "	5,5	—
" 2 "	5	—
" 2 "	4	—
" 2½ "	6	5,5
" 2½ "	5	—
" 4 "	6,5	—
" 4½ "	7	—
" 5 "	7,5	—
" 9 "	8,5	9
" 9 "	9,5	—
" 10 "	9,5	—
" 11 "	9,5	9,5
" 11 "	10	9
" 11 "	11,5	—
" 14 "	11	10,5
" 15 "	12,5	10,5
" 15 "	9	10

		Transversaler Durchmesser		Sagittaler Durchmesser	
Durchschnittliche Durchmesser	" 4 M. bis 2½ Jahren	5,3		5	
	" 2½ " 5 "	7		—	
	" 9 " 11 "	männl. 9	weibl. 9,5	9,1	weibl. 9,5
	" 14 " 15 "	" 10,8	" 12,5	männl. 10,3	" 10,5
	" 20 " 29 "	" 16,0	" 12,2	" 13	" 11,7
	" 30 " 35 "	" 16,2	" 14,5	" 12,6	" 11,5

Da Weinberg's Arbeit sich auf das Licht des Kehlkopfes in verschiedenem Alter bezieht und nicht auf das der Luftröhre, so ist daraus hier nur die Weite des Luftweges am unteren Rande des Ringknorpels wiedergegeben, die weiter aufwärts sich ergebenden Kehlkopfmaasse aber unberücksichtigt gelassen. Es wird aus den hier gegebenen Messungen unschwer ein Schluss auf den darunter gelegenen Theil der Luftröhre gemacht werden können, indem sich das Licht der Luftröhre rasch erweitert.

Cook hat die nachfolgenden Maasse für den Umfang des Röhrchens angegeben (s. Kühn in Günther's Lehre von den blutigen Operationen):

Bei	Kindern	von	½	bis	2	Jahren	5	Mm. Durchmesser
"	"	"	2	"	4	"	6	" "
"	"	"	4	"	6	"	7	" "
"	"	"	6	"	8	"	8	" "
"	"	über	8	Jahren			9	" "
"	Erwachsenen						12	" "

Sanné hat folgende Maasse als Durchmesser der Luftröhre angegeben (Traité de la diphthérie):

Von	16	Monaten	bis	zu	2	Jahren	6	bis 8	Mm.
"	2	Jahren	bis	4	Jahren		8	" 10	"
"	4	"	"	10	"		10	" 12	"
"	10	"	"	20	"		12	" 19	"

In Tillaux, Traité d'anatomie topographique avec applications à la chirurgie, finden sich Zeichnungen des Luftröhrendurchschnittes am zweiten Knorpel von Kindern von 2 bis 14 Jahren. Diese Zeichnungen sind grösstentheils etwas verschoben und eignen sich daher nicht zu Messungen.

Ich habe einige Messungen und Zeichnungen des Querdurchmessers der Luftröhre von Kindern gemacht, Fig. 3 (Taf. IV. [II]). Da dieselben den Zweck haben, das richtige Maass für die Dicke des Röhrchens anzugeben, so habe ich nur die Stellen der Luftröhre gemessen, wo das Röhrchen hin zu liegen kommt, d. h. nur den oberen Theil der Luftröhre. Letztere ist, wie erwähnt, an ihrem Anfang unter dem Ringknorpel am engsten, erweitert sich nach abwärts allmählich bis gegen die Bifurcation hin, wo ihr frontaler Durchmesser wesentlich grösser wird, während der sagittale Durchmesser sich um etwas verkleinert. Die Erweiterung der Luftröhre nach abwärts ist keine gleichmässige; sie ist stärker in ihrem oberen Drittheil, also in der Gegend, wo das Röhrchen bei dem hohen Schnitt hin zu liegen kommt, schwächer in den unteren. Die gegebenen Abbildungen und Maasse entsprechen genau dem Bilde, welches die Durchschnitte der Luftröhre von Kindesleichen bei der Section boten. Es sind jedoch wohl kleine Verschiedenheiten zwischen denselben und dem Zustande der Luftröhre während des Lebens vorhanden, was theils durch das Herausnehmen von Kehlkopf und Luftröhre, das quere Durchschneiden der letzteren und namentlich durch ihre Elasticität bedingt ist. Durch die Zusammenziehung der hinteren Enden der Luftröhrenknorpel wird die häutige hintere Wand mehr oder weniger nach innen vorgebogen, so dass der Durchschnitt bald eine breitere, bald eine schmälere Hufeisenform bildet. Ausgüsse der Luftröhre haben nicht diese Gestalt. Durch das Ausgiessen wird die nachgiebige hintere Wand nach hinten ausgebuchtet (s. weiter unten). Es ist im Leben die Luftröhre wohl etwas weiter, als in den Abbildungen der Durchschnitte Fig. 3, Taf. IV. [II], und sie gestattet somit ohne Nachtheil das Einlegen nicht nur eines gleich dicken, sondern bei den Abbildungen, wo eine Zusammenschrumpfung der Knorpelhalbringe stattgefunden hat, selbst eines etwas dickeren Röhrchens.

Der engste Theil der Luftröhre wird bei dem hohen Luftröhrenschnitt eingeschnitten, da aber die Wundränder klaffend erhalten werden müssen, so wird hierdurch seine Weite bedeutend grösser; es wird also gerade der engste Theil der Luftröhre nicht maassgebend für die Dicke des Röhrchens sein, sondern das Licht der Luftröhre an dem unteren Ende des Einschnittes. Auffallend bleibt bei diesen kindlichen Durchschnitten im

Vergleich ähnlicher bei Erwachsenen das bekannte physiologische Gesetz, dass, während in der Kindheit Luftröhren wie Kehlkopf enge sind, mit der Pubertät beide rasch an Umfang bedeutend zunehmen. Zum Vergleich habe ich 2 Querdurchschnitte der Luftröhren Erwachsener hinzugefügt.

Die Weite der Luftröhre Erwachsener ist in jedem Handbuch der Anatomie zu finden. Sie variirt von 1 Cm. und einigen Millimetern bis 2 Cm. einigen Millimetern.

Ich habe es unterlassen, aus vorstehenden Messungen kindlicher Luftröhren für bestimmte Alter das Mittel zu ziehen, weil erstens die Zahl der Messungen zu gering ist, um daraus eine nur annähernd richtige Durchschnittsweite für ein gegebenes Alter zu erhalten, und zweitens, weil bei gleichem Alter die Luftröhrenweite der Kinder so grosse Verschiedenheiten darbietet, dass nicht das Alter des Kindes, sondern nur die jedesmalige Weite seiner Luftröhre den Ausschlag für das anzuwendende Röhrchen gibt. Durch eine vorgenommene Messung der Luftröhrenweite am operirten Kinde wird in jedem einzelnen Falle das passendste Röhrchen am sichersten zu ermitteln sein. Etwas Anderes ist es, wenn es sich um die Anfertigung brauchbarer Röhrchen handelt, und um die Auswahl einer Anzahl derselben, welche für die grosse Mehrzahl der vorkommenden Fälle genügt; dafür glaube ich, dass die von Anderen und mir vorgenommenen Messungen der Luftröhrenweite Berücksichtigung verdienen, denn die Weite der Luftröhre nebst ihrer Tieflage bedingen in erster Linie die ganze übrige Gestalt des Röhrchens.

Es folgen hier noch einige Messungen der Luftröhre von Kinderleichen von aussen und in querer Richtung, und zwar eine weiter oben, die andere weiter unten. Da das Licht der Luftröhre mit dem Aeusseren derselben in Bezug auf das Weiterwerden nach abwärts gleichen Schritt hält, so ergibt sich daraus, um wie viel das Röhrchen bei dem tiefen Schnitt weiter sein kann, als bei dem hohen.

Kind	von	48	Tagen	1.	Ring	7	Mm.,	7.	Ring	8,5	Mm.
"	"	8	Woch.	1.	"	8	"	7.	"	9	"
"	"	9	Monat.	4.	"	10	"	9.	"	11	"
"	"	1½	Jahr.	5.	"	10	"	8.	"	11	"
"	"	2	"	7.	"	10,5	"	11.	"	11,5	"
"	"	2½	"	5.	"	8,5	"	8.	"	10	"
"	"	—	"	5.	"	11	"	8.	"	12	"
"	"	4½	"	—	"	—	"	7.	"	14	"

Zur Bestimmung der zweckmässigen Weite des Röhrchens ist in Anschlag zu bringen, dass das Licht des inneren weiter sein muss, als das Athembedürfniss des Kindes es erfordert, weil sich bald Schleim ansetzt, welcher das Reinigen nothwendig macht, ferner, dass ein weites Röhrchen Schleim- und Pseudomembranbrocken leichter durchlässt, als ein enges, und endlich, weil ein Röhrchen, welches die Luftröhre ausfüllt, ohne zu drücken, besser sitzt als eines, welches sich in derselben hin und her bewegt. Dass ein weites Röhrchen schwerer einzuführen ist, als ein dünnes, ist allerdings ein Nachtheil, ebenso dass der Luftröhreneinschnitt für dasselbe etwas grösser sein muss. Diese Nachtheile werden aber durch die Vortheile, welche es bringt, überwogen. Ein im Verhältniss zur Luftröhre zu weites Röhrchen ist gar nicht zu gebrauchen. Es übt nachtheiligen Druck aus und Knickung der Luftröhre. Bei Erwachsenen ist die Luft-

röhre so weit, dass ein engeres Röhrchen als die Luftröhre in der grossen Mehrzahl der Fälle dem Bedürfniss entsprechen wird; da jedoch ein engeres Röhrchen keinen so guten Halt in der Luftröhre findet, als ein an den Wandungen desselben anliegendes, so wird eine etwas tiefere Einführung desselben erforderlich. Es wird allerdings alsdann um so mehr darauf zu achten sein, dass sein unteres Ende keinen nachtheiligen Druck auf die vordere Luftröhrenwand ausübe. Für Kinder, namentlich aber für Croupkinder, möchte als Regel aufzustellen sein, das Röhrchen so weit zu wählen, als es, ohne der Elasticität der Luftröhre eine Zumuthung zu machen, möglich ist. Um die Weite der Luftröhre in einem gegebenen Falle zu messen, kann man sich eines stumpfen Schielhäkchens bedienen, welches man in dem unteren Winkel des Luftröhreneinschnittes in rechtwinkeliger Richtung auf die Luftröhre einhakt, sich die Entfernung bis zu der äusseren Haut mit dem Nagel merkt und misst. Der Haken wird dann zum zweiten Mal auf demselben Wege eingebracht, bis an die hintere Schlundwand vorgeführt und diese Entfernung ebenfalls gemessen. Man hat somit durch Abziehen des ersten Maasses von dem zweiten den Durchmesser des Lichtes der Luftröhre. Diese beiden Messungen lassen sich, wenn die Operation glatt verläuft, unmittelbar darauf leicht vornehmen, während die Luftröhrenwunde klaffend erhalten wird, damit Schleim und Pseudomembranen ausgehustet werden können. Annähernd wird sich die Weite der Luftröhre je nach dem Alter aus der Tabelle (s. Tafelerklärung Fig. 3, S. 74, Bd. XX) ergeben und danach die Weite des Röhrchens.

Die Weite des Röhrchens, sowie seine bereits oben erwähnte Biegung, sind maassgebend für die Grösse des Luftröhreneinschnittes. Läge das Röhrchen mit seinem Querdurchmesser in der Luftröhrenwunde, so müsste diese letztere nahezu $1\frac{1}{2}$ mal so lang sein, als der Durchmesser des Röhrchens, wenn die Ränder des Einschnittes, ohne sich zu verlängern, die Kreisform des Röhrchens annähmen. Nun kommt aber das Röhrchen nicht mit seinem Querdurchmesser in den Luftröhrenschnitt zu liegen, sondern mit einem schiefen, also grösseren Durchmesser, und dennoch ist in vielen Fällen, wegen der grossen Dehnbarkeit der Zwischenknorpelhäute, kaum ein grösserer Einschnitt nöthig. Kleiner darf er nicht sein, wenn das Röhrchen gut liegen soll, aber auch nicht grösser, als höchstens das Doppelte des Durchmessers des Röhrchens. Bei einem wenig gebogenen Röhrchen wird der Einschnitt etwas länger, bei einem stark gebogenen etwas kürzer sein dürfen, bei einer wenig nachgiebigen Luftröhre länger, bei einer sehr elastischen Luftröhre kürzer, aber wohl immer innerhalb der Länge von $1\frac{1}{2}$—2 Querdurchmesser des Röhrchens. Ist der Einschnitt in die Luftröhre zu klein, so entstehen daraus die bereits schon erwähnten Folgen, Schwierigkeit des Einführens, Druck auf die Ränder des Luftröhreneinschnittes, Eingeschlagenwerden des Randes oder einzelner Knorpel, Druck auf die hintere Luftröhrenwand, winkelige Knickung der Luftröhre; ist er zu lang, so sind die Folgen, abgesehen von der unnöthigen Verwundung, dass das Röhrchen in dem Einschnitt keinen Halt findet, sondern sich in demselben hin und her bewegt, dadurch, zumal wenn es die Luftröhre nicht ganz ausfüllt, Reibung der Schleimhaut veranlasst, leichter einmal herausgehustet werden kann, und endlich, weil durch einen zu grossen

Einschnitt der Luftröhre die Möglichkeit gegeben ist, dass nach herausgenommenem Röhrchen sich die Luftröhre im Bereich des Schnittes abplattet und zu einem Athemhinderniss Veranlassung gibt. Letzteres kann sich namentlich dann ereignen, wenn das Röhrchen nicht nach ungefähr 8 Tagen entfernt werden kann, sondern Jahre lang getragen worden ist, und die der Fistel zunächst liegenden Knorpelhalbringe atrophirt und durch eine nachgiebige Zwischensubstanz vereinigt sind.

Es bleibt noch übrig, der unteren Oeffnung des Röhrchens zu gedenken. S. 562 ist nachgewiesen, dass, wenn die untere Oeffnung des Röhrchens im Querdurchmesser der Luftröhre liegen soll, sie mit der vorderen Oeffnung desselben einen Winkel von ungefähr 70—75° bilden muss, und dass bei den käuflichen Röhrchen dieser Winkel oft einen rechten, zuweilen selbst noch mehr beträgt, wodurch nur ein nachtheiliges Vortreten der hinteren Wand des Röhrchens in das Licht der Luftröhre gegeben ist. Die an die untere Oeffnung zu stellenden Forderungen sind, dass sie die Luftröhre nicht beleidige, dass sie möglichst gross sei, an keiner Seite von der Luftröhrenwand abstehe, also die Luftröhre möglichst ausfülle, damit, abgesehen von dem freien Durchgang der Luft, Schleim und Pseudomembranen sich nicht am Rande der Oeffnung festsetzen, sondern leicht ausgehustet werden können. Diesen Forderungen wird durch einen möglichst geraden Luftröhrentheil entsprochen, ferner dadurch, dass der hintere Theil des unteren Röhrchenendes schief von hinten und oben nach vorne und unten, der vordere Theil des Randes von vorne und oben nach hinten und unten abgeschnitten wird, während die Seitentheile der unteren Oeffnung abgerundet vorstehen bleiben. Ein solches die Luftröhre bequem ausfüllendes Röhrchen hat eine möglichst grosse untere Oeffnung, der vordere und der hintere Rand der unteren Oeffnung, welche am leichtesten in nachtheilige Berührung mit der Schleimhaut kommen, oder ins Licht der Luftröhre vorstehen, sind der letzteren möglichst gut angepasst, die ebenfalls abgerundeten Vorsprünge der Seitenflächen, welche bis zu der Tiefe hinabreichen, welche dem Luftröhrentheil des Röhrchens zukommt, oder selbst einige Millimeter tiefer, verhüten, dass das Röhrchen nicht etwa leichter herausgehen kann, als wenn seine untere Oeffnung einen Querschnitt bildet, und endlich ist es dadurch möglich, dem Röhrchen eine stärkere Biegung zu geben, während sein unterer Luftröhrentheil doch der geraden Form der Luftröhre sich leichter anpasst. Das Einführen eines solchen Röhrchens kann dadurch erleichtert werden, dass man es beim Eintritt in den Luftröhreneinschnitt eine Viertelskreisdrehung machen lässt, wenn man nicht vorzieht, es mittelst eines durchgesteckten Katheters einzuführen. Der untere Rand des äusseren Röhrchens wird zweckmässig um die Dicke der Wand des inneren Röhrchens nach innen umgebogen, so dass der untere Rand des inneren Röhrchens auf den umgebogenen Rand des äusseren zu stehen kommt. Einer nachtheiligen Berührung der unteren Oeffnung mit der Schleimhaut wird dadurch vorgebeugt, sie wird nur von umgebogenem Rand berührt, ohne dass dadurch die Weite der unteren Oeffnung des Röhrchens enger wird, als das Licht des inneren Röhrchens.

Anmerkung. Ich habe bisher von der Anwendung der Röhrchen mit vorne und hinten abgerundeter unterer Oeffnung keinen Nachtheil gesehen, noch davon

gehört, ausser vor Kurzem in einem Falle, wo ein Kind über ein halbes Jahr ein Röhrchen von 33 Mm. Krümmungshalbmesser getragen hatte, welches mit einem Röhrchen von 25 Mm. Krümmungshalbmesser vertauscht worden war. Eine geringe Blutung ist eingetreten. Sie wurde zuerst durch Druck einer der unten vorstehenden Seitenwände zu erklären versucht. Bei näherer Besichtigung des Röhrchens stellte es sich heraus, dass es mangelhaft gearbeitet war, indem der Rand der unteren Oeffnung scharf abgeschnitten, statt um die Dicke der Wand des inneren Röhrchens nach innen umgebogen war. Es hatte ferner dieses Röhrchen unten eine kleine, aber doch etwas klaffende Spalte an der Löthstelle bekommen, welche vermuthlich bei dem öfteren Putzen entstanden ist, denn es war sehr dünnwandig und wurde täglich von der Wärterin herausgenommen, gereinigt und wieder eingelegt. Wenn nun auch der Sprung im Röhrchen und sein scharfer unterer Rand nicht zu rechtfertigende Missstände sind, so scheint mir doch die Hauptursache der Verwundung und Blutung dadurch bedingt zu sein, dass ein Röhrchen von der oben genannten schwachen Biegung, nachdem es ein halbes Jahr getragen, mit einem anderen von nicht unbedeutend stärkerer Biegung vertauscht worden ist (s. S. 566). Die hinten und vorne abgerundete Form der unteren Oeffnung ist wohl ganz unschuldig daran. Jede andere Form derselben, auch die im Querschnitt liegende hätte wohl unter diesen Umständen dieselbe Wirkung gehabt. Ich glaube also nicht, dass die etwas vorstehenden Seitenwände, wenn ihr unterer Rand gehörig umgeschlagen ist, zu Verletzung Veranlassung geben können, wenigstens nicht mehr als eine in den Querschnitt des Röhrchens fallende untere Oeffnung; sollte ersteres jedoch dennoch vorkommen, so müsste man zu einem Röhrchen von grösserem Krümmungshalbmesser greifen, zwischen 30 und 40 Mm. mit kreisförmiger unterer Oeffnung. Die vorne und hinten abgerundete untere Oeffnung gibt nur die Möglichkeit, dem Röhrchen eine stärkere Biegung zu geben; sie ist nur ein Nothbehelf, welcher an sich keinen Werth hat und nur den Zweck erfüllt, einerseits einen nachtheiligen Druck des Röhrchens gegen die vordere Luftröhrenwand, andererseits das Vorstehen des hinteren Theiles der unteren Oeffnung in das Licht der Luftröhre zu vermeiden. Wo ein einfaches Röhrchen genügt, da sind die Abrundungen vorne und hinten zwecklos, weil man dann dem unteren Luftröhrentheil einen vollkommen geraden Verlauf geben kann. Bei den soeben erwähnten, wenig gebogenen Röhrchen von 30 bis 40 Mm. Krümmungshalbmesser steht zwar auch der hintere Theil der unteren Oeffnung nur wenig in das Licht der Luftröhre vor und der vordere Theil derselben drückt nur wenig gegen die vordere Luftröhrenwand, es sind aber doch beide Missstände, wenn auch in geringem Grade, vorhanden; und als weitere Missstände dieser Röhrchen kommen noch hinzu, dass sie einen grösseren Luftröhrenschnitt erfordern und bei dem hohen Schnitt leicht mit dem Kinn in unangenehme Berührung kommen. Da drängt sich denn immer wieder der Wunsch in den Vordergrund, ein Doppelröhrchen mit geradem unterem Luftröhrentheil zu besitzen.

Durch welchen Mechanismus das innere Röhrchen in dem usseren befestigt ist, ob durch einen drehbaren Riegel, wie er sich meist an den Metallröhrchen befindet, oder durch Bajonnetverschluss, wie an den Hartgummiröhrchen, ist von keiner wesentlichen Bedeutung. Es kommt dabei nur auf zwei Erfordernisse an, 1) dass das innere Röhrchen nicht von selbst herausgehen kann, und 2) dass es doch, ohne dem Kranken lästig zu fallen, behufs des Reinigens leicht zu entfernen ist. Der

Riegel sowohl als der umgebogene Stift, welcher den drehbaren Ring zurückhält, befindet sich an den käuflichen Röhrchen meist oberhalb der Oeffnung des Röhrchens. Das ist unzweckmässig. Es ist schon erwähnt worden, dass bei kleinen, fetten Kindern der obere Theil des Schildes, wenn es hier breit ist, bei dem hohen Luftröhrenschnitt sich unter dem Kinn verbirgt und leicht drückt; ein hier angebrachter vorstehender Riegel oder Stift vermehrt aber nur diesen Missstand und erschwert das Herausnehmen und Einführen des inneren Röhrchens. Ein weiterer Grund, warum Stift und Riegel hier stören, besteht darin, dass dieselben da, wo sie angebracht sind, es nöthig machen, dass der Rand des äusseren Röhrchens etwas breiter ist, um ihnen eine solide Befestigung zu gewähren. Der Rand des äusseren Röhrchens muss aber gerade hier möglichst schmal sein, um die freie Pendelbewegung des Röhrchens nicht zu stören. Ebenso wird diese Bewegung gestört, wenn die Befestigung unter der Oeffnung des Röhrchens angebracht ist. Hier erfordert ferner der ungestörte Einblick in den unteren Theil der Wunde, um das Zeichen an dem Röhrchen sehen zu können, welches an den unteren Winkel des Luftröhreneinschnittes zu liegen kommen soll, dass der untere Rand des Schildes und Röhrchens möglichst schmal sei. Es bleibt also für die Befestigung des inneren Röhrchens an dem äusseren nur der Platz zur Seite der Oeffnung übrig. Hier kann die Befestigung einerseits, und eine Handhabe zum Fassen des inneren Röhrchens andererseits ohne jeden Nachtheil angebracht sein, wenn man nicht, wie ich es thue, der bequemeren Handhabung wegen, dem Bajonnetverschluss den Vorzug gibt, mit umgebogenem Stift zur rechten Seite des Kindes.

Die hier als zweckentsprechend angegebenen Verhältnisse der Röhrchen haben wohl grösstentheils schon früher mehr oder weniger Berücksichtigung gefunden und sind wohl zum Theil auch zur Ausführung gekommen. Sie bieten also nur wenig Neues. Dennoch schien mir ein näheres Eingehen auf die Eigenschaften, welche bei einem guten Röhrchen in Anschlag kommen, nicht überflüssig, da nur zu häufig Röhrchen angewendet werden, welche unzweckmässig sind und selbst zuweilen den guten Erfolg der Operation vereiteln.

Um allen obigen Anforderungen in Betreff der zweckmässigen Gestalt der Röhrchen zu entsprechen, möchten 10 Röhrchen für Kinder, 2 bis 4 für Erwachsene von verschiedener Grösse, wie ich sie in nachfolgender Tabelle angegeben habe, wohl in der grossen Mehrzahl der vorkommenden Fälle genügen. Fig. 4 b (Taf. V. VI [III. IV]) ist ein kurzes Röhrchen für einen Erwachsenen, Fig. 4 c (Taf. V. VI [III. IV]) ein desgleichen für ein Kind von ungefähr 6 Jahren. Die Grundsätze, welche zur Construction der angegebenen Röhrchen als Richtschnur gelten, sind folgende: **Die Weite des Röhrchens, die Länge seines unteren Luftröhrentheils und sein Krümmungshalbmesser sind bedingt durch die Weite der Luftröhre. Der Kreisabschnitt des Röhrchens dagegen durch die Entfernung des Luftröhreneinschnittes von der äusseren Haut.**

Gestalt des Röhrchens für den Luftröhrenschnitt bei verschiedenem Alter und oberflächlicher und tiefer Lage der Luftröhre in Millimetern.

Alter	Ungefährer Durchmesser des Lichtes der Luftröhre am unteren Winkel des Luftröhreneinschnittes bei oberem Luftröhrenschnitt	Durchmesser des äusseren Röhrchens von äusserer Oberfläche zu derselben	Durchmesser des Lichtes des inneren Röhrchens (ist das Röhrchen nicht oben so weit, wie unten, so geben diese Zahlen den Durchmesser der unteren Oeffnung an)	Länge des unteren Luftröhrentheils des Röhrchens, d. h. von der Stelle, wo seine untere Fläche in den unteren Winkel des Luftröhreneinschnittes zu liegen kommt, bis zu seinem unteren Ende durch eine Gerade gemessen	Länge des Wundtheils des Röhrchens, d. h. von der Stelle, wo es in den unter. Winkel des Luftröhreneinschnittes zu liegen kommt, bis zum Schilde, wenn dieses an seinem hinteren Halt anliegt, auf der concaven Seite durch eine Gerade gemessen		Kreisabschnitt der concaven Seite des Röhrchens vom Schilde, wenn dieses an seinem hinteren Halt anliegt, bis zu seinem unteren Ende in Graden ausgedrückt		Krümmungshalbmesser der concaven Seite des Röhrchens
					Kurzes Röhrchen	Langes Röhrchen	Kurzes Röhrchen	Langes Röhrchen	
Kind von 1½ bis 2 Jahren.	5—6	5,5	4	10	15	25	76°	111°	19
Kind von 2 bis 4 Jahren.	7	6,5	5	11	18	25	81°	101°	21
Kind von 4 bis 6 Jahren.	8	7,5	6	12	20	25	83°	96°	23
Kind von 6 bis 8 Jahren.	9	8,5	7	12,5	22	28	85°	102°	24
Kind von 8 bis 12 Jahren.	10	9,5	8	13	22	30	82°	103°	25
Erwachsene.	12—23	11—13 und mehr	9—11 und mehr	15—16	25	35	81°	103°	29

Für 5 verschiedene kindliche Altersstufen, resp. 5 verschiedene Weiten der Luftröhre sind je 2 verschieden lange Röhrchen angegeben, ein kürzeres für den hohen, ein längeres für den tiefen Luftröhrenschnitt, oder für Kinder mit fettem Hals oder starker Infiltration der Wunde; desgleichen einige für Erwachsene. Wenn diese Röhrchen auch nicht für alle Fälle ausreichen, so werden sie doch für die bei Weitem grösste Anzahl derselben genügen. Es ist ein Ding der Unmöglichkeit, wenn man sich nicht mit einer weit grösseren Zahl von Röhrchen versehen will, für jeden vorkommenden Fall ein Röhrchen zur Hand zu haben, welches bei richtiger Lage seines Luftröhrentheils auch gleichzeitig mit dem Schilde direct oder mit einer Unterlage von immer gleicher Dicke auf die äussere Haut zu liegen kommt. Das ist aber auch gar nicht nöthig. Es ist nur nöthig, dass, wenn das Röhrchen nicht zufällig ohne Unterlage passt, sondern zu lang ist (ein zu kurzes Röhrchen taugt nichts und muss mit einem längeren vertauscht werden), es durch entsprechende, die Bewegung des Röhrchens im Schilde nicht störende Unterlagen unter dem letzteren passend gemacht werde. Ohne pedantisch damit zu sein, dass der Luftröhrentheil genau auf die rechte Stelle komme, halte ich doch die Sorge dafür für die wichtigste Aufgabe, um das Röhrchen in die Lage zu bringen, dass es möglichst viel nützt und nicht schadet, was durch ein tieferes Hineinstecken in die Luftröhre leicht der Fall ist. Die Ausführung ist ja nicht schwer. Compressen von desinficirtem Mull zur Ausfütterung des Schildes hat jeder Chirurg zur Hand und ein Verrücken der Compresse wird dadurch verhütet, dass man ein Loch in die Mitte derselben schneidet, in welches das Röhrchen zu liegen kommt; und um letzteres nicht bei der Erneuerung der Compresse herausnehmen zu müssen, genügt es, von dem Loche aus die Compresse auf einer der schmalen Seiten, am besten nach unten, durchzuschneiden, auf jeder Seite des Schnittes ein Fadenende durchzuziehen, die Compresse an ihren Platz zu bringen und durch Zusammenbinden des Fadens dem Verrücken der Compresse aus ihrer Lage vorzubeugen. Uebrigens geht aus dem, was oben über die Anforderungen, welche an das Röhrchen zu stellen sind, gesagt wurde, hervor, dass sein Wundtheil, je nach Bedürfniss, grösser und kleiner sein kann, unter Beibehaltung seiner übrigen Grössenverhältnisse. Es könnte daher nur willkommen sein, wenn sich im Handel auch Röhrchen von mittlerer Länge, also zwischen den angegebenen kleinen und grossen, bei sonst gleichen Verhältnissen vorfänden. Für kleine Kinder dürfte wohl noch ein kleineres Röhrchen als das kleinste der angegebenen wünschenswerth sein. Ich halte es jedoch bei Croup nicht für zweckmässig, engere Röhrchen anzuwenden, als solche mit 4 Mm. Durchmesser im Licht, da selbst diese sich leicht als zu eng herausstellen. Es wird da nichts übrig bleiben, als sich entweder eines einfachen Röhrchens zu bedienen und Jemand zu dem Kind zu setzen, dem man das Herausnehmen und Wiedereinlegen desselben anvertrauen kann, oder einen Ersatz für das Röhrchen anzuwenden (S. 584). Damit glaube ich, ist dem Bedürfniss in Bezug auf das Röhrchen vollkommen Genüge gethan. Wenn nun auch für denjenigen Arzt, welchem diese Operation nicht häufig vorkommt, 4—6 Röhrchen genügen mögen, so ist es doch wünschenswerth, dass für den besonderen Fall immer das passende Röhrchen zu haben ist. Man kann sich, bis

das passende Röhrchen herbeigeschafft ist, mit dem Drahtdilatator behelfen.

Sämmtliche in der Tabelle angegebenen Röhrchen sind cylindrisch. Während man bei Kindern, namentlich bei solchen, welche an Croup leiden, immer am besten ein die Luftröhre ausfüllendes Röhrchen benutzt, wird man bei Erwachsenen, bei welchen die Verschiedenheit des Luftröhrendurchmessers ebenso gross ist, wie bei Kindern, nicht leicht eine so grosse Anzahl von Röhrchen zur Hand haben, dass man für jeden vorkommenden Fall ein die Luftröhre ausfüllendes Röhrchen anwenden könnte. Es wird auch das bei Erwachsenen nicht nöthig sein, bedarf es doch bei diesen selten eines Röhrchens, um Schleim und Pseudomembranen auszuwerfen, und wenn das der Fall ist, so genügt dazu ein im Verhältniss zur Luftröhre engeres Röhrchen als bei Kindern; soll aber das Röhrchen nur dem Athembedürfniss genügen, und das ist bei Erwachsenen in Bezug auf die Anwendung des Röhrchens in der Regel der Fall, so kann es auch unbeschadet enger sein, als das Licht der Luftröhre; ist doch auch das Licht des Ringknorpels kaum halb so gross, als das der Luftröhre, und ebenso ist die Stimmritze viel enger, als letztere. Man wird bei Erwachsenen öfter in die Lage kommen, ein dünneres Röhrchen einzulegen, als das Licht der Luftröhre. In diesem Falle aber passt auch die in der Tabelle angegebene Grösse des Luftröhrentheils nicht. Ein Luftröhrentheil von 16 Mm. Länge und 12 Mm. oder gar noch weniger Durchmesser wird sich in einer Luftröhre von 20 Mm. Weite schief stellen, indem das Röhrchen sich im Luftröhreneinschnitt in einen, seinem Querdurchmesser sich nähernden Durchmesser einstellt, seine untere Oeffnung an die hintere Luftröhrenwand herantritt, während sein Wundtheil eine mehr wagerechte Lage annimmt. Druck des unteren Röhrchenrandes gegen die hintere Luftröhrenwand ist die Folge dieser fehlerhaften Lage. Um das Röhrchen recht zu legen, müsste sein vorderer Theil nach oben zu befestigt werden, und da dies umständlich und unsicher ist, wird man das Röhrchen tiefer in die Luftröhre einführen, so dass die hintere Wand desselben und nicht seine untere Oeffnung mit der hinteren Luftröhrenwand in Berührung kommt, die untere Oeffnung aber mehr gegen die Mitte der Luftröhre zu gerichtet ist. Diese Lage des Röhrchens in der Luftröhre wäre nun freilich eine recht unzweckmässige, wenn es sich um ein Croupkind handelte; um aber nur das Athembedürfniss eines Erwachsenen zu befriedigen, reicht es hin.

Sollte aus irgend einem Grunde die Anwendung eines Röhrchens wünschenswerth sein, welches einen längeren Luftröhrentheil hat, als in der Tabelle angegeben, und doch die entsprechende Dicke der Luftröhre, so ist ein Röhrchen von grösserem Krümmungshalbmesser nöthig. Metallene Röhrchen mit Krümmungshalbmessern von 30 bis 40 Mm. und selbst mit noch grösserem Halbmesser sind sehr verbreitet. Für manche Fälle von unterem Schnitt mögen sie sich nützlich erweisen und würden es noch mehr thun, wenn sie nicht konisch wären und deshalb nicht eine unnöthig und nachtheilig kleine untere Oeffnung hätten. Oft sind sie so lang, dass sie leicht tiefer in die Luftröhre eingeführt werden, als es nöthig ist. Ein grösserer Krümmungshalbmesser der Röhrchen ist ferner nöthig, wenn die untere Oeffnung nicht hinten und vorne abgerundet ist, sondern in dem Querdurchmesser verläuft.

Es könnten die neben angegebenen Röhrchen, welche nur 1/2 Mm. weniger Durchmesser haben wie die Luftröhre, als zu dick erscheinen, man könnte von ihnen einen nachtheiligen Druck befürchten. Der Durchmesser des Lichtes der Luftröhre ist meinen Messungen Fig. 3 (Taf. IV. [II]) entnommen. Nun sind zwar die Zeichnungen genau so wiedergegeben, wie sich die Durchschnitte bei der Section vorfanden, dagegen ist es sehr wahrscheinlich, dass das Licht der Luftröhre im Leben grösser ist, als bei der Section. Auch die Elasticität der Luftröhre ist bei den Zeichnungen nicht in Anspruch gebracht, obgleich dieselbe in den Fällen, wo Kehlkopf und Luftröhre herausgenommen worden sind, immer eine Verkleinerung des Durchschnittes bedingt; weniger ist das der Fall, wenn die ganze Umgegend mit entfernt worden ist. Verhältnissmässig am grössten ist der Durchschnitt in der Zeichnung des Kindes von 1 Jahr 1 Monat, bei welchem während der letzten 12 Stunden des Lebens ein Röhrchen gelegen hat, durch welches die Luftröhre erweitert ist. Auch die Luftröhrenwandungen sind hier dicker, wie an den meisten anderen Präparaten, die nicht an Croup verstorbenen Kindern entnommen sind. Die Krankheit hat hier wohl durch Infiltrat eine Verdickung der Luftröhrenwandungen bedingt. Nimmt man nun beides, d. h. die grössere Weite der Luftröhre während des Lebens und ihre Elasticität in Anspruch, so werden die angegebenen Röhrchen, welche in ihrem äusseren Umfange 1/2 Mm. weniger Durchmesser haben, als das Licht der gezeichneten und in der Tabelle benutzten Luftröhren, dennoch gut für das angegebene Alter vertragen werden und sich nicht als zu dick erweisen. Uebrigens soll der Luftröhre kein Zwang angethan werden; wo also sich ein Röhrchen als zu dick erweist, greift man zu dem dünneren. Zu letzterem könnte man öfter genöthigt sein, wenn man sich der Hartgummiröhrchen bedient. Die Wand des Hartgummiröhrchens ist nicht wohl unter 1/2 Mm. Dicke herzustellen, meist ist sie dicker; es gehen also durch das Hartgummidoppelröhrchen in jedem Querdurchmesser wenigstens 2 Mm. durch die Wandungen des Röhrchens an dem Licht der Luftröhre verloren. Bei Erwachsenen und älteren Kindern mag das noch hingehen, für kleine Kinder sind aber aus diesem Grunde silberne Röhrchen besser, weil sich ihre Wandungen von 3/8 Mm. Dicke herstellen lassen, mithin durch sie nur 1 1/2 Mm. des Lichtes der Luftröhre in jedem Querdurchmesser in Anspruch genommen werden.

Ferner möchte vielleicht die angegebene Grösse des Wundtheiles des Röhrchens auffallen, wenn man sie vergleicht mit der Dicke der Schicht, welche sich bei Kindersectionen zwischen Luftröhre und äusserer Haut oft vorfindet. Ich will hier nur daran erinnern, dass das Röhrchen nicht in gerader Richtung gegen die Haut zu verläuft, sondern in einer diagonalen Richtung, also in einer eine grössere Länge erfordernden, dass ferner im Tode die Schicht zwischen Luftröhre und äusserer Haut weniger dick ist, und dass endlich der Hals bei jeder Halsentzündung, wenn auch nur wenig, geschwollen zu sein pflegt, dies aber bei Croup und besonders bei diphtherischem Croup in höheren Graden der Fall ist.

Es könnte scheinen, dass, wenn einmal die Gestalt des Röhrchens für ein gewisses Alter als möglichst zweckmässig feststeht, ganz dieselben Verhältnisse der einzelnen Theile auch für Röhrchen jedes anderen Alters sich als zweckmässig erweisen würden, und dass man von diesen ähn-

lichen Röhrchen nur für jedes Alter, oder besser, für jede Weite der Luftröhre ein kürzeres und ein längeres nöthig hätte. Im Allgemeinen mag das auch richtig sein, und es haben daher auch die Grössenmaasse der verschiedenen Röhrchen in mancher Beziehung Aehnlichkeit miteinander. Es pflegen jedoch durch das Alter Verschiedenheiten bedingt zu sein, welche nicht ohne Berücksichtigung für die Röhrchen bleiben dürfen. So kann der Luftröhrentheil des Röhrchens bei Erwachsenen im Verhältniss zur Weite der Luftröhre, unbeschadet der Sicherheit vor dem Herausfallen, kleiner sein, als bei unruhigen Kindern. Er braucht weniger als 1½ Durchmesser der Luftröhre zu messen, während man bei Kindern gut thut, ihm die eben genannte Länge zu geben, ja bei kleinen Kindern ihn noch grösser zu wählen. Ferner pflegen Kinder von ungefähr 2 Jahren in der Regel fett zu sein, es ist daher für dieses Alter ein verhältnissmässig grösserer Wundtheil des Röhrchens nöthig, als für die Röhrchen anderer Alter. Die Luftröhre ist im kindlichen Alter elastischer, als bei Erwachsenen, daher kann für Kinder ein verhältnissmässig etwas weiteres Röhrchen genommen werden, was deshalb um so mehr sich empfiehlt, weil die Wandungen der Röhrchen nicht in demselben Verhältniss dünner gemacht werden können, als das Licht der Luftröhre abnimmt und ein engeres Röhrchen als von 4 Mm. Durchmesser im Licht kaum brauchbar ist.

Ein Theil der Annahmen, welche der Gestalt der hier angegebenen Röhrchen zu Grunde liegen, hat, wie ich gern zugebe, etwas Willkürliches; individuelle und endemische Verschiedenheiten können andere Forderungen stellen, so z. B. der Einfluss grosser Schilddrüsen, welche in manchen Gegenden einheimisch sind, auf die Tiefe der Wunde und mithin auf die Länge des Röhrchens. Es wäre dann nur der Wundtheil desselben länger anfertigen zu lassen. Auch die Biegung des Röhrchens, sein Krümmungshalbmesser, lässt, unbeschadet der Brauchbarkeit des Röhrchens, Verschiedenheiten zu u. s. w. Andere der Construction und der Lage des Röhrchens zu Grunde liegende Forderungen dagegen werden kaum eine wesentliche Aenderung erfahren dürfen, ohne dass das Röhrchen dadurch an Zweckmässigkeit einbüsst. So wird z. B. ein zu kurzes Röhrchen immer untauglich und gefährlich sein, wovon hier zum Schluss ein Beispiel, dessen schon früher kurz Erwähnung gethan ist. Ich wurde aufgefordert, einem Phthisiker, welchem wegen tuberculöser Kehlkopfgeschwüre und dadurch bedingter Athemnoth ein grosses spanisches Fliegenpflaster auf den Hals gelegt worden war, wegen eingetretener Erstickungsgefahr den Luftröhrenschnitt zu machen. Der kurze Hals des Mannes war durch den Reiz des Blasenpflasters sehr geschwollen; der Kehlkopf hatte einen ungewöhnlich tiefen Stand, so dass der unmittelbar unter dem Ringknorpel gemachte Einschnitt in die Luftröhre so tief lag, dass ein gerade zur Hand gewesenes Lüer'sches Röhrchen, dessen concave Seite vom Schild bis zu seinem unteren Ende gut 4 Cm. lang war, trotz guter Befestigung um den Hals, bei jedem starken Hustenanfall mit seinem unteren Ende aus der Luftröhre ausgestossen wurde und sich in das Bindegewebe vor der Luftröhre hineinschob, natürlich unter Erneuerung der Athemnoth. Ich überzeugte mich, dass die Entfernung des Luftröhreneinschnittes von der äusseren Haut, mittelst des Schielhäkchens gemessen, 34 Mm. betrug, das Röhrchen mithin nur 6—8 Mm. tief von dem unteren Winkel des Luftröhreneinschnittes in

die Luftröhre hinabreichte. Das Herausgeworfenwerden des Röhrchens bei dem starken Husten war dadurch sehr begreiflich. Dieses zu kurze Röhrchen wurde mit einem an der concaven Seite von dem unteren Ende bis zum Schilde etwas länger als 5 Cm. langen Röhrchen vertauscht und damit war der Missstand gehoben. Das neue Röhrchen wurde gut vertragen, und nach 8 Tagen, wo die Geschwulst im Kehlkopf vergangen war, konnte der Kranke das Röhrchen ganz entbehren. Das S. 569 erwähnte schwarze oder weisse Zeichen auf der concaven Seite des Röhrchens, welches in den unteren Winkel des Luftröhreneinschnittes zu liegen kommen soll, wird am leichtesten vor Missgriffen dieser Art schützen; an dem gerade zur Hand gewesenen Röhrchen fehlte es. Es geht aber auch daraus hervor, dass es gut ist, für ungewöhnliche Fälle einige längere Röhrchen von verschiedener Dicke zur Verfügung zu haben, denn auch bei Croupoperationen der Kinder kommen bei starker Schwellung des Halses ungewöhnliche Tieflagen der Luftröhre vor. Hat man einen langarmigen Drahtdilatator zur Hand, wird man in solchen Fällen nicht in Verlegenheit kommen.

Die Wahl eines Röhrchens für einen gegebenen Fall lässt sich, wie folgt, bestimmen. Während das Kind sich von der Operation erholt und die Wunde klaffend erhalten wird, misst man, wie angegeben, das Licht der Luftröhre und die Entfernung des unteren Winkels des Luftröhreneinschnittes von der äusseren Haut mittelst des Schielhäkchens. Man denkt sich dabei eine rechtwinkelige Linie auf die vordere Fläche der Luftröhre, welche in dem unteren Winkel des Luftröhreneinschnittes einfällt. In dieser Richtung erlangt man die beiden Maasse. Durch das Maass des Luftröhrenlichtes ist die Dicke des Röhrchens und sein Luftröhrentheil gegeben, durch das Maass der Tiefe der Luftröhre an der angegebenen Stelle ist annähernd die Länge des Wundtheils des Röhrchens gegeben. Bei tief liegender Luftröhre hat der Wundtheil des Röhrchens fast dieselbe Länge, wie die auf der Luftröhre rechtwinkelig stehende Linie von dem Scheitel des unteren Winkels des Luftröhreneinschnittes, wo derselbe die Schleimhaut trifft, bis zur äusseren Haut. Bei oberflächlicher Lage der Luftröhre müssen an diesem Maasse einige Millimeter zugegeben werden (vergl. Fig. 4 b, Taf. V. VI [III. IV]). In einer anderen Zeichnung, welche mir vorliegt, aber hier nicht abgebildet ist, sind drei verschiedene Entfernungen der äusseren Haut von der Luftröhre angegeben, mit folgendem Resultat. (u w) b′ ist so lang wie (u w) a′, beide 34 Mm., (u w) b und (u w) a sind 1 Mm. in der Länge verschieden, erstere 26 Mm., letztere 25 Mm., und nur im 3. Falle, wo die Luftröhrenwunde sehr oberflächlich liegt, weichen die angegebenen Maasse von einander ab, indem der Wundtheil des Röhrchens 21 Mm. beträgt, der Perpendikel (auf u w) dagegen nur 19 Mm. Es muss also bei oberflächlich gelegener Luftröhre etwas an dem in Rede stehenden Maasse zugegeben werden, während bei tief gelegener Luftröhre beide annähernd übereinstimmen. Diese Messungen machen keinen Anspruch auf Genauigkeit, aber sie genügen dem Bedürfniss. Es wirken darauf ein die schon erwähnte Tieflage der Luftröhre, die verschiedenen Krümmungshalbmesser der Röhrchen, die verschiedene Divergenz der Luftröhre mit der äusseren Haut, und ob der Luftröhrentheil des Röhrchens die Luftröhre ausfüllt, oder ob er dünner ist, so dass sein Wundtheil eine etwas mehr herabgeneigte Stellung annehmen kann. Um sicher zu gehen, dass man kein zu kurzes

Röhrchen nimmt, braucht man bei wenig tiefer Luftröhre nur 2—3 Mm. an dem genannten Maasse zuzugeben und dann, je nach dem Stand des Zeichens, für den unteren Winkel des Luftröhreneinschnittes durch Ausfütterung zwischen Schild und Haut eventuell das Röhrchen zu heben.

Das Röhrchen hat, wenn es nur eine zweckmässige Gestalt besitzt, bei dem Luftröhrenschnitt so gute Dienste geleistet, seine Anwendung ist eine so allgemeine, dass es sich nicht so leicht durch eine andere Vorrichtung verdrängen lassen wird. Ich bin auch weit davon entfernt, die Verdienste desselben schmälern zu wollen, sonst hätte ich mich nicht so lange mit demselben beschäftigt; ebenso wenig möchte ich mich dem Tadel aussetzen, aus Neuerungssucht das Arsenal unnöthiger und unbrauchbarer Instrumente vermehrt zu haben. Gerade in diesem Felde ist ja schon vieles vorgeschlagen, probirt und wieder bei Seite gelegt worden. Diese vielen Versuche, das Röhrchen zu verbessern oder zu ersetzen, liefern jedoch den Beweis, dass man mit ihm in manchen Fällen unbefriedigt war, dass sich gelegentlich in seiner Anwendung Missstände herausgestellt haben, welche eine Abhülfe wünschenswerth machten. Auch glaube ich in Obigem gezeigt zu haben, dass das Röhrchen kein Instrument von unantastbarer Vollkommenheit ist, dass man bei ihm genöthigt sein kann, zwischen zwei Uebeln eine erträgliche Mitte zu suchen, dass bei ganz kleinen Kindern das Doppelröhrchen unanwendbar ist, weil es zu viel Platz wegnimmt u. s. w. Unter solchen Umständen wird es, denke ich, immerhin gestattet sein, einige Vorrichtungen zu veröffentlichen, welche auch bei den kleinsten Kindern anwendbar sind, und welche mir in einigen Fällen, wo sie angewendet worden sind, gute Dienste zu leisten schienen. Es sind die S. 591 f. näher angegebenen, wovon ich in erster Linie den mehrerwähnten Drahtdilatator, welcher für die kleinsten Kinder passend gemacht werden kann (Fig. 5a, Taf. V. VI [III. IV], empfehlen möchte.

Doch genug und vielleicht schon zu viel von dem Röhrchen und seinen Ersatzstücken! Wenn ich gesucht habe, auf Missstände mancher der gebräuchlichen Röhrchen aufmerksam zu machen und die Bedingungen zu bestimmen, welche bei der Wahl des Röhrchens für den gegebenen Fall zu berücksichtigen sind, damit es gut liege, so ist gegen diese mörderische Krankheit noch nicht viel gethan. Mit dem vollkommensten Röhrchen sterben Kinder, und mit den unvollkommensten, einer Federspule, einem Stück Katheter und dergleichen sind Kinder durchgekommen. Wenn aber auch nur in einer nicht grossen Anzahl von Fällen der günstige oder ungünstige Ausgang der Krankheit von der Wahl des Röhrchens abhängt, so scheint es immerhin gerechtfertigt, dieses Instrument, welches bestimmt ist, als Ersatz für einen unbrauchbar gewordenen Theil eines der unentbehrlichsten Organe des menschlichen Körpers zu vicariren, möglichst zweckentsprechend herzustellen. Schneidet der Chirurg mit einem unzweckmässigen Messer in Ermangelung eines besseren, so mag seine Geschicklichkeit hier ersetzend eintreten, ohne dass der Kranke darunter zu leiden hat, steckt er aber einem Kinde ein unzweckmäs-

siges Röhrchen in den Hals, so leidet die beste Operation darunter Noth, und der Kranke hat es zu entgelten, mag zuweilen auch trotzdem der Ausgang ein glücklicher sein. In Ermangelung eines Besseren mag man sich mit dem gerade Vorhandenen begnügen, wenn man es aber haben kann, dann ist das Beste kaum genug. Ich denke daher, dass wo und wodurch auch immer der günstige Ausgang der Krankheit, und wäre es auch nur um ein Geringes, gefördert werden kann, eine Aufforderung zur Prüfung und eventuellen Verwerthung des sich Darbietenden liegt.

Erklärung der Abbildungen.

(Tafel III—VI [I—IV.])

Fig. 1 (Taf. III [I]). Sagittaler Durchschnitt des gefrorenen Halses eines $2^3/_4$ jährigen, kräftigen Knaben, welcher am 7. Tage der Krankheit an Scharlach gestorben ist. Die Zeichnung habe ich auf ein aufgelegtes Glas durchgezeichnet, auf Pauspapier übertragen und hier etwas weiter ausgeführt. Der Hals ist in der Lage wie bei dem Luftröhrenschnitt, d. h. der Kopf etwas nach hinten gebeugt. Dadurch kommt der Ringknorpel dem 4. Wirbelkörper gegenüber zu stehen, sein oberer Theil selbst in die Höhe des 3., während er bei gerader Haltung des Kopfes dem Zwischenwirbelknorpel zwischen 4. und 5. Wirbelkörper gegenüber steht, oder selbst einen noch tieferen Stand einnimmt. Eine dem entsprechende Verlängerung der Luftröhre hat demnach durch diese Rückwärtsbeugung des Kopfes stattgefunden; sie mag ungefähr 1 Cm. betragen. Unten ist der Hals unmittelbar über dem Handgriff des Brustbeins und über den Schlüsselbeinen abgeschnitten. Die Art. anonyma ist durch die Halbirung quer durchschnitten. Sie steigt, die Luftröhre kreuzend, vor derselben zur rechten Hälfte des Halses. Ungewöhnlich klein ist an diesem Präparat der Winkel, unter welchem die äussere Haut des Halses mit der Luftröhre nach unten divergirt. Er beträgt nur ungefähr 10^0. Die übrigen Theile ergeben sich aus der Zeichnung, s. S. 377 ff.

In der Abbildung erscheint das Licht des Ringknorpels grösser als das der Luftröhre, während doch das Umgekehrte der Fall ist. Es kommt dies daher, weil der sagittale Durchmesser des Ringknorpels, der in der Abbildung allein zur Ansicht kommt, um ein Drittel grösser ist, als der frontale. Ein weiterer Grund liegt darin, dass die Grösse des Lichts des Ringknorpels die gleiche bleibt im Tode wie im Leben, die elastischen Halbringe der Luftröhre aber nach dem Tode, und wohl auch durch das Frierenlassen sich etwas zusammenziehen und somit das Licht der Luftröhre verkleinern, wenn man auch bemüht ist, Veränderungen vorzubeugen, indem man das Präparat so früh wie möglich frieren lässt. Das nach unten an Grösse zunehmende Licht der Luftröhre ist am besten aus den Abbildungen der Querdurchschnitte der Luftröhre zu ersehen.

a Zungenbein, dahinter Kehldeckel.
b Schildknorpel, dahinter Morgh. Tasche, dahinter Musc. arytaen. transversus.
c Vorderer und hinterer Durchschnitt des Ringknorpels.
d Isthmus der Schilddrüse.
e Arteria anonyma.

Fig. 2 (Taf. III [I]). Folgen des zu dicken Röhrchens S. 571 und 572. Kehlkopf und Luftröhre eines halbjährigen Kindes. Die drei obersten Luftröhrenhalbringe sind durchschnitten und ein zu dickes Röhrchen eingelegt, um die Wirkung davon zu zeigen. Weil der Luftröhrenschnitt zu klein für das Röhrchen ist, kommt dasselbe nicht in dem entsprechenden schiefen Durchmesser in denselben zu liegen, sondern in einem kleineren, also einem dem Querdurchmesser sich nähernden und dadurch ist die Luftröhre gezwungen, sich in einem Winkel dem Röhrchen anzupassen. Der vordere Theil des Ringknorpels ist nach oben verschoben, die Zwischenknorpelsubstanz der drei oberen Luftröhrenknorpel hat sich am Einschnitt sehr ausgedehnt, um das Röhrchen umfassen zu können, dagegen ist die hintere Partie dieses Theils der Luftröhre zusammengedrückt. Die hintere Luftröhrenwand bildet einen dem in der vorderen Wand vorhandenen entsprechenden Winkel. Durch ein konisches Röhrchen würde allerdings die Erweiterung der Luftröhre nach unten zu vermindert, die winkelige Knickung am Luftröhreneinschnitt würde jedoch kaum dadurch eine Veränderung erfahren.

Fig. 2a ist der Durchschnitt des Lichts der Luftröhre in deren Mitte. Die Schleimhaut ist in diesem Präparat etwas geschwollen. Diese Luftröhre misst von dem Ringknorpel bis zur Bifurcation 4 Cm. Sie hat 15 Knorpelhalbringe. Durch Anziehen ohne jede Zerrung, sowie es beim Rückwärtsbeugen des Kopfes geschieht, wird sie 1 Cm. länger und wohl noch etwas mehr. Bei dieser Ausdehnung in die Länge wird sie, aussen gemessen, 1 Mm. schmäler.

Querdurchschnitte der Luftröhre von Kindern verschiedenen Alters (Taf. IV [II]).

Die Zahlen beziehen sich auf das Licht der Luftröhre, welches meist allein in der Abbildung gegeben ist. In einigen Abbildungen ist auch die Dicke der Luftröhrenwand angegeben. Die hintere Wand der Luftröhre steht in allen Figuren nach oben.

Fig. 3A (Taf. IV [II]). Kind von 5 Monat. Durchschnitt in der Mitte der Luftröhre.
1. Sagittaldurchmesser 5 Mm. — Frontaldurchmesser 6 Mm.
2. Ist derselbe Durchschnitt, nachdem das Präparat 24 Stunden in Weingeist gelegen hat.

Fig. 3B. Kind von 6 Monaten.
1. Schnitt 5 Mm. unter dem Ringknorpel.
   Sagittaldurchmesser 6 Mm. — Frontaldurchmesser 5 Mm.
2. Schnitt 18 Mm. unter dem Ringknorpel.
   Sagittaldurchmesser 7 Mm. — Frontaldurchmesser 6 Mm.
   Hier ist der häutige Theil der Luftröhre während des Lebens durch seitlichen Druck auf die Hälfte zusammengedrückt, er lässt sich aber leicht wieder ausdehnen.

Fig. 3C. Kind von 10 Monaten. Schnitt der Luftröhre zwischen Ringknorpel und 1. Luftröhrenknorpel.
Sagittaldurchmesser knapp 5 Mm. — Frontaldurchmesser etwas über 5 Mm.

Fig. 3D. Kind von 10 Monaten.
1. Schnitt zwischen Ringknorpel und 1. Luftröhrenknorpel.
   Sagittaldurchmesser 5 Mm. — Frontaldurchmesser 6 Mm.
2. Schnitt zwischen 6. und 7. Luftröhrenknorpel.
   Sagittaldurchmesser 6 Mm. — Frontaldurchmesser $6^3/_4$ Mm.

Fig. 3E. Kind von 1 Jahr 1 Mon., an welchem wegen diphtherischem Croup der Luftröhrenschnitt gemacht worden ist. Das Röhrchen hat 12 Stund. gelegen, dadurch ist die Luftröhre etwas erweitert. Die abnorme Abplattung und Verschiebung derselben ist hervorgebracht durch den Druck der Schilddrüse und

indirect durch ungewöhnlich hohen Stand der Thymus. Der Durchschnitt ist einen guten Centimeter unter dem unteren Rand des Ringknorpels gemacht, dicht unter dem unteren Winkel des Luftröhreneinschnittes bei der Operation. Sagittaldurchmesser 5,5 Mm. — Frontaldurchmesser 8 Mm.

Fig. 3F. Kind von 1 Jahr 2 Monaten.
1. Schnitt zwischen Ringknorpel und 1. Luftröhrenknorpel.
Sagittaldurchmesser 4 Mm. — Frontaldurchmesser 5 Mm.
2. Schnitt zwischen 2. und 3. Luftröhrenknorpel.
Sagittaldurchmesser 5,5 Mm. — Frontaldurchmesser 6,5 Mm.
3. Schnitt zwischen 5. und 6. Luftröhrenknorpel.
Sagittaldurchmesser 6 Mm. — Frontaldurchmesser 7,5 Mm.

Fig. 3G. Kind von 2 Jahren. Luftröhre im Zusammenhang mit ihrer Umgebung.
1. Schnitt zwischen Ringknorpel und 1. Luftröhrenknorpel.
Sagittaldurchmesser 6 Mm. — Frontaldurchmesser 7,5 Mm.
2. Schnitt 1 Cm. unter dem Ringknorpel.
Sagittaldurchmesser 8 Mm. — Frontaldurchmesser 8 Mm.

Fig. 3H. Kind von 2¼ Jahren.
1. Schnitt zwischen Ringknorpel und 1. Luftröhrenknorpel.
Sagittaldurchmesser 5,5 Mm. — Frontaldurchmesser 6,5 Mm.
2. Schnitt zwischen 3. und 4. Luftröhrenknorpel.
Sagittaldurchmesser 7 Mm. — Frontaldurchmesser 7 Mm.

Fig. 3I. Kind von 3½ Jahren.
1. Schnitt zwischen Ringknorpel und 1. Luftröhrenknorpel.
Sagittaldurchmesser 6 Mm. — Frontaldurchmesser etwas über 5 Mm.
2. Schnitt unter dem Isthmus der Schilddrüse.
Sagittaldurchmesser 7 Mm. — Frontaldurchmesser 7 Mm.

Fig. 3K. Kind von 4 Jahren.
1. Schnitt unter dem Ringknorpel.
Sagittaldurchmesser 7,5 Mm. — Frontaldurchmesser 7 Mm.
2. Schnitt 1 Cm. tiefer.
Sagittaldurchmesser 8,5 Mm. — Frontaldurchmesser 8,5 Mm.

Fig. 3L. Knabe von 4 Jahren 2 Monaten. Frische Leiche, Kehlkopf, Luft- und Speiseröhre mit ihrer Umgebung herausgenommen.
1 u. 1a Schnitt zwischen Ringknorpel und 1. Luftröhrenknorpel.
1. Einblick in den Ringknorpel von unten.
Sagittaldurchmesser 4 Mm. — Frontaldurchmesser 6 Mm.
1a Einblick in die Luftröhrenknorpel und die Speiseröhre von oben.
Sagittaldurchmesser 6 Mm. — Frontaldurchmesser 9 Mm.
Speiseröhre mitten hinter der Luftröhre.
2. Schnitt 12 Mm. unter dem unteren Rand des Ringknorpels, Einblick in die obere Partie von unten.
Sagittaldurchmesser 7 Mm. — Frontaldurchmesser 9,5 Mm.
Man sieht in der Luftröhre hinauf bis zum Licht des Ringknorpels. Die Speiseröhre, die sonst erst tiefer aus der Mittellinie nach links sich zu wenden pflegt, thut es hier schon ausnahmsweise hoch. Dadurch ist wohl die etwas verschobene Form der Luftröhre veranlasst.

Fig. 3M. Knabe von 4¾ Jahren. Das Präparat war 24 Stunden in Spiritus.
1. Schnitt unter dem Rand des Ringknorpels.
Sagittaldurchmesser 7 Mm. — Frontaldurchmesser 8 Mm.
2. Schnitt zwischen 8. und 9. Luftröhrenknorpel.
Sagittaldurchmesser 8 Mm. — Frontaldurchmesser 8,5. Mm.

Diese Luftröhre hat unter dem Ringknorpel äusserlich einen Frontaldurchmesser von 11 Mm., oberhalb der Bifurcation einen solchen von 14 Mm. Sie misst vom unteren Rande des Ringknorpels bis zum Bifurcationswinkel 6 Cm. und hat 18 Knorpelringe.

Fig. 3N. Knabe von 5 Jahren. Schnitt fast durch die Mitte der Luftröhre, d. i. 30 Mm. unter dem Ringknorpel, während vom Ringknorpel bis zum Bifurcationswinkel die Entfernung 65 Mm. beträgt.
Sagittaldurchmesser 8 Mm. — Frontaldurchmesser 9 Mm.

Fig. 3O. Knabe von 6 Jahren.
1. Schnitt ½ Cm. unter dem Ringknorpel.
Sagittaldurchmesser 10 Mm. — Frontaldurchmesser 4,5 Mm.
Die Zusammendrückung des obersten Theils der Luftröhre rührt von dem Druck einer linkerseits gelegenen tuberculösen, haselnussgrossen Lymphdrüse her. Zum Beweis, dass durch diese Abplattung das Licht des Luftweges nicht zu enge geworden ist, steht daneben ein Durchschnitt durch den Ringknorpel, dessen Licht noch enger ist. Sagittaldurchmesser 7,5 Mm., Frontaldurchmesser 6 Mm.
2. Schnitt 15 Mm. unter dem Ringknorpel.
Sagittaldurchmesser 7,5 Mm. — Frontaldurchmesser 9 Mm.

Fig. 3P. Knabe von 6 Jahren 4 Monaten.
1. Schnitt zwischen Ringknorpel und 1. Luftröhrenknorpel.
Sagittaldurchmesser 7 Mm. — Frontaldurchmesser 8,5 Mm.
2. Schnitt zwischen 2. und 3. Luftröhrenknorpel.
Sagittaldurchmesser 8,5 Mm. — Frontaldurchmesser 9 Mm.

Fig. 3Q. Mädchen von 8 Jahren.
1. Schnitt zwischen Ringknorpel und 1. Luftröhrenknorpel.
Sagittaldurchmesser 6 Mm. — Frontaldurchmesser 8 Mm.
2. Schnitt zwischen 3. und 4. Luftröhrenknorpel.
Sagittaldurchmesser 8 Mm. — Frontaldurchmesser 9 Mm.
3. Schnitt zwischen 6. und 7. Luftröhrenknorpel.
Sagittaldurchmesser 9 Mm. — Frontaldurchmesser 9,5 Mm.

Fig. 3R. Knabe von 9 Jahren. Die Durchschnitte sind an dieser Luftröhre bei noch mit ihr zusammenhängender Umgebung gemacht, daher die Abbildungen möglichst dem Leben entsprechend.
1. Schnitt zwischen dem Ringknorpel und 1. Luftröhrenknorpel.
Sagittaldurchmesser knapp 9 Mm. — Frontaldurchmesser 8 Mm.
2. Schnitt zwischen 2. und 3. Luftröhrenknorpel.
Sagittaldurchmesser gut 9 Mm. — Frontaldurchmesser 9 Mm.
3. Schnitt zwischen 4. und 5. Luftröhrenknorpel.
Sagittaldurchmesser 10 Mm. — Frontaldurchmesser knapp 10 Mm.

Fig. 3S. Knabe von 13 Jahren. Schnitt durch den 1. Luftröhrenknorpel.
Sagittaldurchmesser 11 Mm. — Frontaldurchmesser 10 Mm.

Fig. 3T. Grosser 15jähriger Jüngling.
1. Schnitt unter dem Ringknorpel.
Sagittaldurchmesser 10 Mm. — Frontaldurchmesser 11 Mm.
2. Schnitt zwischen 2. und 3. Luftröhrenknorpel.
Sagittaldurchmesser 10 Mm. — Frontaldurchmesser 11,5 Mm.
3. Schnitt zwischen 4. und 5. Luftröhrenknorpel.
Sagittaldurchmesser 11,5 Mm. — Frontaldurchmesser 13,5 Mm.
4. Schnitt zwischen 6. und 7. Luftröhrenknorpel.
Sagittaldurchmesser 11,5 Mm. — Frontaldurchmesser 15 Mm.

Fig. 3 U. Kleine Frau. Schnitt 15 Mm. unter dem Ringknorpel. Sagittaldurchmesser 14 Mm. — Frontaldurchmesser 13 Mm.

Fig. 3 V. Grosser Mann. Schnitt 20 Mm. unter dem Ringknorpel. Sagittaldurchmesser 20 Mm. Frontaldurchmesser 19 Mm.

Fig. 4. Röhrchen.

Fig. 4a (Taf. V. VI [III. IV]) veranschaulicht, wie mit der geringeren Biegung des Röhrchens der Einschnitt in die Luftröhre grösser werden muss, weil der in denselben zu liegen kommende schiefe Durchmesser des Röhrchens grösser wird, und umgekehrt.

l r Luftröhrenlicht.

a h und *a h'* äussere Haut bei hohem und tiefem Schnitt; der Winkel zwischen Luftröhre und äusserer Haut beträgt 20°.

(*u w*) Scheitelpunkt des unteren Winkels des Luftröhreneinschnittes. Hier ist der Durchmesser der Luftröhre 13 Mm.

a, a', b, c, d, e sind die Scheitelpunkte der oberen Winkel verschieden grosser Luftröhreneinschnitte, je nach dem grösseren Krümmungshalbmesser des Röhrchens. Hier ist der Durchmesser der Luftröhre ungefähr 12 Mm.

Bei einem Krümmungshalbmesser der concaven Seite des Röhrchens

von	20	Mm.	misst	(*u w*) *a*	14 Mm. gut
"	25	"	"	(*u w*) *a'*	16 "
"	30	"	"	(*u w*) *b*	18 "
"	35	"	"	(*u w*) *c*	19,5 "
"	40	"	"	(*u w*) *d*	21 "
"	45	"	"	(*u w*) *e*	22 "

Diese Zahlen, welche die Länge des schiefen Durchmessers des Röhrchens angeben, welcher in den Luftröhreneinschnitt zu liegen kommt, machen keine Ansprüche auf mathematische Genauigkeit, sie sollen blos veranschaulichen, dass, je kleiner der Krümmungshalbmesser ist, um desto kleiner auch der schiefe Durchmesser des Röhrchens ist, welcher in den Luftröhreneinschnitt zu liegen kommt; um so kleiner braucht mithin auch der letztere zu sein, und umgekehrt, je grösser der erstere, desto grösser der letztere, wenn man dabei von verschiedener Dicke des Röhrchens absieht.

Diese Figur dient ferner zu zeigen, wie man ungefähr die Länge des Theils des Röhrchens bestimmen kann, welcher zwischen Luftröhre und äussere Haut zu liegen kommt. Man fällt einen Perpendikel *i k* (*u w*) auf den Punkt (*u w*) der inneren Seite der vorderen Luftröhrenwand. Die Linien (*u w*) *f* und (*u w*) *g* entsprechen der Entfernung, welche das Röhrchen von 25 Mm. Halbmesser von (*u w*) an zu durchlaufen hat, je nachdem es sich um den hohen oder tiefen Schnitt handelt, um die äussere Haut zu erreichen.

(*u w*) *k*	ist	16	Mm. lang
(*u w*) *f*	"	17	" "
(*u w*) *i*	"	21,5	" "
(*u w*) *g*	"	21,5	" "

Bei dem Röhrchen von 20 Mm. Halbmesser ist

(*u w*) *n*	16	Mm.	lang
(*u w*) *m*	21,5	"	"

Ein ähnliches Verhältniss gibt Fig. 4b. Wird dagegen der Krümmungshalbmesser des Röhrchens so gross, wie der grösste Halbmesser in Fig. 4a, so findet die erwähnte Uebereinstimmung der Grösse des Wundtheils und des Perpendikels von der äusseren Haut auf den unteren Einschnittswinkel der vorderen Luftröhrenwand nicht mehr statt. So wenig gebogene Röhrchen, wie sie hier gezeichnet

sind, um damit zu veranschaulichen, dass, je grösser der Krümmungshalbmesser ist, um desto grösser auch der Einschnitt in die Luftröhre sein muss, werden nicht leicht angewendet.

Fig. 4b. Röhrchen für Erwachsene von mittlerer Länge. Um die Dicke der Wandungen zu erkennen, ist das Röhrchen durchsichtig gezeichnet.

l r ist die Luftröhre; ihr Licht hat am oberen Einschnittswinkel derselben 11 Mm. Durchmesser, am unteren Einschnittswinkel 12 Mm. und am unteren Ende des Röhrchens 13 Mm.

a b ist die äussere Haut für den hohen Schnitt.

a b' desgleichen für den tiefen.

Das Röhrchen braucht nur um so viel verlängert zu werden, dass sein vorderer Theil von *b* nach *b'* verrückt, um dem langen Röhrchen zu entsprechen. Durch Verrückung dieses vorderen Theils des Röhrchens passt die Zeichnung für Röhrchen von verschiedener Länge, die äussere Haut ist nur zwischen *a b* und *a' b'* zu verlegen, oder auch für ein noch kürzeres Röhrchen noch etwas näher gegen die Luftröhre hin, als *a b* immer unter unverrückter Beibehaltung des Luftröhrentheils.

Die Divergenz der Luftröhre mit der äusseren Haut beträgt 20°.

Der Durchmesser des äusseren Röhrchens von äusserer Oberfläche zu derselben 11 Mm.

Das Licht des inneren Röhrchens 9,5 Mm.

Der untere Luftröhrentheil ist vorne 14 Mm. lang, zu beiden Seiten gut 16 Mm., hinten 13 Mm.

Der Halbmesser des Kreises, von welchem die concave Fläche des äusseren Röhrchens ein Abschnitt ist, beträgt 29 Mm.

(*u w*) ist der Punkt, wo der untere Winkel des Luftröhreneinschnittes die Schleimhaut trifft.

Der Wundtheil (*u w*) *b* 24 Mm., der Perpendikel von der äusseren Haut auf (*u w*), *a* (*uw*) 23 Mm. Für das lange Röhrchen ist (*u w*) *a'* = 36 Mm., (*u w*) *b'* = 35 Mm.

Der Kreisabschnitt für das kleine Röhrchen bis an das Schild beträgt 90°, der für das grosse 105°.

Hätte man die Absicht, das äussere Röhrchen in seinem vorderen Theile etwas weiter werden zu lassen, so ist nur das Centrum des Kreises, von welchem die obere Fläche des äusseren Röhrchens ein Abschnitt ist, in der Richtung des in der Zeichnung gezogenen Halbmessers 1 Mm. weiter von der Luftröhre zu entfernen. Es wäre somit für die convexe Oberfläche des äusseren Röhrchens ein Halbmesser von 30 Mm. + 11 Mm. für die Dicke des Luftröhrentheils des Röhrchens, also von 41 Mm. gegeben und dadurch bewirkt, dass die hinteren Wände beider Röhrchen an ihrem unteren Theil an einander anliegen, während dieselben an ihrem vorderen oberen Theil 1 Mm. von einander abstehen. Ich habe aber oben die Gründe angegeben, warum ich das cylinderische Röhrchen für zweckmässiger halte, als das konische.

Fig. 4c, c' und c'' ist eines der Röhrchen in natürlicher Grösse, wie sie in der Tabelle S. 578 angegeben sind, von neben, vorne und hinten gesehen. Die Photographie, wonach die Zeichnung gemacht ist, ist von dem kurzen Röhrchen für ein Kind von ungefähr 10 Jahren entnommen. In Fig. 4c und c' steht das Röhrchen so, dass die wirkliche Entfernung des unteren Endes des schwarzen Flecks (er sieht auf der Photographie fast aus wie ein Loch), welcher als Zeichen dient, wie tief das Röhrchen in der Luftröhre liegen soll, von dem unteren Ende des ganzen Röhrchens in ihrer ganzen Länge sichtbar wird, während der vortretende obere Theil des Röhrchens c' verkürzt erscheint. In c'' dagegen erscheint

der zurücktretende Luftröhrentheil verkürzt. Der Bajonnetverschluss ist undeutlich auf der Zeichnung zu sehen, es ist derselbe wie an den Hartgummiröhrchen nur seitlich angebracht. Die zu beiden Seiten hinter dem Schilde befindlichen Erhöhungen, welche das Herausgehen des Röhrchens aus dem Schilde nach vorne zu verhindern (Lüer'sche Vorrichtung), sind auf der Abbildung c'' zu sehen. Sie befinden sich 5 Mm. hinter dem vorstehenden Rand des äusseren Röhrchens.

Fig. 5 (Taf. V. VI [III. IV]). Ersatz für das Röhrchen.

Ich habe diesen kleinen, von Neusilberdraht gemachten Wunderweiterer ursprünglich zum Behufe des Offenhaltens der Luftröhrenwunde bei fremden Körpern in der Luftröhre anfertigen lassen. Später habe ich ihm auch mehrfach bei der Croupoperation in Anwendung gezogen. Er ist zusammengedrückt leicht einzuführen, nimmt in der Luftröhrenwunde möglichst wenig Raum hinweg, nur 4 mal die Dicke des Neusilberdrahtes, hält die Wunde beliebig weit klaffend, indem seine federnden Arme durch eine Schraube in beliebiger Entfernung von einander festgestellt werden können, und belästigt die Luftröhre in keiner Weise, zumal wenn der Draht da, wo er mit den Rändern der Luftröhre in Berührung kommt, etwas abgeplattet ist. Um zu verhüten, dass er nicht herausgehustet oder von Kindern herausgezogen werde, wird sein Stiel durch einen Heftpflasterstreifen auf dem Halse gut befestigt. Aehnliche Drahtdilatoren sind empfohlen worden. Es ist unschwer zu sehen, wodurch sie sich von dem in Rede stehenden unterscheiden. Eine Fadenschlinge zu jeder Seite durch den Luftröhrenwundrand gezogen und um den Hals befestigt, genügt zwar auch, um die Wunde klaffend zu erhalten, ist aber umständlicher anzulegen, und der Faden kann sehr zur Unzeit ausreissen. Es scheint mir deshalb, dass der federnde Halter den Vorzug verdient. Das kleine Instrumentchen, welches ich in verschiedener Länge der in der Wunde liegenden Arme in meinem Etui habe, hat mir schon öfter gute Dienste gethan, wenn ich das Röhrchen nicht einlegen und doch die Wunde klaffend erhalten wollte.

Während der obige Drahtdilatator seitlich eingreift, um die Wundränder auseinander zu halten, greift die Vorrichtung Fig. 5 b (Taf. V. VI. [III. IV]), welche mit jenem einige Aehnlichkeit hat, oben und unten in die Winkel des Luftröhreneinschnittes ein und bewirkt so das Klaffen desselben. Das Instrument besteht aus zwei durch einen federnden Drahtgriff verbundenen flachen Rinnen, einer oberen und einer unteren. Diese sind vorne breiter, hinten schmäler und haben hier je einen kleinen, schippenförmigen, fast rechtwinkelig nach oben und unten abstehenden Fortsatz von der Biegung der vorderen Luftröhrenwand, an welche er sich anzulegen bestimmt ist. Die Fortsätze stehen nicht ganz rechtwinkelig zu den Rinnen, sondern der obere in einem Winkel von 75°, der untere in einem solchen von 105°, und zwar so, dass, wenn das Instrument geöffnet ist, die beiden Fortsätze in einer geraden Richtung stehen, welche mit der äusseren Haut des Halses 15° nach abwärts divergirt, also der mittleren Divergenz der äusseren Haut mit der Luftröhre entspricht. Ist bei hohem Schnitt die Divergenz eine geringere, so muss der Wundtheil des Instrumentes etwas gehoben werden, damit die kleinen Fortsätze an der vorderen Luftröhrenwand anliegen. Ist dagegen die Divergenz bei tiefem Schnitt eine grössere, so muss der Wundtheil gesenkt werden. Ferner befindet sich an dem Instrument eine Stell-

schraube. Zum Gebrauche werden die beiden Rinnen des Instrumentes am Griff aufeinander gedrückt, der untere Fortsatz durch den Luftröhreneinschnitt in die Luftröhre gebracht und die Rinne, an welcher er befestigt ist, in den unteren Winkel des Luftröhreneinschnittes geschoben. Durch die jetzt klaffende Luftröhrenwunde gelangt nun auch der obere Fortsatz in die Luftröhre, und indem alsdann durch die Federkraft des Griffes die beiden Rinnen etwas von einander entfernt werden, in den oberen Winkel des Luftröhreneinschnittes. Liegen so die beiden Rinnen in den Winkeln des Luftröhreneinschnittes, und zwar in der Entfernung von einander, dass die Fortsätze aus der Luftröhre weder austreten können, noch die Wundwinkel gewaltsam auseinander gezogen werden, so werden durch die Stellschraube die Rinnen festgestellt. Die Handhabung des Instrumentes ist am bequemsten, wenn sein Griff zur Rechten, die Stellschraube zur Linken von der Mittellinie des Halses des Kranken sich befinden. Es ist nun noch Sorge zu tragen, dass die Fortsätze sanft an der vorderen Luftröhrenwand anliegend erhalten werden, was durch Einschieben einer passenden Unterlage zwischen Griff und Haut geschieht. Einige Heftpflasterstreifen verhüten, dass das Instrument aus seiner Lage kommt. Das Reinhalten der geraden Rinnen des Instrumentes, während es einliegt, bietet keine Schwierigkeit.

Fig. 5c (Taf. V. VI. [III. IV]) ist ein Instrument, welches auf denselben Principien beruht, nur öffnet und schliesst sich dasselbe nicht durch einen federnden Drahtgriff, sondern indem seine beiden Theile auf zwei Drähten sich nähern und entfernen.

Die Vorrichtung Fig. 5d (Taf. V. VI. [III. IV]) besteht aus zwei etwa 1 Cm. breiten Stückchen Silber- oder Neusilberblech, welche durch ein Scharnier miteinander verbunden sind. Die dem Scharnier zunächst befindlichen Theile der beiden Silberbleche sind so gebogen, dass sie dem Lichte der Luftröhre entsprechen. Von da an verlaufen die Arme des Instrumentes in einer leichten Biegung nach auswärts, um an ihrem vorderen Ende, wo sich eine Stellschraube befindet, mittels eines Drahtes wieder zusammen zu stossen. Der dem Licht der Luftröhre entsprechende Theil des Instrumentes wird in diese eingeführt, dann die vorstehenden Arme so weit von einander entfernt, dass der Luftröhreneinschnitt genügend klafft, und in dieser Stellung durch die Schraube befestigt. Ein durch die in verschiedener Entfernung angebrachten Löcher gezogenes Band befestigt das Instrument um den Hals.

Fig. 6 (Bd. XX. Taf. I—VI [V. X]). Metallausgüsse der grösseren Luftwege.
Fig. 7 (Bd. XX. Taf. VII. VIII [XI. XII]). Tampon-Katheter für die Bronchien.
Fig. 8 (Taf. V. VI [III. IV]). Geknöpfte Gummi-Sonden.
Fig. 9 (Ebenda). Dreitheiliges Dupuis'sches Röhrchen.

(Fortsetzung folgt.)

Berichtigung: Auf S. 574 lies Tafelerklärung zu Fig. 3, S. 596 dieses Bds. statt S. 74 des XX. Bds.

XXIII.

Aus der chirurgischen Klinik zu Göttingen.

Ueber die Endresultate der Empyembehandlung unter dem Einflusse der Antiseptik.

Von

Ernst Schädla,
approb. Arzt aus Liebenau.

In Nr. 11 der Berl. klin. Wochenschr. 1881 sind von Dr. Mügge, damaligem Assistenzarzte an der chirurgischen Klinik zu Göttingen, 10 Fälle von Empyem zusammengestellt, die von Herrn Prof. König mittelst Incision resp. Resection eines Rippenstückes unter typischem Listerverbande behandelt und zum grossen Theile zu rascher endgültiger Ausheilung gebracht wurden. Seit jener Zeit sind auf der Göttinger Klinik weitere 18 Fälle von Empyem zur Beobachtung gekommen, die sämmtlich nach den seit 1877 von Baum, König, Wagner, Göschel empfohlenen Principien zum grossen Theile mit ausserordentlich günstigem Erfolge behandelt wurden.

Nachdem Herr Prof. König im Centralbl. f. Chir. Jahrg. 1883. Nr. 20 darauf hingewiesen hat, dass die von Dr. Fraenkel in Wittelshöfer's Wiener med. Wochenschr. zusammengestellten 15 Empyemfälle der Billroth'schen Klinik keineswegs geeignet sind, den Erfolg der jetzt üblichen Behandlungsweise eiteriger Ergüsse in den Pleurasack zu charakterisiren, vielmehr den Erfahrungen anderer Chirurgen geradezu widersprochen, dürfte wohl eine genauere Zusammenstellung und Betrachtung der auf der Göttinger Klinik operirten 28 Fälle von Empyem auch von allgemeinerem Interesse sein.

Die von Dr. Mügge veröffentlichten 10 Fälle sollen der besseren Uebersicht wegen, mit möglichster Ergänzung und Feststellung des Endresultates, noch einmal kurz mit erwähnt werden, doch muss ich betreffs der ausführlicheren Krankengeschichten auf Nr. 11. Jahrg. 1881 der Berliner klin. Wochenschr. verweisen. Herrn Prof. König erlaube ich mir, auch an dieser Stelle für die Ueberlassung des betreffenden Materiales, sowie besonders für seine freundliche

Unterstützung bei Anfertigung dieser Arbeit meinen herzlichsten Dank auszusprechen.

I. Einfaches Empyem bei Kindern.

1. (Mügge I.) Patientin, ein zartes 10jähriges Mädchen, dessen Eltern beide an Phthisis gestorben waren, erkrankte im Februar 1878 an linksseitiger exsudativer Pleuritis. Nach zweimaliger Punction bildete sich gegen Mitte März abermals ein Erguss, der, wie auch schon der zweite, eiterig war. Patientin sehr abgemagert, elend und anämisch; mässige Dyspnoe; erhebliche Temperatursteigerungen, besonders in den Abendstunden.

Resection der 8. Rippe hinten am äusseren Rande der Rippenstrecker. Entleerung einer reichlichen Menge dicken Eiters, Ausspülung der Abscesshöhle mit 3 proc. Carbollösung, bis dieselbe klar abfliesst, Drainage, Listerscher Verband. Zunächst täglicher Verbandwechsel, doch schon nach etwa einer Woche konnten die Verbände vier Tage und länger liegen bleiben. Wiederholung der Ausspülung war nicht erforderlich, die Temperatur fiel kurz nach der Operation zur Norm ab, Dyspnoe schwand und Patientin erholte sich sichtlich. Als in der fünften Woche die Secretion fast gänzlich nachgelassen hatte, wurde das Drainrohr entfernt, musste indess wieder eingeführt werden, als schon nach vier Tagen abendliche Temperatursteigerungen eintraten. Schon wenige Wochen nach der Operation konnte Patientin das Bett verlassen und sich im Freien bewegen. Die Lunge dehnte sich sehr gut aus; Mitte Juni war überall reines Vesiculärathmen zu hören. Gegen Ende Juni hatte sich die Resectionswunde endgültig geschlossen und Patientin wurde in vorzüglichstem Ernährungszustande geheilt aus der Behandlung entlassen.

2. (Mügge III.) Franziska F., 5 Jahre alt, aus Göttingen. Das sonst gesunde Kind erkrankte kurz vor Weihnachten am Scharlachfieber und in der Zeit der Abschuppung an einer acuten Nephritis, die rasch vorüberging. Seit Neujahr hustete Patientin, ohne dabei Auswurf zu haben, und klagte über stechende Schmerzen in der rechten Brusthälfte. Der behandelnde Arzt constatirte eine exsudative Pleuritis. Das anfangs geringe Exsudat nahm unter hohem Fieber rasch zu; der Kräfteverfall der Patientin war ein rapider. Sobald durch Probepunction mit der Pravaz'schen Spritze die eiterige Beschaffenheit des Ergusses festgestellt war, wurde das Kind in sehr elendem Zustande auf die chirurgische Klinik zur Operation des Empyems gebracht.

Nach Resection eines circa 4 Cm. langen Stückes der 6. Rippe in der Axillarlinie und Eröffnung des Pleurasackes entleerte sich ein halbes Waschbecken voll wenig putriden dickflüssigen Eiters, der mit reichlichen Fibringerinnseln untermischt war. Nachdem die Abscesshöhle so lange mit warmem Salicylwasser ausgespült war, bis dasselbe vollständig klar wieder abfloss, wurde ein fingerdickes 5 Cm. langes Drain eingeführt und ein grosser Lister'scher Verband angelegt. Der weitere Verlauf war, abgesehen von sehr geringen zeitweisen abendlichen Temperatursteigerungen bis zu 38°, ein fieberfreier und vollkommen aseptischer. Schon beim ersten Verbandwechsel am Tage nach der Operation konnte vollständige Geruchlosigkeit des noch reichlichen Secretes constatirt werden, weshalb auch von jeder weiteren Ausspülung der Abscesshöhle abgesehen wurde. Alltäglich

wurde die kleine Patientin mehrere Male an den Beinen in die Höhe gehoben, so dass sämmtlicher Eiter aus der Resectionswunde abfliessen konnte. Schon nach 14 Tagen blieb der Verband eine volle Woche liegen, und das sehr gekräftigte Kind wurde zur poliklinischen Weiterbehandlung entlassen. Nach Verlauf von weiteren 14 Tagen hatte die Secretmenge so abgenommen, dass das Drain fortgelassen werden konnte.

Während das Kind aufblühte und fett wurde, flossen noch nach 2 Monaten geringe Mengen Flüssigkeit aus der Fistel, und später wurde eine kleine Nekrose entfernt. Die Function der Lunge stellte sich vollkommen wieder her, die objective Untersuchung ergab durchaus normale Verhältnisse. Die noch in minimalem Grade nässende Fistel wurde mit einem Stückchen Heftpflaster bedeckt, bis sie in kurzer Zeit vollständig verheilte.

3. (Mügge VI.) Georg K., 1½ Jahre alt, aus Göttingen. Patient stammt aus phthisischer Familie, soll aber bis vor 6 Wochen vollständig gesund gewesen sein. Die dann plötzlich auftretende fieberhafte Erkrankung wurde anfangs für einen Typhus gehalten, doch stellten sich etwa 3 Wochen später die Erscheinungen einer Brustaffection ein, die sich derartig steigerten, dass der Exitus letalis zu befürchten war.

Am 22. Juni wurde bei dem hochgradig cyanotischen Kinde mit grosser Athemnoth und sehr kleinem frequenten Pulse ein Empyem constatirt, welches die ganze rechte Pleurahöhle bis hinauf zur Fossa supraspinata einnahm. An demselben Tage wurde in der chirurgischen Klinik die Resection der 6. Rippe in der Axillarlinie vorgenommen und circa 900 Ccm. ziemlich dicken, nicht stinkenden Eiters entleert. Auswaschung mit Salicylwasser, Drainage, Lister'scher Verband.

Das Kind wurde fortan poliklinisch weiter behandelt, der Verlauf der Krankheit war ein äusserst günstiger. Schon der zweite Verband blieb 3 Tage liegen, und weiterhin wurde Patient alle 5 bis 6 Tage verbunden. In der Woche nach der Operation stellten sich geringe und wenige Tage dauernde Temperatursteigerungen ein, die in schmerzhafter Anschwellung der Achseldrüsen infolge von lymphangitischer Infection von der Wunde aus ihren Grund hatten. Patient erholte sich sehr schnell; circa 5 Wochen nach der Operation konnte das Drain weggelassen werden und nach weiteren 14 Tagen, als die Resectionswunde vollständig geschlossen war, wurde Patient gesund mit vollkommener Integrität der rechten Lunge aus der Behandlung entlassen.

4. (Mügge X.) Aus der Privatpraxis des Herrn Prof. Rosenbach. Ein 13½ Monate alter, bis dahin gesunder und wohl genährter Knabe erkrankte im Sommer 1877 an Bronchialkatarrh, von dem er sich in einiger Zeit wieder vollständig erholte. Weihnachten 1877 bekam Patient Husten, der im Januar 1878 den Charakter von Tussis convulsiva annahm. Anfangs Februar hustete Patient weniger, doch war der Husten trocken, die Respiration wurde frequenter, auch stellte sich häufiger Fieber ein. Die Kurzathmigkeit nahm in der Folge zu, der Knabe wurde sehr elend und in den ersten Tagen des April liess sich ein eiteriger Erguss im rechten Pleurasacke nachweisen. Zugleich wurde ein Abscess unter der Mamilla (Durchbruch des Empyems unter die Haut) bemerkt. Am 7. April wurde das sehr abgemagerte und anämische Kind operirt.

Resection eines 2½ Cm. langen Stückes der 8. Rippe unterhalb des

Schulterblattwinkels; Entleerung einer grossen Quantität leimartig, aber nicht faulig riechenden Eiters. Ausspülung der Pleurahöhle mit 2 proc. Carbollösung, bis dieselbe klar abfliesst, Drainage, Lister'scher Verband. Zu Bett gebracht, musste Patient viel erbrechen, erschien am folgenden Tage sonst aber leidlich munter. Die Ausspülung mit 2 proc. Carbollösung wurde wiederholt. Darauf stellte sich unstillbares Erbrechen ein, das Kind war sehr elend, auffallend bleich. Trotz am folgenden Tage vorgenommener Ausspülung mit Salicylwasser und Salicylverband blieb der Zustand unverändert und am 4. Tage nach der Operation trat Exitus letalis ein.

Die Obduction ergab im Wesentlichen Folgendes:

Der obere Theil der rechten Lunge war ringsum durch die derbsten festesten, offenbar älteren Schwarten bis zur Mitte der Höhe des Thorax verwachsen. Hier begann die vollständig leere Empyemhöhle; am tiefsten Punkte derselben lag das kleinfingerdicke Drainrohr. Ueberall, wo die Lunge von dem Abscess umspült war und oben, wo sie adhärirte, war sie von einer alten, 3 bis 4 Mm. dicken, sehr derben, gut organisirten Schwarte bekleidet, während die Lappen unter einander durch jüngere lockere Adhäsionen verklebt waren. Das Lungengewebe war blass, einzelne Bronchien auch mit derbem Bindegewebe umgeben. Die Abscesshöhle war ohne eine Spur von Zersetzung. Am Cor keine hervortretenden pathologischen Veränderungen. Die Leber war vergrössert und auffallend schwefelgelb verfärbt. In den Nieren nichts Abnormes; Blase gefüllt mit ziemlich dunklem Carbolharn, Magenschleimhaut auffallend blass, sonst normal. Milz gross, aber derb. Malpighi'sche Körperchen sehr hervortretend. Bronchialdrüsen rechts vergrössert, markig, links dunkel, nicht vergrössert.

5. Frieda Sch. aus Esebeck, 2¼ Jahre alt. Patientin aus angeblich gesunder Familie stammend und bisher selbst gesund, erkrankte vor Ostern mit hohem Fieber und Gehirnerscheinungen; in der Folge colossaler Erguss in den rechten Pleurasack, der sich nicht resorbirte. Nach Constatirung eines Empyems durch Probepunction wurde am 9. Juni die Operation auf der Klinik vorgenommen. Resection der 6. Rippe in der Axillarlinie, Entleerung einer grossen Menge dünnen, nicht stinkenden Eiters. Möglichst gründliche Entleerung durch wiederholtes Aufheben an den Beinen, Ausspülung mit Salicylwasser, bis dasselbe klar abfliesst, Drainage, Lister'scher Verband. Vollständig aseptischer Verlauf; bisweilen geringes Fieber in Folge von Secretverhaltung. Schon am 29. Juni konnte das sehr gekräftigte, wohl aussehende Kind mit einem Lister'schen Verbande zur poliklinischen Weiterbehandlung entlassen werden. Im Verlaufe des nächsten Monats wurde Patientin noch mehrere Male vorgestellt; nach 14 Tagen konnte das Drainrohr fortgelassen werden und nach weiteren 3 Wochen hatte sich die Fistel fest geschlossen. Patientin wurde in vollem Wohlbefinden und blühendem Aussehen aus der Behandlung entlassen. Ueber der rechten Lunge überall reines Vesiculärathmen hörbar, Percussionsschall in den unteren Partien noch in ganz geringem Grade abgeschwächt.

6. Michel D., 4 Jahre alt, aus Lutter. Patient erkrankte vor circa 6 Wochen acut fieberhaft und bekam kurz darauf ein erhebliches rechtsseitiges pleuritisches Exsudat. Nach einmaliger vergeblicher Probepunction auf der medicinischen Klinik wurde daselbst 2 Tage später durch Wieder-

holung der Probepunction an einer anderen Stelle Eiter entleert. Der kleine sehr abgemagerte und heruntergekommene Patient am 11. Juni zur Empyemoperation auf die chirurgische Klinik verlegt. Resection eines 3 Cm. langen Stückes der 6. Rippe in der Axillarlinie; Abfluss einer grossen Menge geruchlosen, stark mit Flocken und Gerinnseln untermischten Eiters. Nach längerer Irrigation fliesst Salicylwasser klar ab. Drainage, Listerscher Verband. Vollständig aseptischer Verlauf, doch sehr lange dauernde Eiterung. Während in der ersten Zeit alle 2 bis 3 Tage verbunden werden musste, konnte nach 3 bis 4 Wochen der Verband 8 Tage liegen bleiben. Wiewohl Patient täglich öfter an den Beinen in die Höhe gehoben wurde, traten doch wiederholt Secretretention und damit Temperatursteigerungen ein. Im Uebrigen erholte sich der Knabe bei ausgezeichnetem Appetit recht gut. Am 27. Juli wurde Patient mit Lister'schem Verbande zur poliklinischen Behandlung entlassen. Die Lunge hatte sich noch nicht sehr viel ausgedehnt, doch war überall schwaches Vesiculärathmen zu hören. Vom unteren Winkel der Scapula ab bestand noch ziemlich intensive Dämpfung.

Bei den Angehörigen des Knaben kürzlich angestellte Erkundigungen haben ergeben, dass sich die Fistel nach kurzem Aufenthalte in der Heimat geschlossen hat. Indessen brach dieselbe im Laufe des Jahres 1882 zweimal wieder auf, secernirte jedesmal mehrere Wochen, um dann wieder zu verheilen. Gegen Neujahr 1883 erfolgte ein dritter Wiederaufbruch der Resectionsstelle; dieselbe hat sich bis jetzt noch nicht wieder geschlossen, sondern eitert in geringem Grade dauernd weiter. Das Allgemeinbefinden des Knaben ist nach Angabe der Eltern ein ganz befriedigendes.

7. Albert P., 7 Jahre alt, aus Weissenborn. Nach Angabe der Angehörigen erkrankte der bis dahin stets gesunde Knabe vor ca. 14 Tagen mit Schüttelfrost und stechendem Schmerze in der linken Brusthälfte. Seit 8 Tagen stellte sich erhebliche Dyspnoe ein und Kräfte- und Ernährungszustand des Patienten nahmen rasch ab.

Am 23. Mai wurde durch Probepunction ein bedeutendes linksseitiges Empyem auf der chirurgischen Klinik constatirt.

Resection der 6. Rippe in der Axillarlinie; Ausfluss massenhaften, nicht stinkenden Eiters in dickem Strahle. Irrigation mit Salicylwasser, Drainage, Lister'scher Verband. Trotz geringer abendlicher Temperatursteigerungen, die durch Retention von Secret bewirkt wurden, erholte sich Patient bei vollständig aseptischem Verlaufe ziemlich rasch, so dass er schon vom 7. Juni das Bett verlassen und sich im Freien bewegen konnte. Gegen Ende des Monats musste Patient noch einmal wegen etwas höheren Fiebers mehrere Tage in Seitenlage das Bett hüten. Am 1. Juli fand sich im Verbande ein kleiner corticaler Rippensequester. Seit dieser Zeit nahm das Secret sehr rasch ab, so dass der Knabe am 8. Juli in vollem Wohlbefinden mit minimal secernirender Fistel zur Poliklinik entlassen werden konnte.

Patient wurde noch viermal in der Poliklinik vorgestellt. Schon bei seiner ersten Wiederkehr nach ca. 10 Tagen konnte das kleine Drainrohr fortgelassen werden und nach Verlauf von weiteren drei Wochen hatte sich die Resectionswunde vollständig geschlossen. Abgesehen von geringer Dämpfung des Percussionsschalles in den unteren Partien war der Lungenbefund ein durchaus normaler.

8. Karl R., 6 Jahre alt, aus Bleicherode. Patient erkrankte vor 14 Tagen angeblich an einer Pneumonie, doch lassen es die Aussagen der Angehörigen in hohem Grade wahrscheinlich erscheinen, dass es sich nur um eine Pleuritis gehandelt hat. Am 21. November wurde Patient in sehr elendem Zustande auf die chirurgische Klinik gebracht. Durch die Untersuchung und Probepunction liess sich ein colossales rechtsseitiges Empyem nachweisen. Im Bereiche der Dämpfung vesiculäres, stellenweise auch bronchiales Athmen. Links hinten unten reichliche grossblasige Rasselgeräusche bei vesiculärem Athmen; sonst normale Verhältnisse, abgesehen von erheblicher Dislocation des Herzens und der Leber. Starke Dyspnoe, Respiration 50 bis 60, Puls 160.

Operation und Nachbehandlung wie in den vorhergehenden Fällen. Entleerung von ca. 1½ Liter Eiter, der, wie bei Osteomyelitis, deutlich nach Hefe roch. Vollständig aseptischer Verlauf. Patient erholte sich bei vorzüglichem Appetit sehr rasch.

Am 27. December war die Resectionswunde vollkommen geschlossen. Im ganzen Bereiche der rechten Lunge ist der Percussionsschall bei deutlichem Vesiculärathmen noch in geringem Grade gedämpft.

9. Heinrich Br., 3 Jahre alt, aus Bolsehle. Patient angeblich vor 6 Wochen an Pneumonie erkrankt, an die sich eine Pleuritis anschloss. Am 6. April Diagnosticirung eines erheblichen linksseitigen Empyems. Der Knabe ist sehr elend und abgemagert. Geringe Dyspnoe, Puls 130, kein Fieber.

7. April Empyemschnitt mit Resection der 6. Rippe in der Axillarlinie; 750 Grm. dicken, nicht stinkenden Eiters entleert. Nachbehandlung wie in den früheren Fällen; das Drainrohr wird mit Jodoform bestreut.

Verlauf vollständig aseptisch und gänzlich reactionslos. Vorzügliche Erholung bei riesigem Appetit.

Am 6. Mai wurde Patient mit verheilter Resectionswunde entlassen. Hinten unten noch geringe Dämpfung bei reinem Vesiculärathmen. Lunge dehnt sich gut aus.

Kürzlich eingezogene Erkundigungen haben ergeben, dass der kleine Patient andauernd sich des besten Wohlergehens zu erfreuen hat. Auch die bei seiner Entlassung noch bestehende Dämpfung ist vollständig geschwunden, so dass sich an der Lunge keine Spur der früher überstandenen Krankheit mehr nachweisen lässt.

10. Elise E., 9 Jahre alt, aus Hannover. (Aus der Privatklinik des Herrn Prof. König.) Patientin stammt angeblich aus gesunder Familie. Im 1. Lebensjahre überstand sie eine katarrhalische Pneumonie, an die sich ein chronischer Bronchialkatarrh mit reichlichem Auswurfe anschloss.

Am 11. December 1882 heftiger Schüttelfrost, hohes Fieber, linksseitige exsudative Pleuritis. Erhebliches Exsudat, welches 3 Monate hindurch keine Tendenz zur Resorption zeigte. Erheblicher Verfall der Kräfte bei gänzlich mangelndem Appetit. Im März und April besserte sich der Zustand etwas, das bis dahin andauernd hohe Fieber sank bis nahe der Norm, Dämpfung geringer, das Exsudat schien sich zu resorbiren.

Am 21. April Recidiv in Folge von Erkältung, hohe Temperatursteigerung; Appetit schlecht, rapider Kräfteverfall.

Am 25. Mai wurde durch Probepunction in der Privatklinik des Herrn Prof. König ein beträchtliches linksseitiges Empyem constatirt. Patientin sehr blass, äusserst abgemagert, wirft unter Husten reichliche Mengen zähen Schleimes aus. Die rechte Lunge bietet die Symptome eines Bronchialkatarrhs; links absolute Dämpfung, nur über der Spitze noch Lungenschall.

26. Mai Empyemschnitt mit Resection der 6. Rippe in der Axillarlinie; grosse Menge geruchlosen Eiters. Ausspülung mit Salicylwasser, Drain mit Jodoform, Lister'scher Verband.

Bis zum 20. Juni musste der Verband 4 mal gewechselt werden; das anfangs noch sehr reichliche Secret hat sich jetzt bedeutend vermindert. Die in der ersten Zeit nach der Operation noch erheblichen Temperatursteigerungen erreichen seit mehreren Tagen Abends höchstens noch 38°, auch der quälende Husten mit sehr reichlichem schleimig-eiterigen Auswurfe hat sich bedeutend gebessert. Patient erholt sich recht gut.

30. Juni. Noch geringe Mengen wässerigen Secretes, die Lunge athmet wieder. Das Kind hat an Körpergewicht erheblich zugenommen.

II. Empyem bei Kindern mit Durchbruch nach einer Seite hin.

11. Henriette P., 14 Jahre alt, aus Bleicherode. Patientin, sonst gesund, hat im Juli vorigen Jahres eine Pleuritis durchgemacht; an dieselbe schloss sich im October ein linksseitiges Empyem, welches kurz vor dem Durchbruche vorn, etwas nach aussen von der Mamillarlinie, zwischen 7. und 8. Rippe von einem Arzte incidirt wurde. Entleerung einer grossen Menge nicht stinkenden Eiters. Seit jener Zeit besteht an der Incisionsstelle eine reichlich secernirende Fistel.

Bei der Aufnahme auf die chirurgische Klinik wurde am 12. November 1881 folgender Status aufgenommen. Elendes, sehr heruntergekommenes Mädchen. Rippen der linken Thoraxseite, die sich an der Athmung kaum merklich betheiligt, dicht zusammengerückt. Skoliose der Brustwirbelsäule mit Convexität nach rechts. Ueber der linken Lunge hinten und seitlich bis zur vorderen Axillarlinie absolute Dämpfung; stellenweise schwaches Bronchialathmen hörbar. Vorn zwischen 7. und 8. Rippe eine reichlich secernirende Fistel; Secret mässig stinkend. Probepunction in der Axillarlinie zwischen 5. und 6. Rippe ergibt Eiter.

15. September Empyemschnitt mit Resection der 6. Rippe in der Axillarlinie. Ausfluss einer ziemlich grossen Menge in geringem Grade stinkenden Eiters. Auswaschung mit Salicylwasser, Drainage, Lister'scher Verband.

In den nächsten Tagen nach der Operation war das Secret noch recht reichlich, doch schon beim ersten Verbandwechsel vollständig geruchlos. Zweimal stellten sich rasch vorübergehende, beträchtlichere Temperatursteigerungen ein, für die sich ein Grund nicht auffinden liess. Patient erholte sich sichtlich, doch war eine genügende Ausdehnung der Lunge mit Sicherheit nicht zu constatiren. Am 11. October wurde das Kind mit Lister'schem Verbande und nur sehr mässig eiternder Fistel in recht günstigem Erholungszustande zur poliklinischen Behandlung entlassen.

Am 3. December Verbandwechsel. Patientin sieht blühend aus. Secretmenge minimal; ein kurzes dünnes Drainrohr wird noch in der fast geschlossenen Fistel gelassen. Ueber der linken Lunge überall noch mässige

Dämpfung, doch im ganzen Bereiche derselben deutliches Vesiculärathmen. Eingesunkensein der linken Thoraxhälfte und Skoliose haben durchaus nicht zugenommen.

Beim nächsten Verbandwechsel konnte das kleine Drainrohr entfernt werden, da kaum noch eine Spur von Secret vorhanden war, und gegen Ende December hatte sich die Fistel geschlossen. Geringe Dämpfung des Percussionsschalles bestand noch, doch functionirte die Lunge im Uebrigen durchaus normal.

12. Theodor K., 10 Jahre alt, aus X. Patient soll schon seit 3/4 Jahren öfter über Stiche in der Brust geklagt haben. Im Juli 1882 erkrankte er angeblich mit Frost und Hitze und wurde an einer Rippenfellentzündung ärztlich behandelt. Seit 2 Monaten ist „die Brust offen" und soll sich beim spontanen Aufbruche eine grosse Menge Eiter entleert haben. Nach Abfluss des Eiters befand sich der sehr elende, abgemagerte Patient etwas besser und erholte sich ein wenig. Der Vater des Knaben will vor Kurzem „Brustverschleimung" und „Bluthusten" gehabt haben. Sieben Geschwister des Patienten sind gestorben, davon einer angeblich an Auszehrung.

Am 27. December ergab die Untersuchung folgenden Befund: Sehr elender, magerer Junge mit nach links gerichteter Skoliose der unteren Hälfte der Brustwirbel- und der Lendenwirbelsäule. Die vordere linke Thoraxseite abgeflacht; im unteren Theile derselben, im Bereiche des 6. bis 9. Intercostalraumes, zwischen vorderer und hinterer Axillarlinie 3 Fisteln, die ein eiteriges Secret in ziemlich reichlicher Menge secerniren. Percussionsschall, hinten wie vorn, absolut gedämpft, nur in den obersten Partien etwas aufgehellt. An der Athmung betheiligte sich die linke Lunge gar nicht. Rechte Lunge vollkommen gesund; im Urin kein Eiweiss; kein Fieber.

28. December Empyemschnitt mit Resection der 6. Rippe. Entleerung von ca. 200 Grm. intensiv stinkenden Eiters. Ausspülung mit Salicylwasser, Drainage, Lister'scher Verband.

Schon beim ersten Verbandwechsel am 2. Tage nach der Operation war keine Spur von Gestank mehr vorhanden. Secretion geringe. Patient erholte sich rasch. Die Skoliose begann schon in der ersten Woche nach der Operation sich auszugleichen. Am 4. Januar wurde Patient in gutem Ernährungs- und Kräftezustande mit Lister'schem Verbande zur poliklinischen Weiterbehandlung entlassen. Am 3. Februar war die Resectionswunde vollständig geschlossen; Percussionsschall hinten und in der Axillargegend noch etwas gedämpft, doch überall reines Vesiculärathmen. Die drei Fisteln sind noch nicht ganz geschlossen, dagegen ist die Skoliose vollkommen ausgeglichen.

Am 24. Februar stellte sich Patient zum letzten Male vor. Alle Verhätnisse normal.

III. Empyem bei Kindern mit schwerer Complication.

13. (Mügge V.) August K., 10 Jahre alt, aus Göttingen. Patient hat in früheren Jahren angeblich verschiedene Male Lungenentzündung gehabt, war nachdem aber ganz gesund. Am Tage nach Pfingsten erkrankte der Knabe plötzlich unter Erbrechen und mehreren Schüttelfrösten, denen in der Nacht starke Hitze folgte. Während der nächsten zwei Tage delirirte

der Knabe und lag ohne Besinnung. Temperatur am zweiten Tage Abends 40,5. Am dritten Krankheitstage war das Sensorium wieder frei, doch fiel am vierten Tage eine grosse Kurzathmigkeit auf und die Untersuchung des Thorax ergab ein linksseitiges pleuritisches Exsudat, welches in den nächsten Tagen rapide wuchs. Gleichzeitig mit der Pleuritis trat eine grosse Schmerzhaftigkeit am Hinterhaupt und Nacken auf, infolge deren Patient den Kopf stets nach der linken Seite gedreht hielt. Auch bemerkte man bald in der Gegend der linken Jugularvene eine Anschwellung, die, bei der Inspiration gänzlich verschwindend, offenbar durch einen Varix verursacht wurde. Die abendlichen Temperaturerhöhungen überstiegen fast fortwährend 39°. Nach ca. vierwöchentlicher Krankheitsdauer erforderte am 12. Juni die bis zur Erstickungsnoth gesteigerte Dyspnoe eine Punction, durch die ca. 1900 Ccm. dicken, dunklen, nicht riechenden Eiters entleert wurden. In den nächsten Tagen hatte Patient etwas Erleichterung, doch sammelte sich das Exsudat ziemlich rasch wieder an und schon am 19. April musste er wegen hochgradiger Cyanose zur Operation ins Hospital aufgenommen werden. Die Dämpfung überragte den Angulus scapul. um drei Finger breit, darüber war tympanitischer Schall.

19. Juni Resection der 8. Rippe etwas nach hinten von der Axillarlinie; Entleerung 1300 Ccm. wenig riechenden Eiters; möglichste Entfernung auch des letzten Restes durch Erheben an den Beinen, dickes Drainrohr, Lister'scher Verband. Trotz der Operation dauerte die Cyanose an, doch erholte sich Patient am nächsten Tage wesentlich. Das oben erwähnte Symptom heftiger Nackenschmerzen mit Rotation des Kopfes nach links bestand fort, auch blieb der Varix an der Vena jugularis unverändert. Die Cyanose nahm in den nächsten Tagen wieder zu, obwohl ein häufiger Verbandwechsel zeigte, dass nicht viel Eiter im Thorax sich ansammelte. Eine geringe Putridität des Secretes wurde durch eine zweimalige Ausspülung mit einer Chlorzinklösung (1 : 30) erfolgreich bekämpft. Die Temperatur war fast normal, der Puls zwar klein, doch seine Frequenz nicht beunruhigend. Unter zunehmender Cyanose, Anschwellung der linken oberen und unteren Extremität erfolgte am 28. Juni der Exitus letalis. Sectionsbefund: In der linken Pleurahöhle neben wenig flüssigem Inhalte ein etwa hühnereigrosser, nirgends adhärenter Klumpen mit theils glatter, theils unregelmässig gestalteter Oberfläche. Es handelte sich, wie die mikroskopische Untersuchung ergab, um ein gangränöses Stück Lungensubstanz. An dem höckerigen oberen Theile des Oberlappens der linken Lunge schien dementsprechend ein Stück zu fehlen. In den grossen Gefässen des Oberlappens sassen Emboli, der Unterlappen war atelektatisch. In der rechten Lunge bestand in den oberflächlichen Partien des Unterlappens Atelektase; in einem Gefässe des Oberlappens ein Embolus. Das Herz war nach rechts dislocirt, der rechte Ventrikel stark erweitert und hypertrophisch. Zwischen den Trabekeln der Spitze ältere Thromben, die im Centrum theilweise erweicht waren. Der Tumor an der linken Halsseite war die thrombosirte Vena jugularis, ebenso fand sich in der linken Vena axillaris ein etwas älterer Thrombus; die stark erweiterte Vena jugularis dextra war mit frischem Gerinnsel ausgefüllt. In der Bauchhöhle geringer Ascites mit gallertigen Gerinnseln; geringe Milzvergrösserung, ziemlich erhebliche Fettleber.

14. Louise Schw., 5 Jahre alt, aus Bensdorf. Vor einigen Wochen überstand Patientin eine katarrhalische Pneumonie, der eine normale Reconvalescenz folgte. Plötzlich stieg unter Schüttelfrost die Temperatur auf 41° und konnte am 18. Mai ein linksseitiges pleuritisches Exsudat nachgewiesen werden; die Probepunction ergab Eiter.

Status praesens bei der Aufnahme: Elendes, stark abgemagertes Kind. Linke Brusthälfte erweitert; Herz stark nach rechts verdrängt. Links hinten und seitlich bis zur Mamillarlinie gut handbreite Dämpfung, darüber tympanitischer Schall, Orthopnoe, Cyanose. Respiration 60, Puls 120. Rechte Lunge bietet normale Verhältnisse. Am Tage der Aufnahme expectorirte Patient unter Husten ca. 5 Ccm. dickflüssigen Eiters.

23. Mai Resection der 6. Rippe in der Axillarlinie. Entleerung reichlicher Menge nicht stinkenden Eiters und eines Stückes nekrotischen Lungengewebes, welches anscheinend dem unteren Rande eines Lappens angehörte. Ausspülung mit Salicylwasser, Drainrohr mit Jodoform, Listerscher Verband.

26. Mai erster Verbandwechsel, weil Secret durchgedrungen ist; Entleerung einer ziemlichen Quantität dünnen, nicht riechenden Eiters. Temperatur zur Norm abgefallen, Appetit ausgezeichnet. Patientin sehr munter. Schon am 14. Juni konnte beim vierten Verbandwechsel, da das Secret nur noch sehr minimal war, das Drainrohr fortgelassen werden. Patientin hat sich bei vorzüglichem Appetit ganz bedeutend erholt und ist schon seit dem 4. Juni ausser Bett. Links hinten tympanitischer Percussionsschall bei überall deutlich ausgesprochenem Vesiculärathmen. Bereits acht Tage nach der Operation hörte der Husten mit eiterigem Auswurfe fast ganz auf, jetzt hustet Patientin gar nicht mehr.

22. Juni. Patientin ist heute zur poliklinischen Weiterbehandlung mit minimal secernirender Fistel entlassen. Ihr Aussehen und Erholungszustand sind vorzüglich, die Lunge dehnt sich gut aus; überall reines Vesiculärathmen.

Nachtrag. 30. Juni. Fistel hat sich inzwischen geschlossen.

IV. Einfaches Empyem bei Erwachsenen.

15. (Mügge II.) 20jährige Dame. Patientin hatte angeblich im verflossenen Winter eine acute Pleuritis überstanden. Während eines Aufenthaltes in einem Curorte traten im Juli abendliche Temperatursteigerungen und wiederholt Schüttelfröste ein, und ein zu Rathe gezogener Arzt constatirte ein linksseitiges Empyem.

14. August. Status praesens: Sehr elende, abgemagerte Patientin. Alte langgestreckte Dorsalskoliose nach rechts, in Folge derselben Intercostalräume links sehr zusammengerückt. Starke Dämpfung über der linken Thoraxhälfte; über der Spitze schwaches vesiculäres, sonst überall unbestimmtes, stellenweise bronchiales Athmen. Herz stark nach rechts gedrängt. In der Axillarlinie wurde die Gegend der 6. bis 7. Rippe von einem etwas schmerzhaften Oedem eingenommen. Ziemlich hohes Fieber, mässige Dyspnoe, Durchfälle. Rechte Lunge normal; Probepunction ergibt Eiter.

14. August Resection der 6. Rippe in der Axillarlinie, Entleerung 2 Liter

dicken gelben Eiters, Ausspülung mit warmem Salicylwasser, Drainage, Lister'scher Verband.

Fieber fiel sofort ab, Durchfälle schwanden, Appetit kehrte zurück und Patientin erholte sich sehr rasch. In der dritten Woche wurde das herausgefallene Drainrohr fortgelassen und seit dem 24. September war auch ein Lister'scher Verband nicht mehr nöthig. Auf der ganzen Seite Vesiculärathmen, in den unteren Theilen noch geringe Dämpfung des Percussionsschalles.

Am 31. September wurde Patientin in vollem Wohlsein entlassen. Die Gesundheit der Patientin ist dauernd gut geblieben.

16. Eduard B., 17 Jahre alt, aus Alfeld. Der kräftige junge Mann klagte schon seit Ostern über Schmerzen in der linken Brusthälfte. Der behandelnde Arzt diagnosticirte eine Pleuritis, deren Erguss sich nicht resorbiren wollte. Infolge einer Badecur erholte sich Patient etwas, doch blieb die Dämpfung unverändert bestehen. Anfangs Juni bildete sich, während Patient umherging, im 5. Intercostalraume in der Mamillarlinie eine Geschwulst, über der sich die Haut allmählich röthete.

10. Juni. Status praesens: Ziemlich heruntergekommener junger Mann. Ueber der linken Thoraxhälfte bis zur Höhe der Achselhöhle und hinten bis zum oberen Rande der Scapula starke Dämpfung, vorn deutliches versiculäres, hinten bronchiales Athmen. Nach unten war hinten wie vorn das Athemgeräusch unbestimmt, doch nirgends ganz aufgehoben. Im 5. Intercostalraume in der Mamillarlinie eine flache, ca. wallnussgrosse fluctuirende Geschwulst, die, von gerötheter Haut bedeckt, auf ihrem Gipfel schon einen gelben Fleck zeigte. Herz stark verdrängt; rechte Lunge intact. Da Umstände halber nicht sofort operirt werden konnte, wurde die ganze Thoraxseite gründlich gereinigt, desinficirt und mit einem grossen Listerschen Verbande bedeckt. Erst am 15. Juni wurde der Verband entfernt; derselbe war ganz mit wenig riechendem Eiter durchtränkt. Die kleine Geschwulst war verschwunden und an ihrer Stelle bestand eine in die Tiefe führende Oeffnung, aus welcher sich Eiter entleerte.

Nach Erweiterung der Perforationsöffnung wurde hier sofort die 4. Rippe resecirt; eine grosse Quantität, wie Fleischbrühe riechenden Eiters floss ab. Sodann wurde etwas nach hinten von der Axillarlinie am Rippenwinkel ein Stück der 8. Rippe resecirt. Durch Aufheben an den Beinen wurde hier der Rest des Secretes entleert. Ausspülung mit Salicylwasser, einmalige Desinfection mit Chlorzinklösung; an beiden Resectionsstellen Einführung eines dicken Drainrohres, grosser Lister'scher Verband. Da beim ersten Verbandwechsel am Tage nach der Operation das Secret vollständig geruchlos war, blieb der zweite Verband schon vier Tage liegen. Jetzt traten jedoch, während bisher kein Fieber bestand, abendliche Temperatursteigerungen ein, die ihren Grund in ziemlich starkem Geruche des Eiters hatten. Von nun an täglicher Verbandwechsel, Auswaschung mit Salicylwasser und Desinfection mit Chlorzinklösung; die Secretmenge war in dieser Zeit sehr bedeutend. Nach 8 Tagen schwand das Fieber, der Eiter war vollständig geruchlos, auch nahm die Secretion bedeutend ab, so dass der Verband nur alle 4 bis 5 Tage gewechselt werden musste. Patient erholte sich zusehends und schon nach Verlauf von zwei Wochen konnte der Verband 8 Tage liegen bleiben. Patient wurde nach Hause entlassen und kam

wöchentlich 1 mal zum Verbandwechsel. Mitte September wurde, nachdem das vordere Drainrohr schon längere Zeit entfernt war, auch das hintere endgültig fortgenommen. Die Lunge hatte sich vollständig wieder ausgedehnt und functionirte normal. Patient wurde Anfang October in blühendem Aussehen vollkommen geheilt aus der Behandlung entlassen.

V. Empyem bei Erwachsenen mit Durchbruch nach einer Seite hin.

17. (Mügge IX.) Fräulein M. T., 17 Jahre alt, aus Riga. (Aus der Privatklinik des Herrn Prof. König.) Das früher blühende junge Mädchen erkrankte Weihnachten 1879 plötzlich fieberhaft mit heftigen Schmerzen in der linken Thoraxhälfte; später trat Husten hinzu. Es wurde ein grosses pleuritisches Exsudat diagnosticirt, welches, allen therapeutischen Versuchen trotzend, keine Tendenz zur Resorption zeigte. Patientin magerte dabei extrem ab und kam sehr herunter. Nach mehrtägigen heftigen Schmerzen erfolgte kurz nach Johannis 1880 im 3. und 4. Intercostalraume zwischen Sternalrand und Axillarlinie der Durchbruch und entleerte sich eine geringe Quantität nicht stinkenden Eiters. Seitdem blieben die Fisteln bestehen, es floss wenig Eiter aus denselben und Patientin erholte sich nicht.

28. October. Status praesens bei der Aufnahme: In hohem Grade abgemagertes, sehr entkräftetes junges Mädchen. Die linke Thoraxhälfte betheiligt sich nur sehr wenig an der Respiration. Die Percussion ergibt hinten bis zur 7. Rippe helltympanitischen Schall, von da ab Dämpfung bis zur unteren Lungengrenze; dieselben Verhältnisse in der Axillarlinie vorn. Hinten oben bronchiales Athmen, sonst ist dasselbe überall unbestimmt. An der oben bezeichneten Stelle bestehen drei Fisteln, aus denen sich wenig Eiter entleert.

2. November Empyemschnitt mit Resection der 5. Rippe in der Axillarlinie. Abfluss von 600 Ccm. etwas stinkenden Eiters. Ausspülung mit Salicylwasser, Desinfection mit Chlorzink, Lister'scher Verband. Während am folgenden Tage das Secret vollständig geruchlos war, zeigte sich am vierten Tage, nachdem der Verband zwei Tage gelegen hatte, wieder geringe Putrescenz, die durch täglichen Verbandwechsel und Ausspülung mit Chlorzinklösung nach einer Woche beseitigt war. Die Temperatur war trotz der Zersetzung des Secretes seit der Operation normal, doch erholte sich Patientin bei starkem Appetit erst, als der Eiter geruchlos wurde.

Seit dem 20. September war bei sehr verminderter Secretmenge nur noch alle acht Tage ein Wechsel des Verbandes erforderlich. Patientin erholte sich ausgezeichnet und konnte Ende Januar nach endgültiger Verheilung der Fisteln und Resectionswunde vollständig geheilt entlassen werden. Die linke Lunge functionirte vollkommen normal.

18. Franz K., 18 Jahre alt, aus Nörten. Patient erkrankte vor ca. $^1/_2$ Jahre acut fieberhaft mit Stichen in der linken Brusthälfte und wurde kurz darauf ein grosses pleuritisches Exsudat diagnosticirt. Seit einiger Zeit wirft Patient unter Husten beträchtliche Mengen übelriechenden Eiters aus.

15. Juli. Status praesens bei der Aufnahme: Kräftig gebauter, aber sehr abgemagerter, elender junger Mann. Grosses eiteriges Exsudat im rechten Pleurasack; zeitweise Expectoration von übelriechendem Eiter. Temperatur 38,5.

16. Juli Resection der 6. Rippe in der Axillarlinie; es entleeren sich etwa 2500 Ccm. furchtbar stinkenden Eiters. Ausspülung mit Salicylwasser, Drainage, Lister'scher Verband.

17. August Verbandwechsel, keine Spur von Gestank, vollständig aseptischer Verlauf. Patient andauernd fieberfrei, nur am 28. August stieg die Temperatur Abends auf 38,2, ohne dass sich ein Grund dafür hätte finden lassen; Tags darauf Temperatur wieder normal. Ausgezeichnete Erholung. Am 6. August wurde Patient mit ganz geringer Secretion ohne Drainrohr entlassen.

Nachträgliche Erkundigungen haben ergeben, dass sich die kleine Fistel in wenigen Wochen vollständig geschlossen hat. Patient ist seitdem ganz gesund und verrichtet seine ländlichen Arbeiten in ungetrübtem Wohlbefinden.

19. Heinrich R., 20 Jahre alt, aus Wolfshagen. Patient erkrankte um Ostern 1879 mit Schüttelfrost, Hitze, Stichen in der linken Seite und Athemnoth ohne Auswurf. Acht Wochen später stellte sich Husten ein mit zeitweise sehr massenhaftem Auswurfe von Eiter. Gegen Michaelis bildete sich in der Gegend der Brustwarze eine Geschwulst, die vom Arzte punctirt, eine reichliche Menge Eiter ausfliessen liess. Fünf bis sechs Wochen später Wiederholung der Punction und abermaliger Abfluss von Eiter. Nach diesem Eingriffe blieben zwei Fisteln zurück und die linke Thoraxhälfte sank, während die Fisteln andauernd eiterten, mehr und mehr ein.

Patient hat die gewöhnlichen Kinderkrankheiten durchgemacht, im 13. Lebensjahre eine Kopfrose überstanden und musste, 15 Jahre alt, in Folge einer Erkältung mehrere Monate das Bett hüten.

5. November. Status praesens: Sehr abgemagerter, vollständig entkräfteter junger Mann. Linke Thoraxhälfte eingesunken, betheiligt sich nicht an der Athmung. Intensive Dämpfung über dem grössten Theile der linken Brusthälfte. In der Gegend der Mamilla zwei secernirende Fisteln. Kein Fieber.

7. November Empyemschnitt mit Resection der 6. Rippe in der Axillarlinie. Starke Blutung aus der Intercostalarterie. Ebenso bluten nach Entleerung einer reichlichen Menge roth gefärbten, nicht stinkenden Eiters die die Abscesshöhle auskleidenden Granulationen ziemlich beträchtlich. Durch Ausspülung mit Salicylwasser werden Granulationsmassen und Gerinnsel in reichlicher Menge entfernt. Drainage, Lister'scher Verband.

8. November Verbandwechsel, Entleerung bräunlicher geruchloser Eitermassen.

11. November. Dasselbe Verhalten.

14. November. Reiner rahmähnlicher Eiter in mässiger Quantität.

18. November. Weniger Secret von derselben Beschaffenheit.

Am 12. December ist die Secretmenge sehr gering; es entleert sich noch etwas altes geronnenes Blut. In die Abscesshöhle wird Jodoform eingeblasen.

20. December. Patient wird entlassen. Secretmenge ganz gering. Erholungszustand des Kranken war ein recht guter, doch liess sich eine bedeutendere Ausdehnung der Lunge noch nicht constatiren.

Nachdem nach längerer poliklinischer Weiterbehandlung das Drainrohr einige Zeit entfernt war, musste Patient, da sich sein Zustand unter

Abnahme des Appetits und Abmagerung verschlechterte, am 25. Februar wieder aufgenommen werden. Nach Erweiterung der Resectionswunde mittelst eingeführter Kornzange entleerte sich eine ziemliche Menge nicht ganz geruchlosen Eiters; Ausspülung mit Salicylwasser, Drainage, Lister'scher Verband. Nach wiederholten Ausspülungen schwand der Geruch, die Secretmenge nahm bedeutend ab, Patient erholte sich und wurde am 10. März zur Poliklinik entlassen.

Am 2. Mai musste Patient wegen noch immer bestehender Eiterung zum dritten Male aufgenommen werden. Der Ernährungszustand desselben war ein befriedigender. Die linke Thoraxhälfte hatte sich mehr und mehr abgeflacht. Zwecks besserer Drainage wurde die 7. Rippe in der Axillarlinie resecirt. Bei besseren Abflussverhältnissen nahm die Secretmenge rasch ab, so dass nach kurzer Zeit der Verband nur noch alle 8 bis 10 Tage gewechselt werden brauchte. Patient erholte sich und nahm an Gewicht zu, doch sank die linke Brusthälfte mehr und mehr ein.

Am 20. Juli wurde er zur Poliklinik entlassen.

Seit seiner Entlassung hat sich Patient von Zeit zu Zeit wieder vorgestellt; es bestehen noch heute an beiden Resectionsstellen in mässigem Grade secernirende Fisteln, die bis jetzt keine Tendenz zur endgültigen Verheilung zeigen. Der Percussionsschall ist noch gedämpft, doch betheiligt sich die Lunge an der Athmung. Die linke Thoraxhälfte ist gegenüber der rechten ziemlich beträchtlich abgeflacht. Das Allgemeinbefinden des Patienten ist ein recht befriedigendes.

22. Juni. Seit Pfingsten dieses Jahres hat sich der Zustand nach und nach wieder beträchtlich verschlechtert, so dass eine abermalige Aufnahme des Patienten in die Klinik erforderlich war. Das Secret hat sich etwas vermehrt; der Percussionsschall ist über der ganzen linken Thoraxhälfte intensiv gedämpft, ohne dass eine grössere Menge Eiters im Pleurasacke retinirt wäre. Die linke Brusthälfte ist erheblich eingesunken; die Leberdämpfung beträchtlich vergrössert. Der Urin enthält eine ziemliche Quantität Eiweiss; mikroskopisch findet sich eine grosse Menge rother Blutkörperchen, doch sind Cylinder nicht vorhanden. Das Gesicht zeigt ödematöse Schwellung. Appetit fehlt fast gänzlich. Patient hat an Körpergewicht abgenommen und fühlt sich sehr matt und entkräftet. Der Kranke ward an die medicinische Klinik abgegeben.

20. Herr M., 22 Jahre alt, aus Hanau. (Aus der Privatklinik des Herrn Prof. König.) Patient, aus gesunder Familie stammend und selbst stets gesund, erkrankte vor ca. vier Wochen an linksseitiger Pleuropneumonie; in der Folge grosses Pleuraexsudat. Die Probepunction ergab Eiter, und vor acht Tagen wurde in Mühlhausen der Versuch gemacht, den Erguss ohne Narkose hinten in der Gegend der 9. Rippe abzuzapfen.

27. März. Status praesens: Patient sehr abgemagert und elend; hohes Fieber, Puls klein und frequent. Linksseitiges eiteriges Pleuraexsudat; hinten Dämpfung bis zur Spina scapulae; Herz drei Finger breit nach rechts verdrängt. Hinten in der Gegend der 9. Rippe eine Wunde; hier hatte man das Exsudat abzapfen wollen.

29. März Resection ($2\frac{1}{2}$ Cm.) der 6. Rippe zwischen vorderer und mittlerer Axillarlinie; Ausfluss von $1\frac{1}{4}$ Liter geruchlosen, stark mit Flocken

untermischten Eiters. Auswaschung mit Salicylwasser (kein Carbol), Drainage, Lister'scher Verband.

Patient bricht im Laufe des Tages sehr häufig; am Abend Collapstemperatur.

30. März Verbandwechsel. Im Wesentlichen ist der Zustand unverändert, doch hat sich die Temperatur gebessert.

31. März. Bisher fast unaufhörliches Erbrechen. Patient ist sehr elend. Carbolurin; kein Herzklopfen, Puls nicht beängstigend.

1. April. Patient befindet sich besser; kein Erbrechen, kein Carbolurin. Im Pleurasacke minimale Secretmenge, Entfernung einiger Fibrinfetzen. Kein Fieber.

8. April. Unter Temperatursteigerung bis 38,3° ist in der letzten Nacht plötzlich heftiger Husten eingetreten. Secret nicht vermehrt; Pleurasack leer, im Verbande Fibringerinnsel.

23. April. Husten dauert unter abendlichen Temperatursteigerungen bis zu 38,5° an. Athemgeräusch nur vorn oben undeutlich zu hören, sonst überall Pneumothorax, so dass sich die katarrhalisch afficirte Lunge nur sehr langsam ausdehnen und anlegen kann. Patient erholt sich bei gutem Appetit.

18. Mai. Die Secretmenge ist nur noch äusserst geringe; die Lunge hat sich sehr gut ausgedehnt; überall reines Vesiculärathmen hörbar. Unterhalb der fast geschlossenen Wunde noch geringe Dämpfung. Patient wird in vollem Wohlbefinden entlassen.

Nach Verlauf von ca. $^1/_2$ Jahre stellte sich Patient gelegentlich wieder vor. Nach seiner Angabe hatte sich die Fistel in kürzester Zeit nach seiner Entlassung gänzlich geschlossen. Die Lunge functionirte vollkommen normal, der Gesundheitszustand des Patienten war ein ausgezeichneter.

21. Friedrich B., 45 Jahre alt, aus Münden. Patient erkrankte Mitte Februar, während er bis dahin angeblich gesund war, an einer acuten Pneumonie. Nach kurzer mässiger Reconvalescenz zweiter Schüttelfrost, und nach kurzem Krankenlager Auswurf reichlicher Schleim- und Eitermassen. Der Kräfteverfall des Patienten war ein ziemlich rapider.

Am 27. Juni wurde Patient in die chirurgische Klinik aufgenommen und folgender Status festgestellt: Sehr abgemagerter Mann; hochgradige Anämie und Cyanose; erhebliche Schwerathmigkeit. Linke Thoraxhälfte vorgetrieben, Rippen stark an einander gerückt. Links hinten Dämpfung bis Spina scapulae; darüber tympanitischer Schall und amphorisches Athmen; unten abgeschwächtes, theilweise unbestimmtes Athmen. Mässiges Fieber.

27. Juni Resection der 6. Rippe in der Axillarlinie. Abfluss von ca. 2 Liter scheusslich stinkender, bräunlich gefärbter eiteriger Flüssigkeit. Ausspülung mit 2proc. Carbolwasser, dann 6proc. Chlorzinklösung. Drainage, Lister'scher Verband.

28. Juni Verbandwechsel. Retention ziemlicher Secretmenge, doch vollständig geruchlos. Bei Ausspülung mit Salicylwasser wird eine Menge Gerinnsel entfernt. Kein Fieber.

14. Juli. Keine Flocken mehr in dem gänzlich geruchlosen Secrete. Eiterung noch ziemlich reichlich. Allgemeinbefinden gut. Alle 4 bis 5 Tage Verbandwechsel; keine weiteren Ausspülungen.

6. August. Patient hat sich sehr erholt, seit 14 Tagen ausser Bett. Eiterung etwas geringer und gänzlich geruchlos. Patient wird entlassen mit der Weisung, alle 8 Tage zum Verbandwechsel wiederzukommen. Bis zum 28. September stellte sich Patient wöchentlich einmal vor. Da bei befriedigendem Allgemeinbefinden die Secretmenge nicht geringer wurde, musste Patient noch einmal zwecks consequenter Einnahme der Seitenlage aufgenommen werden. Bei genügendem Abflusse des Secretes nahm die Menge desselben rasch ab, so dass der Kranke am 17. October wieder entlassen werden konnte. Die Fistel secernirte noch zwei Monate hindurch in minimalem Grade, um sich dann endgültig zu schliessen. Jetzt ist Patient vollkommen gesund und versieht mit ungeschwächten Kräften seine Geschäfte als Schuldiener und Briefbote. Percussions- und Auscultionserscheinungen an der linken Lunge vollkommen normal.

VI. Empyem bei Erwachsenen mit schwerer Complication. Traumen.

22. N. H., 19 Jahre alt, Kaufmann aus Göttingen. Patient machte am 18. November 1878 einen Selbstmordversuch, indem er sich mittelst eines Revolvers in die linke Brusthälfte schoss. Die Kugel drang 4 Cm. vom linken Rande des Sternums im 3. Intercostalraume ein, durchsetzte in gleicher Höhe die Brust und trat ca. 6 Cm. von der Wirbelsäule entfernt wieder aus. Es erfolgte eine abundante Blutung, so dass Patient in ein kleines Siechenhaus in Würtemberg, wo er sich gerade aufhielt, aufgenommen werden musste. Dort lag er sehr lange ohne ärztliche Behandlung, bis ihm erst kurz vor Januar 1879 ein junger Arzt sagte, dass er ein pleuritisches Exsudat habe. Patient wurde nach seiner Heimath geschickt und am 2. Januar 1879 ins hiesige Hospital aufgenommen.

Status praesens. Die Einschusswunde war verheilt, die Ausschusswunde, wo die Kugel durch Schnitte entfernt sein sollte, granulirte. Das Herz pulsirte rechts neben dem Sternum. Seine an der vierten Rippe beginnende Dämpfung ging direct in eine absolute Dämpfung der linken Thoraxhälfte über. Diese Dämpfung fand sich auch in der Axillarlinie und hinten, woselbst sie bis zur Mitte der Scapula hinaufreichte. Im Bereiche derselben war das Athmungsgeräusch vollständig aufgehoben.

Während mehrtägiger Beobachtungszeit ergab sich, dass Patient dauernd fieberte; Morgentemperatur 38°, Abends stieg dieselbe über 39°. Dabei war der Puls klein und frequent und das Aussehen des Patienten ein sehr elendes. Nach einer Probepunction im 5. Intercostalraum in der Axillarlinie, wobei sich Blut entleerte, wurde am 7. Januar die 6. Rippe resecirt. Es entleerten sich ca. 800 Ccm. einer blutigen, stark faulig riechenden Flüssigkeit. Gründliche Ausspülung des Pleurasackes mit Salicylwasser und Desinfection mit einer geringen Quantität 3 proc. Carbollösung, Drainage, Lister'scher Verband.

8. Januar. Verbandwechsel. Secret vollständig geruchlos. Der nächste Verband blieb drei Tage liegen. Nach Entfernung desselben entleerten sich viele, etwas übel riechende Blutcoagula, doch war Patient fieberfrei. Nach weiteren 4 Tagen trat Fieber ein und der Grund dafür fand sich in einem stark putriden Geruche von Blutcoagula, die, offenbar von einer Nachblutung herrührend, sich in grosser Menge entleerten. In der Folge täglicher Verbandwechsel, Ausspülung mit Salicylwasser und Desinfection mit ge-

ringer Menge 5 proc. Carbollösung. Da der putride Geruch in nächster Zeit andauerte, auch heftige Durchfälle auftraten, wurde in der Annahme, dass das Secret nicht hinreichenden Abfluss habe, hinten im 8. Intercostalraume eine Gegenöffnung angelegt. Aus dieser Wunde entleerte sich jedoch nur sehr wenig Secret. Nach 14tägigem täglichen Verbandwechsel gelang es endlich, dem Eiter den septischen Charakter zu nehmen; Fieber und Durchfälle hörten seitdem auf. Indessen blieb das Secret noch immer etwas retinirt, so dass ein öfterer Verbandwechsel nöthig war. Allmählich erholte sich der Kranke, und als die Eiterproduction beträchtlich abnahm, konnte derselbe Anfang März zur poliklinischen Weiterbehandlung entlassen werden. Wöchentlich einmaliger Verbandwechsel, Secret im Verbande meistens sehr gering. Vielfache Versuche, die Drainröhren fortzulassen, misslangen stets; retinirtes Secret bewirkte jedesmal Temperatursteigerungen. Während sich Patient subjectiv ganz wohl befand, blieb der Zustand den ganzen Sommer über im Wesentlichen unverändert. Im Herbst heilte, nachdem das Drainrohr herausgefallen war, die Resectionsstelle zu; in der hinteren Gegenöffnung blieb das Rohr. Als von Neuem, nachdem das hintere Rohr herausgefallen war, Mitte Februar 1880 Fieber bis zu 40° auftrat, wurde hinten die 9. Rippe resecirt. Das Fieber fiel darnach sofort ab. Nach viertägigem Aufenthalte im Hospitale wurde Patient entlassen und ging seinen Geschäften nach. Mitte Juli fiel das Rohr heraus und die Wunde heilte zu. Patient wurde geheilt entlassen. Die Lunge dehnte sich vollkommen gut aus und ausser den tief eingezogenen Narben und einer ganz mässigen Skoliose der Brustwirbelsäule nach links finden sich keine Residuen der früheren Krankheit am Thorax.

23. Dr. G., 36 Jahre alt, aus Riga (aus der Privatklinik des Herrn Prof. König). Der aus gesunder Familie stammende Mann, bisher selbst stets gesund, erkrankte vor fünf Monaten an einer schweren Angina diphtheritica mit hohem Fieber. Zugleich trat eine heftige Bronchitis mit zähem Auswurf und quälendem Husten ein. Am Tage der Erkrankung bekam Patient starke Schmerzen in der linken Brusthälfte und am fünften Tage wurde ein grosses pleuritisches Exsudat diagnosticirt. Nach ca. 2½ Wochen wurden durch eine Punction etwa 3 Liter Eiter entleert. Nach mehreren Wochen Wiederholung der Punction, da sich das Exsudat wieder angesammelt hatte. Während eines Aufenthaltes auf dem Lande erholte sich der sehr entkräftete Patient und nahm an Körperfülle zu. Bei Eintritt schlechter Witterung verschlimmerte sich der Zustand des Patienten wieder, es trat Fieber ein und das Exsudat wuchs. Eine dritte Punction hinten zwischen der 8. und 9. Rippe ergab etwa ½ Liter Eiter. Patient fieberte in der Folge dauernd und reiste am 11. September nach Göttingen, um sich operiren zu lassen.

Während der Reise stieg das Exsudat wieder und als Patient am 14. September hier ankam, nahm dasselbe die ganze linke Thoraxhälfte ein. Rechte Lunge bot nichts Pathologisches.

Patient war ziemlich stark abgemagert, bot ein sehr elendes Aussehen dar, Appetit fehlte gänzlich, es bestanden heftige Durchfälle und im Urin fand sich Eiweiss.

17. September Resection der 6. Rippe in der Axillarlinie, Entleerung von ca. 2000 Ccm. geruchlosen Eiters. Ausspülung mit Salicylwasser, Drainage,

Lister'scher Verband. Verlauf dauernd günstig, niemals Temperatursteigerung. Schon in den ersten Tagen nach der Operation stellte sich starker Appetit ein, die Durchfälle cessirten und das Eiweiss verschwand bald aus dem Urin. Ende September verliess Patient dauernd das Bett und erholte sich zusehends. Am 2. November konnte das Drainrohr gänzlich beseitigt werden. Am 15. November reiste Patient endgültig geheilt in blühendem Aussehen von Göttingen ab.

Die Untersuchung des Thorax zeigte nicht die geringste Deformität. Skoliose war nicht vorhanden, Percussion und Auscultation lieferten rechts dieselben normalen Resultate wie links.

24. Dr. med. E. aus E. (aus der Privatklinik des Herrn Prof. König). Patient erhielt am 11. Februar 1881 einen Schuss von grossem Kaliber in die rechte Thoraxhälfte mit Verletzung der Lunge. Die Einschussstelle lag in der Achsel, die Ausschussstelle am inneren Rande der Scapula ungefähr in Höhe des 6. Process. spinosus. Hier wurde durch Einschnitt das Projectil und einige Rippensplitter entfernt. In der Folge stellte sich ausser Phlegmone der Haut und Muskeln in der Umgebung der Schusswunden eine eiterige Pleuritis ein, während von Seiten der Lunge keine Erscheinungen bestanden, als eintägiges sehr geringes Blutspucken. Nach langem Abwarten und Spaltung vieler Abscesse auf dem Rücken wurde die Resection der 9. und 10. Rippe in der hinteren Axillarlinie vorgenommen. Entleerung einer ziemlichen Menge stinkenden Eiters und mehrerer Kleiderfetzen. Das in nächster Zeit geruchlose Secret wurde bald wieder putride, es stellten sich hohe Temperatursteigerungen ein und Patient kam immer mehr herunter.

Bei seiner Aufnahme am 25. Mai 1881 bot Patient unter hohem Fieber ein sehr elendes Aussehen. Das in geringer Menge aus der Resectionswunde fliessende Secret roch übel und wurde augenscheinlich die grösste Menge desselben durch das anliegende Zwerchfell im Pleurasacke retinirt. Nachdem ein starkes Drainrohr weit hinaufgeschoben war, floss der Eiter besser ab, doch behielt derselbe in nächster Zeit noch seinen üblen Geruch, auch bestanden Temperatursteigerungen fort. Anfang Juni gelang es, dem Secret durch wiederholte Ausspülungen mit Salicylwasser und Entfernung mehrerer Hemdfetzen seine Putridität zu nehmen. Die Temperatur fiel zur Norm ab und Patient erholte sich ausgezeichnet. Der Zustand der Fistel blieb indess unverändert, die Untersuchung ergab stets dasselbe Resultat: die Sonde führte von der Resectionsstelle auf einem langen Wege nach der Einschussöffnung hin. Da man als Ursache der andauernden Eiterung noch zurückgehaltene Fremdkörper vermuthen musste, wurde am 31. Juli 1881 die Resection der 5. Rippe in der Axillarlinie vorgenommen. Dabei stellte sich heraus, dass die Empyemhöhle noch bedeutend grösser war, als man vorher glaubte; bei der Ausspülung Entfernung von Hemdfetzen; keine Blutung. Am 8. Tage nach der Operation, als Patient schon wieder einen kleinen Spaziergang hatte machen können, trat plötzlich eine starke Blutung ein, die den ganzen Verband rasch durchtränkte. Bei genauer Untersuchung ergab sich als Quelle derselben die Thoraxwand, doch konnte ein spritzendes Gefäss trotz grösster Bemühungen nicht gefunden werden. Durch Compression mit Salicylwatte stand die Blutung, um nach Verlauf einer Stunde mit ungeschwächter Heftigkeit wieder aufzutreten. Als auch jetzt nach langem Suchen ein Gefäss nicht zu finden war, wurde die ganze verdäch-

tige Stelle mit Catgut umstochen und dadurch die Blutung dauernd gestillt. In Folge des erheblichen Blutverlustes mehrere Tage Bettruhe. Anfang September hatte die Secretmenge bei sehr gutem Erholungszustande des Patienten sich soweit vermindert, dass derselbe in seine Heimat entlassen werden sollte. Am Tage vor der Abreise trat plötzlich unter heftigem Zucken eine Purpura rheumatica auf, die im Elternhause des Patienten nach 14tägigem Gebrauche von Sol. Fowleri endgültig verschwand. Da Ende September das Secret einen putriden Geruch annahm, musste Patient nach Göttingen zurückkehren, wo ihm nach Erweiterung der Resectionswunde 5 Rippensequester von 1—3 Cm. Länge extrahirt wurden. Die Sonde stiess auch dann noch auf rauhe Knochenstellen und wenige Tage später wurden wiederum 2 linsengrosse Sequester mit dem scharfen Löffel entfernt. Da die Secretmenge sehr gering und vollständig aseptisch war, verbrachte Patient die nächsten 2 Monate theils in der Heimat, theils in Magdeburg und kehrte Mitte December noch einmal zur Untersuchung der Fistel nach Göttingen zurück. Die Sonde berührte immer noch anscheinend rauhe Stellen, doch konnten dieselben nicht mit Sicherheit als vom Periost entblösste Knochenpartien erkannt werden. Patient hatte sich inzwischen recht gut erholt, so dass er seine zahlreichen Berufsgeschäfte in vollem Umfange übernehmen konnte.

Anfangs Mai 1882 kehrte Patient mit noch immer minimal secernirender Fistel, im Uebrigen aber sehr wohl nach Göttingen zurück. Nach Ausmeisselung der um das Drainrohr gewachsenen 5. Rippe Entfernung verschiedener Sequester. Im Laufe des Sommers schloss sich die Fistel mehr und mehr, obgleich die Sonde noch immer rauhe Stellen berührte, und Anfang December reiste Patient mit nadeldickem Fistelgange nach Hause. Kein Drain, Secretion gleich Null. Mitte December plötzlich putride massenhafte Eiterung, hohes Fieber. Nach Erweiterung der Fistel in Göttingen wurden von Fibrinflocken eingehüllte Unterhemdfasern entfernt. Am 24. December verliess Patient Göttingen; das Secret war nicht mehr putride; kein Fieber. Der Eiter blieb bei öfteren Ausspülungen mit Salicylwasser, die bis gegen Ende Februar hin und wieder Zeugfasern ans Tageslicht beförderten, aseptisch. Ostern stellte sich plötzliche Retention des Secretes, Putrescenz und hohes Fieber ein. Kräfte- und Ernährungszustand des Patienten nahmen ab. Am 3. Mai Resection der 4. Rippe, die mit der 5. knöchern verwachsen ist; Extraction eines 2 Cm. langen, von Pulver geschwärzten Sequesters, der eine schräg verlaufende Infractionslinie zeigt. Acht Tage nach der Operation konnte Patient seine Geschäfte wieder übernehmen. Seit jener Zeit dauert die vollständig aseptische Eiterung in sehr geringem Maasse an, die Sonde berührt noch immer rauhe Knochenstellen; der Verband wird alle 2—3 Wochen gewechselt. Die rechte Lunge betheiligt sich vollständig an der Athmung; Patient versieht bei recht gutem Befinden seinen Dienst in vollem Umfange.

25. August S., 22 Jahre alt, aus Göttingen. Patient wurde in verflossener Nacht mit einem dolchartigen Messer gelegentlich einer Schlägerei gestochen. Der hinzugerufene Arzt fand im zweiten Intercostalraume links vorn eine wenig blutende Wunde, die nicht zu perforiren schien. Dieselbe wurde sofort durch Naht geschlossen. Ausserdem bestand links unten eine penetrirende Bauchwunde mit Netzvorfall ohne nachweisbare Darmverletzung.

Das prolabirte Netz wurde unterbunden, abgetragen und die Wunde vernäht. Eine oberflächliche Stichverletzung der linken Wade wurde ebenfalls durch einige Nähte geschlossen. Am nächsten Morgen wurde Patient hochgradig dyspnöetisch in das Hospital gebracht. Percussionsschall über der ganzen linken Thoraxhälfte intensiv gedämpft. Puls klein und frequent; kein Fieber.

Nach Eröffnung und Erweiterung der Thoraxwunde fand sich in der Pleura ein grosses Loch. Ueber dem Herzen war ein unbestimmtes Geräusch hörbar. Die ursprüngliche Wunde wurde bis auf ein kleines Drainloch wieder geschlossen und eine Resection der 5. Rippe in der Axillarlinie vorgenommen. Entleerung von etwas mehr als 600 Ccm. flüssigen Blutes.

23. Juli. Beim Verbandwechsel entleert sich eine ziemliche Quantität flüssigen hellrothen Blutes. Im Uebrigen ist der Zustand unverändert.

26. Juli. Aus der Resectionswunde fliesst etwas gelbliches klares Serum. Bauch ist etwas aufgetrieben. Mässiges Fieber, die von Anfang bestehende Dyspnoe dauert an. Urin enthält Eiweiss, Eiterkörperchen und rothe Blutkörperchen, aber keine Cylinder. Patient ist sehr elend.

19. August. Während der letzten 10 Tage bestand hohes Fieber. Secret aus dem Pleurasacke eiterig, doch nicht putride. Puls unregelmässig und klein. Erhebliche Dyspnoe und Cyanose. Abends erfolgt der Exit. letalis.

Sectionsbefund: Während die rechte Lunge nichts Abnormes bietet, ist die linke vollständig comprimirt und, wie auch die Pleura costal., von nicht stinkendem Belage überzogen. Der Herzbeutel ist einerseits vollständig mit dem Herzen, andererseits mit den anliegenden Lungentheilen verwachsen. Die linke Herzkammer ist erweitert, das Ostium atrioventriculare kaum für die Spitze des kleinen Fingers durchgängig, die Valvula semilunaris insufficient. Die Bauchhöhle enthält eine geringe Menge trüber Flüssigkeit; im Centrum des abgebundenen Netztheiles etwas Eiter. Die Nieren sind hyperämisch, lassen aber im Uebrigen pathologische Veränderungen makroskopisch nicht erkennen.

26. Theodor A., 15 Jahre alt, Schüler aus Göttingen. 2. December. Patient hat sich vor ca. 1 Stunde mit einer Zimmerpistole in die rechte Brusthälfte geschossen; kurz darauf will er etwa einen Esslöffel Blut ausgehustet haben.

Status bei der Aufnahme: Der Verletzte sieht sehr blass aus und hat starke Dyspnoe; die rechte Thoraxseite ist etwas vorgewölbt. 2 Querfinger breit nach oben und ebenso weit nach innen von der Mamilla eine kleine Lochwunde. Im Pleurasacke ein etwa 10 Cm. hoher Erguss durch Percussion und Auscultation nachweisbar. Reinigung und Desinfection des Thorax; Lister'scher Verband.

3. December. Erguss in der Nacht ein wenig grösser geworden, dagegen hat die Dyspnoe etwas abgenommen.

7. December. Erguss hat bis jetzt stetig zugenommen, die Dämpfung reicht bis oben hin, Herz und Leber bedeutend verdrängt. Patient klagt über heftige gürtelartige Schmerzen, die dem Ansatze des Zwerchfells zu entsprechen scheinen. Fieber gering, starke Dyspnoe, Puls sehr frequent und klein.

Resection der 6. Rippe in vorderer Axillarlinie. Abfluss von etwa 1000 Grm. eines kirschrothen, stark stinkenden flüssigen Blutes, Ausspülung mit Salicylwasser, Drainage, Lister'scher Verband.

10. December. Aus dem Drainrohr fliesst schwach gefärbtes, vollständig geruchloses Serum. Temperatur 38—39°. Befinden im Allgemeinen gut.

15. December. Bei leidlichem Befinden schwankte die Temperatur zwischen 38° und 39°. Keine Dyspnoe, der Puls gut. Das Secret ist eiterig geworden und durch das Drainrohr verschliessende Gerinnsel oft retinirt. Verbandwechsel alle 2—3 Tage, zugleich Ausspülungen mit Salicylwasser und nachherige Desinfection mit einer kleinen Quantität 3 proc. Carbollösung. In den Gerinnseln fanden sich oft Leinwandfäden und einmal ein kleiner Fetzen Tuch.

23. December. Infolge von häufiger Verstopfung des Drainrohrs durch Gerinnsel steigt die Temperatur noch allabendlich auf 38°. Beim Verbandwechsel entleert sich nach Entfernung des Drains immer noch eine grosse Quantität Eiter. Patient hat sich sehr erholt und ist sein subjectives Befinden ein ausgezeichnetes.

9. Januar. Secretmenge bedeutend geringer; die letzten Verbände lagen 8—10 Tage. Temperatur normal. Patient zur Poliklinik entlassen.

1. Februar 1883. Da infolge von Verstopfung des Abflussrohres geringe Temperatursteigerungen sich eingestellt haben, wird Patient zwecks consequenter Einnahme der Seitenlage noch einmal einige Tage ins Hospital aufgenommen. Am 13. Februar konnte derselbe bei minimaler Absonderung mit ganz dünnem Drainrohr im besten Wohlbefinden wieder entlassen werden. Anfangs März war die Resectionswunde vollständig verheilt, während die Einschussstelle sich schon längst geschlossen hatte. Der Befund an der Lunge war ein in jeder Beziehung normaler. Patient sieht blühend aus.

27. Carl St., 26 Jahre alt, aus Borfelde. Patient hat am Dienstag durch eine grosse Strassenwalze eine schwere Quetschung des linken Armes erlitten, die sofort von zwei Aerzten genäht und mit Jodoform verbunden wurde.

8. März. Status praesens: Complicirte Fractur des Humerus etwa in der Mitte, des Radius und der Ulna dicht unter dem Ellenbogengelenke. Wenig Eiterung, aber phlegmonöse Schwellung des ganzen Armes. Gründliche Desinfection, Entfernung der Nähte, Lister'scher Verband, Hochlagerung der Extremität.

10. März. Verbandwechsel; reichliches Secret, sonst Stat. id.

12. März. Wegen Eiterverhaltung werden zwei Incisionen gemacht; massenhafter, mässig stinkender Eiter. Periost des Humerus bis fast zur Schulter abgelöst. Zeichen von Radialislähmung; Abendtemperatur 39°, Ablatio vorgeschlagen, aber abgelehnt.

17. März. Die Eiterung wie früher reichlich, jetzt stark stinkend. Temperatur bis 39,5°. Amputation ohne Esmarch. In der Umgebung des Stumpfes verschiedene Abscesse nach der Achselhöhle hin. Keine Naht; Jodoform, Drainage, Lister'scher Verband.

29. März. Amputationswunde sieht gut aus; dagegen hat sich seit gestern ein rechtsseitiges Pleuraexsudat eingestellt, welches hinten bis zum Angula Scapulae hinaufreicht. Die Probepunction ergibt Eiter.

Resection der 6. Rippe in der Axillarlinie; Entleerung einer beträchtlichen Quantität erst dünnflüssigen, dann stark flockigen Eiters. Ausspülung mit Salicylwasser, Drainage, Lister'scher Verband.

6. April. Temperatursteigerung dauert an. Patient sehr elend. Viel Eiter im Pleurasacke retinirt. Amputationswunde gut.

8. April. Pleurasecret hat den Verband durchdrungen; ausserdem eine Menge Eiter retinirt. Ausspülung mit Salicylwasser. Abendtemperatur bis 39°. Patient ist sehr elend und leidet erheblich unter äusserst profusen Durchfällen. Appetit schlecht.

15. April. Der Zustand ist im Wesentlichen unverändert geblieben, nur hat Patient stetig in seinem Ernährungs- und Kräftezustande abgenommen. Puls klein und frequent.

17. April. Exit. letal.

Sectionsbefund: Rechtsseitige und nicht diagnosticirte linksseitige eiterige Pleuritis; Abscesse im linken Ober- und rechten Mittellappen, ebenso in den Nieren. Blutungen im Darm.

28. Herr Sch. aus Uelzen (aus der Privatklinik des Herrn Prof. König). Der früher gesunde Patient hat ein seit längerer Zeit bestehendes grosses rechtsseitiges Empyem; hohes Fieber, wiederholte Schüttelfröste. Resection der 4. Rippe in der Axillarlinie, Entleerung massenhaften Eiters, der mit dicken Fibringerinnseln reichlich vermischt ist. Ausspülung mit Salicylwasser, Drainage, Lister'scher Verband.

Am zweiten Abend nach der Operation heftiger Schüttelfrost, hohes Fieber. Tags darauf Leib stark aufgetrieben, sehr empfindlich, Sensorium benommen, Exit. letal.

Sectionsbefund: Endocarditis; Embolie der Art. mesenterica, Nekrose mehrerer Darmschlingen; embolischer alter Infarct in der Milz.

Von den oben aufgeführten 28 Kranken starben 5, doch gab (nach dem Gutachten der Gerichtsärzte) nur bei einem derselben das Empyem die directe Veranlassung zum Exitus letalis. Zu diesen 5 mit tödtlichem Ausgange verlaufenen Fällen gehört ein Kind mit einfachem Empyem infolge von primärer Lungenaffection (Mügge, Fall X), welches einer acuten Carbolintoxication erlag. Die übrigen 4 Fälle zählen zu dem Empyem mit schweren Complicationen.

Nr. 3, Fall 1 (Mügge V) starb infolge von partiellem Lungengangrän und Embolie verschiedener Lungenarterien. Die 3 letzten Fälle rubriciren unter VI. „Empyem bei Erwachsenen mit schwerer Complication." Bei Nr. 4 fand sich bei der Section ausser der vollständig aseptischen Empyemhöhle eine noch nicht voll verheilte, penetrirende Bauchwunde, ein schwerer organischer Herzfehler, der sicher wesentlich herbeigeführt hat, dass der Fall einen ungünstigen Verlauf nahm.

Nr. 5 starb an Pyämie durch Infection von einer sehr schweren Zerschmetterung der rechten oberen Extremität aus, das Empyem

war bereits ein pyämisches, und Nr. 7 wurde schon unter den Symptomen von Pyämie aufgenommen und operirt.

Letzterer Fall bietet noch besonderes Interesse durch die bei der Section gefundene Embolie der Arteria mesenterica, die zur Nekrose verschiedener Darmschlingen geführt hatte.

4 von diesen tödtlich verlaufenen Fällen müssen also bei Beurtheilung des Endresultates der auf hiesiger Klinik vorgenommenen Empyemoperationen von vorneherein ausgeschlossen werden. Wollte man sie hinzurechnen, so würden sie etwas mehr als 20 Proc. Mortalität bedingen, immerhin ein noch sehr günstiges Resultat in Anbetracht der Menge schwerer, lang verschleppter Fälle, die in äusserst elendem, theilweise fast hoffnungslosem Zustande in Behandlung kamen.

Unter Nr. I. „Einfaches Empyem bei Kindern" sind, abgesehen von dem einen durch Carbolintoxication herbeigeführten Todesfalle, noch 9 Patienten aufgeführt. Das Empyem war bei 5 derselben directe Folge einer primären Pleuritis; bei Nr. 2, Franziska F., schloss sich Pleuritis mit eiterigem Exsudate unmittelbar an ein Scharlach mit nachfolgender Nephritis an; bei Nr. 3, Georg K., und Nr. 5, Frieda Sch., fehlt die genauere Bezeichnung der primären Lungen-, resp. Pleuraerkrankung, doch ist Tuberculose mit Sicherheit ausgeschlossen, und im Falle Nr. 10, Elise E., folgte zwar ebenfalls das Empyem direct einer Pleuritis, doch bestand seit dem zweiten Lebensjahre chronischer Bronchialkatarrh.

Von diesen 9 Kindern ist Fall 10 noch in Behandlung und Fall 6, nach dreimaliger temporärer Verheilung der Fisteln, der jedoch jedesmal nach kürzerer oder längerer Zeit wieder ein Aufbruch folgte, bis jetzt ungeheilt.

Bei den übrigen 7 Patienten ist die endgültige Heilung des Empyems mit Wiederherstellung der normalen Function der Lunge sicher constatirt. Die Behandlungszeit bis zum vollständigen Verschlusse der Resectionswunden beträgt im Durchschnitt 9 Wochen. Dies Resultat der Durchschnittsberechnung ist insofern ungünstig, als die früher von Mügge veröffentlichten Fälle Nr. 1 und 2 je 15 Wochen zur schliesslichen Verheilung gebraucht haben. Die später zur Operation gekommenen Empyeme heilten bei besser ausgebildeter Technik viel rascher, so dass zwei Kinder schon nach 4—5 Wochen nach ihrer Aufnahme ins Hospital genesen entlassen werden konnten, während sich bei den drei anderen 7, resp. 11 Wochen nach der Operation die Resectionswunde vollständig geschlossen hatte.

Von einfachen Empyemen bei Erwachsenen sind nur zwei Fälle zur Beobachtung gekommen.

Beide entstanden infolge einer primären Pleuritis. Nr. 1 kam 8 Monate nach dem Auftreten der Brustfellentzündung und ca. 1 1/2 Monate nach Diagnosticirung des Empyems zur Operation. Trotzdem nahm der sehr schwere, durch heftige Durchfälle complicirte Fall einen äusserst günstigen Verlauf. Schon 6 1/2 Wochen nach der Operation konnte die bei ihrer Aufnahme sehr elende und heruntergekommene Patientin in vollem Wohlsein geheilt entlassen werden.

Fall 2 kam ebenfalls erst nach längerem Bestehen des Empyems zur Operation. Obwohl das Exsudat am Tage der Resection schon nach aussen durchgebrochen war, habe ich den Fall doch zu den einfachen Empyemen gerechnet, weil Patientin zur Zeit des Durchbruches schon mehrere Tage in einem regelrechten Lister'schen Verbande auf hiesiger Klinik gelegen hatte. Der Verlauf der Heilung war insofern kein ganz glatter, als das Secret mehrere Tage nach der Operation einen putriden Geruch annahm und infolge dessen nicht unerhebliche Temperatursteigerungen eintraten. Trotzdem konnte Patientin schon nach einigen Wochen zur Poliklinik entlassen werden; Mitte September wurde das letzte Drainrohr entfernt und Anfang October waren nach Verschluss der Resectionswunde alle Verhältnisse zur Norm zurückgekehrt.

Unter Nr. II. „Empyem bei Kindern mit Durchbruch nach einer Seite", resp. persistirenden Fisteln infolge von operativen Eingriffen finden sich zwei schwere, lang verschleppte Fälle. Bei beiden schloss sich das Empyem an eine primäre Pleuritis an und bestand zur Zeit der Operation die Krankheit im Fall 1 fast ein ganzes, im Fall 2 ca. ein halbes Jahr. Bei beiden Patienten war das Secret stinkend geworden und die Kinder befanden sich bei ihrer Aufnahme in einem ganz jämmerlichen Ernährungs- und Kräftezustand. Theodor K. stammt nach der Angabe der Angehörigen unzweifelhaft aus phthisisch belasteter Familie, doch liessen sich bei dem Knaben selbst Symptome von Phthisis oder Tuberculose nicht nachweisen. Bei beiden Patienten erzielte die Operation des Empyems mit kunstgerechter Nachbehandlung einen fast wunderbaren Erfolg. Schon beim ersten Verbandwechsel war das Secret vollständig aseptisch und die Kinder erholten sich bei vorzüglichem Appetit zusehends. Die endgültige Verheilung erforderte für beide eine verhältnissmässig sehr kurze Zeit. Bei Henriette P. war schon nach 15 Wochen volle Restitutio in integrum nach jeder Richtung hin zu constatiren, so dass das Kind in blühendem Aussehen aus der Behandlung entlassen werden

konnte. — Theodor K. gebrauchte zu seiner völligen Genesung nur ca. 8 Wochen. Die comprimirte Lunge dehnte sich bei ihm rasch und kräftig wieder aus, so dass bei seiner letzten Vorstellung neben festem Verschlusse der Resectionswunde, wie Durchbruchsfisteln und normalen Athmungsverhältnissen, auch eine vollständige Ausgleichung der anfangs bestehenden Skoliose constatirt werden konnte.

Unter den Erwachsenen mit nach einer Seite hin durchgebrochenem Empyem findet sich ein Patient, Fall 3, dessen seit Ostern 1879 bestehendes Leiden trotz wiederholten Aufenthaltes in hiesiger Klinik und mehrfacher Rippenresectionen bis heute noch nicht zur Ausgleichung gekommen ist. Die Veranlassung zum Exsudate gab eine primäre Pleuritis; Tuberculose liess sich nicht nachweisen, auch ist Patient nach seinen Angaben hereditär nicht belastet. Augenblicklich hat sich sein bis zu Pfingsten dieses Jahres ziemlich befriedigender Zustand wieder sehr verschlechtert. Ueber der ganzen linken Lunge besteht, bei ausserordentlich geringer Betheiligung derselben an der Athmung, intensive Dämpfung, ohne dass reichlichere Mengen Secretes im Pleuraexsudate vorhanden wären. Die Leber ist erheblich vergrössert, im Urin eine beträchtliche Quantität Eiweiss. Mikroskopisch lassen sich massenhafte rothe Blutkörperchen nachweisen, Cylinder wurden bis jetzt nicht gefunden. Patient hat in seinem Ernährungszustande abgenommen, das Gesicht ist ödematös. Die Prognose dieses Falles ist durch die zu der mässigen Eiterung sich gesellten Nephritis auf jeden Fall schlecht.

Die 4 anderen zu dieser Rubrik zählenden Fälle liefern einen schlagenden Beweis dafür, dass durch rationelle, in Wirklichkeit antiseptische Behandlung der Empyeme vorzügliche Resultate erzielt werden können. Die Veranlassung zum Empyem gab bei Fall 1 und 2 eine primäre Pleuritis, bei Fall 4 eine Pleuropneumonie und bei Nr. 5 schloss sich an eine croupöse Pneumonie nach eingetretener Reconvalescenz eine Pleuritis mit nachfolgendem eiterigem Exsudate. Bei sämmtlichen Patienten, mit Ausnahme von Nr. 4, dauerte die Krankheit schon mindesten $^1/_4$ Jahr, bei Nr. 1 sogar schon 10 Monate, bei Nr. 2 $^1/_2$ Jahr. Im Falle 1 war das Empyem ca. 14 Wochen vor der Operation nach aussen durchgebrochen, bei Nr. 4 bestand eine Fistel infolge operativen Eingriffs und bei den anderen Patienten hatte sich das Exsudat einen Ausweg in die Bronchien gebahnt. Bei 3 Kranken verbreitete der entleerte Eiter einen putriden Gestank und alle waren in ihrem Ernährungs- und Kräftezustande aufs Aeusserste heruntergekommen. Die Behandlungszeit bis zur endgültigen Verheilung der Fisteln und vollständigen Wiederherstellung

einer normalen Function der afficirten Lunge währte in maximo ca. 25 Wochen, in minimo 7 Wochen und im Durchschnitte die gewiss sehr kurze Zeit von ca. 3 Monaten. Nach kürzlich eingezogenen Erkundigungen befinden sich 3 der Patienten dauernd vollkommen wohl, „als ob sie nie krank gewesen wären"; von Nr. 1 sind seit ihrer Entlassung in vollem Wohlsein weitere Nachrichten nicht eingetroffen.

Während von den beiden Kindern mit schwer complicirtem Empyem das eine infolge von Lungennekrose zu Grunde ging, nahm bei dem anderen die ebenfalls mit Gangränescenz eines Lungenstücks verbundene Affection einen überaus günstigen Verlauf. Nach Ablauf einer katarrhalischen Pneumonie hatte sich das eiterige Exsudat gebildet und nach etwa 8tägigem Bestehen wurde dasselbe am 23. Mai operirt. Schon am 4. Juni durfte das Kind aufstehen, beim vierten Verbandwechsel wurde das Drainrohr fortgelassen und am 22. Juni, also 4½ Wochen nach der Operation, konnte die kleine Patientin mit minimal secernirender Fistel in sehr günstigem Ernährungs- und Kräftezustande zur poliklinischen Weiterbehandlung entlassen werden. Die Lunge hat sich sehr gut ausgedehnt; im ganzen Bereiche derselben ist deutliches Vesiculärathmen hörbar.

Unter den mit schweren Complicationen verbundenen Empyemen bei Erwachsenen entstanden drei in Folge von Schussverletzungen, eins durch eine Stichverletzung und eins durch diphtheritische Infection. Bei drei ist die endgültige Ausheilung mit Sicherheit constatirt, eins verlief tödtlich und Nr. 3 befindet sich noch in Behandlung.

Den langsamsten Verlauf nahm Nr. 1, nachdem der Patient unter den ungünstigsten Verhältnissen lange Zeit gelegen hatte, bevor das Leiden in rationelle Behandlung kam. Eine weitere Verzögerung der Ausheilung wurde offenbar dadurch bewirkt, dass das Secret durch die erste Resection mit nachfolgender Gegenöffnung im 8. Intercostalraum doch nicht genügenden Abfluss erhielt.

Das retinirte Secret bewirkte eine Zeit lang neben dauerndem Fieber heftige Durchfälle, die den Patienten sehr herunterbrachten. Während des ganzen Sommers 1879 blieb der Zustand im Wesentlichen stationär. Patient hatte sich zwar nach Beseitigung der Putridität des Eiters etwas erholt, doch war keine Verheilung der Resectionswunde zu erreichen. Wahrscheinlich handelte es sich um partielle Pleuraverwachsungen mit Absperrung des Secretes. Erst als im Februar 1880 durch eine zweite Rippenresection dem verhaltenen Secrete vollständig freier Abfluss verschafft wurde, trat eine ener-

gische Wendung zum Besseren ein, so dass Patient Mitte Juli, also nach 18½ monatlicher Behandlung, geheilt, mit normaler Lungenfunction in vollem Wohlsein aus der Behandlung entlassen werden konnte. Die linke Thoraxhälfte war in geringem Grade abgeflacht und ausserdem hatte sich eine ganz mässige Skoliose herausgebildet.

Den schnellsten Verlauf nahm trotz heftiger Durchfälle, Albuminurie und starker Putrescenz des Secretes, die erst durch öfter wiederholte Ausspülungen und Desinfection der Abscesshöhle beseitigt werden konnte, das infolge von Diphtherie entstandene Empyem. Schon 6½ Wochen nach vorgenommener Operation konnte Patient im Vollgefühle der wieder erlangten Gesundheit entlassen werden.

Ein verhältnissmässig sehr günstiges Resultat lieferte auch der Fall Nr. 6, ein ebenfalls durch Schussverletzung bewirktes Empyem. Auch hier wurde ganz augenscheinlich die Verheilung etwas verzögert durch Retention des Secretes, da das Drainrohr sehr häufig durch neugebildete Gerinnsel verstopft war, sowie durch Kleiderfetzen, welche mit dem kleinen Projectil in die Brusthöhle gerissen waren. Die unter solchen Verhältnissen entstandene Zersetzung des Eiters wurde durch öftere Ausspülungen und Desinfection mit 3 proc. Carbolwasser schliesslich erfolgreich bekämpft, so dass Patient 15 Wochen nach geschehener Operation gesund und wohl aus der Behandlung ging.

Fassen wir nun die sämmtlichen 24 Fälle von leichteren bis zu den schwersten Empyemen zusammen ins Auge, so ergibt sich folgendes Endresultat:

Gestorben	1
Ungeheilt	2
Noch in Behandlung . . .	3
Endgültig geheilt	18
Summa	24

Berechnet man ohne Berücksichtigung des Alters, der Entstehungsursache und der schweren Complicationen des Empyems der geheilten 18 Patienten die Durchschnittsdauer der Behandlungszeit bis zur endgültigen Ausheilung und vollen Genesung, so ergibt sich als Resultat etwa 14½ Wochen.

Die beste Prognose hinsichtlich der schnellsten Verheilung bieten die nicht complicirten genuinen Empyeme der Kinder; verzögert, doch auch nicht im Wesentlichen beeinträchtigt wird die Ausheilung durch den Durchbruch des Eiters nach einer Seite hin. Etwas längere Behandlungszeit erforderten die bei Erwachsenen durch pneumonische Processe bewirkten eiterigen Pleuraexsudate; doch ist hier

auch wohl die grössere Rigidität des Thorax mit in Betracht zu ziehen. Die durch Traumen entstandenen Empyeme lassen einen allgemeineren Schluss auf ihre Verheilungsdauer in unseren Fällen nicht zu, da sie mit mehr oder weniger schweren Verletzungen der Lungensubstanz, mit Rippensplittern, mit Fremdkörpern in der Pleura complicirt waren, doch gestaltete sich das Endresultat im Allgemeinen sehr günstig.

Die mit acuten Infectionskrankheiten (einmal Scharlach, einmal Diphtheritis) aufgetretenen Empyeme verhielten sich betreffs ihrer Verheilung nicht wesentlich anders als die übrigen Fälle.

Nähere Betrachtung verschiedener oben mitgetheilter Krankengeschichten lässt augenscheinlich erkennen, dass Secretverhaltung ein ganz wesentliches Moment zur Verzögerung der endgültigen Verheilung bildet. Die an typischer Stelle operirten Empyemkranken werden deshalb auf hiesiger Klinik strenge gehalten, mit Consequenz die Seitenlage einzunehmen, so dass also die Resectionsstelle den tiefsten Punkt der Abscesshöhle einnimmt. Ausserdem werden die Patienten täglich einige Male an den unteren Extremitäten in die Höhe gehoben, so dass ein etwa retinirter Rest des Secretes gewissermaassen ausgegossen wird. Eine wirkliche antiseptische Wundbehandlung ist selbstredend erste Bedingung und so oft und dringend betont und gefordert, dass weitere Worte überflüssig sind.

Die obige Zusammenstellung liefert einen glänzenden Beweis dafür, dass bei exacter Ausführung der modernen Empyembehandlung in gegen frühere Verhältnisse überaus kurzer Zeit ausgezeichnet günstige Erfolge zu erzielen sind.

XXIV.

Mittheilungen aus der Strassburger chirurgischen Klinik.

Ein Fall von Exstirpatio laryngis.

Von

Dr. A. Praetorius.

Im verflossenen Sommer wurde in der hiesigen chirurgischen Klinik die Exstirpation eines krebsig erkrankten Kehlkopfs vorgenommen, deren Verlauf ich in kurzem Auszug wiederzugeben mir erlauben möchte.

Frau Henrich aus Boersch im Elsass, ist 54 Jahre alt, stammt aus gesunder Familie, ist Mutter von 4 Kindern und will bis zum Herbst 1881, dem Beginn ihres jetzigen Leidens, nie krank gewesen sein.

Damals wurde sie heiser, bekam Husten und Auswurf, es stellten sich Schmerzen beim Athmen und Husten ein, die über die vordere Halsgegend verbreitet waren, am intensivsten aber an der oberen Trachealgegend verspürt wurden und sich bei Streckbewegungen des Kopfes steigerten.

Zur Heiserkeit gesellte sich später auch noch Kurzathmigkeit, und suchte Patientin Hülfe von diesen Beschwerden am 25. April 1883 auf der Klinik des Herrn Prof. Kussmaul.

Den dort aufgenommenen Notizen entnehmen wir, dass die Frau sich damals noch eines ziemlichen Kräftezustandes erfreute, ganz aphonisch war, für gewöhnlich 20 Respirationen hatte und nur hier und da, namentlich des Nachts von Erstickungsanfällen heimgesucht wurde.

Auf dem Schild- und Ringknorpel rechts sass eine flache ca. $3\frac{1}{2}$ Cm. lange Geschwulst auf, nach oben und unten abzugrenzen, von glatter Oberfläche und knorpelhart. Im Kehlkopfspiegel zeigte sich die rechte innere Larynxwand stark geschwollen, das rechte falsche Stimmband überdeckte das rechte wahre gänzlich.

Mit der Harpune dem rechten Kehlkopfinneren entnommene Stückchen ergaben sich mikroskopisch als Krebspartikel.

Nur flüssige Nahrung wurde genommen. Die Behandlung bestand in Inhalationen, doch liess sich Patientin auf eine proponirte operative Hülfe nicht ein und verliess am 5. Mai das Spital, um den 11. Juli im Zustand höchster Erschöpfung und Erstickungsnoth in die chirurgische Klinik einzutreten. Die Abmagerung war hochgradig, so dass die schmutzig-gelb gefärbte Haut in Runzeln und Falten dem skeletartigen Körper auflag.

Den folgenden Tag wurde die tiefe Tracheotomie unterhalb des Ringknorpels ausgeführt, den ein schmaler Isthmus der Schilddrüse bedeckte. Dadurch von ihrer Dyspnoe befreit, nahmen die Kräfte im Lauf der nächsten 14 Tage bei sorgfältiger Ernährung und reichlichen Genuss guten, alten Weines in sichtbarer Weise zu. Auffallend aber und auch in der Folge sehr störend war die ungemein starke Secretion der Trachea nach Einführung der Canüle, die häufigen Wechsel und Reinigung erforderte.

Der oben beschriebene Befund aussen am Halse ergab sich unverändert, die sonstigen Organe zeigten normale Beschaffenheit, im Kehlkopfspiegel konnte man nur die vordersten Drittel der grauroth gefärbten Stimmbänder sehen. Das linke Stimmband und der linke Aryknorpel erschienen gelähmt. Hauptsitz der Schwellung rechts. Epiglottis frei.

Den 28. Juli wurde die Operation vorgenommen; zunächst die Lüer'sche Canüle mit einer durch Vaselin schlüpfrig gemachten Trendelenburg'schen Condomcanüle vertauscht, was ohne Zwang ging, dieselbe durch den Gummiballon aufgeblasen und nun durch Schlauch und Trichter die Narkotisirung mit einer Mischung von 2 Volumen Dymethylacethal und 1 Volumen Chloroform ins Werk gesetzt, die nach 30 Minuten gelungen war.

Zuerst stürmische Athmung und heftiger Hustenreiz, der öfters nöthigte, das Verbindungsrohr zwischen Canüle und Trichtermaske durch Ausblasen von den hineinexpectorirten Schleimmassen zu befreien; doch verlor sich beides mit dem Beginn der Narkose, die, wie stets, ohne Exaltationsstadium eintrat.

Zuletzt Puls 100, Respiration 32. Medianer Längsschnitt vom Zungenbein bis in die tracheotomische Wunde, auf den ein Querschnitt parallel dem Zungenbein geführt wurde.

Ein T-förmiger Hautschnitt wurde vom Ringknorpel anfangend und bestehend aus Haut und den daruntergelegenen musculären Bedeckungen des Kehlkopfs gebildet, was sich links mit dem Raspatorium leicht bewerkstelligen liess, während rechts der der Schildplatte aufsitzenden Geschwulst wegen das Messer zur Hülfe genommen werden musste. Der rechte Schilddrüsenlappen und die vorher schon doppelt unterbundene Arteria laryngea sup. werden dabei verletzt und gleich unterbunden und umstochen.

Nach Trennung des Lig. hyothyreoideum wurde die Epiglottis mit Messer und Scheere ausgelöst, der Larynx nach vorne gezogen, die vordere sehr dünne Pharynxwand, soweit es möglich, durch Abpräparirung vom Larynx erhalten, zwei rechts sitzende kleine verdächtige Drüsen mitgenommen und endlich unter Verlängerung des Schnittes in die bestehende Trachealwunde der Larynx unterhalb des Ringknorpels von der Trachea abgetrennt, wobei nur die untere

Hälfte der Ringplatte erhalten blieb, da der übrige Theil der Ringknorpelschleimhaut sich krank zeigte.

Die Blutung war unbedeutend, da ausser den beiden Art. laryngeae nur noch beiderseits die Art. cricoidea spritzte. Sonstige Unterbindungen waren unnöthig.

Desinficirt wurde mit Sublimat 1:1000, die Querwunde mit Knopfnähten vereinigt, die Längswunde blieb ungenäht, ein weiches Schlundrohr wurde eingeführt und die ganze Wundhöhle mit Jodoformmousseline leicht ausgestopft.

Während der Operation war zuerst Carbollösung, dann Wasser zerstäubt worden.

Am Bett waren die ersten 36 Stunden abwechselnd zwei kleine Dampfsprays im Gange, aus denen zuerst Glycerin, salicyl- und benzoësaures Natron, dann aber nur eine schwache Kochsalzlösung zerstäubt wurde.

Die Ernährung ging durch die Schlundsonde in der Weise vor sich, dass stündlich abwechselnd ein halbes Glas alten starken Weissweins und ein halbes Glas Bouillon mit Ei und Fleischbrühe verabreicht wurden.

Zweistündlich Ausspülung des Mundes mit Boraxlösung.

In den ersten Tagen wurde 2mal täglich die Ausstopfung wegen der starken Schleimsecretion vom Pharynx aus erneuert. Nur die beiden ersten Tampons waren leicht blutig gefärbt.

Gegen Abend wurde die Canüle gewechselt und aufs Neue mit Luft aufgeblasen, was auffallend gut ertragen wurde, wie denn überhaupt unter dem Einfluss der Kochsalzzerstäubungen die Trachea um Vieles duldsamer geworden zu sein schien.

Die erste Nacht verfloss ruhig, Puls am 2. Tag 120, setzte jeden 30. Schlag aus.

Abends 10 Uhr Wechsel der Canüle wegen starker Dyspnoe. Der Condomüberzug war undicht geworden, so dass er schon bald nach dem Aufblasen nicht mehr nach oben abschloss.

Nun wurde die ursprüngliche Trendelenburg'sche Canüle mit Gummisäckchen genommen, dieselbe durch die obere Apertur der Trachea eingeführt und das Säckchen mit einer Mischung von Glycerin und Wasser prall gefüllt.

Nachts 4 Uhr zweiter Erstickungsanfall. Starke Schleimmassen wurden ohne Unterlass aus der Canüle ausgeworfen, in den grösseren Bronchien grossblasiges Rasseln. Es zeigte sich bald, dass die Löthstelle des zuführenden Röhrchens mit dem Gummisäckchen schadhaft geworden und der ganze Inhalt (ca. 1 Esslöffel) in die Trachea gelaufen war. Bis zum Morgen wurde eine gewöhnliche, mit Drainrohr überzogene Canüle eingeführt, die dann mit einer Trendelenburg'schen vertauscht und deren Säckchen mehrmals täglich mit Luft aufgeblasen wurde.

Am 30. Juli früh 38,4, Abends 38,3, von da ab wieder fieberfrei. Der Puls war sehr klein, 130 und 140, häufig aussetzend.

Die Secretion war immer noch bedeutend. Patientin erhielt Cognac

mit Ei und nahm im Lauf des Tages nicht weniger als 6 Eigelb, 220 Grm. Cognac und 3/4 Liter Wein zu sich.

Stündlich wiederholte Terpentineinreibungen der Brust beschränkten die Secretion erheblich.

Nachts 3 Uhr dritter Erstickungsanfall. Patientin sass mit den Zeichen der höchsten Angst im Bett aufrecht, hochgradig cyanotisch und nestelte mit den Fingern an der Canüle herum.

Diesmal war, vielleicht durch Schuld der Patientin, das Gummisäckchen von der Canüle herabgeglitten, lag, die Trachea fast völlig ausfüllend, vor der Mündung der Canüle und wurde nur durch den Quetschhahn, der an dem zuführenden Röhrchen hing, vor noch tieferem Herabsinken bewahrt.

Nachdem die Gefahr glücklich beseitigt, sahen wir von jedem weiteren Gebrauch der Trendelenburg'schen Canüle ab, umgaben *eine entsprechend dicke, nahezu rechtwinklig gebogene Lüer'sche Canüle mit dem oberen Ende eines rothen, weichen Schlundrohrs, das oben einen verdickten Ring trug und zu unserer Freude in der vorzüglichsten Weise die Trachea nach oben abschloss.*

Am 5. Tag der Operation, dem 1. August, war der Puls wieder regelmässig, kräftig; Milchnahrung konnte an die Stelle der Reizmittel treten. Am 4. August wurden die Nähte entfernt, am 6. August war die tracheotomische Wunde geheilt, die Schlundsonde wurde nur noch bei Nahrungsaufnahme eingeführt und der künstliche Kehlkopf angemessen und bestellt. Die Ueberhäutung der vorderen Oesophaguswand und der Wundränder war im Gang, allein die Wunde fast noch von anfänglicher Grösse. Der Oesophagus war links gelagert und für den Daumen, die tiefer gelegene Trachea für den Mittelfinger passirbar. Wasser wurde ohne Anstand per os geschluckt. Leider verzögerte sich die Ankunft des künstlichen Kehlkopfs bis zum 28. August. Vorerst wurde die vordere Pharynxwand durch Anfrischung und Naht der offen gebliebenen Längswunde gebildet, resp. geschlossen, und am 4. September konnte die erste Sprach- und Schluckprobe mit dem Kehlkopf (von Fr. Dröll in Mannheim gefertigt) vorgenommen werden.

Die Czerny'sche Pharynxcanüle wurde trotz mehrfacher Kürzung von der sehr empfindlichen Patientin nicht vertragen, dagegen die gegliederte nach P. Bruns[1]) ganz gut.

Die Sprache war damit für gewöhnlich flüsternd, aber auf Bettlänge deutlich vernehmbar, namentlich nachdem die Frau ihre überstürzende Redeweise verlassen und sich eine langsame, articulirte Sprache angewöhnt hatte. Bei starkem Anlauten sprach sie mit eintöniger, rauher, schnarrender Stimme, da sich die Zunge gleich mit Schleim beschlug. Hierin hatte sich nichts geändert, als ich Patientin am 15. September zum letzten Mal sah.

Mit dem Schlucken ging es erst schlecht, da ober- und unterhalb der Verschlussplatte flüssige und feste Speisemassen zum Vorschein kamen. Nachdem aber die Wundöffnung sich mehr geschlossen hatte, die Trachealcanüle mit einem Guttapercharing besser abschliessend gemacht worden und die Frau gelernt hatte, ringsum mit Watte zu tamponiren und den

1) Langenbeck's Archiv. Bd. XXVI. Jahrg. 1881.

Kopf nach links und rückwärts zu halten, flossen kaum noch einige Tropfen in die vorgebundene Serviette. Die immer noch sehr reichliche Secretion wurde durch Alauninhalationen definitiv beseitigt.

Patientin wusste den Apparat recht hübsch zu reinigen und mit Hülfe eines Handspiegels anzulegen; eines Morgens hatte sie das Reinigen etwas langsam vorgenommen und es gelang ihr nicht, die Trachealcanüle wieder einzuführen; doch konnte die Erweiterung des Gangs in wenigen Minuten durch das schnell aufeinanderfolgende Einlegen von stets grösseren Canülen erreicht werden. Doch liessen wir der Patientin vorsichtigerweise noch eine zweite zinnerne Trachealröhre anfertigen.

An Körperfülle hatte sie trotz glänzenden Appetits nicht besonders zugenommen, wohl aber an Kraft und Lebensmuth und erklärte sich mit ihrem jetzigen Zustand leidlich zufriedengestellt. In der Wunde sah man links oben den runzlichen Oesophagus, in der Mitte, ca. 1½ Cm. tiefer, die Trachea liegen; nirgends eine Spur von Recidiv.

Die Erfahrungen dieses einen Falles sprechen nicht zu Gunsten der Trendelenburg'schen Canüle in ihrer ursprünglichen Form, obwohl kaum anzunehmen ist, dass noch Anderen bei so kurzer Anwendung so viel Unglück damit passiren wird. Zudem ist ihre Einführung in eine schmale tracheotomische Wunde ohne blutige Erweiterung derselben kaum möglich.

Die Condomcanüle dagegen leistete an leichter Einführung und sicherem Abschluss gegen Blutung und die ersten Wundsecrete alles Wünschenswerthe, so dass wir sie bei der nächsten Operation wieder anwenden, aber am Abend des 2. Tages mit einer Lüer'schen Canüle mit dem oben erwähnten Gummiüberzug vertauschen werden, die dann von oben eingeführt und ringsum mit Jodoformmousseline austamponirt wird. Diese Canüle, von Michael[1]) in Hamburg empfohlen, schliesst fest ab, ohne dabei einen Reiz auf die Trachea auszuüben. Auch die Zerstäubungen von Kochsalzlösung können wir aufs Beste empfehlen.

Wie es mit der Naht zu halten ist, hängt wesentlich von der Höhe des Oesophagus ab wegen Einführung des Schlundrohres.

Ob die Erhaltung der vorderen Oesophaguswand von Vortheil ist, bleibt uns nach den vorliegenden Erfahrungen noch sehr fraglich. Wir können uns der Ansicht nicht entheben, dass die tiefere Lage der Trachea das Ausfliessen von Speisetheilen begünstigt hat, und glauben, dass dies vermieden wird, wenn nicht die Trachea, sondern der Oesophagus die tiefste Stelle einnimmt, oder beide in gleicher Höhe liegen.

Ich lasse die Beschreibung des Präparats, wie sie mir Herr Prof. v. Recklinghausen gütigst gegeben hat, folgen:

1) Langenbeck's Archiv. Bd. XXVIII. Jahrg. 1882.

Vor der Basis der unveränderten Epiglottis kommt eine wulstige Masse heraus, welche sich nach rechts fortsetzt zwischen Epiglottis und rechtem Horn bis hinter die Aryknorpel, die Tiefe des Sinus pyriformis ausfüllt und an der Oberfläche rauh und fetzig ist. Links ist der Sinus pyriformis noch weich. An der hinteren Seite liegt die Muskelschicht vor, dann aber an der rechten hinteren Seite am Knorpel stark befestigt eine derbe Masse, die schon makroskopisch leicht von der Schilddrüse zu unterscheiden ist und sich mikroskopisch als Krebs zu erkennen gibt.

Von unten verengert sich bis zur Glottis hin der Kehlkopf trichterförmig zu einem ganz schmalen Spalt, so dass nur eine dünne Sonde durchgeführt werden kann.

Grösste Enge in der Höhe der Glottis. Auf einem Frontalschnitt ergibt sich dann, dass der Haupttumor rechterseits gelegen ist und die Knorpel stark auseinanderdrängt.

Die Entfernung des unteren Randes der Arytaenoidknorpel vom oberen Rand der Ringknorpel beträgt 11 Mm.

Namentlich aber der Thyreoidknorpel ist stark nach aussen geschoben, so dass sein unterer Rand vom oberen Rand des Cricoidknorpels rechts 5 Mm. (links dagegen berühren beide einander) und sein oberer Rand vom Arytaenoidknorpel rechts ca. 15 Mm. entfernt bleibt (links 10 Mm.).

Ueber die Verbindungslinie des linken Cricoid- und Arytaenoidknorpels ragt dann nach innen der Gipfel des Tumors 9 Mm. empor, so dass die ganze Dicke von rechts nach links bis zur Innenseite des Thyreoidknorpels 19 Mm. beträgt.

Der Thyreoidknorpel ist linkerseits an seinem unteren Ende mit dem Tumor innig verwachsen, in den oberen Rand des Cricoidknorpels dringt die Tumormasse etwas ein.

Rechter Arytaenoidknorpel an dem Tumorgewebe augenscheinlich nicht durchwachsen, jedoch ganz eingeschlossen.

Innerhalb des Kehlkopfs bildet der Tumor wüste, derbe Rauhigkeiten mit Defecten.

Stimmband und Sinus Morgagni rechts nicht mehr zu erkennen. Linkerseits ist der Sinus wohl vorhanden, aber stark verengert, indem sich über und unter dem Stimmband starke Wülste bilden, die sich mikroskopisch ebenfalls krebsig durchsetzt zeigen. Linkerseits sondert sich eine zweite Tumormasse ab, welche der Innenseite des Thyreoidknorpels aufruht, um tiefer unten sich mit dem Wulst des unteren Stimmbandes zu verschmelzen.

Auch nach oben zu an der Basis des Kehldeckels ragt die Schleimhaut in Wülsten hervor, und auch an dem Schleimhautüberzug des Cricoidknorpels, wenigstens der vorderen Wülste desselben, sind deutlich krebsige Verdickungen vorhanden.

Alle Tumormassen zeichnen sich aus durch eine weisse Farbe, sondern sich aber von den Weichtheilen nicht scharf ab.

Mikroskopisch zeigen sie evident drüsenartige Textur, epitheliale Stränge, ziemlich stark entwickeltes Bindegewebe, deutlich geschichtete Plattenepithelien und evidente, wenn auch spärliche Cancroidpartien darin. In den Knorpeln mässige Verkalkung.

Berlin, im November 1883.

ST.

18721